# MÉMOIRES
## DE
# L'ACADÉMIE DE CHIRURGIE

**Publiés chaque semaine par**

M. Jacques LEVEUF, Secrétaire général,

MM. Marcel BOPPE et Pierre OUDARD, Secrétaires annuels.

---

TOME 73 — 1947



APOLLO SALUTARIS
PREM. IN ACAD. REG. CHIR. PARIS. FUND. M.DCCXXXI
VÉRITÉ DANS LA SCIENCE, MORALITÉ DANS L'ART



MASSON ET C$^{ie}$, ÉDITEURS
**120, Boulevard Saint-Germain - Paris**

# MÉMOIRES
# DE
# L'ACADÉMIE DE CHIRURGIE

**Publiés chaque semaine par**

M. Jacques LEVEUF, Secrétaire général,

MM. Marcel BOPPE et Pierre OUDARD, Secrétaires annuels.

---

TOME 73 — 1947



APOLLO SALUTARIS
PREM. IN ACAD. REG. CHIR. PARIS. FUND. MDCCXXXI
VÉRITÉ DANS LA SCIENCE, MORALITÉ DANS L'ART



MASSON ET C^ie, ÉDITEURS
120, Boulevard Saint-Germain - Paris

# PERSONNEL

DE

# L'ACADÉMIE DE CHIRURGIE

---

## COMPOSITION DU BUREAU POUR L'ANNÉE 1947

---

| | |
|---|---|
| *Président* . . . . . . . . . . . . . | MM. PIERRE BROCQ. |
| *Vice-Président* . . . . . . . . . | LOUIS SAUVÉ. |
| *Secrétaire général* . . . . . . . . | JACQUES LEVEUF. |
| *Secrétaires annuels* . . . . . . . | MARCEL BOPPE, PIERRE OUDARD. |
| *Trésorier* . . . . . . . . . . . . | RENÉ TOUPET. |
| *Archiviste* . . . . . . . . . . . | HENRI REDON. |

---

# MEMBRES TITULAIRES

| | |
|---|---|
| 7 janvier 1920 | MM. Alglave (Paul). |
| 15 novembre 1933 | Ameline (André). |
| 20 décembre 1944 | Aurousseau (Léon). |
| 25 mai 1938 | Banzet (Paul). |
| 27 novembre 1940 | Barbier (Maurice). |
| 15 novembre 1922 | Basset (Antoine). |
| 24 juillet 1918 | Baumgartner (Amédée). |
| 7 janvier 1920 | Bazy (Louis). |
| 13 février 1929 | Bergeret (André). |
| 14 juin 1944 | Blondin (Sylvain). |
| 6 janvier 1932 | Boppe (Marcel). |
| 15 juin 1932 | Braine (Jean). |
| 9 novembre 1921 | Bréchot (Adolphe). |
| 24 novembre 1928 | Brocq (Pierre). |
| 15 mars 1922 | Cadenat (Firmin). |
| 13 janvier 1926 | Capette (Louis). |
| 22 juin 1932 | Charrier (Jean). |
| 7 janvier 1920 | Chevassu (Maurice). |
| 28 mai 1919 | Chevrier (Louis). |
| 29 juin 1898 | Delbet (Pierre). |
| 16 mars 1927 | Deniker (Michel). |
| 27 juin 1928 | Desplas (Bernard). |
| 4 décembre 1940 | Fèvre (Marcel). |
| 25 mai 1932 | Fey (Bernard). |
| 9 juillet 1941 | Funck-Brentano (Paul). |
| 29 avril 1931 | Gatellier (Jean). |
| 19 avril 1930 | Gaudard d'Allaines (François de). |
| 13 février 1929 | Gouverneur (Robert). |
| 11 décembre 1940 | Gueullette (Roger). |
| 2 février 1927 | Guimbellot (Marcel). |
| 10 mars 1897 | Hartmann (Henri). |
| 7 janvier 1920 | Heitz-Boyer (Maurice). |
| 19 octobre 1927 | Houdard (Louis). |
| 9 novembre 1932 | Huet (Pierre). |
| 2 mai 1923 | Küss (Georges). |
| 19 décembre 1917 | Labey (Georges). |
| 25 mai 1927 | Lance (Marcel). |
| 10 juin 1908 | Launay (Paul). |
| 16 avril 1913 | Lenormant (Charles). |
| 13 février 1929 | Leveuf (Jacques). |
| 27 juin 1928 | Maisonnet (Joseph). |

| | |
|---|---|
| 10 mars 1909 | MM. MARION (Georges). |
| 24 juin 1925 | MARTIN (André). |
| 7 janvier 1920 | MATHIEU (Paul). |
| 12 octobre 1932 | MAURER (André). |
| 20 mai 1942 | MEILLÈRE (Jean). |
| 6 février 1935 | MENEGAUX (Georges). |
| 24 novembre 1928 | MÉTIVET (Gaston). |
| 16 février 1910 | MICHON (Edouard). |
| 6 juillet 1932 | MICHON (Louis). |
| 7 janvier 1920 | MOCQUOT (Pierre). |
| 19 mai 1926 | MONDOR (Henri). |
| 28 avril 1928 | MONOD (Robert). |
| 11 mai 1932 | MONOD (Raoul-Charles). |
| 19 décembre 1917 | MOUCHET (Albert). |
| 4 février 1931 | MOULONGUET (Pierre). |
| 29 avril 1925 | MOURE (Paul). |
| 26 octobre 1932 | OBERLIN (Serge). |
| 7 janvier 1920 | OKINCZYC (Joseph). |
| 25 janvier 1911 | OMBRÉDANNE (Louis). |
| 4 mai 1932 | OUDARD (Pierre). |
| 6 novembre 1946 | PATEL (Jean). |
| 25 mai 1932 | PETIT-DUTAILLIS (Daniel). |
| 11 juin 1924 | PICOT (Gaston). |
| 8 juillet 1931 | QUÉNU (Jean). |
| 30 juin 1943 | REDON (Henri). |
| 9 juin 1909 | RICHE (Paul). |
| 17 mai 1911 | ROBINEAU (Maurice). |
| 27 juin 1928 | ROUHIER (Georges). |
| 7 janvier 1920 | ROUVILLOIS (Henri). |
| 22 décembre 1920 | ROUX-BERGER (J.-L.). |
| 7 février 1923 | SAUVÉ (Louis). |
| 7 janvier 1920 | SCHWARTZ (Anselme). |
| 7 mai 1902 | SEBILEAU (Pierre). |
| 13 février 1946 | SEILLÉ (Guy). |
| 29 juin 1932 | SÉNÈQUE (Jean). |
| 28 novembre 1945 | SICARD (André). |
| 9 mars 1910 | SIEUR (Célestin). |
| 2 avril 1924 | SORREL (Étienne). |
| 23 janvier 1929 | STOLZ (Albert). |
| 27 juin 1906 | THIÉRY (Paul . |
| 17 mai 1922 | TOUPET (René). |
| 29 novembre 1933 | TRUFFERT (Paul). |
| 19 décembre 1917 | VEAU (Victor). |
| 16 mai 1934 | WELTI (Henri). |
| 29 mars 1933 | WOLFROMM (Georges). |

# ASSOCIÉS PARISIENS

| | |
|---|---|
| 18 mars 1942. . . . . . . . . . . . . . . | MM. BERNARD (Raymond). |
| 29 mai 1946 . . . . . . . . . . . . . . . | BOUDREAUX (Jacques). |
| 6 novembre 1946 . . . . . . . . . . . . . | CAUCHOIX (Jean). |
| 15 janvier 1947. . . . . . . . . . . . . . | CHABRUT. |
| 12 décembre 1945 . . . . . . . . . . . . | CORDIER (Jean). |
| 16 mai 1941 . . . . . . . . . . . . . . . | COUVELAIRE (Roger). |
| 21 avril 1937. . . . . . . . . . . . . . . | DOUAY (Eugène). |
| 12 février 1941 . . . . . . . . . . . . . | DUFOURMENTEL (Léon). |
| 12 février 1941 . . . . . . . . . . . . . | GÉRARD - MARCHANT (Pierre). |
| 16 mai 1941 . . . . . . . . . . . . . . . | GOSSET (Jean). |
| 5 novembre 1941 . . . . . . . . . . . . . | HEPP (Jacques). |
| 2 juillet 1941 . . . . . . . . . . . . . . | HUC (Georges). |
| 13 février 1946 . . . . . . . . . . . . . | ISELIN (Marc). |
| 3 avril 1946. . . . . . . . . . . . . . . | LONGUET (Yves-Jacques). |
| 12 février 1941 . . . . . . . . . . . . . | MERLE D'AUBIGNÉ (Robert). |
| 4 novembre 1942 . . . . . . . . . . . . . | MIALARET (Jacques). |
| 5 novembre 1941 . . . . . . . . . . . . . | MOUCHET (Alain). |
| 18 mars 1942. . . . . . . . . . . . . . . | PADOVANI (Paul). |
| 16 décembre 1936 . . . . . . . . . . . . | PASTEAU (Octave). |
| 10 juillet 1946 . . . . . . . . . . . . . | POILLEUX (Félix). |
| 4 novembre 1942 . . . . . . . . . . . . . | RUDLER (Jean-Claude). |
| 2 juillet 1941 . . . . . . . . . . . . . . | SAUVAGE (René). |

# MEMBRES LIBRES

| | |
|---|---|
| 23 octobre 1940 . . . . . . . . . . . . . . | MM. BINET (Léon). |
| 6 novembre 1940 . . . . . . . . . . . . . | DUHAMEL (Georges). |
| 23 octobre 1940 . . . . . . . . . . . . . . | FABRE (René). |
| 23 octobre 1940 . . . . . . . . . . . . . . | LECLAINCHE (Emmanuel). |
| 6 novembre 1940 . . . . . . . . . . . . . | LEGROUX. |
| 6 novembre 1940 . . . . . . . . . . . . . | LERICHE (René). |
| 23 octobre 1940 . . . . . . . . . . . . . . | RAMON (Gaston). |
| 23 octobre 1940 . . . . . . . . . . . . . . | ROUSSY (Gustave). |
| 6 novembre 1940 . . . . . . . . . . . . . | VINCENT (Clovis). |

# ASSOCIÉS NATIONAUX

---

| | | |
|---|---|---|
| 20 décembre 1911 | MM. | Abadie (Jules), à Oran. |
| 9 mars 1932 | | André (Paul), à Nancy. |
| 12 décembre 1934 | | Arnaud (Marcel), à Marseille. |
| 16 décembre 1931 | | Bachy (Georges), à Saint-Quentin |
| 24 novembre 1943 | | Barge (P.), marine. |
| 20 décembre 1933 | | Barret (Marcel), à Angoulême. |
| 8 janvier 1919 | | Barthélemy (Marc), à Nancy. |
| 12 décembre 1934 | | Baudet (Georges), armée. |
| 20 mars 1918 | | Bérard (Léon), à Lyon. |
| 24 novembre 1943 | | Bergouignan (Louis), à Evreux. |
| 10 janvier 1923 | | Billet (Henry), à Lille. |
| 20 décembre 1933 | | Bonnet (Georges), armée. |
| 20 décembre 1933 | | Bonniot (Albert), à Grenoble. |
| 19 décembre 1928 | | Botreau-Roussel (troupes coloniales). |
| 17 décembre 1924 | | Brisset (Léon), à Donville-les-Bains. |
| 21 décembre 1932 | | Brugeas (Jean-Claudius), à Marseille. |
| 20 décembre 1933 | | Cabanes, à Alger. |
| 21 décembre 1927 | | Caraven, à Amiens. |
| 11 janvier 1922 | | Chalier (André), à Lyon. |
| 19 décembre 1928 | | Charrier, à Bordeaux. |
| 17 décembre 1924 | | Chaton, à Besançon. |
| 20 mars 1918 | | Chauvel (Fernand), à Combrit. |
| 24 novembre 1943 | | Chavannaz (Jean), à Bordeaux. |
| 21 décembre 1927 | | Chochon-Latouche (Paul), à Autun. |
| 17 décembre 1930 | | Clavelin, à Fontainebleau. |
| 10 janvier 1923 | | Cléret (François), à Chambéry. |
| 22 décembre 1926 | | Combier (Victor), à Clermain. |
| 19 décembre 1923 | | Costantini (Henri), à Alger. |
| 8 janvier 1919 | | Cotte (Gaston), à Lyon. |
| 21 décembre 1932 | | Courboulès, armée. |
| 16 décembre 1931 | | Coureaud (L.-H.), marine. |
| 16 décembre 1925 | | Courty (Louis), à Lille. |
| 14 novembre 1945 | | Curtillet (Etienne), à Alger. |
| 29 juin 1932 | | Delahaye (André), à Paris. |
| 14 novembre 1945 | | Delannoy (Emile), à Lille. |
| 25 novembre 1936 | | Delaye (Robert), à Vannes. |
| 14 novembre 1945 | | Dubois-Roquebert, à Rabat. |
| 23 novembre 1938 | | Ducastaing, à Tarbes. |

| | |
|---|---|
| 24 novembre 1943 . . . . . | MM. Dupont (Robert), à Mantes. |
| 12 décembre 1934 . . . . . | Duroselle (Ch.), à Angoulême. |
| 20 décembre 1933. . . . . | Duval (Jean), au Havre. |
| 16 décembre 1925 . . . . . | Duvergey (Joseph), à Bordeaux. |
| 21 décembre 1932 . . . . . | Férey (Daniel), à Saint-Malo. |
| 8 janvier 1919. . . . . . . | Fiolle (Jean), à Marseille. |
| 22 décembre 1920. . . . . . | Foisy (Émile), à Châteaudun. |
| 25 novembre 1936 . . . . . | Fontaine (René), à Strasbourg. |
| 12 décembre 1934 . . . . . | Foucault (Paul), à Poitiers. |
| 8 janvier 1919. . . . . . . | Fourmestraux (Jacques de), à Chartres. |
| 29 juin 1932 . . . . . . . . | Fruchaud (Henri), à Angers. |
| 20 décembre 1933 . . . . . | Garrigues (Alfred), à Rodez. |
| 29 juin 1932 . . . . . . . . | Gay-Bonnet (Charles), à Paris. |
| 9 mars 1932. . . . . . . . | Gayet (Georges), à Lyon. |
| 20 avril 1932 . . . . . . . . | Goinard (Ernest), à Alger. |
| 14 novembre 1945 . . . . | Goinard (Pierre), à Alger. |
| 19 décembre 1928. . . . . . | Grimault (Lucien), à Algrange. |
| 30 novembre 1946 . . . . . | Grinda (Jean-Paul), à Nice. |
| 20 décembre 1933 . . . . . | Guibal (Jacques), à Nancy. |
| 8 janvier 1919. . . . . . . | Guibal (Paul), à Béziers. |
| 20 mars 1918. . . . . . . . | Guillaume-Louis, à Tours. |
| 18 décembre 1929 . . . . | Guillemin (André), à Nancy. |
| 21 décembre 1932 . . . . . | Guinard (Urbain), à Saint-Etienne. |
| 8 janvier 1919. . . . . . . | Guyot (Joseph), à Bordeaux. |
| 9 mars 1932. . . . . . . . | Hamant, à Nancy. |
| 20 décembre 1911 . . . . . | Hardouin (Paul), à Rennes. |
| 20 décembre 1933 . . . . . | Huard (Pierre), armée. |
| 29 janvier 1902. . . . . . . | Imbert (Léon), à Marseille. |
| 16 décembre 1925. . . . . . | Jean (Georges), à Toulon. |
| 15 janvier 1908. . . . . . . | Jeanbrau (Émile), à Montpellier. |
| 9 mars 1932. . . . . . . . | Lacaze, armée. |
| 20 décembre 1933 . . . . . | Laffitte (Henri), à Niort. |
| 29 juin 1932 . . . . . . . . | Lamare (Jean-Paul), à St-Germain-en-Laye. |
| 9 mars 1932. . . . . . . . | Lardennois (Henry), à Reims. |
| 20 décembre 1933 . . . . . | Larget (Maurice), à St-Germain-en-Laye. |
| 20 avril 1932. . . . . . . . | Laroyenne, à Lyon. |
| 9 mars 1932 . . . . . . . . | Le Berre, marine, |
| 16 décembre 1931 . . . . . | Lecercle, à Avignon. |
| 21 décembre 1932 . . . . . | Leclerc (Georges), à Dijon. |
| 20 décembre 1933 . . . . . | Lefebvre (Charles), à Toulouse. |
| 9 mars 1932 . . . . . . . . | Lefèvre (Henri), à Bordeaux. |
| 22 décembre 1909 . . . . . | Le Fort (René), à Lille. |
| 8 décembre 1912 . . . . . | Le Jemtel (Marcel), à Versailles. |
| 19 décembre 1923 . . . . . | Lepoutre (Carlos), à Lille. |
| 21 décembre 1927 . . . . . | Lombard (Pierre), à Alger. |
| 21 décembre 1932 . . . . . | Loubat (Etienne), à Bordeaux. |
| 14 novembre 1945 . . . . . | Luzuy (Maurice), à Blois. |
| 10 janvier 1923. . . . . . . | Malartic, à Toulon. |
| 24 novembre 1943 . . . . . | Mallet-Guy (Pierre), à Lyon. |
| 20 décembre 1933 . . . . . | Marnierre (Roger de la), à Brest. |

| | | |
|---|---|---|
| 14 janvier 1914. . . . . . . | MM. | Marquis (Eugène), à Rennes. |
| 29 janvier 1902. . . . . . . | | Martin (Albert), à Rouen. |
| 21 décembre 1932 . . . . . | | Masini (Paul), à Marseille. |
| 30 novembre 1946 . . . . . | | Massé (Lucien), à Bordeaux. |
| 29 juin 1932 . . . . . . . . | | Matry (Clément), à Fontainebleau. |
| 28 décembre 1910 . . . . . | | Mériel (Édouard), à Montréjeau. |
| 24 novembre 1937 . . . . . | | Michel-Béchet (Régis), à Avignon. |
| 16 décembre 1931 . . . . . | | Moiroud (Pierre), à Marseille. |
| 20 avril 1932. . . . . . . . | | Molin (Henri), à Lyon. |
| 21 décembre 1932 . . . . . | | Morice (André), à Caen. |
| 24 novembre 1943 . . . . . | | Mourgue-Molines (Edouard), à Montpellier. |
| 9 mars 1932. . . . . . . . | | Moyrand, à Le Chatelier, par Belabre. |
| 17 décembre 1930 . . . . . | | Murard (Jean), à Moulins. |
| 11 janvier 1922. . . . . . . | | Nandrot (Charles), à Montargis. |
| 14 novembre 1945 . . . . . | | Olry (Etienne), à Douai. |
| 20 décembre 1933 . . . . . | | Oulié (Gaston), à Constantine. |
| 9 mars 1932 . . . . . . . | | Pamard (Paul), à Avignon. |
| 22 décembre 1926 . . . . . | | Papin (Félix), à Bordeaux. |
| 8 janvier 1919. . . . . . . | | Patel (Maurice), à Lyon. |
| 21 décembre 1932 . . . . . | | Perdoux (Joseph), à Poitiers. |
| 23 novembre 1938 . . . . . | | Pervès (Jean), marine. |
| 22 décembre 1920. . . . . . | | Petit (L.-H.), à Château-Thierry. |
| 16 décembre 1925 . . . . . | | Petit (Jean), à Niort. |
| 8 janvier 1919. . . . . . . | | Petit de la Villéon, à Dinard. |
| 24 novembre 1943 . . . . . | | Pétrignani (Roger), à La Rochelle. |
| 11 janvier 1922. . . . . . . | | Phélip, à Vichy. |
| 17 décembre 1930 . . . . . | | Picard (Pierre), à Douai. |
| 21 décembre 1927 . . . . . | | Picquet, à Sens. |
| 9 mars 1932 . . . . . . . | | Piollet (Paul), à Clermont-Ferrand. |
| 20 décembre 1933 . . . . . | | Ployé, marine. |
| 8 janvier 1919. . . . . . . | | Potel (Gaston), à Lille. |
| 19 décembre 1923 . . . . . | | Pouliquen, à Landerneau. |
| 20 mars 1918. . . . . . . . | | Prat (Louis), à Nice. |
| 24 novembre 1943 . . . . . | | Querneau (Jean), à Quimper. |
| 9 mars 1932. . . . . . . . | | Riche (Vincent), à Montpellier. |
| 17 décembre 1930 . . . . . | | Rocher (Louis), à Bordeaux. |
| 24 novembre 1943 . . . . . | | Rochet (Ph.), à Lyon. |
| 24 novembre 1937 . . . . . | | Roques (Paul), troupes coloniales. |
| 12 décembre 1934 . . . . . | | Sabadini (Léonce), à Alger. |
| 14 novembre 1945 . . . . . | | Salmon (Michel), à Marseille. |
| 23 novembre 1938 . . . . . | | Santy (Paul), à Lyon. |
| 21 décembre 1932 . . . . . | | Sikora (Pierre), à Tulle. |
| 29 juin 1932 . . . . . . . . | | Simon (René), à Strasbourg. |
| 29 juin 1932 . . . . . . . | | Solcard, marine. |
| 20 mars 1918. . . . . . . . | | Soubeiran (Paul), à Montpellier. |
| 20 mars 1918. . . . . . . . | | Stern (William), à Briey. |
| 28 janvier 1920. . . . . . . | | Tavernier, à Lyon. |
| 12 décembre 1934 . . . . . | | Tierny (Auguste), à Arras. |
| 29 juin 1932 . . . . . . . . | | Tisserand (Gaston), à Besançon. |
| 28 janvier 1920. . . . . . . | | Tixier (Louis), à Lyon. |

| | | |
|---|---|---|
| 29 janvier 1902. . . . . . . | MM. | TOUBERT, armée. |
| 20 décembre 1911 . . . . . | | VAN DEN BOSSCHE, à Paris. |
| 9 mars 1932. . . . . . . . | | VANLANDE (Maurice), armée. |
| 12 décembre 1934 . . . . . | | VERGOZ (C.), à Alger. |
| 30 novembre 1946 . . . . . | | VERNEJOUL (Robert DE), à Marseille. |
| 28 janvier 1920 . . . . . . | | VIANNAY (Charles), à Saint-Etienne. |
| 9 mars 1932. . . . . . . . | | VIGNARD (Paul), à Lyon. |
| 9 mars 1932. . . . . . . . | | VILLARD (Eugène), à Lyon. |
| 29 juin 1932. . . . . . . . | | WEISS (Alfred), à Strasbourg. |
| 30 novembre 1946 . . . . . | | WERTHEIMER (Pierre), à Lyon. |

# PRÉSIDENTS

## DE L'ACADÉMIE DE CHIRURGIE

### DEPUIS SA FONDATION

---

| | |
|---|---|
| 1935 . . . . . . . . . . . . . . . . | MM. Pierre Fredet. |
| 1936. . . . . . . . . . . . . . . . | Henri Rouvillois. |
| 1937. . . . . . . . . . . . . . . . | Amédée Baumgartner. |
| 1938. . . . . . . . . . . . . . . . | Maurice Chevassu. |
| 1939. . . . . . . . . . . . . . . . | Raymond Grégoire. |
| 1940. . . . . . . . . . . . . . . . | Pierre Mocquot. |
| 1941. . . . . . . . . . . . . . . . | Paul Mathieu. |
| 1942. . . . . . . . . . . . . . . . | Louis Bazy. |
| 1943. . . . . . . . . . . . . . . . | Maurice Heitz-Boyer.<br>Jean-Louis Roux-Berger. |
| 1944. . . . . . . . . . . . . . . . | Adolphe Bréchot. |
| 1945. . . . . . . . . . . . . . . . | Firmin-Marc Cadenat. |
| 1946. . . . . . . . . . . . . . . . | Antoine Basset. |
| 1947. . . . . . . . . . . . . . . . | Pierre Brocq. |

---

# SECRÉTAIRES GÉNÉRAUX

## DE LA SOCIÉTÉ NATIONALE DE CHIRURGIE

DEPUIS SA FONDATION

| | |
|---|---|
| 1853-1857 . . . . . . . . . . . . . . . MM. | René Marjolin. |
| 1857-1862 . . . . . . . . . . . . . . . | Paul Broca. |
| 1862-1865 . . . . . . . . . . . . . . . | Jarjavay. |
| 1865-1866 . . . . . . . . . . . . . . . | Legouest. |
| 1866-1867 . . . . . . . . . . . . . . . | Verneuil. |
| 1867-1871 . . . . . . . . . . . . . . . | Trélat. |
| 1871-1877 . . . . . . . . . . . . . . . | Guyon. |
| 1877-1878 . . . . . . . . . . . . . . . | Paulet. |
| 1878-1880 . . . . . . . . . . . . . . . | de Saint-Germain. |
| 1880-1885 . . . . . . . . . . . . . . . | Horteloup. |
| 1885-1889 . . . . . . . . . . . . . . . | Chauvel. |
| 1889-1895 . . . . . . . . . . . . . . . | Ch. Monod. |
| 1895-1900 . . . . . . . . . . . . . . . | Paul Reclus. |
| 1900-1905 . . . . . . . . . . . . . . . | Paul Segond. |
| 1905-1907 . . . . . . . . . . . . . . . | Charles Nélaton. |
| 1907-1908 . . . . . . . . . . . . . . . | Félizet. |
| 1908-1914 . . . . . . . . . . . . . . . | Eugène Rochard. |
| 1914-1919 . . . . . . . . . . . . . . . | Félix Lejars. |
| 1919-1924 . . . . . . . . . . . . . . . | Jean-Louis Faure. |
| 1924-1929 . . . . . . . . . . . . . . . | Charles Lenormant. |
| 1929 . . . . . . . . . . . . . . . | Paul Lecène. |
| 1930-1935 . . . . . . . . . . . . . . . | Robert Proust. |
| 1935 . . . . . . . . . . . . . . . | Louis Bazy. |

# SECRETAIRES GÉNÉRAUX

## DE L'ACADÉMIE DE CHIRURGIE

DEPUIS SA FONDATION

| | |
|---|---|
| 1935-1941 . . . . . . . . . . . . . . . MM. | Louis Bazy. |
| 1939-1940 (*Intérim*) . . . . . . . . | Henri Mondor. |
| 1941-1946 . . . . . . . . . . . . . . . | Pierre Brocq. |
| 1946 . . . . . . . . . . . . . . . | Jacques Leveuf. |

# BIENFAITEURS DE L'ACADÉMIE DE CHIRURGIE

FONDÉE EN 1843 SOUS LE NOM DE

## SOCIÉTÉ NATIONALE DE CHIRURGIE

---

René Duval et René Marjolin, fondateurs d'un prix annuel de 300 francs.

Edouard Laborie, fondateur d'un prix annuel de 1.200 francs.

Vulfranc Gerdy, fondateur d'un prix biennal de 2.000 francs.

Pierre-Charles Huguier, donateur d'une rente annuelle de 1.000 francs, et Mme Huguier, sa veuve, donatrice d'une somme de 1.000 francs, destinées à favoriser les publications scientifiques de la Société.

Demarquay, fondateur d'un prix biennal de 700 francs.

Ricord, fondateur d'un prix biennal de 300 francs.

Dubreuil (de Montpellier), fondateur d'un prix annuel de 400 francs.

Jules Hennequin, fondateur d'un prix biennal de 1.500 francs.

O. Lannelongue, fondateur d'un prix quinquennal de 5.000 francs, avec médaille en or.

Mme veuve Aimé Guinard, fondatrice d'un prix triennal de 1.000 francs.

Mme veuve Chupin, fondatrice d'un prix biennal de 1.400 francs.

Edouard Quénu, donateur d'une somme de 10.000 francs dont les arrérages devont être employés par la Société à l'amélioration de son bulletin.

Edouard Schwartz, donateur d'une somme de 10.000 francs pour l'amélioration de l'installation de la Société de Chirurgie.

Les Elèves du Dr Eugène Rochard, fondateurs d'un prix triennal de 10.000 francs.

Mme veuve A. Le Dentu, fondatrice d'un prix annuel.

Mme Jules Lebaudy, Robert Lebaudy, Mme la Comtesse de Fels, donateurs d'une somme de 50.000 francs.

Mme la Comtesse de Martel, fondatrice d'un prix triennal.

---

Paul Guersant, — Lenoir, — Payen, — Velpeau, — Gerdy, — Baron Larrey, — Ch. Nélaton, — Le Dentu, — Delens, — Lucien Hahn, — Ch. Périer, — Monteils, — Ch. Monod, Donateurs de livres pour la Bibliothèque de la Société, — Vicomtesse E.-A. de Montaigne de Poncins, donatrice de volumes et d'un portrait d'Ambroise Paré, peint par Clouet.

---

# PRIX DE L'ACADÉMIE DE CHIRURGIE

*L'Académie de Chirurgie (ancienne Société nationale de Chirurgie) dispose de treize prix permanents et d'un prix temporaire de* 50.000 *francs* :

1° Le prix Duval, fondé par Jacques-René Duval, membre de la Société de Chirurgie de Paris.

Le 12 juillet 1854, la Société a pris la décision suivante : « La Société de Chirurgie de Paris, après une donation de M. Duval, fonde, à titre d'encouragement, un prix *annuel* de la valeur de 100 francs, en livres, pour l'auteur de la meilleure thèse de chirurgie publiée en France dans le courant de l'année. Autant que possible, les recherches doivent porter sur un seul sujet et s'appuyer sur des observations recueillies par l'auteur lui-même dans un service d'hôpital.

« Tous les auteurs, anciens et modernes, qui ont traité le même sujet, devront être indiqués, ainsi que la source précise des citations.

« Sont seuls admis à concourir : les docteurs ayant rempli les fonctions d'internes définitifs dans les hôpitaux ou ayant un grade analogue dans les hôpitaux militaires ou de la marine. » Les aides-médecins de la marine nommés au concours sont assimilés aux internes des hôpitaux (4 novembre 1885).

Les candidats devront adresser franco deux exemplaires de leur thèse au secrétariat de l'Académie.

Par la bienveillance de M. le Dr Marjolin, membre fondateur de la Société, le montant du prix Duval a été porté de 100 à 300 francs à partir de 1886 ; le prix ne peut être partagé.

2° Le prix Édouard Laborie, fondé par Mme veuve Laborie, le 6 mai 1868. Il est *annuel* et de la valeur de 1.200 francs.

La Société a pris en 1868 les décisions suivantes : Le prix Édouard Laborie sera décerné chaque année dans la séance solennelle de la Société (troisième mercredi de janvier) à l'auteur du meilleur travail *inédit* sur un sujet quelconque de chirurgie adressé à la Société pendant l'année courante.

« Les auteurs sont libres de choisir les sujets de leurs mémoires ; toutefois, la Société indiquera tous les six ans un sujet de mémoire pris parmi les points de la chirurgie dont le Dr Laborie s'est plus particulièrement occupé.

« Tous les docteurs et élèves en médecine, français et étrangers, sont admis à prendre part au concours.

« Les mémoires, écrits en français, en latin, en anglais ou en allemand, devront être envoyés (affranchis) à M. le Secrétaire général de l'Académie de Chirurgie, 12, rue de Seine, avant le 1er novembre de chaque année.

« Les manuscrits doivent être adressés dans les formes académiques, c'est-à-dire non signés, mais portant une épigraphe reproduite sur la suscription d'une lettre renfermant le nom, l'adresse et les titres du candidat. »

3° Le prix Gerdy, fondé en 1873, par Vulfranc Gerdy, en souvenir de son frère P.-N. Gerdy, membre de la Société nationale de Chirurgie. Ce prix est *biennal* et de la valeur de 2.000 francs.

Le sujet à traiter par les concurrents est indiqué par l'Académie et donné deux années à l'avance. Les règles du concours sont celles du prix Laborie.

4° Le prix Demarquay, fondé en 1875, par Jean-Nicolas Demarquay, membre de la Société nationale de Chirurgie, qui a légué à la Société une somme de 10.000 francs. Le prix est *biennal* et de la valeur de 700 francs.

Le sujet, indiqué par l'Académie, est donné deux années à l'avance; les règles du concours sont celles du prix Laborie.

5° Le prix RICORD, fondé, en 1889, par Philippe Ricord, membre de la Société nationale de Chirurgie, qui a légué à la Société une somme de 5.000 francs. Le prix est *biennal* et de la valeur de 300 francs.

Il est décerné à l'auteur d'un travail inédit sur un sujet quelconque de chirurgie ou d'un mémoire publié dans le courant de l'année et n'ayant pas encore été l'objet d'une récompense dans une autre Société.

Les manuscrits pourront être signés. A cette différence près, les règles du concours sont celles du prix Laborie.

6° Le prix DUBREUIL, fondé, en 1901, par Henri-François-Alphonse Dubreuil, membre de la Société nationale de Chirurgie, qui a légué à la Société une somme de 15.000 francs. « Les intérêts de cette somme, placée sur l'État à 3 p. 100, serviront à cette Société pour la fondation d'un prix *annuel* destiné à récompenser un travail sur un sujet d'orthopédie. »

7° Le prix Jules HENNEQUIN, fondé, en 1910, par Jules-Nicolas Henneqnin, membre de la Société nationale de Chirurgie, qui a légué à la Société une somme de 25.000 francs, « dont les arrérages seront accordés tous les *deux ans*, et *sans partage*, au meilleur mémoire sur l'anatomie, la physiologie, la pathologie ou les traumatismes du squelette humain ».

8° LA MÉDAILLE INTERNATIONALE DE CHIRURGIE (Fondation LANNELONGUE). — Le prix fondé, en 1911, par M. Lannelongue consiste en une médaille d'or à décerner tous les cinq ans, et dotée d'une somme de 5.000 francs.

« Cette médaille sera internationale, c'est-à-dire attribuée à un chirurgien de n'importe quel pays, qui, durant les dix dernières années, aura fait la découverte chirurgicale la plus notoire ou les travaux les plus utiles à l'art et à la science de la chirurgie. L'attribution de la médaille de chirurgie ne pourra être faite deux fois de suite dans la même nationalité. »

M. Lannelongue exprime la volonté formelle qu'il ne soit tenu aucun compte de la nationalité, mais uniquement des mérites de celui qui paraîtra le plus digne. Est seul proclamé lauréat celui qui sera présenté par les personnes suivantes, qualifiées à cet effet :

*a*) Les membres du bureau de l'Académie de Chirurgie;

*b*) Le quart des autres membres titulaires et honoraires de cette même Société, tirés au sort tous les cinq ans;

*c*) Les lauréats de la médaille Lannelongue;

*d*) Les chirurgiens, membres du Conseil de dix Facultés de Médecine de nations étrangères à la France, choisis tous les cinq ans par le Bureau de l'Académie de Chirurgie, et au nombre de deux au plus par nationalité; le bureau veillera à faire une répartition convenable, selon l'importance des nationalités. Ci-joint l'énumération des nationalités dans lesquelles sera fait le choix des juges : Angleterre, Allemagne, Autriche-Hongrie et Etats balkaniques; Belgique, Hollande et Etats scandinaves; Espagne, Portugal et Mexique; Italie, Suisse, Grèce et Turquie; Russie, Etats-Unis d'Amérique du Nord et Canada; États de l'Amérique du Sud; Japon et Chine. Les chirurgiens étrangers qualifiés seront invités par lettre recommandée à proposer un lauréat; les propositions devront être faites avant le 1<sup>er</sup> novembre de l'année qui précède la séance annuelle de l'Académie de Chirurgie.

Ces propositions, comme celles des juges français n'habitant pas Paris, seront faites par écrit et adressées au Président de l'Académie de Chirurgie. Celui-ci convoquera ensuite les membres français qualifiés, habitant Paris, pour qu'ils fassent à leur tour des propositions par écrit dans une séance

spéciale où le président procédera au dépouillement total des suffrages exprimés.

La médaille sera attribuée au candidat qui aura obtenu la majorité absolue des suffrages, et à son défaut une majorité relative. Si deux ou plusieurs candidats recueillent un nombre égal de suffrages, la voix du Président du bureau de l'Académie devient prépondérante. Le Président proclame le lauréat.

La médaille sera remise dans la séance annuelle de l'Académie de Chirurgie.

9° Le prix Aimé GUINARD, fondé, en 1914, par Mme veuve Guinard, en souvenir de son mari, membre de la Société nationale de Chirurgie.

Le prix est *triennal* et de la valeur de 1.000 francs.

Il est décerné au meilleur travail de chirurgie générale présenté par un interne des hôpitaux de Paris, pendant qu'il sera en exercice, ou pendant l'année qui suivra la fin de son internat.

10° Le prix CHUPIN, fondé, en 1923, par Mme veuve Chupin, en mémoire de son mari, membre correspondant de la Société nationale de Chirurgie.

Le prix est *biennal*, de la valeur de 1.400 francs et ne peut être partagé.

Il sera décerné tous les deux ans au meilleur mémoire inédit ou imprimé de pathologie chirurgicale portant plus particulièrement sur les affections ou blessures observées aux armées.

11° Le prix des ÉLÈVES DU Dr EUGÈNE ROCHARD a été créé par un groupe d'anciens élèves de ce chirurgien pour perpétuer son souvenir. Le prix, d'une valeur de 10.000 francs, sera attribué tous les trois ans à un travail, inédit ou paru dans les trois dernières années, sur un sujet de chirurgie générale, travail dû à un interne ou ancien interne des hôpitaux de l'Assistance publique de Paris. Ce prix ne pourra être partagé. Au cas où l'Académie ne jugerait pas qu'il y ait lieu de décerner le prix, les arrérages seraient reportés, et, trois ans plus tard, l'Académie pourrait distribuer deux prix. La commission chargée d'examiner les mémoires présentés sera composée de sept membres titulaires. Les mémoires, inédits ou déjà publiés, devront être adressés au Secrétaire général avant le 1er novembre précédant la séance où le prix sera attribué.

Le prix sera décerné la première fois dans la séance annuelle de janvier 1930.

12° Le prix Auguste LE DENTU, fondé, en 1927, par Mme veuve Le Dentu, en souvenir de son mari, membre honoraire de la Société nationale de Chirurgie.

Le prix sera décerné chaque année à l'interne Médaille d'or en chirurgie. Le prix sera de 1.500 francs l'année où l'interne Médaille d'or en chirurgie est lauréat du prix Oulmont de l'Académie de Médecine (1.500 fr.) et de 2.500 francs l'année où le prix Oulmont est décerné à l'interne Médaille d'or de médecine.

13° LE PRIX DE 50.000 FRANCS (fondé en 1916). — Mme Jules Lebaudy, M. Robert Lebaudy, Mme la Comtesse de Fels ont mis à la disposition de la Société nationale de Chirurgie une somme de 50.000 francs pour être attribuée à l'auteur de l'*appareil suppléant le mieux à la perte de la main.*

Les constructeurs des nations alliées et neutres peuvent seuls concourir. Ils devront présenter, à l'Académie, des mutilés se servant des appareils depuis six mois au moins.

L'Académie expérimentera les appareils sur des mutilés pendant le temps qu'elle jugera nécessaire pour apprécier leurs qualités. L'appareil récompensé restera la propriété de son auteur.

14° PRIX THIERRY DE MARTEL. — Il est créé par la Comtesse de Martel, pour perpétuer la mémoire du Dr Thierry de Martel, membre de l'Académie de Chirurgie, un prix triennal dont l'attribution est confiée à l'Académie et qui sera

constitué par le revenu de la somme de 200.000 francs en rente 3 p. 100 perpétuel remise à cet effet par la Comtesse de Martel à l'Académie.

Règlement du prix Thierry de Martel. — 1° Le prix Thierry de Martel a pour objet de récompenser soit un travail clinique, soit la mise au point d'une technique nouvelle, soit l'invention d'un instrument, soit la découverte d'une thérapeutique, en un mot, toute recherche susceptible de faire progresser la chirurgie générale ou la neuro-chirurgie.

2° Le prix sera alternativement attribué à un travail ayant trait à l'une et à l'autre branche.

3° Le premier travail récompensé sera obligatoirement un travail ayant trait à la neuro-chirurgie.

4° Une Commission nommée par le Bureau de l'Académie et comprenant un nombre égal de chirurgiens parisiens et provinciaux sera chargée tous les trois ans de désigner le bénéficiaire du prix Thierry de Martel sans qu'aucun acte de candidature ait été nécessaire de sa part.

Lorsque le prix devra être attribué à un travail de neuro-chirurgie, la Commission de l'Académie demandera à la Société de Neurologie de lui indiquer les travaux lui paraissant susceptibles d'être récompensés.

5° Si aucun travail ne paraissait susceptible d'être récompensé à la fin d'une des périodes envisagées, le montant du prix non distribué serait ajouté à celui de même spécialité décerné au cours de la période suivante.

6° Le prix Thierry de Martel sera remis au bénéficiaire, au cours d'une séance de l'Académie en même temps qu'une médaille dont les coins seront confiés à l'Académie.

Au cours de cette séance, le récipiendaire devra obligatoirement faire devant l'Académie, un exposé de ses travaux et en particulier, de celui qui aura motivé l'attribntion du prix.

7° Les deux premiers prix attribués ne pourront être décernés qu'à des médecins français ou ressortissants français, munis du diplôme de docteur en médecine français.

8° Par la suite, et à partir de 1949, l'attribution du prix Thierry de Martel sera faite selon une modalité plus large qui fera l'objet d'une lettre de la Comtesse de Martel au président de l'Académie, lettre qui lui sera remise par les soins de Me Ader, notaire de Mme de Martel, au cours de l'année 1946.

---

## PRIX A DÉCERNER EN 1947

**Prix Duval-Marjolin**, annuel (300 francs). — A l'auteur (ancien interne des hôpitaux ou ayant un grade analogue dans l'armée ou la marine) de la meilleure thèse inaugurale de chirurgie publiée dans le courant de l'année 1947.

**Prix Édouard Laborie**, annuel (1.200 francs). — A l'auteur d'un travail inédit sur un sujet quelconque de chirurgie.

**Prix Dubreuil**, annuel (400 francs). — Destiné à récompenser un travail sur un sujet d'orthopédie.

**Prix Le Dentu**, annuel. — A l'interne médaille d'or de chirurgie en 1947.

**Prix Jules Hennequin**, bisannuel (1.500 francs). — Au meilleur mémoire sur l'anatomie, la physiologie, la pathologie ou les traumatismes du squelette humain.

Ce prix ne peut être partagé.

**Prix Ricord**, bisannuel (300 francs). — A l'auteur d'un travail inédit sur un sujet quelconque de chirurgie, ou d'un mémoire publié dans le courant de l'année et n'ayant pas été l'objet d'une récompense dans une autre Société.

**Prix Aimé Guinard**, triennal (1.000 francs). — Au meilleur travail de chirurgie générale présenté par un interne des hôpitaux de Paris, pendant qu'il sera en exercice ou pendant l'année qui suivra la fin de son internat.

**Prix des Élèves du Dr Eugène Rochard**, triennal (10.000 francs). — A l'auteur, interne ou ancien interne des hôpitaux de l'Assistance publique de Paris, au meilleur travail inédit ou paru, dans les trois dernières années sur un sujet de chirurgie générale.

**Médaille Lannelongue**, prix quinquennal (médaille et 5.000 francs en espèces).

*Les manuscrits destinés au prix Laborie doivent être anonymes et accompagnés d'une épigraphe reproduite sur la suscription d'une enveloppe renfermant le nom, l'adresse et les titres du candidat.*

Les travaux des concurrents devront être adressés au Secrétaire général de l'Académie de Chirurgie, 12, rue de Seine, Paris (VIe arrond.), avant le 1er novembre 1947.

---

# MÉMOIRES DE L'ACADÉMIE DE CHIRURGIE

**Séance du 15 Janvier 1947.**

*Présidence de* M. ANTOINE BASSET, *président.*

## CORRESPONDANCE

1° Des lettres de MM. DELCHEF (Bruxelles), Paul MARTIN (Bruxelles), SPEHL (Bruxelles), ALFRED WEBB-JOHNSON (Londres), CAIRNS (Oxford), James M. GRAHAM (Edinburgh), Arthur E. PORRITT (Londres), W. ROWLEY-BRISTOW (Londres), A. BRUNNER (Zurich), J. H. OLTRAMARE (Genève), Jiri DIVIS (Prague) remerciant l'Académie de les avoir élus Associés étrangers.

2° Des lettres de MM. GÉRARD-MARCHANT et MERLE D'AUBIGNÉ posant leur candidature à la place vacante de membre titulaire.

---

## PRÉSENTATION D'OUVRAGE

M. Raymond DENIS (Mâcon) fait hommage à l'Académie de son ouvrage intitulé : *Prostatectomie endo-urétrale.*

Des remerciements sont adressés à l'auteur.

---

## A PROPOS DU PROCÈS-VERBAL

### *A propos de la communication de M. Lefèvre sur la gastrectomie totale (G. T.),*

par M. Louis Bazy.

Dans le travail présenté à l'Académie de Chirurgie en 1941 par Lortat-Jacob, et auquel celle-ci a décerné le prix Rochard, L.-J. a insisté sur le caractère suffisant de l'abord du cardia par médiane sus-ombilicale. Il disait, en effet : « La médiane sus-ombilicale, débordant au besoin légèrement au-dessous de l'ombilic, nous a toujours suffi ; d'ailleurs, dans la technique exposée, ayant pour principe de toujours attaquer relativement bas sur l'estomac la libération du péritoine, nous ne pensons pas que la médiane puisse jamais être en défaut. Ce qu'on ne pourrait affirmer si l'on tentait d'entamer la libération œsophagienne en commençant de suite par le pourtour de l'orifice diaphragmatique. »

A suite de la très belle communication de M. Lefèvre, de Bordeaux, L.-J. m'a demandé de vous faire connaître son opinion maintenant plus nuancée.

En effet 3 cas récents d'affections de la région du cardia, dont un cancer et un ulcère, lui ont permis d'apprécier l'extraordinaire aisance qu'apportait, comme l'indique M. Lefèvre, la section transversale de l'appendice xiphoïde à sa base, complétée si besoin par la section du ligament triangulaire du foie et l'écartement du lobe gauche. Cette manœuvre, bien que prudemment exécutée, a entraîné une fois un pneumothorax droit, d'ailleurs sans inconvénient.

Après la section de l'appendice xiphoïde, L.-J. a eu la satisfaction de voir le péritoine par sa face convexe, alors qu'il vient se plaquer sous le diaphragme ; il a constaté de plus que l'abord premier du cardia était alors aisé, et même tentant, contrairement à ce qui se produit par la médiane simple, sans section de l'appendice xiphoïde, où l'abord du cardia n'est que possible.

La libération du cardia étant de ce fait facilitée, celle de la grosse tubérosité et de la partie haute de la petite courbure s'est avérée d'une aisance jusqu'alors jamais rencontrée.

Dans l'un des 3 cas auxquels il fait allusion, L.-J. a exécuté une seule gastrectomie totale, d'ailleurs heureuse, pour cancer de la partie haute de l'estomac envahissant toute la petite courbure ; et à ce propos il tient à insister sur l'impression de sécurité et de facilité que lui a donnée la technique de Lefèvre.

En effet L.-J. ne méconnaît pas que la technique qu'il a décrite gardant une collerette péritonéale sur la région sous-cardiaque n'est intégralement applicable qu'aux gastrectomies totales pour lésion de la grosse tubérosité, ou aux gastrectomies totales pour ulcère, ou aux gastrectomies de principe. Il pense de plus que les autres techniques décrites, celle de Duval, en particulier, ne lui ont jamais donné cette impression de sécurité et d'aisance, la manipulation de l'anse jéjunale qui doit protéger l'anastomose œsophago-jéjunale étant souvent rendue malaisée et imprécise par des plicatures, à la façon d'une chambre à air légèrement gonflée et manipulée dans un récipient d'eau un peu étroit, alors qu'elle est ici simplifiée par l'artifice ingénieux de la section, nécessitant par ailleurs une jéjuno-jéjunostomie complémentaire.

La technique de Lefèvre constitue donc aux yeux de L.-J. une amélioration considérable des techniques précédentes, tant au point de vue abord du cardia que du point de vue de la commodité des sutures, technique par ailleurs plus largement applicable que la sienne propre, et plus aisée que celle de Duval.

Aussi la voie d'abord préconisée par Lefèvre lui paraît-elle, non seulement recommandable dans les cas justiciables de gastrectomie totale, mais aussi dans l'opération de Heller, dans les gastrolyses préliminaires parfois indiquées dans certains cancers de l'œsophage, dans les gastrectomies hautes pour ulcère juxta-cardiaque, enfin dans l'opération de Dragstedt, par voie abdominale.

L.-J. conclut : devant l'insécurité des diverses techniques de gastrectomie totale pour cancer atteignant la partie haute de la petite courbure et le cardia, et à la faveur de mon expérience de la chirurgie thoracique, acquise au cours d'interventions pour cancers de l'œsophage, j'étais décidé à ne plus faire cette intervention que par voie thoracique gauche, qui devait permettre une anastomose certainement plus commode et plus sûre que la voie abdominale. Depuis que j'ai éprouvé avec succès et avec une telle impression d'aisance la technique de M. Lefèvre, je crois que la voie abdominale pure redevient indiquée pour ces interventions ; en effet, si on compare celle-ci à la voie thoracique appliquée à la gastrectomie totale, la sécurité et la commodité apparaissent au moins aussi grandes ; par contre le shock est incomparablement moindre, les conditions anesthésiques tout autres et combien plus simples, enfin le souci pleuro-pulmonaire post-opératoire est réduit à néant.

---

## RAPPORTS

### *Contribution à la technique de la suture termino-terminale de l'intestin grêle,*

par M. **Lanthier.**

Rapport de M. Rudler.

M. Lanthier nous a adressé un travail sur un procédé de suture intestinale dont je vais vous donner lecture :

« La suture termino-terminale à la suite d'une résection intestinale est l'une des plus malaisées à réaliser. Aussi lui voit-on souvent préférer la latéro-latérale d'exécution plus facile. Néanmoins la suture termino-terminale permet seule un rétablissement fonctionnel normal ; d'autre part, il est des cas où ce procédé est absolument indispensable, tel celui en particulier d'une résection intestinale de la première anse jéjunale au cours d'une gastrectomie après gastro-entérostomie. Dans ces cas, après libération de la bouche, une résection peut être jugée plus prudente si l'altération de l'anse rend aléatoire la simple suture de la bouche de gastro-entérostomie.

Pour réaliser une bonne suture termino-terminale deux conditions sont nécessaires : d'une part, il faut que cette suture soit solide et, d'autre part, qu'elle ne rétrécisse pas le calibre de l'intestin. Or, il est bien difficile de satisfaire à l'une de ces deux conditions sans nuire à l'autre. En effet, l'une des meilleurs solutions pour assurer la solidité de la suture est de faire trois plans de suture, mais si l'on emploie le procédé classique on doit faire successivement un plan total, un plan séro-séreux et un deuxième plan séro-séreux de sécurité : il est alors difficile de ne pas réduire le calibre de l'intestin. Par contre l'utilisation du bord à bord comprenant un plan muco-muqueux, un plan séro-musculaire et un plan séro-séreux permet de faire une zone de suture moins épaisse et contribue à assurer une bonne perméabilité intestinale en réduisant au minimum les risques de rétrécissement.

La réalisation du bord à bord par le procédé classique de suture termino-terminale est malaisée. En effet, pour faire le plan postérieur après la suture muco-muqueuse, il est nécessaire d'employer l'artifice de Toupet et de faire tourner l'anse autour de deux points d'appui dont l'un passe à travers la brèche mésentérique : or cette torsion s'effectue sur une suture muco-muqueuse par sa nature très fragile et cette manœuvre apparaît traumatisante dans le cas particulier. La suture pour les plans postérieurs se présente donc difficilement dans l'anastomose termino-terminale. Et cette difficulté contraste avec la facilité que présente dans ses temps postérieurs l'anastomose latéro-latérale. Un petit artifice technique permet de donner à la suture termino-terminale une aisance semblable à la latéro-latérale. Cet artifice permet d'une part de bien présenter les zones à suturer et d'autre part d'éviter toute manœuvre traumatisante. Il consiste à sectionner les bouts intestinaux à deux ou trois travers de doigts de la future suture. Les deux extrémités de l'intestin obturées par les pinces de Kocher placées perpendiculairement à l'insertion mésentérique sont présentées l'une devant l'autre. De cette façon l'endroit où doit se faire la suture, c'est-à-dire au ras de l'insertion mésentérique, est très facile à repérer et la suture termino-terminale va s'exécuter exactement comme une suture latéro-latérale.

Pour faire le premier plan séro-séreux postérieur on place trois points d'appui, le premier mésentérique et les deux autres latéraux. Après avoir exécuté le plan séro-séreux postérieur, la musculo-séreuse est incisée et le plan musculo-séreux réalisé. Il reste enfin à ouvrir la muqueuse et à faire le plan muco-muqueux. Lorsque ces trois plans postérieurs sont faits, il reste à compléter l'ouverture postérieure des deux segments intestinaux par la section

totale de l'intestin. Les deux petits fragments d'intestin longs de deux à trois travers de doigts qui ont servi à présenter les deux segments de l'intestin pendant la réalisation des plans postérieurs tombent et il reste, pour terminer l'anastomose, à réaliser les trois plans antérieurs, ce qui ne présente aucune difficulté.

Ainsi l'anastomose termino-terminale s'est faite exactement comme une suture latéro latérale et elle a pu se faire rigoureusement au ras de l'insertion du mésentère.

On peut du reste à ce procédé apporter des variantes.

1° Soit faire une anastomose termino-terminale par le procédé classique c'est-à-dire par un plan total et un plan séro-séreux.

2° Soit adopter un procédé mixte plus rapide que le bord à bord sur toute la circonférence de la suture, c'est-à-dire se contenter en arrière d'un plan séro-séreux et d'un plan total et faire en avant un plan muco-muqueux, un plan séro-musculaire et un plan séro-séreux de sécurité en raison de la difficulté d'enfouissement de la muqueuse dans la partie terminale de la suture.

3° Enfin ce procédé peut être appliqué utilement avec toutes ses variantes dans la suture termino-latérale.

En résumé ce petit artifice technique, qui réside essentiellement à bien présenter les segments intestinaux à anastomoser dans la suture termino-terminale a pour but de donner à ce mode d'anastomose la même aisance que celle de la suture latéro-latérale. »

Je vous propose de remercier M. Lanthier de son intéressant travail, appuyé de plusieurs observations, et de le publier dans nos mémoires.

## *Pneumectomie totale avec ligatures isolées des éléments du pédicule, guérie depuis deux ans et demi,*

par M. **Laumonier** (de Bordeaux).

Rapport de M. A. Maurer.

Le Dr Laumonier, agrégé et chirurgien des Hôpitaux de Bordeaux, qui a bien voulu s'initier auprès de nous à la chirurgie thoracique, nous a adressé en mai 1946, une observation de pneumectomie totale droite par ligature isolée des éléments du pédicule. Sa malade a été opérée suivant la technique à laquelle nous avions eu recours pour un malade que nous vous avons présenté dans la séance du 24 février 1943 (A. Maurer, J. Rolland, R. Sauvage et J. Mathey). C'est à cette époque également qu'aux Etats-Unis on renonçait à l'exérèse par le procédé du tourniquet.

L'observation de M. Laumonier de pneumonectomie totale avec ligatures concerne une malade opérée un an après le nôtre.

C'est une dame D..., de cinquante-six ans, qui avait subi en janvier 1943 un cloisonnement du vagin. Au huitième jour de cette opération, accès fébrile à 40°, toux, hémoptysies, amaigrissement progressif (15 kilogrammes) en quatre mois. Une radiographie, en avril, montre une ombre parahilaire droite. En décembre 1943, cette ombre a approximativement doublé de volume (Dr Mathey-Cornat). Une bronchoscopie (Dr Barraut) ne donne pas de renseignements sur la nature de la tumeur parahilaire. On pense à un néoplasme. Le 27 janvier 1944, pneumothorax droit préopératoire (Dr Piéchaud). Intervention, 5 février 1944. suivant la technique que nous avons décrite. Abord après résection de la 5e côte et section en arrière de la 4e et de la 6e. Opération sous anesthésie locale précédée de scophedal. Ligature de la veine pulmonaire inférieure et postérieure, puis de l'artère pulmonaire droite qui est très volumineuse. Ligature en masse de la veine pulmonaire antérieure et supérieure et de la bronche. Fermeture sans drainage. Opération bien supportée sans transfusion ni sérum intraveineux. Tension artérielle, 15-11. L'examen histologique indique qu'il s'agit « d'un processus inflammatoire ancien ».

Suites opératoires très bonnes pendant les deux premières semaines, la température ne dépasse pas 38°. Mais le quinzième jour, dyspnée, cyanose, apparition d'une fistule bronchique, sulfamidothérapie. Pleurotomie à la partie inférieure de la région axillaire.

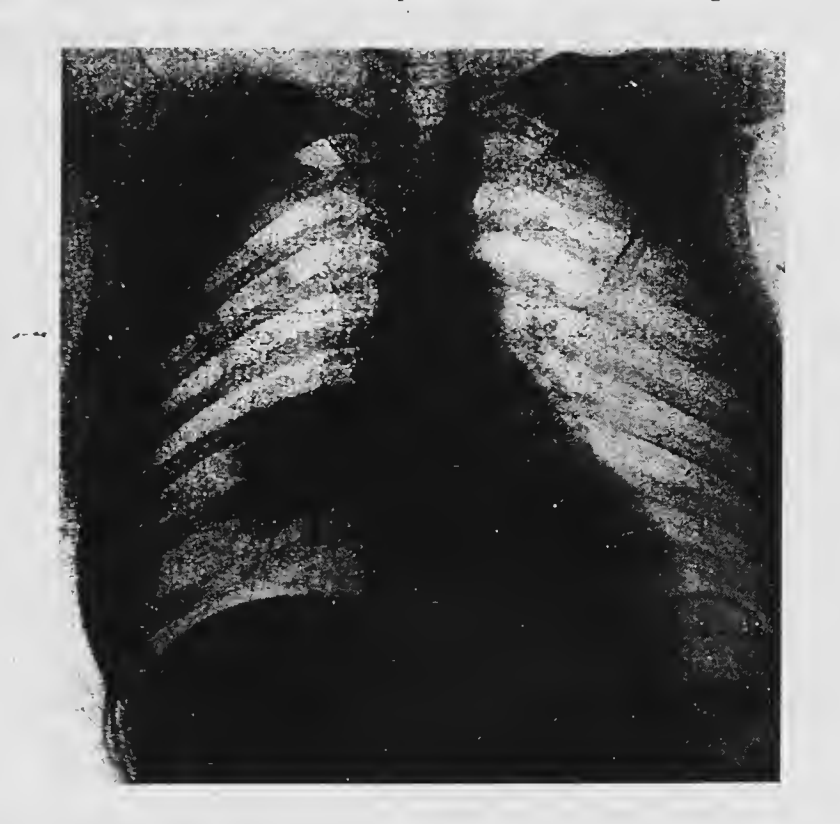


Fig 1. — Masse parahilaire droite.

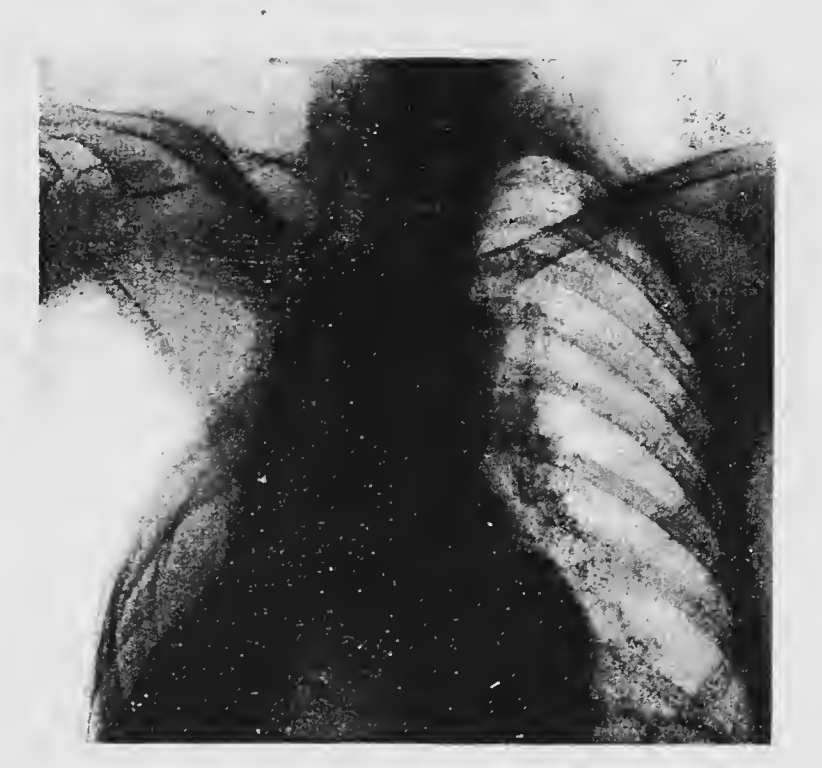


Fig. 2. — Résultat après pneumectomie totale et thoracoplastie partielle supérieure.

Le 29 mars et le 11 avril, deux temps de thoracoplastie partielle supérieure portant sur les 6 arcs costaux postérieurs et 4 arcs antérieurs.

A la suite, bonne statique. La malade expulse son drain pleural six jours après la der-

nière intervention. La malade a depuis une existence active, s'occupe de son ménage, monte les escaliers sans essoufflement et fait chaque jour de 5 à 6 kilomètres à pied.

Comme nous, M. Laumonier a pris pour un cancer une suppuration pulmonaire ancienne. L'existence d'un accès fébrile huit jours après l'opération vaginale, avec point de côté thoracique, puis d'un nouvel accès fébrile un mois plus tard pouvait faire penser à cette époque à un abcès pulmonaire. Dans la suite, l'absence de fièvre, et les hémoptysies, l'augmentation de l'ombre parahilaire ont fait croire à un néoplasme. Tous ces signes se voient dans les deux affections et comme la biopsie ne pouvait être faite, l'erreur était presque inévitable.

L'opérateur a eu toute satisfaction en employant la voie de Crafoord, à laquelle nous sommes restés également fidèles. Nous avons modifié les temps d'abord des éléments du pédicule et, le plus souvent, nous nous attaquons d'abord à l'artère pulmonaire supérieure, à la veine pulmonaire supérieure, puis à la veine pulmonaire inférieure, réservant au dernier temps la section de la bronche souche.

La malade de M. Laumonier a eu une fistule bronchique. C'est un accident qui nous arrive encore. Mais nous devons féliciter l'opérateur du splendide résultat qu'il a obtenu et aussi de n'avoir pas attendu inutilement pour passer à une thoracoplastie quand la fistule s'est déclarée. C'est en effet une intervention qui assure la cicatrisation secondaire de la fistule bronchique. Le professeur Santy en a montré de beaux exemples. Personnellement nous pensons que ce résultat est dû à ce que l'hémithorax affaissé, il ne se fait plus, au travers de la bronche désunie, un appel d'air de la trachée vers la cavité pleurale, à chaque inspiration thoracique.

D'autre part, du point de vue fonctionnel, on sait qu'il est fâcheux de laisser le médiastin se déplacer, car le poumon restant devient alors emphysémateux. Il faut que ce poumon reste cantonné dans son hémithorax pour éviter une distension de nature pathologique.

Je vous propose de remercier M. Laumonier d'avoir bien voulu nous faire connaître la belle observation qu'il a eu l'amabilité de nous adresser, et de le féliciter de l'excellent résultat qu'il a obtenu.

## *Séminome tordu de l'ovaire. Intervention d'urgence,*

par M. **Morel Fatio**.

Rapport de M. J. Sénèque.

L'examen anatomo-pathologique systématique des pièces opératoires conduit à penser que le séminome de l'ovaire est beaucoup moins rare qu'on ne le croyait autrefois. C'est qu'en effet son aspect macroscopique pouvant réaliser tous les types, du kyste multiloculaire à la tumeur solide de l'ovaire, ne permet en aucun cas l'indentification de nature, qui ne sera reconnue que sous le microscope.

Nous en avons observé un cas particulièrement intéressant dans ses manifestations cliniques, puisqu'il se présentait comme un kyste tordu de l'ovaire, imposant une sanction opératoire urgente.

Mme L..., quarante-huit ans, sténo-dactylo, est envoyée dans le service le 14 octobre 1943 pour des douleurs abdomino-pelviennes vagues remontant à un an et s'accompagnant de dysurie et de pollakiurie progressivement croissantes. La malade a été normalement réglée jusqu'en 1940 ; depuis trois ans, elle ne perd plus que deux ou trois fois par an, très peu abondamment. Ni enfant ni fausse couche. Etat général satisfaisant, malgré un amaigrissement de 15 kilogrammes depuis la guerre, sans doute en rapport avec les restrictions alimentaires.

L'examen gynécologique est gêné par la réplétion vésicale ; après la miction, le cathé-

térisme urétral retire plus de 600 c. c. d'urines claires. On découvre alors l'existence d'une volumineuse masse latéro-utérine droite, peu mobile, sensible. Utérus et annexes gauches semblent normaux. Le diagnostic de kyste de l'ovaire droit est posé et l'on se propose d'opérer la malade lorsque les examens habituels auront été pratiqués, quand, deux jours après son admission dans le service, la malade accuse une vive douleur dans l'hypogastre et présente un vomissement alimentaire. A l'examen, légère défense abdominale et douleur provoquée au palper de la fosse iliaque droite ; douleur très vive dans le cul-de-sac droit. Apyrexie. La torsion du kyste paraît certaine. On intervient sur le champ.

Laparotomie médiane sous-ombilicale. Pas de liquide dans l'abdomen. Volumineux kyste de l'ovaire droit (tête d'enfant) dont le pédicule est tordu de 360°. La ponction ne ramène qu'une petite quantité de liquide hémorragique. Ablation des annexes droites, avec ligature de l'utérine sur le fond utérin. Péritonisation. Utérus et annexes gauches sains en apparence. Fermeture sans drainage.

A l'ouverture de la pièce, le kyste, multiloculaire, laisse échapper du liquide muqueux très épais, mélangé de sang. Sur la paroi kystique, il existe des zones hémorragiques ; vers le centre de la masse, il s'est développé une formation végétante de la dimension d'une mandarine.

Suites opératoires normales.

*Examen anatomo-pathologique* (Dr Doubrow) : La masse végétante est très hétérogène, avec des noyaux d'apparence sébacée et d'autres plus durs, d'aspect néoplasique. Il existe plusieurs kystes à contenu verdâtre à l'intérieur de la masse. La zone indurée centrale revêt la structure typique du séminome.

Dès l'acquisition de ce résultat, nous faisons rechercher le taux de l'élimination hormonale par les urines : 420 unités-rat par vingt-quatre heures.

La malade est dirigée vers le Service d'Electrothérapie du Dr Coliez qui pratique 12 séances de radiothérapie sur la région lombaire. Nouveau dosage du prolan A en février 1944 : 91 unités-rat. Nouvelle série de rayons en mars 1944 ; dernière recherche de prolan en décembre 1944 : réaction complètement négative.

La malade vient d'être revue (septembre 1945). Etat général tout à fait satisfaisant, a repris plusieurs kilogrammes et n'éprouve plus aucun trouble urinaire.

Il existait donc très probablement des métastases ganglionaires responsables du taux élevé de l'élimination hormonale après l'exérèse du séminome, et l'action de la radiothérapie, récemment encore mise en doute, semble avoir été indiscutable dans notr cas.

De plus, s'il n'est pas rare de constater, à l'opération « à froid » d'une tumeur séminale de l'ovaire, un certain degré de torsion pédiculaire (cas de Chenot, de Lazaresco et Platareanu, de Christidi et Fagarasanu, de Michon, rapporté ici même tout récemment) le séminome se révèle très exceptionnellement par le syndrome clinique classique des torsions de kystes. Nous n'avons rencontré dans la littérature que le cas de Paul Bonnet (Soc. Chir. Lyon 1927) : la torsion était apparue brusquement douze jours après une grave chute de bicyclette. L'intervention montra une ascite sanglante abondante et une tumeur de l'ovaire droit tordue sur son pédicule, éclatée, d'aspect diffluent, macéré, ressemblant à de la rate. En ce qui concerne notre observation, peut-être faut-il voir dans la déplétion hypogastrique entraînée deux jours de suite par des cathétérismes vésicaux pratiqués dans un but d'examen, la cause mécanique de la torsion de la tumeur.

## *Spasme iléal et oxyurose,*

par M. **Eugène Ferron** (de Pau).

Rapport de M. Sénèque.

Voci l'observation que nous adresse le Dr Ferron (de Pau) :

Le 6 mars 1944, en fin d'après-midi, nous sommes appelé auprès du jeune Jean Cap..., âgé de dix ans, qui, depuis la veille, souffre du ventre et a des nausées.

L'examen dénote une zone douloureuse iliaque droite basse, un peu interne, avec défense pariétale. La température est de 38°8, le pouls à 100. Nous concluons à la nécessité de

l'intervention ; le diagnostic d'appendicite est probable. Toutefois, nous envisageons d'examiner le grêle terminal : la projection interne de la douleur et le fait que des selles noires ont été constatées les jours précédénts nous incitent à rechercher un diverticule de Meckel.

A 21 heures, intervention sous anesthésie générale à l'éther : incision iliaque droite.

Le dernier mètre d'iléon ne porte pas de diverticule mais il est spasmé, de couleur ardoisée, présentant l'aspect de l'intestin de poulet. Son déroulement et sa réintégration sont faciles : il est inerte.

Plus haut, l'iléon a un aspect et un calibre normal.

L'appendice est réséqué, le moignon enfoui, la paroi reconstituée.

L'ouverture de l'appendice le montre plein de matières fécales ; la muqueuse présente un piqueté hémorragique.

Les suites opératoires sont troublées par des douleurs rhumatoïdes pour lesquelles l'enfant est suivi par son médecin.

Le lavement du cinquième jour ramène peu de selles, mais une quantité considérable d'oxyures agglomérés en boulettes.

Rentré chez lui, notre petit malade a subi un traitement antiparasitaire.

Nous l'avons revu, bien portant, plusieurs fois ces deux dernières années.

Le Dr Frerron se demande alors si le spasme constaté lors de l'intervention n'était pas sous la dépendance des oxyures dont l'élimination a été ensuite constatée. La chose me paraît infiniment probable et lors de mon rapport sur l'iléite spasmodique j'avais cité les observations anciennes dans lesquelles les auteurs avaient attiré l'attention sur la coexistence d'iléus spasmodique et de parasitose intestinale. Le Dr Frerron cite une observation démonstrative du professeur Morénas rapportée dans son ouvrage sur les « Entérites et colites parasitaires » Masson, 1939, p. 139).

Ces parasites peuvent agir soit par action irritante directe, soit par action réflexe, soit enfin par action toxique. Quoi qu'il en soit la conclusion pratique est de rechercher les parasites intestinaux dans les spasmes du grêle dont la cause paraît indéterminée.

Je vous propose de remercier M. Frerron de nous avoir adressé cette obsrvation et de la publier dans nos Bulletins.

## *Anémie grave par tumeur villeuse médiogastrique en voie de dégénérescence maligne,*

par M. **R. Joyeux.**

Rapport de M. J. Sénèque.

Depuis que Brulé, Cain, Hillemand, Moulonguet et Aubrun présentèrent en 1936 les deux premières observations de tumeur villeuse gastrique, quelques nouveaux cas furent publiés. Ils sont peu nombreux encore aujourd'hui. En 1942, Marre, dans sa thèse inspirée par Cain, fait un mise au point de la question et relève au total 24 observations. Depuis lors 2 ou 3 tumeurs villeuses seulement ont été signalées ; c'est dire la rareté de ces tumeurs qui présentent un réel intérêt histopathologique, clinique et thérapeutique.

Observation. — Mme C..., soixante-dix ans, en excellente santé jusqu'en 1945, consulte son médecin au mois d'avril de cette même année pour fatigue générale, éblouissements fréquents et surtout pâleur du visage et des muqueuses. Elle ne présente aucun trouble digestif fonctionnel, elle mange beaucoup, digère bien et d'ailleurs n'a point maigri. Selles quotidiennes et normales.

L'examen clinique ne relève qu'une importante anémie.

Voici d'ailleurs l'hémogramme du 3 avril 1945 :

| | | | |
|---|---|---|---|
| Nombre de globules rouges | 1.216.000 | par millimètre cube. | |
| Nombre de globules blancs | 4.600 | — | — |
| Taux de l'hémoglobine | 30 p. 100 | | |
| Valeur globulaire | 1 | | |

Formule leucocytaire :

| | |
|---|---|
| Polynucléaires neutrophiles | 61 p. 100 |
| Polynucléaires éosinophiles | 2 — |
| Polynucléaires basophiles | 0 — |
| Lymphocytes | 36 — |
| Moyens mononucléaires | 1 — |
| Grands mononucléaires | 1 — |
| Plasmocytes | 1 — |

Formes anormales :

Macrocytoses. macropolycytes monstrueux

Les extraits hémopoiétiques font remonter le nombre des globules rouges à 1.916.000 le 10 juin 1945 et quinze jours plus tard l'hémogramme était encore transformé :

| | |
|---|---|
| Nombre de globules rouges | 2.336.000 par millimètre cube. |
| Nombre de globules blancs | 5.400 — — |
| Taux de l'hémoglobine | 90 p. 100 |
| Valeur globulaire | 1,9 |
| Polynucléaires neutrophiles | 71 p. 100 |
| Polynucléaires éosinophiles | 0 — |
| Polynucléaires basophiles | 0 — |
| Lymphocytes | 19 — |
| Moyens mononucléaires | 1 — |
| Grands mononucléaires | 5 — |

Formes anormales.

Macrocytose.

La malade, négligente alors de son état, patiente... Cependant l'aggravation des troubles généraux et l'apparition en janvier-février 1946 de selles noires la poussent à consulter à nouveau son médecin. L'examen clinique reste nul en dehors de l'anémie persistante ne paraissant pas répondre à des hémorragies brutales et importantes.

La tension artérielle est de 15-7 au Vaquez.

Le 5 mars 1946, *recherches de laboratoire :*

Azotémie, 0 gr. 35 d'urée par litre de sérum sanguin.

Recherches sérologiques de la syphilis négatives.

Pas de parasite dans les selles.

Ni albumine ni glucose dans les urines.

Hémogramme :

| | | |
|---|---|---|
| Globules rouges | 2.550.000 par millimètre cube. | |
| Hémoglobine | 70 p. 100 | |
| Valeur globulaire | 1,2 | |
| Anisocytoze, anisochromie, poikylocytose légère ; pas d'hématies nucléées. | | |
| Globules blancs | 7.760 par millimètre cube. | |
| Polynucléaires neutrophiles | 76,5 | 77,5 p, 100 |
| Polynucléaires éosinophiles | 0 | |
| Polynucléaires basophiles | 1 | |
| Lymphocytes | 16,5 | 22,5 p. 100 |
| Monocytes | 6 | |
| Pas de formes anormales. | | |

Le 8 mars 1946, *examen radiographique* du tube digestif (M. le professeur Lamarque) : « Dès le début de l'ingestion barytée, on peut constater que si l'estomac se remplit régulièrement il existe à la partie moyenne du corps de l'estomac une image par défaut de remplissage qui se maintient quelle que soit la position du sujet. L'estomac est examiné au moment de la réplétion et au moment de l'évacuation en couche mince. On peut voir alors se dessiner une masse siégeant à la partie moyenne de l'estomac et qui permet de suspecter très fortement l'existence d'un développement néoplasique.

Huit heures après l'ingestion. l'estomac est vidé ainsi que l'intestin grêle et le cadre

colique est rempli jusqu'à l'angle colique gauche. Il n'y a aucun obstacle, aucune image pathologique nette décelable... mais on refait un nouvel examen gastrique et l'on trouve



Fig. 1.

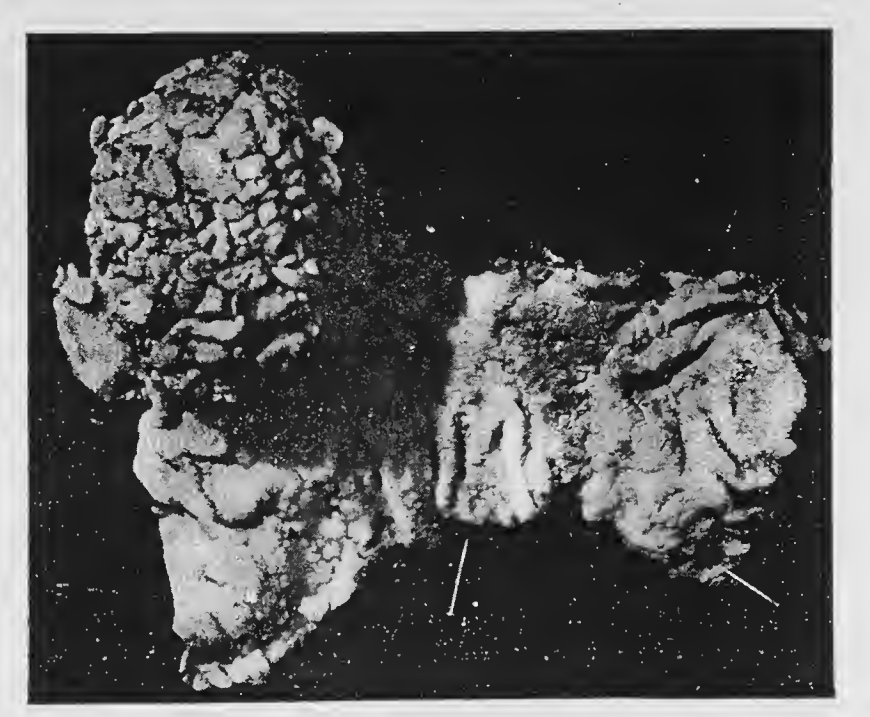


Fig. 2.

toujours la même image signalée antérieurement, c'est-à-dire une image tumorale, à contours assez bien délimités, de forme arrondie, de telle sorte que radiologiquement nous devons conclure à l'existence d'une tumeur probablement bénigne de la paroi gastrique à la partie moyenne.

L'intervention immédiate est proposée. Elle ne sera acceptée que le 10 mai 1946 devant la perte continuelle des forces et la répétition de petits mélænas. La tension artérielle se maintient à 15-7.

*Intervention* le 18 mai 1946 : transfusion préalable de 150 c. c. de sang d'un donneur universel.

Rachi-anesthésie à la percaïne à 5 p. 1.000.

*Exploration :* A la partie moyenne de la petite courbure se dessine une ombilication de la paroi gastrique vers laquelle convergent de nombreux petits vaisseaux sanguins rampant sous la séreuse de l'estomac. Il n'y a pas d'adénopathie dans les mésos gastriques. La palpation de la région médiogastrique fait percevoir à travers la paroi stomacale une masse molle, du volume d'une mandarine, mobile dans tous les sens. L'examen de la région ombiliquée, par contre, permet de noter la présence d'une zone épaisse mais non indurée, paraissant faire corps avec la paroi. Cela ne fait aucun doute, c'est la zone du pédicule tumoral qui nous paraît s'étendre sur 1 cent. 5 à 2 centimètres. Les caractères de cette tumeur ne rappellent en rien ceux d'une néoplasie maligne. Nous décidons de pratiquer une résection transversale segmentaire de l'estomac emportant la tumeur.

*Technique opératoire :* Hémostase de la petite courbure et de la grande courbure sur l'étendue de la résection que nous comptons faire sur 6 centimètres. Un clamp est placé au-dessus, un autre au-dessous des lignes de résection gastrique. Hémostase de la sous-

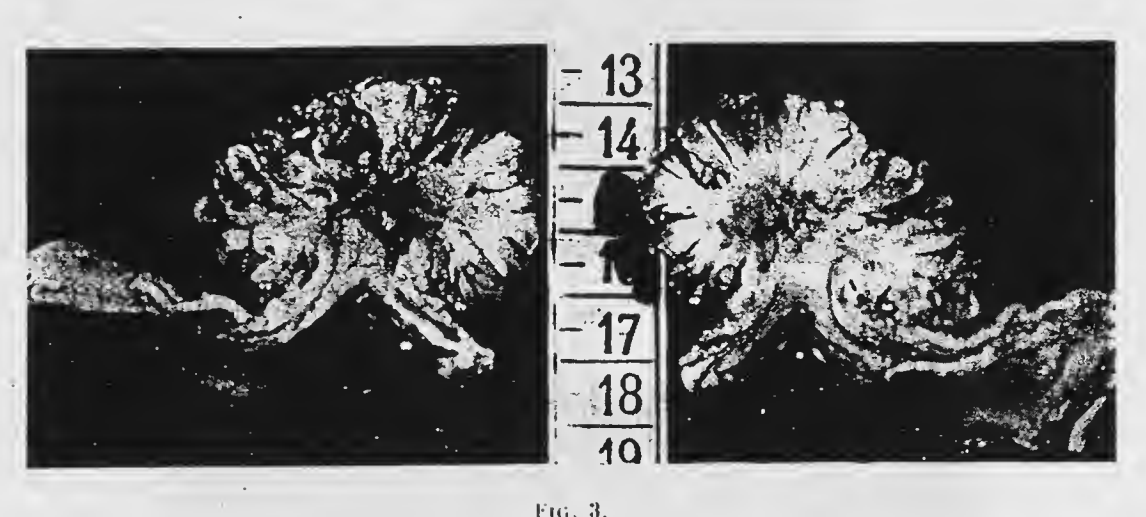



Fig. 3.

muqueuse, anastomose gastro-gastrique termino-terminale. Surjet séro-séreux postérieur au fil de lin, surjet total au gastergut. Surjet séro-séreux antérieur au fil de lin. Drain sous-hépatique, soies perdues dans la paroi.

*Suites opératoires :* Le choc opératoire est resté insignifiant. La malade a été autorisée à boire dès le deuxième jour ; un foyer pulmonaire vite jugulé est apparu le troisième jour. L'alimentation est reprise normalement et sans incident dès le cinquième jour. La malade quitte la clinique le 31 mai, soit treize jours après l'opération. L'anémie s'efface progressivement (2.608.000 globules rouges le 6 juin 1946 avec une valeur globulaire de 0,9).

*Analyse de la pièce opératoire :* La tumeur (fig. 2) est du volume d'une mandarine, molle, de contour sphérique, présentant à sa surface une série de lobes de taille inégale, nettement délimités, non friables et non ulcérés. La muqueuse gastrique tout autour d'elle est normale. La tumeur est sectionnée suivant son grand axe en plein centre du pédicule. On voit bien sur la reproduction photographique ci-jointe (fig. 3) l'ombilication de la paroi gastrique, l'étendue de la base d'implantation du pédicule tumoral et la longueur des « villosités » de surface.

L'examen histologique (Dr H.-L. Guibert) a porté sur une tranche de section sagittale totale de la tumeur gastrique (fig. 4). On a affaire à un polype adéno-villeux, en cours de transformation cellulaire maligne. En effet, non seulement on observe des signes évidents de cancérisation de l'épithélium et des glandes qui forment les végétations de la tumeur mais encore on voit, dans le pédicule conjonctivo-vasculaire des formations épithéliales néoplasiques en migration. Certaines reproduisent l'aspect pseudo-glandulaire, d'autres l'aspect trabéculaire. Toutefois, la région de l'implantation proprement dite de la tumeur sur la paroi gastrique ne montre pas, sur les coupes examinées, de propagation cancéreuse nettement caractérisée.

Nous nous sommes donc trouvé en face d'une tumeur bénigne de l'estomac, un polype adéno-villeux, sur lequel s'est greffé un processus épithéliomateux.

Nous disons tout de suite, qu'il est impossible, même pièce en main et sans le microscope, de faire le diagnostic de la dégénérescence maligne. Cette variété de cancer gastrique garde, au moins au stade où nous l'avons observé, les caractères de mollesse, de mobilité de la tumeur bénigne et la paroi gastrique sa souplesse habituelle. Le microscope n'a pas montré l'atteinte par l'épithélioma de





Fig. 4. — Coupe sagittale totale du polype adénomato-villeux en cours de cancérisation. En *a*, axe du pédicule conjonctivo-vasculaire; en *b* et *c*, paroi gastrique avec en *d* l'épithélium de revêtement; en *e*, la sous-muqueuse; en *f*, la musculeuse; en *g*, *h*, territoires du pédicule où le microscope décèle la présence de formations épithéliales pseudo-glandulaires néoplasiques.

la base d'implantation de la tumeur. Ces caractères, nous le verrons, sont d'une grande portée pratique,

*
* *

Du point de vue clinique, notre cas présente un réel intérêt puisque l'unique symptôme qui ait attiré l'attention est l'anémie profonde. Notre malade n'avait par ailleurs aucun trouble digestif, les hémorragies rectales n'ayant pas été notées pendant plusieurs mois. Nous n'avons pas relevé les signes rapportés comme spéciaux aux tumeurs villeuses gastriques, à savoir :

L'anorexie très marquée (la malade avait au contraire un gros appétit).

Et l'anémie hypochrome. La valeur globulaire était dans notre cas augmentée : 1,2 avec un chiffre de globules rouges atteignant 2.500.000.

L'étude radiologique de notre cas a donné des renseignements très utiles, permettant à elle seule de soupçonner la nature bénigne de la tumeur. Dans un grand nombre de cas de tumeurs villeuses gastriques, les aspects radiologiques observés réalisent des images lacunaires qui, schématiquement, sont classées par Cain et Marre en 3 catégories :

Celles qui, par leurs caractères, font émettre l'hypothèse d'une tumeur bénigne.

Les lacunes de type banal habituellement observées dans les cancers végétants.

Les lacunes de type un peu spécial qui, associées aux autres signes radiologiques et cliniques, permettent de penser à la tumeur villeuse.

L'image radiologique de la tumeur villeuse de notre malade avait des contours bien délimités, arrondis, polycycliques, signes en faveur de la bénignité tumorale.

*
* *

Quant au pronostic, Cain et Cattan rappellent « la propriété qu'ont ces tumeurs de végéter en surface et de ne se développer en profondeur que dans une phase ultérieure et souvent tardive ». Elles ont un pouvoir « infiltratif peu marqué » (Charrier, Gutmann et I. Bertrand).

« Si l'on tient compte du contraste entre l'étendue de l'image lacunaire et le temps apparent d'évolution avant l'intervention, il faut admettre que ces tumeurs gastriques sont en général des formes latentes. »

Pour les formes favorables de tous les cancers gastriques quels qu'ils soient, Harms donne le chiffre de sept mois et demi comme maximum de la durée des troubles avant l'intervention. Notre cas présentait un temps apparent d'évolution de quatorze mois environ : dans ces conditions, la malade n'eût pas été opérable, si elle avait été atteinte de cancer végétant de type banal.

Le contraste entre l'important développement des tumeurs villeuses de l'estomac et leur « malignité atténuée » comme s'exprime Gutmann semble pouvoir s'expliquer par les caractères anatomiques : l'infiltration pariétale est tardive, beaucoup plus limitée, à progression plus lente, dans les tumeurs villeuses de l'estomac que dans les cancers végétants classiques.

Notre malade présentait donc tous les facteurs cliniques et radiologiques de bon pronostic :

La durée des troubles avant l'intervention : quatorze mois.

L'état général bon (pas d'amaigrissement).

L'âge : soixante-dix ans (le cancer des personnes âgées a une évolution lente)

A la radiologie : tumeur bien circonscrite, polycyclique.

Pièces en mains : néoplasme circonscrit de consistance mollasse, même sur sa base d'insertion, pas d'adénopathie.

*
* *

Mais, nous l'avons vu, notre cas en apporte la preuve, les caractères macroscopiques de la tumeur peuvent être ceux d'une tumeur bénigne et cependant la dégénérescence cellulaire maligne peut être en cours.

Faut-il donc, en présence d'une tumeur gastrique en apparence bénigne, la traiter tout comme un épithélioma et faire systématiquement une résection gastrique large ? Le problème est d'importance et son acuité est encore plus grande quand le malade est frappé d'anémie grave. En dehors du choc opératoire bien moindre, que réalise une résection segmentaire, n'a-t-on pas intérêt, comme nous l'avons fait, en face d'une tumeur médio-gastrique d'allure bénigne, à conserver à l'opéré l'antre pylorique, source du principe anti-anémique ?

L'avenir nous dira si nous avons raison d'agir ainsi.

Dans tous les cas nous pensons qu'en face d'une tumeur gastrique présentant, cliniquement et pièce en main, des caractères de bénignité, avant de décider une résection large de l'estomac, un examen anatomo-pathologique extemporané paraît indiqué.

## *Les injections artérielles dans les infections des membres,*

par MM. **Courriades** et **Rigaud**.

Rapport de M. Y.-J. Longuet.

MM. Courriades, chirurgien à Sainte-Foy-la-Grande, et Rigaud, chirurgien des Hôpitaux de la Marine, nous ont adressé deux communications dont la première concerne le traitement des infections des membres par les injections médicamenteuses intra-artérielles.

Courriades et Rigaud remarquent tout d'abord que, malgré les communications faites ici-même de MM. Dos Santos, Leriche, De Fourmestraux, Huet, les injections intra-artérielles ne sont pas entrées dans la pratique courante et ils le regrettent.

Pour eux, ils ont été séduits par le caractère logique de cette thérapeutique qui, suivant l'expression de Dos Santos, « mène le produit là où il faut et l'y fait stagner ».

Au point de vue technique, Courriades et Rigaud ponctionnent généralement l'artère au point d'élection par voie transcutanée, plus rarement après découverte chirurgicale du vaisseau (de l'artère humérale en particulier). Ils ont soin d'injecter *avec lenteur* le produit médicamenteux, dans le but de prévenir les réactions vasomotrices brutales qui peuvent se produire dans le membre.

Dans un premier groupe d'observations (une douzaine environ), ils ont injecté une solution aqueuse de mercurochrome à 2 p. 100, solution déjà préconisée par Huet en raison de son *p*H voisin de celui du sérum sanguin et de son caractère hypotonique. Mais une de ces injections fut marquée par des incidents alarmants : douleur très vive, phénomènes de sidération artérielle avec pâleur du pied. Ils durent pratiquer de suite une infiltration du sympathique lombaire qui fit rétrocéder les accidents. Mais l'alerte avait été chaude, évoquant le début des accidents les plus malheureux de l'artériographie, et, depuis lors, M. Courriades a abandonné l'emploi du mercurochrome.

Dans une deuxième observation, les auteurs, à l'exemple de Leriche et de Fontaine, ont employé l'injection artérielle successive dans la même séance d'un anesthésique local, puis d'une solution sulfamidée. L'anesthésique employé fut généralement l'aminocaïne à 1 p. 100 sans adrénaline, à la dose de 5 c. c. La solution sulfamidée fut la soluseptazine à la dose de 10 c. c. . Après l'injection, un garrot est placé pendant quelques minutes à la racine du membre à la façon de Dos Santos. Une impression de chaleur à l'extrémité du membre traduit la vaso-dilatation provoquée par l'injection de novocaïne. Les injections sont répétées 5 à 8 fois.

En fait, cette dualité du produit injecté, anesthésique d'abord, puis sulfamide, engage à faire quelques remarques.

L'avantage de l'injection première de novocaïne est double ; la novocaïne, puissant vasodilatateur favorise sans doute l'imprégnation par la sulfamide des tissus infectés ; elle prévient d'autre part les accidents de spasme, dont il faut toujours se méfier dans la pratique des injections intra-artérielles.

Cependant, contre l'emploi de cette double injection militent plusieurs objections théoriques. La première, c'est l'action antisulfamide bien connue des analgésiques locaux, liée à leur parenté chimique avec l'acide paraminobenzoïque.

La deuxième objection, c'est que l'effet vaso-dilatateur de la novocaïne devrait théoriquement favoriser la rapidité d'élimination du produit sulfamidé hors du territoire injecté, ce qui irait directement à l'encontre du but poursuivi par le mode d'introduction intra-artériel.

Une dernière objection enfin, c'est que l'injection successive de deux médicaments rend difficile d'apprécier la part bénéficiaire qui revient à chacun d'eux

dans le résultat obtenu. On peut se demander en effet si la novocaïne, par son action modifiant les conditions de vie des tissus et la leucocytose locale, ne joue pas le rôle principal en exaltant les défenses antimicrobiennes.

Quoi qu'il en soit de ces considérations théoriques, ce qui compte, c'est l'observation des faits. Or, Courriades et Rigaud disent n'avoir eu qu'à se louer des heureux effets de ces injections intra-artérielles. Ils les ont employées surtout dans les infections graves des membres, parfois aussi dans des infections traînantes, surtout des panaris (1). De ces heureux effets ils rapportent une série d'exemples dont nous choisirons quelques-uns particulièrement significatifs.

Phelgmon des gaines des fléchisseurs des doigts avec menace de propagation au poignet chez un diabétique. Echec du propidon, de l'insuline, des sulfamides. Injection intra-artérielle de novocaïne et de soluseptazine. Les phénomènes phlegmoneux rétrocèdent rapidement et la partie est gagnée dès la cinquième injection.

Phegmon de l'éminence thénar paraissant propagé à tout l'avant-bras. Les injections artérielles localisent très vite l'infection et l'on parvient à éviter toute incision antibrachiale.

Phelgmon disséquant du mollet chez un vieillard. Décollements étendus du tissu cellulaire sous-cutané, fusées à travers les jumeaux. Etat général grave, langue sèche, urines rares, délire nocturne. L'amputation d'urgence est envisagée. Or, dès le cinquième jour, les injections intra-artérielles maîtrisent la situation.

Fracture ouverte de l'avant-bras, chez un éthylique de cinquante-trois ans. La lésion est vue au sixième jour. Phénomènes phlegmoneux, altération grave de l'état général, température à 39° En trois jours, sous l'influence des injections intra-artérielles, la température tombe à 37°5, le délire disparaît, le foyer de fracture se nettoie et au quatrième jour le danger vital peut être considéré comme définitivement écarté.

Au total, ces observations sont dignes de retenir l'attention. Elles confirment les résultats déjà publiés ici même par les promoteurs de la méthode : Dos Santos, Leriche, de Fourmestraux, ceux de Ricard, rapportés par Huet, ceux de Simon et Filhoudaud.

Il semble donc bien que l'on doive recourir plus volontiers qu'on ne le fait généralement à la pratique des injections médicamenteuses intra-artérielles dans le traitement des infections graves des membres, mais à la condition formelle de la considérer seulement comme une arme thérapeutique adjuvante à côté de l'acte chirurgical d'une part, de la thérapeutique générale habituelle anti-infectieuse et antidiabétique d'autre part, qu'elle ne devra jamais faire négliger.

## BIBLIOGRAPHIE


Huet et Bargeton. Sur les effets des injections intra-artérielles. *Mém. Acad. Chir.* 1936, **62**, 484 et *Presse Médicale*, 22 avril 1936.

Ricard. Rapport de Huet. A propos des injections intra-artérielles antiseptiques dans les infections graves des membres. *Mém. Acad. Chir.*, 1937, **63**, 35.

R. Dos Santos. Les injections intra-artérielles avec stase dans la thérapeutique des infections. *Mém. Acad. Chir.*, 1937, **63**, 1398.

De Fourmestraux et Fredet. La voie artérielle en thérapeutique chirurgicale. *Mém. Acad. Chir.*, 4 décembre 1937, 1347.

Le Riche. A propos de la thérapeutique par voie artérielle dans les infections et en dehors de l'infection. *Mém. Acad. Chir.*, 1938, 221.

De Fourmestraux. Injections artérielles dans le traitement des fractures ouvertes. *Mém. Acad. Chir.*, **65**, 1939.

Simon et Filhoudaud. *Mém. Acad. Chir.*, 1940, **66**, 491.


(1) Et aussi dans un cas de staphylococcie grave de la face, qu'ils traitèrent avec succès par injection de mercurochrome dans l'artère faciale.

## La parotidectomie avec conservation du facial dans le traitement des tumeurs mixtes de la parotide,

par MM. Courriades et Rigaud.

Rapport de M. Y.-J. Longuet.

La deuxième communication de MM. Courriades et Rigaud concerne trois observations très résumées de tumeurs mixtes de la parotide qu'ils ont traitées par la parotidectomie dite totale en conservant intégralement le nerf facial.

On sait la faveur croissante dont paraît jouir actuellement ce type d'opération depuis que les travaux de Pierre Duval, Redon, Audouin et Neveu nous en ont donné une technique parfaitement au point.

C. et R. ne se sont pas arrêtés au reproche théorique que soulève cette intervention, celui de nécessiter le morcellement parotidien, et parfois même le morcellement de la lésion, pratique si contraire aux principes de la chirurgie des tumeurs.

Ils l'ont préférée aux deux autres types d'intervention qui lui sont opposables dans le traitement des tumeurs de la parotide — d'une part la soi-disant énucléation de la tumeur, opération trop souvent suivie de récidive, et, d'autre part, la parotidectomie totale avec sacrifice du facial, opération logique si l'on considère l'indiscutable potentiel de malignité de ces tumeurs, mais opération gravement mutilante pour l'esthétique, dangereuse pour l'intégrité de la vision et que l'expérience montre mal acceptée des malades lorsqu'ils ont été avertis de ses inconvénients.

Au point de vue technique, C. et R. ont utilisé l'incision de Pierre Duval avec section de la pointe de la mastoïde. On sait que l'on tend généralement aujourd'hui à considérer cette section osseuse comme un délabrement inutile.

D'autre part, C. et R. insistent sur la valeur repère pour trouver le facial de l'artère stylo-mastoïdienne dont la situation par rapport au nerf facial a été bien mise en lumière par Redon dans son article du *Journal de Chirurgie.* « Le maxillaire inférieur étant bien propulsé en avant, disent-ils, le digastrique étant repéré, on trouve, très rapidement, en disséquant à la sonde canulée, un feutrage cellulaire qui se tend et résiste à la sonde ; ce sont les vaisseaux stylo-mastoïdiens qu'on reconnaît très vite, dirigés obliquement de bas en haut et d'arrière en avant. Leur section permet de trouver un peu au-dessus et en dedans le nerf qui vient de la profondeur et dont la découverte est, on le sait, la clef de l'intervention. »

Personnellement, sans nier l'intérêt de l'artère stylo-mastoïdienne comme repère, nous estimons que le point de technique capital sur lequel il faut mettre l'accent, c'est l'isolement premier du pont de tissu fibreux qui résiste entre les deux zones décollables, situées respectivement devant le conduit auditif en haut (zone décollable auditive) et la mastoïde en bas (zone décollable prémastoïdienne). L'importance de ce point de technique a été parfaitement indiqué par Audouin dans le travail de Neveu.

L'expérience que C. et R. ont acquise en pratiquant leurs trois intervention leur a rendu sensible une notion déjà soulignée maintes fois avant eux, à savoir que la dissection du nerf facial se présente avec des difficultés fort variables d'un cas à l'autre.

Ils en ont été vivement frappés et en ont trouvé deux raisons.

Tout d'abord ils estiment que la proximité de la tumeur par rapport au facial rend plus aisée la dissection de ce dernier, parce que la tumeur crée à son voisinage un plan de clivage dont on profiterait pour disséquer le nerf. Cette remarque qui s'appuie sans doute sur une constatation faite en cours d'intervention, semble de prime abord un peu surprenante.

Par contre, C. et R. sont d'accord avec tous les auteurs pour dire que le mode de division du nerf facial dans la parotide influe beaucoup sur la difficulté de la dissection, et ils opposent la division précoce du nerf en toutes ses branches qui rend difficile leur libération et la ramescence tardive qui rend leur dissection beaucoup plus aisée.

Ayant rencontré dans leurs observations ces deux types opposés, C. et R. s'étonnent de n'avoir pu trouver dans leur recherches bibliographiques une étude anatomique détaillée du nerf dans son trajet parotidien. C'est la même remarque qui a inspiré à Dargent et Ducaux leur article récent de *La Presse Médicale.*

Quoi qu'il en soit, C. et R., dans leurs trois cas, ont pu mener trois fois à bien la dissection du nerf facial avec un résultat immédiat des plus satisfaisants, la disparition totale des phénomènes parétiques s'étant produite en un mois et demi dans leur première observation, en moins de deux mois dans la seconde. Pour aider la récupération de la fonction nerveuse, ils ont eu recours à l'ionisation.

Forts de leur réussite, C. et R. pensent qu'il est toujours possible de conserver toutes les branches du facial à condition de consacrer sans hâte tout le temps nécessaire à cette laborieuse dissection. En fait, une affirmation aussi catégoriquement énoncée appelle des réserves. Dans les cas de tumeurs récidivées, lorsque la première intervention a été suivie de suppuration, ce qui est loin d'être exceptionel, on trouve dans la parotide des zones de sclérose dense d'où il est parfois pratiquement impossible de dégager les plus fins rameaux du nerf facial, les filets buccaux en particulier, quel que soit le soin que l'on apporte à la dissection. Truffert a d'ailleurs fait ici la même observation.

Au reste, ces légères restrictions n'enlèvent rien à l'intérêt de la parotidectomie avec conservation du facial, opération dont il faut souhaiter que le recul du temps consacrera la valeur définitive.

Nous vous proposons de remercier MM. Courriades et Rigaud de leurs intéressantes communications et de les publier dans nos mémoires.

---

## COMMUNICATIONS

### *A propos des plaies viscérales de l'abdomen en chirurgie de guerre. Les brûlures de l'intestin,*

par M. **E. Curtillet**, associé national.

Lecteur : M. Moulonguet.

L'intéressant travail de M. Arnulf, rapporté par M. Moulonguet à la séance de l'Académie du 31 octobre 1945, soulève un point important relatif aux blessures de guerre de l'abdomen.

L'évolution des plaies de guerre, viscérales comme non viscérales, a été marquée nettement par l'intervention des sulfamides puis de la pénicilline. Les péritonites très lentes en sont un exemple parmi tant d'autres.

Deux des observations d'Arnulf comportant une fistulation secondaire du grêle, alors qu'à l'intervention primitive il n'avait été vu et traité qu'une plaie colique, sont à souligner. Nous en connaissons d'autres exemples. On peut chercher à les expliquer par une plaie passée inaperçue ou par une attrition provoquée lors de la suture de la paroi ; on peut aussi invoquer avec plus d'à-propos une lésion d'ordre commotionnel secondairement perforée, comme je pense en avoir observé un cas avec Aubaniac

*En fait, je voudrais à ce sujet faire part d'une atteinte particulière du grêle*

*qu'il m'a été donné d'observer deux fois.* La première de ces observations m'est particulièrement présente à l'esprit : intervenant un jour pour une plaie de l'abdomen, après découverte et suture de plusieurs plaies du grêle, je fus surpris de découvrir sur une anse une lésion nouvelle pour moi : il s'agissait d'une plaque blanchâtre absolument arrondie, de 18 à 20 millimètres de diamètre, nettement limitée, sans consistance particulière, tranchant étrangement sur le tissu sain avoisinant. Poursuivant l'exploration, j'eus la surprise de trouver sur les anses voisines plusieurs (4 ou 5) plaques présentant exactement les mêmes caractères, d'étendue un peu moindre. L'aspect n'était pas du tout celui d'une contusion, encore moins d'un état constitutionnel. Je ne pensai pas davantage pouvoir admettre qu'il s'agissait d'un spasme vasculaire. *En fait, l'idée s'imposait d'une brûlure.* De toute manière, l'avenir de l'intestin paraissait compromis et je pratiquai l'enfouissement de toutes ces plaques.

A la réflexion je ne vis que deux explications possibles de ces lésions : brûlures thermiques par un projectile surchauffé, arrivé à bout de course au contact des anses après traversée de la paroi (effectivement il s'agissait dans mes cas d'un projectile resté inclus dans le ventre) ; ou bien brûlure chimique par un projectile phosphoré ; encore est-il que les plaies par projectile phosphoré dont nous avons vu avec le médecin commandant Raboysson un exemple typique et dont je connais de mon ami Seror un autre bel exemple, se présentent aux membres tout différemment.

*La brûlure thermique reste donc l'hypothèse la plus vraisemblable.*

Cette lésion n'a pas été décrite à ma connaissance dans la littérature française. L'important traité de chirurgie de guerre anglais de Bailey, le *Military Surgical Manual* américain sont aussi muets à son sujet ; par contre, on la trouve décrite par Geoffrey E Parker dans une excellente monographie sur les plaies de guerre de l'abdomen. Cet auteur paraît l'avoir observée plusieurs fois.

Il en donne sous le nom de « Burned Bowel » (intestin brûlé) la même interprétation que moi.

Voici en quels termes il s'exprime : « Lorsqu'il n'existe aucun autre orifice que l'orifice d'entrée, on peut trouver un aspect particulier sur l'intestin qui présente des plaques de brûlures d'intensité variable, allant d'une simple perte du brillant normal de la surface péritonéale à une véritable nécrose de presque toute l'épaisseur de la paroi intestinale. Je pense que cette lésion se produit de la façon suivante :

Un projectile, et tout particulièrement un éclat d'obus ou de mine, est très chaud, même si l'explosion s'est produite à distance du blessé. Si la course du projectile s'arrête après la pénétration dans la cavité péritonéale, il s'applique contre une anse intestinale, et lorsque l'homme vient à tomber ou à se mouvoir au sol, ce projectile se déplace au contact d'autres anses, en produisant des brûlures.

Plus tard, le fragment refroidi peut être retrouvé, si toutefois on le découvre, dans n'importe quelle partie de la cavité abdominale plus ou moins loin du point ou des points qu'il avait ainsi lésés.

Si à l'opération on cherche à réveiller le péristaltisme par un courant de sérum chaud, on s'apercevra aussitôt qu'au niveau des lésions il n'y a pas de contraction de la paroi musculaire, même au niveau des taches de brûlures légères.

Ces lésions doivent être enfouies, et j'ai, pour ma part, toujours renforcé la suture par une greffe épiploïque libre. Je ne doute pas un instant que même la plus petite et la plus banale de ces brûlures ne doive conduire, si on la méconnaît, par nécrose et auto-digestion de cette nécrose, à une perforation qui survient peu d'heures après l'intervention. »

J'ai tenu à rapporter tout au long cette précise et vivante description. Elle se rapporte très exactement à ce que j'ai moi-même observé et m'encourage à demander à ce qu'il soit fait une place à ces lésions curieuses et encore si peu connues des plaies de guerre de l'abdomen.

M. **Louis Bazy** : J'ai eu l'occasion, pendant la guerre 1914-1918, d'observer un blessé de l'abdomen qui présentait des lésions analogues à celles qu'on vient de nous décrire. Cet homme avait reçu une balle qui avait pénétré au niveau de la face antérieure de l'abdomen pour aller se loger dans la région lombaire. Ayant pratiqué une laparotomie, je ne trouvai aucun signe de péritonite. Mais en dévidant l'intestin grêle, je découvris à sa surface des lésions que je ne puis mieux comparer qu'à celles qu'aurait produites le couteau du thermo-cautère. Cette observation prouvait donc deux choses : 1° qu'une balle peut traverser l'abdomen sans produire de perforation intestinale ; 2° qu'elle détermine à la surface de l'intestin des lésions analogues à des brûlures. J'ajoute que j'ai enfoui toutes ces lésions très soigneusement et que le blessé a guéri simplement.

## *Invagination intestinale chez un nourisson. Gangrène du boudin. Résection. Drainage du grêle par l'appendice (Iléostomie trans-appendiculo-cœco-valvulaire). Guérison,*

par M. **Salmon** (de Marseille), associé national.

Lecteur : M. Fèvre.

L'invagination avec *sphacèle du boudin* a très mauvaise réputation. « Le pronostic opératoire est désastreux, mais il est fatal en cas d'abstension, il faut donc s'y résigner » (d'Allaines).

Voici un cas heureux :

M... Jeanne, onze mois, est amenée d'urgence à la clinique, le 11 octobre 1943, à 9 heures du soir, pour occlusion.

Début des accidents le 8 octobre : coliques abdominales, vomissements. Le 9 octobre, selles avec sang.

A l'examen, état désespéré : déshydratation intense, yeux excavés, fontanelle déprimée, pouls imperceptible, température 38°5.

Ballonnement abdominal marqué. Présence d'un boudin sus-ombilical. Au toucher rectal, selles sanglantes, putrides.

L'ancienneté des accidents contre-indique le lavement baryté.

*Perfusion veineuse* (sérum adrénaliné, 2 milligrammes pour 250 c. c.).

*Intervention,* une heure et demie après l'installation de la perfusion. Incision iliaque droite, type Roux élargie. A l'ouverture du péritoine, émission de liquide séro-sanglant.

Extériorisation d'un boudin (15 à 18 centimètres). On croit reconnaître une invagination iléo-colique. La tête correspond à l'angle droit. Désinvagination par expression : en réalité, il s'agit d'une invagination iléo-iléale, transformée en iléo-colique et iléo-cæcale. La désinvagination est poursuivie sur l'iléon, quand, tout à coup, à 20 centimètres du cæcum, la gaine externe du boudin éclate et, à travers la déchirure, le grêle apparaît sphacélé.

Résection de l'intestin gangrené. Il persiste 5 centimètres de grêle attenant au cæcum. Bonne vascularisation des tranches de section. Suture termino-terminale. Le grêle est très dilaté. Une *iléostomie de décharge* est indispensable. Elle est exécutée de la façon suivante :

Section de l'appendice à sa partie moyenne, une sonde de Nélaton, n° 10, est introduite dans la lumière appendiculaire ; elle est conduite, sous le contrôle du doigt et de la vue à travers le cæcum, la valvule de Bauhin et l'anastomose, le plus loin possible dans le grêle.

Issue immédiate de gaz et de liquides intestinaux.

Fermeture partielle, syncaïnisation de la plaie.

*Examen de la pièce :* 40 centimètres de grêle ont été enlevés.

*Soins post-opératoires :* perfusion continuée quatre jours, trois transfusions, sonde enlevée au huitième jour, cicatrisation en un mois.

Suites tardives : trois ans après l'intervention, état de santé florissant, aucune fistule, aucun trouble intestinal.

Quelques points de cette observation seront retenus :

La *conduite opératoire* n'était guère discutable. L'opération de Maunsell étant impraticable au niveau du grêle, seule la résection devait être tentée ; les 5 derniers centimètres du grêle étaient sains, et une suture termino-terminale put être exécutée.

*Iléostomie de décharge :* l'ancienneté des accidents, la stase iléale, la précarité des sutures établies sur un intestin douteux, commandaient de drainer le grêle.

Le principe de ce drainage est admis par tous, la mise en pratique diffère.

La méthode de Witzel est la plus classique, mais l'intestin du nourrisson ne s'y prête pas, et il persiste quelquefois une fistule.

Nous avons drainé le grêle en passant par l'appendice :

Après avoir sectionné l'appendice à sa partie moyenne, on enfonce une petite sonde, préalablement huilée, dans le cæcum et on la guide à la main à travers la valvule de Bauhin et l'anastomose. On pratique ainsi une *iléostomie indirecte trans-appendiculo-cœco-valvulaire.*

Les avantages de cette technique sont : sa rapidité, sa simplicité, elle n'entraîne pas la fixation d'une anse grêle à la paroi, elle empêche la distension au niveau de l'anastomose, elle évite la *cachexie de dénutrition* particulièrement redoutable chez le nourrisson.

L'idée de drainer le grêle à travers le cæcum et la valvule iléo-cæcale paraît revenir, en France, à Penot, qui l'a fait connaître dans un travail rapporté à la Société nationale de Chirurgie par Baumgartner [1924] (1).

R. Bernard (2), dans un mémoire très documenté sur le drainage du grêle, décrit cette technique, mais n'a pu la réaliser.

Taylor (3) draine le grêle par introduction d'un long tube dans le grêle, à travers un anus cœcal.

Tout récemment, Laffitte, Suire et Des Mesnards (4), dans une communication à l'Académie de Chirurgie, ont montré les avantages de ce procédé.

Rappelons que le professeur Fiolle, avant même que nous ayions pensé utiliser ce procédé, étudiait avec ses élèves la physio-pathologie de ce mode de drainage du grêle.

Un point, peut-être original, de la technique suivie consiste à passer par l'appendice [Cotte et Bertrand] (5), on évite un anus cæcal (danger de fistules).

En février 1944, nous avons traité ainsi une perforation typhoïdique de la base de l'appendice, avec plein succès (6).

La *perfusion adrénalinée* (professeur Leveuf) a permis de gagner les quelques heures nécessaires pour remonter l'état général.

*En résumé,* cette observation est à l'actif de la résection intestinale dans les invaginations avec gangrène du boudin. Cette résection doit être complétée par une iléostomie qu'il sera facile d'exécuter dans des cas semblables à travers le cæcum et la valvule de Bauhin.

(1) Penot. Un cas d'occlusion intestinale aiguë, incidents post-opératoires, guérison, par M. Penot. *Bulletins et Mémoires de la Soc. Nat. de Chir.* Tome L., 1er mars 1924, séance du 20 février 1924. 265.

(2) R. Bernard. Le drainage du grêle dans les iléus paralytiques et dans les occlusions. *Revue de Chir.*, 1933, n° 8, 606.

(3) Taylor. Cité d'après l'article de M. R. Bernard. La valeur de l'Iléo-colostomie dans l'occlusion intestinale. *Edimbourg Medical Journal*, décembre 1927, 727.

(4) Laffitte, Suire et Des Mesnards. Sept cas de drainage préventif iléo-trans-cæco-valvulaire au cours de péritonites généralisées appendiculaires. *Mém. de l'Acad. de Chir.*, séance du 7 novembre 1945. **71**, 409.

(5) Cotte et Bertrand. Sur quelques indications de l'appendicostomie. *Lyon Chirurgical*, mai-juin 1928, 305 et *Congrès Anglais de Chir.*, 1925.

(6) Salmon et Raybaud. Perforation appendiculaire typhique. Iléostomie trans-cæco-valvulaire. Guérison. *Société de Chirurgie de Marseille*, séance du 17 avril 1944, et *Bulletins et Mémoires*, **17**, nos 3-4, mars-avril 1944, 133.

Ce procédé de drainage du grêle permet d'élargir les indications de la résection et d'obtenir de meilleurs résultats que ceux rapportés dans les classiques.

M. **Fèvre :** Je tiens à féliciter M. Salmon de son brillant succès. Je l'attribue à trois facteurs essentiels en dehors de l'habileté de M. Salmon.

Tout d'abord M. Salmon a eu le courage, chez cet enfant vu tardivement, en état extrêmement grave, de s'abstenir d'un lavement opaque qui aurait contribué à fatiguer l'enfant pour un résultat nul. Autant le lavement opaque est justifié dans les cas récents, autant il peut être nuisible dans les cas anciens

Le second facteur de guérison a été la perfusion qui a apporté non seulement l'adrénaline, mais le sérum et le sel dont cet enfant déshydraté avait grand besoin.

Enfin, le troisième facteur de guérison fut l'iléostomie, pratiquée par l'ingénieux moyen exposé par M. Salmon.

M. **Raymond Bernard :** L'appendicostomie draine normalement le gros intestin. Dans le cas présent, M. Salmon lui a fait drainer la fin du grêle. On a avantage, à mon avis, à drainer un segment du tractus intestinal légèrement plus élevé. En outre, l'appendicostomie a l'inconvénient de donner un certain pourcentage de fistules. L'implantation de l'appendice dans la paroi, qui d'ailleurs représente un acte opératoire moins simple qu'une iléostomie, amène donc quelquefois à réopérer. Tandis qu'un Witzel du grêle ne laisse pas de fistule si l'on a soin de le faire un peu long.

## *Tératome pré-sacré (neurentérome) chez un nourisson de seize mois. Intervention. Résultats après trois ans,*

par MM. **Salmon**, associé national, et **R. Poinso.**

Lecteur : M. Fèvre.

Nous avons eu l'occasion d'opérer, il y a trois ans, une tumeur pré-sacrée d'un type particulier et rare, dont voici l'observation résumée.

L'enfant C... (Edouard), est admis, le *10 mars 1942* à l'hôpital pour rétention d'urine.

Un urologiste incrimine un phimosis. Le toucher rectal n'aurait rien révélé. Circoncision, puis cystostomie nécessitée par une infection urinaire. Au cours de cette cystostomie on reconnaît la cause de la rétention d'urine : une volumineuse tumeur pré-sacrée adhérente au sacro-coccyx.

Paroi rectale saine. Radiographie négative.

Les mois suivants : sub-occlusion. La tumeur grossit. Elle est en partie fluctuante. Son pôle supérieur atteint l'ombilic, son pôle inférieur le périnée.

Ponction par voie latéro-coccygienne gauche. Il s'écoule un demi-litre de liquide très épais, sirupeux, contenant en suspension de petits débris. La tumeur s'affaisse, selles immédiates.

*Examen cytologique et anatomo-pathologique* (Professeur Poursines, Laboratoire du Doyen Cornil) : amas de lymphocytes et de polynucléaires. Pas de cellules néoplasiques.

Pendant trois mois l'enfant va mieux. La cystostomie se ferme spontanément. Mictions normales.

*Septembre 1942.* — Nouvelle rétention d'urines. Constipation. Ponction (400 grammes de liquide). Amélioration.

L'intervention conseillée est refusée.

La tumeur augmente rapidement de volume. On rapproche les ponctions (huit, entre septembre et novembre 1942).

Le nourrisson a seize mois. L'état général n'est pas brillant. Le pronostic est sombre. L'opération est enfin acceptée.

Le *6 novembre 1942* intervention (M. Salmon).

Il aurait été utile de repérer les uretères par une sonde, mais vu le jeune âge de l'enfant cette manœuvre s'avère très délicate et on ne l'exécute pas.




Fig. 1. — Muqueuse intestinale du type cylindrique avec cellules glandulaires à mucus. Remarquer dans la partie inférieure de la microphotographie, la présence d'une tunique musculaire.

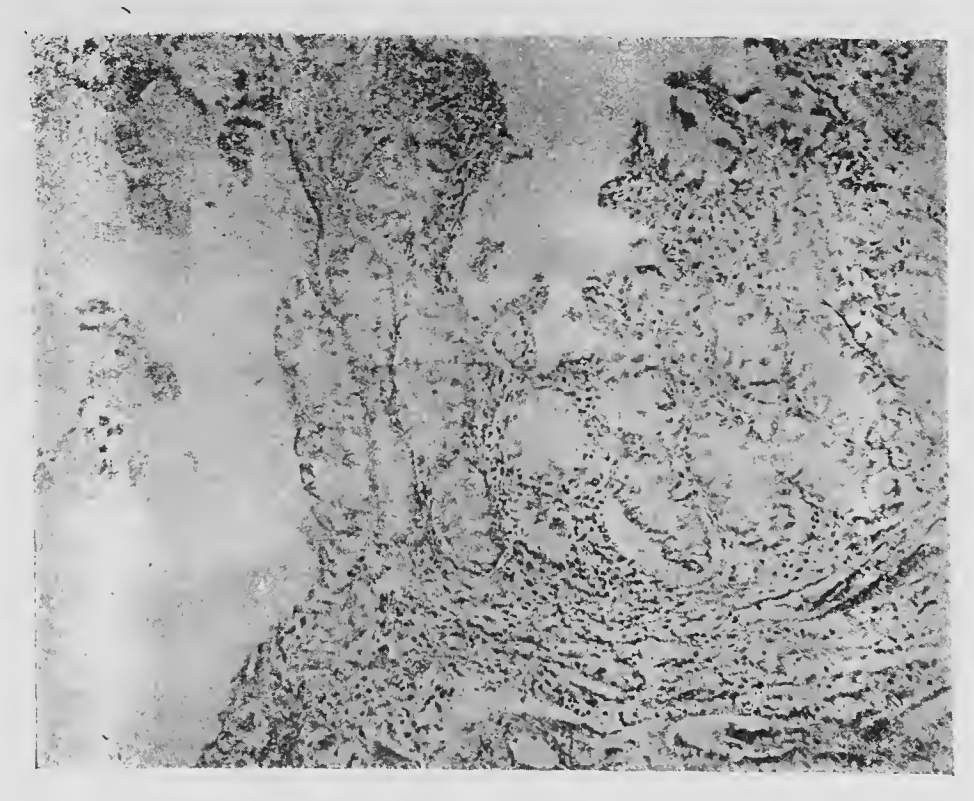


Fig. 2. — Muqueuse intestinale vue à plus fort grossissement. Présence de cellule à mucus et de tubes glandulaires reposant sur un chorion très développé.

Perfusion sanguine (400 grammes).

Laparotomie sous-péritonéale gauche. Section des muscles larges, du grand droit, de l'épigastrique, de la ligne blanche. Le péritoine est refoulé en dedans avec la masse intestinale.

On récline vessie, uretères, rectum, en libérant de proche en proche la tumeur. On respecte au passage les vaisseaux iliaques externes gauches, et les vaisseaux iliaques primitifs des deux côtés.

La bifurcation aortique est entrevue. La libération de la tumeur est assez facile en avant et sur les côtés, beaucoup plus malaisée en arrière.

On dissèque d'abord une première masse grosse comme le poing et située au-dessus du détroit supérieur. A ce moment cette masse éclate. 200 ou 300 grammes d'un liquide sirupeux s'écoulent dans la plaie.

Une seconde masse tumorale unie à la première par un cordon du volume du pouce

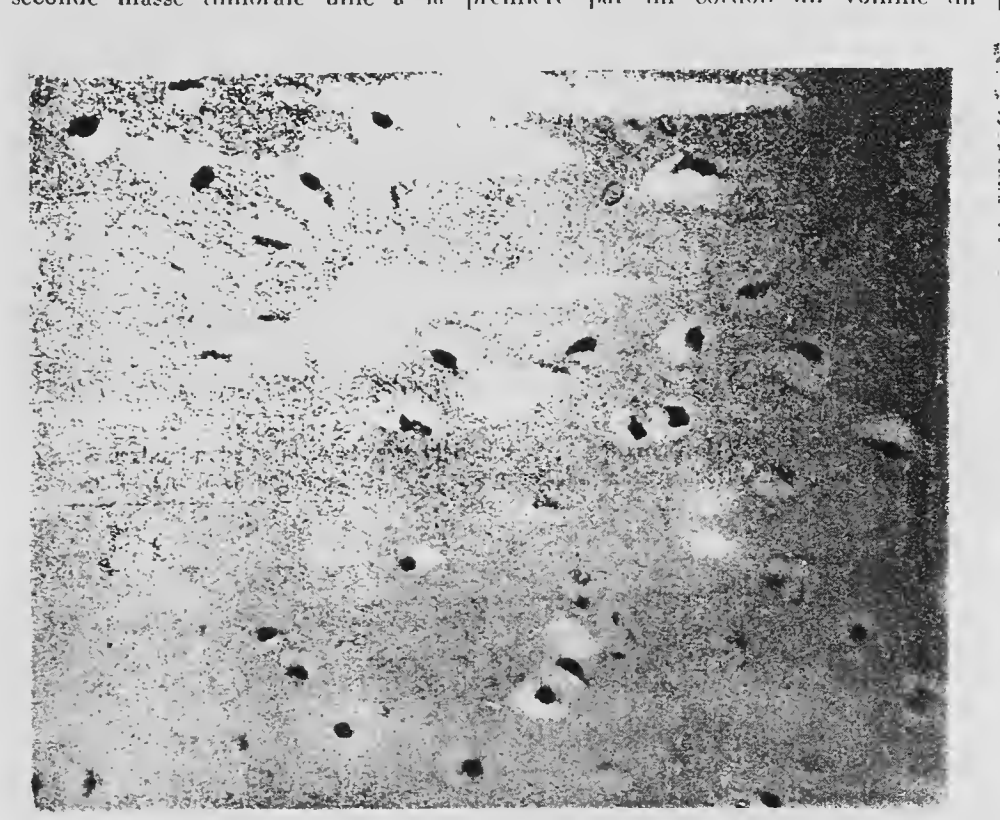


Fig. 3. — Cartilage hyalin œdémateux.

comble le pelvis : elle est de consistance solide (formations cartilagineuses et osseuses).

La libération de cette masse est délicate car elle « tient » au sacro- coccyx.

Vérification de l'hémostase. Syncaïne à 1 p. 100 *in situ*. Petit Mickulicz avec un drain au centre. Fermeture partielle.

*Suites opératoires simples.* Perfusion continuée quarante-huit heures. Après un clocher thermique à 40°6, sans pâleur, la température atteint 37-37°5 à partir du troisième jour.

Drain enlevé au cinquième jour, mèches au septième, sac au neuvième.

*Examen anatomo-pathologique* (Professeur Poursines et Dr Laval. Laboratoire du Doyen Cornil). :

Tumeur multilobée de coloration variable, blanchâtre par endroits, rouge en d'autres, consistance inégale.

*Examen microscopique* : Il décèle :

1° De la *paroi intestinale* dont la structure histologique est complètement achevée (épithélium cylindrique à disposition glandulaire, riche en cellules à mucus, muscularis mucosæ épaisse, sous-muqueuse conjonctivo-vasculaire et musculeuse, fibres longitudinales et fibres circulaires). Aucun caractère de malignité (fig. 1 et 2).

2° Du *tissu cartilagineux* riche en cellules jeunes et du tissu fibro-conjonctif en voie de différenciation cartilagineuse (fig. 3).

3° Du *tissu cartilagineux* en voie d'ossification.

4° Des *rameaux nerveux* du système périphérique dont la structure est normale. Pas de tissu notochordal.

*Conclusion : embryome* constitué essentiellement par un entérome, du tissu fibreux, du tissu cartilagineux, des rameaux nerveux périphériques.

*Suites tardives :* Trois ans après l'intervention, pas de récidive.

*En résumé, tératome pré-sacré :* les trois feuillets primitifs étaient représenté (tridermome) sans prédominance d'aucun d'entre eux.

Ce type de tumeur a été bien étudié par Zampa (1), Nové-Josserand, Martin et Dechaume (2), Cornil, Haman et Mosinger (3).

Dans cette observation, la structure histologique de la tumeur, son siège, font penser à un *neurentérome* développé aux dépens des vestiges du *canal neurentérique* et dont l'origine remonte au tout début de la vie embryonnaire.

Cette tumeur est d'une exceptionnelle rareté, elle ne possède aucun caractère de malignité, bien différente en cela des chordomes [Sénèque et Grinda] (4).

D'après la classification de Zampa, ce tératome rentrerait dans le groupe des « tératomes sessiles compliqués ». Zampa redoute particulièrement un *spina bifida* sacré antérieur. Nous n'avons rien remarqué de tel. A vrai dire, cette malformation est difficile à reconnaître sur le vivant.

*Cliniquement*, la tumeur s'est révélée par des signes de compression de l'urèthre et une sub-occlusion.

Dans le but d'éclairer le diagnostic et de décomprimer le rectum, une ponction fut exécutée. Elle n'était pas sans danger (blessure de gros vaisseaux, dissémination des cellules néoplasiques).

Cependant, en la faisant par voie postérieure, latéro-coccygienne, en plaçant un doigt dans le rectum de façon à orienter le trocart, le danger était moindre.

Les phénomènes de compression ont cédé à tel point que la famille a refusé l'intervention pendant plusieurs mois.

Evidemment, enlever une tumeur s'étendant de l'ombilic au pelvis chez un nourrisson comporte des risques, mais ces risques sont fortement diminués par la perfusion sanguine (Leveuf) qui permet les interventions les plus graves, même chez les nourrissons.

La tumeur fut abordée par voie sous-péritonéale.

Le côté gauche fut préféré parce que la tumeur était un peu plus développée de ce côté et aussi parce que l'on est plus « à la main » pour plonger dans le pelvis

Le décollement du rectum fut aisé. Un des temps délicats fut la recherche et la mise à l'abri des deux uretères.

A la fin de l'intervention le champ opératoire fut inondé de syncaïne. Cette *insensibilisation* des plaies opératoires n'est pas nouvelle, elle revêt une plus grande importance chez le nourrisson, jointe à la réhydratation par perfusion, elle diminue le choc et entrave le déclenchement du réflexe hyperthermisant.

(1) Zampa. Contribution à la connaissance des tératomes sacrés et des « parasites » sacrés. *Archivio Italiano di Chirurgia, Bologne*. Vol. 39. Fasc. 6, août 1931, 595-697.

(2) Nové-Josserand, Martin et Dechaume. Tumeur sacro-coccygienne et dysembryo-plasies nerveuses. *Rev. de Chir.*, 64, n° 10, 1926, 737-761.

(3) Cornil, Haman, Mosinger. Considérations sur la pathogénie des tumeurs sacro-coccygiennes. *Bulletin de l'association du Cancer*, janvier 1930.

(4) Sénèque et Grinda. *Journal de Chir.*, Chordomes sacro-coccygiens, 1930, 35, 817.

## PRÉSENTATION DE MALADE ET DE RADIOGRAPHIES

### *Ulcère typique du bulbe duodénal guéri cliniquement et radiologiquement par les injections intra-veineuses de novocaïne-atropine,*

par MM. **Georges Rouhier, Henri Fucs** et **Martin Benedetti.**

Voici une jeune femme de vingt-cinq ans, actuellement en excellente santé, qui mange bien, ne souffre nullement et digère parfaitement. Or, elle est venue nous trouver le 9 novembre 1946, il y a donc un peu plus de deux mois, dans un état pitoyable, avec un ulcère du bulbe duodénal remontant à mars 1946. Elle souffrait sans discontinuer depuis un mois et demi. Son histoire clinique était absolument typique et ses radiographies montraient des lésions si nettes qu'il est difficile d'en voir de plus démonstratives.

Les radiographes concluaient à la nécessité d'une opération rapide, mais comme il s'agissait d'un ulcère relativement récent chez une femme très jeune, nous nous sommes refusés à envisager d'emblée une gastrectomie, même une simple gastro-entérostomie, avant d'avoir essayé d'abord un traitement médical récent, le traitement par les injections intraveineuses répétées de novocaïne-atropine.

La malade, qui souffrait cruellement et qui s'était armée de tout son courage pour se soumettre à l'opération, fut loin d'être satisfaite de notre décision, nous eûmes du mal à la persuader de retarder l'opération et de se prêter à un nouveau traitemnt médical.

Non seulement l'effet clinique de ce traitement fut rapide et complet, mais les radiographies nouvelles, faites quarante jours après le début du traitement, le 19 décembre 1946, montrent une cicatrisation complète des lésions ulcéreuses et un bulbe duodénal qui se remplit et se contracte parfaitement et qui a complètement repris sa forme normale.

Voici l'observation très résumée de cette malade :

Observation. — L... (Angèle), vingt-cinq ans, magasinière en métallurgie, après un passé digestif sans histoire, commence à souffrir, en mars 1946. Douleurs à forme de crampes siégeant au creux épigastrique, irradiant dans le dos, surviennent à heure fixe, à 10 heures du matin et à 5 heures de l'après-midi (son petit déjeuner étant à 6 h. 30 et son déjeuner à midi), mais ne surviennent pas la nuit. Elles sont accompagnées de nausées et de pyrosis et calmées par l'ingestion d'aliments. Si la malade mange entre les repas, elle est calmée pour une ou deux heures.

La première crise de douleurs quotidiennes a duré trois semaines. Elle fut calmée par des pansements gastriques et de la belladone. La première rémission dura une quinzaine de jours. Les crises se succédèrent très rapidement, augmentant d'intensité et se prolongeant et les rémissions devinrent de plus en plus courtes. Quand la malade s'est présentée à la consultation, elle souffrait sans discontinuer depuis un mois et demi malgré le traitement. Les douleurs, extrêmement violentes, l'obligeaient à manger continuellement, lui aigrissaient le caractère et son instabilité devint telle qu'elle parlait de suicide !

Cependant, il n'y eut jamais ni vomissements, ni hématémèses, ni mélæna, au moins décelable par la malade.

Antécédents personnels : appendicectomie à dix-sept ans. Réglée à quinze ans et demi, cinq jours tous les vingt-huit jours.

Dans les antécédents familiaux, il est intéressant de noter que son père et sa mère sont morts tous les deux de cancer de l'estomac. Sur 8 enfants, une sœur a été atteinte d'ulcère de l'estomac et opérée ; les autres sont bien portants.

A l'examen : facies légèrement basedowien, yeux brillants, un peu étranges, avec une légère exophtalmie, tachycardie modérée, un peu de tremblement des mains.

*Traitement institué :* Quinze injections intraveineuses consécutives, en un mois, une tous les deux jours, de 3 c. c. de novocaïne à 1 p. 100 avec 1/2 milligramme de sulfate neutre d'atropine. Le traitement a été commencé le 15 novembre 1946 ; dès la première injection, les douleurs diminuent d'intensité pour disparaître complètement après la troisième. Légère reprise après la quatrième et disparition définitive depuis. Un traitement complémentaire par l'histamine, qui avait été projeté, n'a pas eu de raison d'être fait.

Voici les radiographies : celle du 9 novembre 1946 montre une image caractéristique du bulbe en feuille de trèfle. Celle du 19 décembre 1946, quarante jours après, montre un nettoyage complet de l'ulcère, une motricité redevenue



Fig. 1. — Aspect caractéristique d'ulcère du bulbe duodénal en feuille de trèfle (9 novembre 1946).

normale, et une image bulbaire également redevenue normale, triangulaire, en forme de bonnet phrygien. Il semble qu'il y ait eu en outre une sensible diminution de l'étrangeté des yeux et de l'aspect tragique de cette malade.

Voici donc un ulcère du bulbe duodénal, à syndrome clinique extrêmement aigu, avec image radioscopique manifeste, qui paraît complètement guéri au bout de quarante jours. S'agit-il d'une guérison véritable ou d'une simple rémission comme on en obtient de plus ou moins prolongées par les traitements médicaux habituels ? Le caractère particulièrement tenace des douleurs de cet ulcère sans rémission depuis six semaines au moment où nous avons entrepris de le traiter, la sédation rapide après les premières injections intraveineuses de novocaïne-atropine et la disparition des signes radiologiques en même temps que des signes fonctionnels permettent d'espérer sinon une guérison définitive au moins une rémission très prolongée ; le temps seul nous en instruira.

Parmi les nombreux traitements médicaux récents des ulcères gastro-duodénaux, ulcères qui paraissent plus fréquents qu'ils ne l'ont jamais été dans notre pays par suite des carences alimentaires et des troubles névropathiques et neurovégétatifs de la guerre et de l'après-guerre, il en est trois particulièrement intéressants : 1° la thérapeutique de choc par les injections intraveineuses de pro-

téines ou d'autolysats microbiens associés à l'hyposulfite de soude à 20 p. 100, préconisée par C. A. Gutmann et, paraît-il, très efficace. J'hésiterais à l'employer sans en avoir une pratique suffisante car elle est délicate et peut-être un peu dangereuse. En tous cas elle s'accompagne parfois de réactions impressionnantes ; 2° Le traitement de Schiff par l'histamine donne des résultats très inconstants. 3° Mais la novocaïne associée à une faible dose de sulfate neutre d'atropine en injections intraveineuses, ne présente ni danger ni difficulté d'emploi. Cette association a été préconisée récemment par Oury, Bensaude et Brossard pour calmer les crises douloureuses de l'ulcère, mais ce précieux modificateur du système neuro-végétatif qu'est la novocaïne, semble dépasser le but primitif et amener la cicatrisation de l'ulcère. J'estime donc qu'il doit être essayé et nous avons, quant à nous, l'intention de l'essayer constamment avant



Fig. 2. — Image bulbaire redevenue narmale, triangulaire, en forme de bonnet phrygien (19 décembre 1946).

de recourir à la chirurgie et particulièrement à la chirurgie mutilante, dans tous les cas d'ulcères récents et non suspects de dégénérescence.

Il est une catégorie d'ulcères où la possession d'un traitement médical efficace serait particulièrement précieuse, c'est celle des ulcères peptiques qui se développent sur certaines bouches de gastro-entérostomies qui sont généralement des gastro-entérostomies souvent sinon toujours mal faites, mais dont on cite maintenant des exemples de plus en plus nombreux même après des gastrectomies peut-être insuffisamment larges. Or, si la gastrectomie devient de plus en plus une opération courante, parfaitement réglée et par suite de moins en moins dangereuse, on ne saurait en dire autant des interventions pour ulcères peptiques. Celles-ci sont des opérations complexes qui comportent non seulement une gastrectomie mais encore une entérectomie. Surtout, ce sont des opérations itératives, nécessitant un dégagement laborieux de l'épiploon, des adhérences développées autour de la bouche anastomotique ulcérée, une libération du cercle artériel colique qu'il faut avant tout ne pas blesser. Difficultés d'exérèse, difficultés de réparation : ce sont des opérations très longues et incontestablement graves et le traitement médical qui permettra d'en éviter quelques-unes sera incontestablement le bienvenu. L'un de nous a eu l'occasion de prescrire les injections intraveineuses de novocaïne-atropine au début de novembre dernier à une malade qu'il soignait depuis la fin de 1945 pour un ulcère peptique développé sur une gastro-entérostomie postérieure dont

elle souffrait continuellement et qu'il ne se décidait pas à opérer à cause du mauvais état général de la malade. Depuis la fin de novembre cette malade n'a plus présenté ni crises douloureuses ni accidents d'aucune sorte et son état général s'est considérablement amélioré.

Messieurs, j'ai souvent dit par boutade que la médecine tuerait un jour la chirurgie, quand elle pourrait guérir en les conservant les organes dont nous ne pouvions supprimer la nocivité qu'en les enlevant. Le domaine de la chirurgie opératoire s'étend tous les jours, mais avec les progrès de la médecine, certains de ses territoires anciens sont destinés à se restreindre. La chirurgie reste indispensable pour les ulcères compliqués, perforés, saignants, invétérés, calleux, suspects ou susceptibles de dégénérescence cancéreuse ; en dehors de ces complications elle devra sans doute céder à la médecine un peu de terrain dans la thérapeutique des ulcères. Mais il n'en reste pas moins que la fréquence des gastrectomies a permis de réaliser des progrès techniques qui sont une incontestable conquête.

Nous avons voulu vous montrer sans attendre davantage un cas exceptionnellement heureux, mais nous avons en traitement un nombre important d'autres malades et nous vous en apporterons les résultats, que nos espérances soient confirmées ou qu'elles soient au contraire déçues.

---

## ÉLECTION D'UN ASSOCIÉ PARISIEN

Nombre de votants : 48. — Majorité absolue : 25.

Ont obtenu :

| | | |
|---|---|---|
| MM. Chabrut | 28 voix. | Elu. |
| Tailhefer | 10 — | |
| Oberthur | 5 — | |
| Baumann | 3 — | |
| Calvet | 2 — | |

M. Chabrut ayant obtenu la majorité des suffrages, est proclamé associé parisien de l'Académie de Chirurgie.

---

## DÉCLARATION DE VACANCE D'UNE PLACE D'ASSOCIÉ PARISIEN

M. le **Président** déclare la vacance d'une place d'associé parisien. Les candidats ont un mois pour faire connaître leurs titres et envoyer leurs lettres de candidature.

---

## ÉLECTION D'UNE COMMISSION CHARGÉE DE L'EXAMEN DES TITRES DES CANDIDATS A LA PLACE DE MEMBRE TITULAIRE

MM. Paul Mathieu, Rouvillois, Wolfromm, Gueullette, Jean Patel.

---

## Séance du 22 Janvier 1947.

*Présidence de* M. ANTOINE BASSET, *président.*

## CORRESPONDANCE

Une lettre de M. A. Kemal Atay (Istanbul) remerciant l'Académie de l'avoir élu Associé étranger.

Une lettre de M. Chabrut, remerciant l'Académie de l'avoir élu Associé parisien.

---

## A PROPOS DU PROCÈS-VERBAL

### *A propos de la communication du 4 décembre 1946, sur la pénicilline,*

par M. D. Ferey (de Saint-Malo).

A la séance du 4 décembre dernier, j'avais rapporté : parmi mes observations, celle d'un Russe opéré à maintes reprises pour des troubles d'artérite, type maladie de Buerger et qui avait été soulagé immédiatement par des injections de pénicilline. J'ai revu ce malade vers le 20 décembre 1946, les douleurs étaient réapparues au niveau du membre supérieur gauche dans le médius et l'annulaire ; j'ai dû l'amputer de ces deux doigts et la pénicilline n'a plus eu d'effet sur ce malade.

C'est donc finalement un échec. Il continue d'ailleurs à souffrir malgré le glycostène et le 2249 F que le professeur Leriche à bien voulu lui faire parvenir.

Par contre, le 4[e] cas, qui était en traitement au moment de ma communication (artérite du membre inférieur, chez un malade déjà amputé de plusieurs doigts de la main droite à la suite de troubles gangréneux, type Raynaud), est complètement guéri.

La malade ne souffre plus, la cicatrisation de la plaie du gros orteil est complète et les troubles trophiques qui débutaient au niveau des autres orteils ont totalement disparu depuis le 8 décembre 1946.

Les deux premiers cas, beaucoup plus anciens ceux-là, se maintiennent guéris.

M. **Sénèque** : Il y trois ans j'ai fait une sympathectomie lombaire gauche avec ramisection et gangliectomie chez un malade qui présentait une artérite type Buerger avec troubles douloureux très accentués dans le membre inférieur gauche. Mon intervention donna un excellent résultat qui se maintient encore à l'heure actuelle. Récemment ce malade vint me retrouver parce que les mêmes douleurs se manifestaient dans son membre inférieur droit. Je demandai à ce malade d'entrer à Vaugirard pour le soumettre à la pénicilline avant de me décider à lui enlever son sympathique lombaire droit. Au bout de quarante-huit heures, après avoir reçu 200.000 unités de pénicilline, toute douleur avait disparu ; le membre inférieur était chaud et rouge et le malade quitte l'hôpital. Le cas est trop récent pour que l'on puisse faire état du résultat, mais je tenais simplement à signaler cette amélioration immédiate.

### *A propos de la communication de M. Sicard, sur la castration douloureuse dans les métastases du cancer du sein.*

M. **Rudler :** A la suite de la communication d'André Sicard, j'ai fait une castration à une malade qui présente des douleurs intolérables dues à une métastase rachidienne d'un cancer du sein. Echec. Mais le cas est assez complexe, et il ne doit peut-être pas être porté au passif de la méthode. Voici le résumé de l'observation :

Mme W..., quarante-trois ans. Opérée à Cochin en décembre 1944 d'amputation du sein droit.

Douleur « sciatique » à partir de mars 1945.

En octobre 1945, on fait une castration radiothérapique à l'Hôtel-Dieu, par 2.000 r. antérieurs et 2.000 r. postérieurs, en une seule séance. La malade n'a jamais plus été réglée depuis

Courte amélioration de treize jours, puis reprise des douleurs, qui deviennent de plus en plus intolérables La malade m'est adressée en novembre 1946 par notre collègue Laffitte ; la radiographie montre alors un effondrement de D 10 et de L 1, et un flou de D 9. Le 15 novembre je fais une castration chirurgicale. Les ovaires ont un aspect macroscopique normal. Le résultat est nul. »

Evidemment la castration d'ovaires déjà irradiés ne répond pas exactement à la technique qu'a conseillée Sicard : je crois cependant que cette observation mérite d'être versée au dossier.

---

## RAPPORT

### *Le prélèvement du tendon du plantaire grêle comme matériel de plastie,*

par M **L. Barraya** (de Nice).

Rapport de M. Jean Gosset.

Les greffes tendineuses ont une fréquente utilité, et nombreux sont les cas ou il faut pouvoir disposer d'une bandelette longue, solide, de quelques millimètres de large.

Les réparations de tendons, la suture de certaines hernies avec hiatus musculaire important sont dans ce cas.

Le matériel le plus fréquemment utilisé est le *fascia lata.*

Le prélèvement d'un fragment de la bandelette de Maissiat demande beaucoup de temps, surtout si l'intervention est menée à l'anesthésie locale. La plaie est nécessairement aussi longue que la greffe. Parfois, il persiste des séquelles gênantes.

Dans ce but, M Barraya a employé le tendon du plantaire grêle. Ce muscle se prête à des usages multiples, en particulier, il a toujours très exactement la longueur voulue pour la réparation des hernies. *La simplicité avec laquelle il peut être prélevé lui a paru mériter d'être rapportée.* Voici en quels termes :

« *Rappelons quelques notions d'anatomie*, que notre interne Eckes a bien voulu compléter, par dissection, pour certains détails.

« Le muscle s'insère au-dessus de la moitié externe du jumeau externe, sur la crête qui coiffe l'extrémité postérieure du condyle externe. De ce point *très externe*, le muscle se dirige en bas et en dedans. Presque rectiligne, il vise le bord interne du tendon d'Achille.

« A son origine, il présente un corps charnu, fusiforme, de 4 à 5 centimètres de long, qui se continue sensiblement à la hauteur de l'interligne articulaire avec un tendon mince et long. Ce tendon d'une largeur de 3 à 6 millimètres voit son diamètre décroître légèrement de haut en bas. En haut, il est aplati d'avant en arrière. En bas, il est presque cylindrique. De toute façon, l'épaisseur minima est atteinte à sa partie inférieure. C'est pourquoi, après l'avoir découvert à ce niveau, on peut facilement savoir si le tendon vaut la peine d'être prélevé.

« Classiquement, il représenterait une aponévrose beaucoup plus large, enroulée sur elle-même. Ceci n'a aucune application pratique. Ce tendon est d'une extrême solidité. Cependant, ses fibres sont presque toutes longitudinales et il s'effiloche facilement. On ne peut compter le maintenir par des points simplement passés près de ses extrémités Il faut prévoir des points d'arrêt. Sa longueur est celle de la jambe, de l'interligne du genou à la face postérieure du calcanéum, soit 25 à 35 centimètres suivant la taille du sujet. Il rejoint le tendon d'Achille plus ou moins haut mais il reste indépendant, en pratique, jusqu'à sa terminaison. Il s'insère en bas sur la face postérieure du calcanéum en dedans du tendon d'Achille, parfois en avant de la partie la plus interne de celui-ci. Telle est la disposition quasi constante. Nous n'avons jamais rencontré d'exception. Cependant, Poirier en signale quelques-unes : le muscle peut naître du bord interne du tibia sur l'aponévrose du poplité, sur le péroné, sur l'aponévrose jambière profonde. Il peut se terminer dans la couche celluleuse comprise entre jumeaux et soléaire, sur le ligament annulaire interne ou dans le tissu cellulaire environnant le tendon d'Achille. Il peut se fusionner plus ou moins avec le soléaire, constituant alors certaines formes spéciales de soléaire accessoire. Il manque rarement. Le corps charnu est en dehors et en arrière des éléments vasculo-nerveux importants du creux poplité, surtout des nerfs qui sont les plus postérieurs. Il ne faut pas chercher à le voir sur place dans cette zone dangereuse. Il faut, en tirant sur lui, le « faire venir » en zone non dangereuse, entre jumeaux et soléaire, comme nous le verrons.

« *Les rapports du tendon sont très simples.* A son origine, il est dans le plan celluleux qui sépare les jumeaux du soléaire (en général solidaire de ce dernier muscle), en contact avec l'aponévrose de terminaison des jumeaux en arrière, l'aponévrose du soléaire en avant, celle-ci naissant à un niveau intérieur à la précédente en règle générale. Lorsque le tendon d'Achille est formé, le plantaire grêle qui suit la face antérieure du tendon est directement en rapport en avant avec l'aponévrose profonde de la jambe, celle qui « applique les tendons, nerfs et vaisseaux derrière les os » (Farabeuf). Le tendon est entouré de tissu cellulaire à l'intérieur duquel il dispose d'un certain jeu dans le sens de la longueur. En effet, ses insertions fémorales et la disposition si particulière d'un petit corps charnu mobilisant un très long tendon lui donne des mouvements légèrement différents des trois chefs principaux du triceps sural. A sa terminaison, il est solidaire du tendon d'Achille. Souvent il est « collé » sur son bord interne dont on peut le séparer après l'avoir reconnu, « en surimpression ». Dans d'autres cas, il est légèrement en avant du bord interne du tendon, séparé de lui par quelques millimètres de tissu adipeux. *Le fait important est celui-ci : à la hauteur de la malléole interne, il est pratiquement toujours individualisé et facile à reconnaître.* Comme c'est là qu'il présente son calibre minimum, une petite incision permettra de vérifier qu'il existe et de savoir s'il mérite d'être prélevé.

*
* *

« Le principe de cette technique est de reconnaître rapidement l'existence du plantaire grêle et de le sectionner par une petite incision inférieure, puis de le conper à la partie supérieure de la jambe, enfin de le prélever en tirant sur son bout supérieur, sans autre incision.

« Le membre inférieur est dans la position classique de ligature de l'artère tibiale postérieure, une alèze roulée sous le genou, la jambe en rotation externe et en légère flexion sur la cuisse.

« 1° *Incision inférieure :* Le pied étant en angle droit sur la jambe pour tendre le tendon d'Achille, on excise exactement le long du bord interne de ce tendon. Longue de 3 centimètres environ, cette incision s'arrête en bas à la hauteur de la pointe de la malléole interne. L'incision de l'aponévrose superficielle de la jambe se fait également sur le tendon lui-même. On trouve alors presque toujours immédiatement le plantaire grêle, satellite du tendon d'Achille, ou à peine en avant. De toutes façons, il est compris dans l'aire limité par le tendon d'Achille en arrière et l'aponévrose qui cache les vaisseaux en avant.

« A ce moment, on se rend compte de la taille du tendon que nous avons toujours trouvée suffisante.

« On se contente de dégager le tendon sans le sectionner, puis on le charge sur un fil solide, maintenu par une pince à ses deux extrémités.

« 2° *Incision supérieure.* — A un travers de doigt en arrière du bord interne du tibia, commençant ou finissant à la jarretière ». C'est l'incision de ligature de l'artère tibiale postérieure, mais réduite à sa moitié supérieure. 4 à 5 centimètres suffisent amplement. Il y a intérêt à dépasser de 1 centimètre en haut le repère classique de Farabeuf.

« L'incision intéresse la peau seule. Il faut ensuite ménager dans le tissu cellulaire, la branche jambière du nerf saphène interne et la veine. Il est aisé de les reconnaître et de les récliner. On incise l'aponévrose superficielle de la jambe. On se dirige ensuite vers le tibia et l'on tombe sans difficultés dans le clivage qui sépare le poplité et le soléaire du plan postérieur, formé par les jumeaux.

« 3° *Recherche de l'extrémité supérieure du plantaire grêle.* — On pénètre progressivement dans l'interstice celluleux, en écartant les muscles dont on voit les aponévroses qui se font face. Il faut regarder, en progressant avec le grand côté des écarteurs de Farabeuf, sans rien dilacérer, ce qui rendrait pénible la reconnaissance du tendon parfois étalé à ce niveau. Le muscle est ici assez profond. En général, il est vu d'emblée contre le soléaire. Ses fibres purement longitudinales contrastent avec la trame aponévrotique plus complexe des muscles qui bordent le clivage. En cas de doute, l'on pourra s'aider de la manœuvre suivante : deux écarteurs exposant la région, on tire latéralement sur la pince qui repère le plantaire au niveau de l'incision inférieure paramalléolaire. Si l'on prend la précaution de détendre le tendon d'Achille en mettant le pied en équin, le plantaire grêle sera seul mobilisé en le soumettant, par l'intermédiaire de la plaie paramalléolaire, à des tractions successives.

« 4° *Section du plantaire grêle au ras du corps charnu.* — Un écarteur de Farabeuf, par son grand côté, est engagé dans l'angle supérieur de la plaie. Son bec suit le tendon vers le haut, pendant qu'une traction est effectuée, à la partie basse de la plaie. Celle-ci agit de haut en bas comme la sonde cannelée.

L'élasticité de la partie charnue du muscle permet ainsi d'attirer son point de jonction avec le tendon jusqu'à la partie supérieure de la plaie. Là, on le sectionne, sans la moindre difficulté.

« 5° *Section du plantaire grêle à son insertion inférieure.* — On revient à la plaie achilienne. On dégage le tendon vers le bas, puis on le sectionne au plus près de ses insertions calcanéennes pour lui garder le maximum de longueur.

« 6° *Attraction du tendon vers la plaie supérieure.* — Ce tendon, lisse, échappe facilement à la pince qui l'enserre. Le point délicat est de bien le fixer. Deux pinces de terrier, au contact l'une de l'autre, y suffisent.

« Ces deux pinces prises à pleine main, comme un tire-bouchon ordinaire permettent d'exercer la traction qui va libérer le tendon. Il faut tirer progressivement, avec une certaine force, en maintenant le plus possible la traction dans le sens du tendon, c'est-à-dire que l'on tirera vers le haut, la main suivant le plan cutané de la face interne du genou.

« Quelques catguts sur l'aponévrose, 3 à 4 agrafes sur la peau referment les plaies.

« Mais, avant de fermer la plaie supérieure, nous plaçons le tendon prélevé entre les deux couches musculaires du triceps où il reste dans son milieu, « au chaud ». L'une de ses extrémités, dépassant de quelques millimètres entre deux agrafes, permettra de le saisir au moment précis de l'utilisation.

« Cette intervention peut très bien être menée à l'anesthésie locale, plan par plan. Il faut soigneusement infiltrer le tendon avant de le couper. Seule la manœuvre de la traction est assez douloureuse, mais elle ne dure qu'une fraction de seconde. Les suites sont évidemment très simples. Ce prélèvement, qui souvent n'a nécessité aucune hémostase, ne retarde en rien le lever. »

Il ne me reste à ajouter que quelques mots à l'intéressant travail de M. Barraya. J'ai utilisé quatre fois sa technique pour des plasties aponévrotiques de hernies énormes à mauvaise paroi. J'ai été frappé par la simplicité du prélèvement du plantaire grêle, par la qualité du matériel qu'il fournit, par l'absence totale de séquelles de cette opération mineure ce qui n'est pas le cas lors d'un prélèvement d'une bandelette de fascia lata. Je n'ai retrouvé dans la littérature étrangère que deux travaux récents concernant directement le plantaire grêle, celui de Baseler et Anson (*The journ. of Bone a. joint Surgery*, 1943, 25, 822) et celui de Cummins (*S. G. O.*, juillet 1946, 83, 107). Ces auteurs ne parlent pas de l'utilisation de ce tendon comme matériel plastique, mais la technique du prélèvement aurait déjà été donnée en 1940 par un chirurgien sud-américain, Bertola. Je vous propose de féliciter M. Barraya pour son idée pratique et utile et de publier son intéressant travail.

M. **Rouhier**: Le rapport de M. Gosset m'intéresse beaucoup, car j'ai eu, il y a quelques mois, l'occasion d'employer moi aussi le tendon du plantaire grêle comme matériel de greffe tendineuse et j'en ai préalablement recherché les conditions d'exécution sur le cadavre grâce à la bienveillance de mon ami Cordier.

Il s'agissait d'un jeune homme d'une vingtaine d'années. Il avait eu la main prise par une scie circulaire qui lui avait sectionné le métacarpien du pouce et le métacarpien de l'index avec l'éminence thénar et les 7 tendons correspondants, tant extenseurs que fléchisseurs.

La main et les doigts avaient pu être conservés malgré cette horrible blessure, les métacarpiens s'étaient consolidés, mais le pouce et l'index restaient immobiles. Après le temps voulu pour la cicatrisation et la désinfection de cette main ainsi que pour l'assouplissement préalable des articulations des doigts, j'ai opéré ce blessé. Dans un premier temps, je lui ai restauré ses tendons extenseurs. Dans un second temps, je me suis attaqué aux fléchisseurs et j'ai constaté que le tendon long fléchisseur du pouce n'existait plus. Le bout supérieure était pris et bloqué dans le cal osseux métacarpien et toute la partie périphérique avait été arrachée par les dents de la scie. C'est tout au plus si, en allant le chercher à son insertion à la phalangette, je pus retirer de la coulisse ostéo-fibreuse du pouce quelques débris effilochés.

Il fallait donc un greffon très long, de 15 centimètres au minimum, mais plutôt de 18 centimètres pour être sûr de l'inclure et de le fixer sans difficulté.

Le dédoublement du tendon du prand palmaire ne m'aurait pas donné une longueur suffisante, j'ai peu de confiance dans les bandelettes aponévrotiques pour remplacer les tendons ni dans les tendons morts de Kanguroo pour une

greffe de pareille longueur. Il ne me restait donc plus que le plantaire grêle.

Celui-ci a l'avantage de pouvoir être prélevé avec la plus grande facilité, de ne causer absolument aucun trouble fonctionnel par son prélèvement à la jambe, et de fournir un matériel de greffe suffisamment long pour parer à toutes éventualités. Par contre, bien qu'il soit très résistant et très solide, c'est une bandelette un peu grêle et mince pour reconstituer un tendon long fléchisseur du pouce, surtout dans sa partie basse où il devient de plus en plus grêle et presque filiforme. Il y a donc intérêt à le prélever aussi haut que possible et même avec son petit corps charnu, court et cylindrique dont on gratte les fibres musculaires. Ce prélèvement est d'ailleurs très facile pourvu qu'on fasse une incision assez longue, remontant jusqu'à la jarretière et même un peu au-dessus. Cette incision se fait à blanc, il n'y a pas une ligature à mettre, les jumeaux sont soulevés par l'écarteur aussi haut qu'on le veut, une longue incision est aussi vite cicatrisée que deux petites, elle est beaucoup plus commode, je ne vois donc pas la nécessité d'en faire deux.

Je le répète, j'ai trouvé le tendon un peu grêle dans sa partie basse, et j'aurais volontiers prélevé et couplé les deux plantaires grêles pour remplacer le fléchisseur du pouce si, dans ce cas difficile, dans cette paume scléreuse où je redoutais un microbisme latent, je n'avais craint l'élimination de mon greffon et si je n'avais voulu réserver le second plantaire grêle pour trouver plus tard en cas de besoin un second greffon de remplacement.

J'ai donc transporté ce plantaire grêle dans la paume préparée, j'ai divisé longitudinalement le corps charnu et le segment restant du tendon long fléchisseur du pouce dégagé du cal métacarpien, j'y ai inclus et fixé la partie supérieure du plantaire grêle, je l'ai glissé dans la gouttière carpienne, puis dans la coulisse ostéo-fibreuse du pouce et je l'ai inséré à la phalangette. Les suites ont été simples, la plus grande partie des mouvements sont récupérés, le blessé est encore entre les mains du masseur et le résultat paraît devoir être excellent.

Je vous montrerai ce blessé aussitôt qu'il me paraîtra avoir gagné tout le possible.

---

## COMMUNICATIONS

### *Les problèmes du diagnostic et de la voie d'abord des goitres endothoraciques,*

par MM. **P. Santy,** associé national et **M. Bérard.**

Aux frontières des deux chirurgies thyroïdienne et médiastinale, le goitre endothoracique, par les problèmes qu'il pose, tant de diagnostic que de voie d'abord, prête à certaines discussions dont il n'est à l'heure actuelle de solution absolument fixée.

Les 6 observations dont nous ferons état dans cette étude représentent la totalité des goîtres endothoraciques vrais que nous avons été à même d'observer et de traiter. Ce pourcentage est relativement restreint, sur une statistique d'environ 1.500 interventions thyroïdiennes ; d'autant plus faible que certains de ces malades nous ont été confiés parce qu'ils semblaient poser un problème de chirurgie thoracique, le diagnostic de goitre n'ayant pas toujours été porté, dans ces cas, de façon certaine. Sans doute, avons-nous éliminé toutes nos observations de goitre plongeant. Quel que fût le volume de leur prolongement médiastinal qui, dans certains cas, venait masquer la crosse aortique, leur désenclavement par cervicotomie ne présenta jamais de particulière difficulté. et nulle autre voie ne serait évidemment à discuter dans leur abord.

Dans nos 6 observations de goître intrathoracique, nous avons pu établir de

façon certaine qu'il s'agissait d'une ectopie de migration, et non pas d'une ectopie de développement. Chaque fois, nous avons retrouvé au cours de l'intervention des rapports anatomiques précis entre la tumeur endothoracique et l'un des lobes thyroïdiens. Jamais nous n'avons rencontré de goître médiastinal isolé de toute connexion cervicale, et semblant développé aux dépens d'un noyau thyroïdien aberrant. Il n'est pas dans notre intention de discuter la réalité de l'ectopie thyroïdienne vraie, que Pemberton, rappelons-le, n'admet pas. Toutefois, la fréquence de rapports vasculaires précis et souvent étroits entre le goître endothoracique et la base du cou, est à retenir dans le problème de la tactique opératoire et le choix des voies d'abord.

Cette intimité de rapports que nous avons constatée entre le goître endothoracique et un lobe thyroïdien, outre son intérêt chirurgical, permet souvent d'établir de façon précise le diagnostic de nature de la tumeur médiastinale. Un examen scrupuleux de la base du cou et du creux sus-claviculaire est rarement entièrement négatif chez ces malades. Dans chacun de nos cas, il nous fut possible, soit de retrouver dans les antécédents ce facteur étiologique très précis d'une intervention antérieure pour goitre cervical, soit de percevoir à bout de doigt, lors de grandes inspirations, le pôle supérieur de la tumeur derrière la fourchette sternale ou dans le creux sus-claviculaire, et chez une de nos malades pour laquelle l'erreur de diagnostic que nous avons commise eut les conséquences les plus graves, nous avons eu le regret de n'avoir pas su tenir compte de l'existence d'un goitre cervical associé à une tumeur du médiastin postérieur.

Dans le problème chirurgical posé par un goître endothoracique, l'exactitude du diagnostic pré-opératoire joue un rôle primordial dans le choix de la voie d'abord.

Dans deux cas, ce diagnostic était évident : il s'agissait de malades préalablement opérés pour goitre cervical. Voici ces observations :

Observation I. — M^lle F... est opérée pour la première fois par nous en 1926, d'un goitre cervical absolument banal. Trois ans plus tard, nous devions réintervenir, car le cou à nouveau a augmenté de volume: nous découvrons à droite un adénome relativement volumineux, s'engageant derrière la fourchette sternale, dont l'ablation est réalisée avec la plus grande facilité. En 1933, au cours d'un examen médical systématique, découverte d'une tumeur médiastinale d'un volume important, et pour laquelle on prescrit des séances de radiothérapie. Ce n'est qu'au début de 1941 qu'apparaissent des manifestations objectives: douleurs thoraciques hautes, d'intensité croissante, avec crises paroxystiques. Il n'existe aucune manifestation de compression médiastinale. La radiographie révèle l'existence d'une ombre médiastinale de volume considérable, arrondie, régulière, d'opacité homogène, dont la limite inférieure se superpose à l'ombre cardiaque.

Intervention en avril 1941, sous anesthésie locale. On commence par une incision transversale au niveau de la cicatrice cervicale qui conduit sur un goître plongeant du lobe gauche que l'on extirpe aisément. Cette ablation faite, l'exploration au doigt confirme l'existence d'une masse très volumineuse en arrière du sternum, qu'il sera évidemment impossible d'extirper par l'incision cervicale. On pratique alors une sternotomie médiane à la scie électrique, le sternum étant sectionné sur toute sa hauteur. Les deux valves sternales sont écartées à l'aide d'un Tuffier: l'écart ainsi réalisé est supérieur à 10 centimètres. Le goitre apparaît alors très nettement : les feuillets pleuraux droit et gauche sont facilement réclinés. La libération de la tumeur est facile. L'hémostase se fait par ligature de quelques petits pédicules, sans qu'il soit possible de préciser où se trouve le pédicule principal, on a l'impression qu'il doit siéger au niveau de la partie moyenne et gauche de la lésion qui est libérée la dernière. Après ablation du goitre, l'hémostase est vérifiée avec le plus grand soin. Les deux valves sternales sont rapprochées avec des fils métalliques: on a préalablement glissé un drain déclive qui sort au bas de la section osseuse. La pièce opératoire est constituée d'un tissu thyroïdien d'allure bien caractéristique, donnant à la coupe l'impression d'un goitre parenchymateux diffus, sans la moindre néoformation kystique. La masse mesurait en surface 0 cent. 10 $\times$ 0 cent. 12 et 0 mm. 08 d'épaisseur.

Les suites sont des plus simples. Guérison au quinzième jour. Revue régulièrement en excellent état.

Obs. II. — M^me M..., cinquante-six ans, a été opérée en 1943 d'un goitre par un chirurgien qui note : « Intervention pour goitre volumineux s'accompagnant d'un syndrome de compression médiastinale. Opération assez pénible et incomplète : on n'extrait que ce qui est dans le



FIG. 1.



FIG. 2.

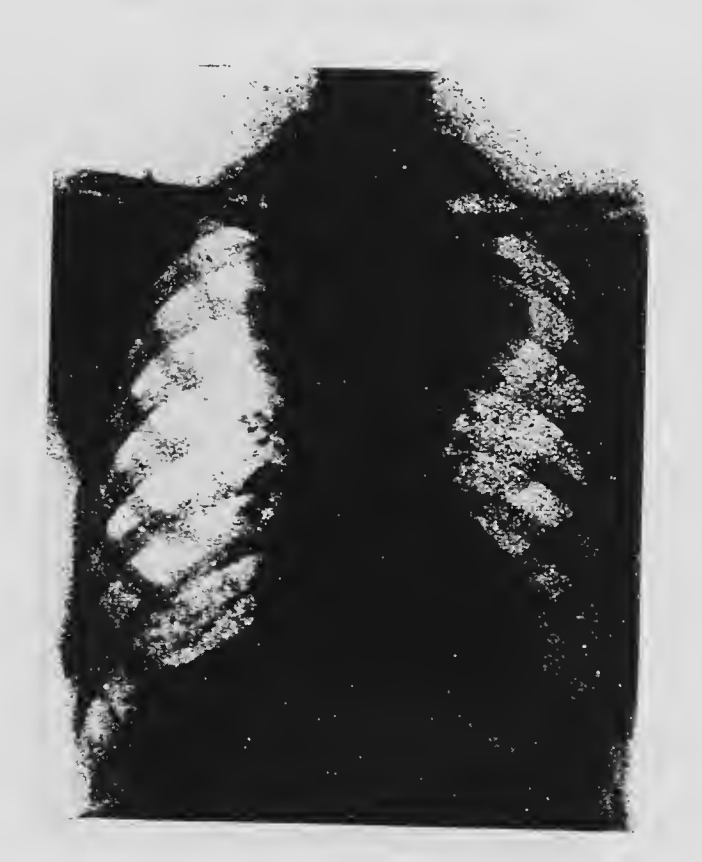


Fig. 3.



Fig. 4.

cou ; l'énucléation d'un lobe plongeant, adhérant dans le médiastin, ne peut être que fragmentaire ».

Dans les suites opératoires, apparition de quelques signes de Basedow, et surtout aggravation rapide du syndrome de compression médiastinale.

Lors de son entrée à l'Hôpital (en octobre 1945), il existe un syndrome très net de compression médiastinale : tirage, visage vultueux, circulation veineuse de suppléance. La radiographie montre une ombre circulaire et régulière rétro-sternale très volumineuse, qui se projette jusqu'à hauteur de la 6e dorsale. L'œsophage est très refoulé en arrière.

L'opération est menée sous anesthésie locale. Incision en T: branche horizontale immédiatement au-dessus de la fourchette sternale, branche sternale médiane jusqu'à l'appendice xiphoïde. Hémostase veineuse difficile de la base du cou. Section médiane du manubrium à la scie d'Albee jusqu'à l'appendice xiphoïde. Les deux valves sternales sont écartées avec un Tuffier. On voit nettement à droite et à gauche, les feuillets pleuraux qui sont réclinés latéralement. La tumeur apparaît alors avec l'aspect classique du goitre intra-thoracique : sa libération est minutieusement conduite. Ce n'est que vers le pôle supérieur que s'individualise un pédicule vasculaire. Après extirpation de la tumeur, il existe une très vaste loge: la crosse et les vaisseaux de la base apparaissent entièrement dénudés. Après poudrage à l'exoseptoplix on laisse un petit drain sortant au bas de l'incision médio-sternale. Les deux moitiés du sternum sont amarrées à l'aide de deux crins. L'intervention a été bien supportée. Ses suites un peu agitées au cours des premiers jours ne retardent guère la guérison complète.

La tumeur mesurait 7 centimètres × 11 × 12 : c'était un goitre parenchymateux diffus, sans îlots kystiques.

Dans deux autres cas, la perception du pôle supérieur de la tumeur rendait infiniment probable l'éventualité de goitre endothoracique.

Obs. III. — M. B..., cinquante-huit ans. Aucun antécédent. Depuis 1939, accuse une dyspnée d'effort de plus en plus marquée. Une radiographie thoracique, pratiquée à cette date, révèle l'existence d'une ombre médiastinale qui fait envisager le diagnostic de goitre plongeant. Augmentation progressive des troubles respiratoires parallèlement à l'accroissement de la tumeur suivis régulièrement aux rayons X. Au cours des derniers mois qui précèdent l'intervention, dyspnée permanente, entrecoupée de crises paroxystiques dramatiques. De plus, apparition de dysphonie, d'un léger degré de dysphagie, amaigrissement de 20 kilogrammes. A son entrée dans notre service, en avril 1942, ce malade présente une circulation veineuse considérable de la base du cou et de la région préthoracique. L'examen de la région cervicale est négatif. Mais, lors des grands mouvements d'inspiration, on perçoit à droite, dans le creux sus-claviculaire, le pôle supérieur arrondi de la tumeur médiastinale, ce qui fait porter le diagnostic de goitre. A la radiographie, on découvre une ombre volumineuse régulièrement opaque du médiastin antérieur, rétro-sternale, dont le grand axe siège au-dessous du plan sterno-claviculaire, et qui se projette jusqu'à hauteur des gros vaisseaux de la base.

Le 27 juin 1942, intervention sous anesthésie locale. Incision transversale du cou avec section des muscles sous-hyoïdiens et du sterno droit. Immédiatement après section des muscles, on aperçoit le sommet de la tumeur qui est certainement un goitre intra-thoracique. L'examen au doigt montre qu'il s'agit d'une tumeur solide. On entreprend son extériorisation en tirant sur le pôle supérieur avec une pince de Museux et en libérant au doigt la tumeur dans le thorax. La plus grande difficulté de l'intervention est due à la profondeur du pôle inférieur que le doigt atteint difficilement. On ne parvient à libérer la tumeur qu'après avoir sectionné son pédicule supérieur. Après extériorisation complète, on se rend compte qu'il n'existe aucun autre pédicule que celui qui a été lié au pôle supérieur. On laisse un drain plongeant dans la loge déshabitée. Par aspiration, on retire par ce drain 500 c. c. de liquide le premier jour, 200 le lendemain. Au quinzième jour, ce malade quitte l'hôpital entièrement guéri.

Obs. IV. — Depuis trente ans, cet homme de soixante-quatre ans est essoufflé et se plaint de crises d'oppression. Il s'est agi tout d'abord de crises passagères, à l'effort. Depuis quatre ans, augmentation progressive de la dyspnée qui surtout prend un caractère continu. A l'examen, on est frappé par le degré de la dyspnée qui s'accompagne de tirage sus-sternal. A l'examen du cou, aucun goitre visible, ni perceptible. Cependant, lors des mouvements de déglutition, on perçoit derrière la fourchette sternale le pôle supérieur d'une tumeur bien visible à la radiographie. En effet, découverte sur le film pulmonaire d'une ombre très nette, médiane, dont le grand axe est à hauteur du plan sterno-claviculaire, plongeant en bas jusqu'à hauteur de la crosse aortique.

En avril 1944, intervention sous anesthésie locale. Incision transversale du cou. Désinsertion sternale des muscles sous-hyoïdiens droits. On arrive sur le pôle supérieur d'un goitre intra-thoracique sur lequel serpentent d'énormes veines. Libération au doigt, en arrière du sternum.

On arrive à découvrir une surface de l'adénome non vasculaire sur laquelle on peut amarrer une grosse pince de Museux qui permet d'extérioriser un goitre du volume d'une orange. Hémithyroïdectomie droite. Hémostase à l'aiguille. On laisse un drain rétro-sternal médian. Suites opératoires des plus simples.

Dans nos deux derniers cas, le diagnostic n'avait pu être établi avant l'intervention.

Chez une de nos malades, en présence d'une tumeur du médiastin postérieur pour laquelle nous pensions avoir affaire à un neurinome, nous avons abordé la lésion par thoracotomie.

Obs. V. — Chez cette femme de soixante ans, sont apparus depuis six mois des signes nets de compression médiastinale : dyspnée, troubles vocaux. L'examen radiographique décèle une



Fig. 5.

très volumineuse tumeur du dôme pulmonaire, absolument sphérique, opaque, plaquée contre le plan postérieur. On pose, sans discussion, le diagnostic de neurinome intra-thoracique, malgré l'existence d'un petit adénome du lobe thyroïdien gauche qui a pourtant retenu l'attention à un point tel que l'on a fait pratiquer chez cette malade un métabolisme basal. L'intensité des signes de compression médiastinale fait décider d'intervenir sans tarder.

Intervention en décembre 1942 sous anesthésie locale. Incision basse de Roux et libération de la pointe de l'omoplate que l'on écarte à l'aide d'un crochet. Section des cols de la quatrième et de la cinquième côte et ouverture de l'espace intercostal. Les deux tiers postérieurs de cet espace sont occupés par la tumeur, d'aspect rosé ; le tiers antérieur est occupé par le poumon symphysé du reste à la plèvre. On écarte les côtes et on commence la libération de la tumeur en cherchant un plan de clivage favorable. Le pôle inférieur est libéré aisément au doigt, de même que les faces antérieure et postérieure, mais on ne peut pas libérer le pôle supérieur où l'on a l'impression que se trouve le pédicule. Ces tentatives de libération sont hémorragiques, la tension baisse, et l'on doit interrompre l'intervention pour transfuser et laisser se remonter la malade. On arrive alors à extérioriser le pôle inférieur, et progressivement on remonte au pôle supérieur en posant des pinces sur des vaisseaux importants. Ce temps a été très hémorragique ; la malade est syncopale, son pouls imperceptible. On la met en Trendelenbourg, et l'on pratique une transfusion de 700 c. c. La tension remonte, la malade sort de sa torpeur, et l'on fait l'hémostase. Le pédicule apparaît alors supérieur, peut-être même cervical. On

met un certain nombre de ligatures à l'extrême sommet du dôme thoracique, très au-dessus de la crosse de la sous-clavière et du tronc artériel brachio-céphalique complètement isolé sous la plèvre médiastine. On laisse un drain au point déclive, sortant par le septième espace dans l'aisselle. Fermeture de la paroi.

Pièce en main, on est en présence d'une tumeur ovoïde, du volume d'un très gros pamplemousse, de consistance ferme. A la section, aspect aréolaire, semé de nombreux kystes de taille variable: c'est l'aspect d'un goitre colloïde.

La malade reste très choquée après l'intervention. Malgré une perfusion continue de sérum et une nouvelle transfusion, elle meurt dans la soirée.

L'autopsie montre que les ligatures pratiquées en cours d'intervention par voie thoracique ont porté sur le lobe thyroïdien droit. A gauche, existence d'un goitre cervical assez volumineux, des dimensions d'une orange. On reconstitue très bien ce qu'a été le trajet d'acheminement du lobe thyroïdien droit dans le thorax: carotide et sous-clavière sont refoulées en avant ; la masse thyroïdienne s'est insinuée en arrière d'elles, après avoir contourné la face droite de l'œsophage.



Fig. 6.

Chez notre dernier malade, bien que très hésitant sur le diagnostic, nous avons tenu à vérifier l'état du corps thyroïde et lier au besoin un pédicule vasculaire plongeant dans le thorax. Cette décision fut particulièrement justifiée, puisqu'elle nous permit d'extraire par le cou un volumineux goitre médiastinal.

Obs. VI. — Chez cet homme de cinquante ans, a été découverte à l'occasion d'un examen radiologique systématique, une tumeur intra-thoracique. Ce malade, qui s'observe très bien, raconte qu'il y a trois ou quatre ans, il avait été frappé par le volume de son creux sus-claviculaire droit, nettemment plus marqué qu'à gauche. Il aurait été alors « gêné » dans le cou. et cette « gêne » aurait disparu lorsqu'à été découverte la tumeur intra-thoracique. A l'heure actuelle il accuse quelques troubles manifestés par un état nauséeux, et des douleurs scapulaires survenant de temps à autre. La radiographie montre une masse à contours à peu près régulièrement sphériques, située au bord de la trachée, dont le pôle inférieur se projette à hauteur de la bronche-souche droite. La trachée est fortement refoulée à gauche, bien que ce

malade ne présente ni toux de compression, ni la moindre dyspnée. Une réaction de Weinberg est négative. L'examen du sang est normal. On en arrive par élimination à envisager l'hypothèse d'un goitre endothoracique. Toutefois, on crée un pneumothorax-diagnostic, pour s'assurer qu'il ne s'agit pas d'une tumeur pulmonaire. Un dernier examen est pratiqué avant l'intervention : on a l'impression de percevoir dans le creux sus-claviculaire droit très profondément, et en arrière des vaisseaux, le pôle supérieur de la tumeur. On décide, dans ces conditions, de faire une exploration cervicale dans le but de savoir s'il ne s'agit pas d'un goitre ectopique, et de réaliser, le cas échéant, l'hémostase pédiculaire par le cou.

Intervention en mars 1946 sous anesthésie locale. Incision cervicale basse avec section des muscles sous-hyoïdiens. On constate tout de suite que le lobe thyroïdien droit est très abaissé, comme attiré dans le thorax: seul apparaît son pôle supérieur. On sectionne ce pédicule thyroïdien supérieur et on explore au doigt la base du lobe qui disparaît dans le thorax. On est ainsi conduit directement sur la tumeur du médiastin. Cette tumeur repose sur le flanc droit de la colonne. On saisit, avec une pince de Museux, son pôle supérieur, on décolle au doigt les pourtours de la tumeur, et on a la surprise de pouvoir accoucher par l'orifice thoracique cette énorme masse qui sort sans trop de difficulté. On achève la libération du lobe d'avec la trachée, et notamment du récurrent. La vaste loge ainsi libérée est explorée au doigt: le tronc artériel brachio-céphalique est plaqué en avant, contre la paroi thoracique. Un drain est laissé à ce niveau.

La pièce opératoire est constituée d'un goitre colloïde peu vasculaire, pesant 250 grammes, dont le grand axe mesure 12 centimètres.

Les suites opératoires ont été parfaitement simples.

De ces observations, nous retiendrons tout d'abord certains caractères cliniques et anatomiques. Comme toutes les tumeurs médiastinales, le goitre endothoracique est longtemps silencieux. Trachée, œsophage, vaisseaux de la base, peuvent être progressivement refoulés sans que surviennent des manifestations cliniques évidentes. Cependant, les signes de compression apparaissent généralement de façon plus précoce qu'en cas de tumeur médiastinale d'autre origine, telles que kyste dermoïde, ou neurinome. Appendu par son pôle supérieur à la base du cou, où le retiennent les vaisseaux de son pédicule, le goitre ectopique évolue dans cette région de la cage thoracique où l'espace est le plus restreint, soit qu'il se localise dans l'espace rétrosternal et vienne comprimer directement la trachée, soit qu'il se moule dans la concavité du dôme, refoulant très vite trachée, œsophage et gros vaisseaux. Tous nos opérés avaient des troubles médiastinaux évidents et dans aucun cas le bien fondé de l'indication chirurgicale n'était à discuter.

Anatomiquement, le goitre endothoracique est loin d'être toujours rétrosternal. Lorsque la tumeur se développe en avant du plan vasculaire, la barrière des gros vaisseaux s'oppose à toute migration postérieure et latérale : c'est évidemment le cas le plus habituel. Mais, dans certains cas, le goitre ectopique refoule en avant de lui sous-clavière et tronc brachio-céphalique : rien ne s'oppose alors à son développement, non plus médiastinal, mais thoracique. Car c'est un abus de langage que de dire médiastinales postérieures ces tumeurs qui dépriment le dôme pleural, refoulent le poumon et viennent s'enclaver de façon étroite dans la concavité de l'hémithorax supérieur. L'un de nos opérés (observation V) répondait manifestement à ce type. Chez un autre de nos malades (observation VI), le goitre était rétro-vasculaire : en fait, la radiographie de profil montrait la tumeur dans un plan intermédiaire entre médiastin antérieur et médiastin postérieur.

L'existence d'antécédents thyroïdiens nets est, nous l'avons dit, le meilleur élément de diagnostic d'un goitre endothoracique. La perception, dans le creux sus-sternal ou sus-claviculaire, d'un pôle de la tumeur est également de grande valeur : nous n'avons jamais rencontré de tumeur médiastinale d'une autre origine ayant tendance à s'extérioriser ainsi. Mais il se peut que ce signe manque ; le diagnostic est alors strictement radiologique.

Des tumeurs de nature très diverses se rencontrent dans le médiastin antérieur : mis à part les kystes dermoïdes — type le plus habituel —, il nous a été donné d'observer des tumeurs d'origine nerveuse, des adénopathies isolées

de la maladie de Hodgkin, des tumeurs thymiques. Seule, évidemment, l'histologie nous a permis de conclure à ces diagnostics : jamais, en cours d'intervention, il ne nous fut possible de présumer le caractère exact de la lésion.

Est-il possible de s'orienter d'après l'image radiographique vers le diagnostic de goitre endothoracique ? Dans certains cas, oui. Lorsqu'elle est exactement rétro-sternale, la tumeur thyroïdienne frappe par la régularité de ses contours, l'intensité de son opacité où se décèlent parfois des îlots de calcification, et surtout sa topographie très particulière : un goitre ectopique siège dans la partie toute supérieure du médiastin antérieur, son pôle supérieur se projetant généralement à hauteur du premier cartilage costal. Dans les autres tumeurs médiastinales que nous avons observées, existait toujours un espace clair, plus ou moins étendu, entre le pôle supérieur de la tumeur et la projection du manubrium sternal.

Mais il est certains cas où le diagnostic radiologique est très difficile. Lorsque la tumeur est franchement latérale (cas de notre observation VI), on ne songe pas à l'éventualité d'une tumeur médiastinale. Une tumeur pulmonaire, un kyste hydatique, peuvent donner des images très semblables. Il est alors intéressant de créer un pneumothorax qui montre si la tumeur est intra-parenchymateuse ou extra-pulmonaire : ce pneumothorax, de plus, permet de réaliser une pleuroscopie.

Un goitre ectopique peut enfin apparaître sous l'aspect typique de ces volumineuses tumeurs du médiastin postérieur dont le neurinome représente le type le plus habituel. Telle est l'erreur qui fut commise dans notre observation V. En réalité, toute tumeur ronde du médiastin postérieur n'est pas forcément un neurinome, et le doute est surtout de mise lorsque cette tumeur s'inscrit étroitement dans le sommet du dôme thoracique.

Dans le problème de la voie d'abord de ces goitres endothoraciques, s'opposent les opinions les plus contradictoires. Sebileau, de Quervain, Lecène, n'eurent jamais, disent-ils, à attaquer le squelette thoracique : dans tous les cas de goitre endothoracique qu'ils observèrent, il fut possible de désenclaver la tumeur par le cou.

Billroth, Roux, Jaboulay préconisaient une sternectomie partielle, réalisée de proche en proche, à la demande.

Grégoire a utilisé, en 1935, la voie extra-séreuse para-sternale.

Sauerbruch, Pemberton, Jiridivis, préférèrent aux résections squelettiques partielles, la sternotomie médiane. Il nous semble qu'à l'heure actuelle certains principes puissent être admis, certaines techniques anciennes condamnées. Les résections partielles du sternum ou de la clavicule sont des interventions mutilantes et qui ne donnent, par ailleurs, qu'un jour insuffisant dans les tumeurs profondes et d'abord difficile. Il en est de même des volets, unanimement condamnés en chirurgie thoracique, quel qu'en soit le type.

Reste 3 voies : la cervicotomie, la sternotomie médiane, la thoracotomie.

Il est indiscutable que par le cou peuvent être désenclavés certains goitres thoraciques profondément cachés dans le médiastin, alors même que ces goitres sont parenchymenteux et non kystiques, ce qui fut le cas de toutes nos observations. Chez 3 de nos malades l'opération fut ainsi menée en toute simplicité. Les difficultés d'une hémostase profonde ne sont pas à craindre, puisque le pédicule vasculaire principal siège, dans l'immense majorité des cas, au pôle supérieur de la tumeur. Mais tout doit être prêt pour réaliser au besoin une sternotomie médiane. La section verticale du sternum se fait à la scie d'Albee en quelques minutes. Il nous a semblé préférable de faire toujours une section complète du sternum dans toute sa hauteur ; il est ainsi possible d'écarter largement les deux valves sternales et d'avoir un jour considérable sur le médiastin antérieur. Le drainage du médiastin se fera au point déclive. La reconstitution du sternum est des plus simple, et sa consolidation rapidement obtenue.

Reste le cas des goitres d'évolution postérieure, le cas surtout où le diagnostic de goitre endothoracique n'a pas pu être porté de façon certaine avant l'inter-

vention. Il est bien évident que, lorsque la tumeur présente un volume considérable, l'abord ne s'en peut faire que par thoracotomie. Mais, nous croyons indispensable de pratiquer dans ces cas une incision cervicale préalable. Dans notre observation VI, nous avons pu ainsi, non seulement établir le diagnostic exact de goitre ectopique, mais extraire ce goitre dans les conditions les plus simples. Et même lorsque le volume de la tumeur devra nécessiter de façon certaine une thoracotomie, la ligature du pédicule thyroïdien inférieur est infiniment plus facile et plus sûre par le cou que par le thorax. Dans un deuxième temps, sera faite alors la thoracotomie Ce sera la grande thoracotomie habituelle en chirurgie thoracique qui donne un très large jour sur l'ensemble du dôme thoracique. Dans le cas de notre observation V, la tumeur n'aurait pu être extraite autrement que par le thorax : les difficultés d'hémostase que nous avons rencontrées auraient dû être évitées par une cervicotomie préalable.

La pratique systématique des examens radiographiques rendra plus fréquente la découverte de goitres endothoraciques : nous devons être en droit d'assurer aux médecins que l'exérèse de ces goitres représente un geste licite, mais que c'est surtout un geste bénin.

M. **H. Welti :** Le pourcentage des goitres endothoraciques dans notre statistique de 6.000 thyroïdectomies est comparable, peut-être même supérieur, car les goitres qui nous sont adressés sont souvent ceux qui, en raison de leur volume ou de leur développement dans le médiastin, semblent devoir présenter des difficultés opératoires. Dans tous nos cas, l'ablation de ces goitres a été faite par voie cervicale et il n'a jamais été nécessaire de recourir à la sternotomie médiane. Je pense que les indications de cette manœuvre sont rarissimes.

La nécessité de recourir à la voie cervicale, l'inutilité et le danger des voies d'abord trans-thoraciques sont la conséquence des faits suivants :

1° *Les goitres médiastinaux sont toujours reliés à la région cervicale par un pédicule.* C'est du cou que provient leur vascularisation et c'est à la base du cou qu'ils sont amarrés en raison des connections qui les unissent aux premiers anneaux de la trachée. Au contraire, ils ne reçoivent aucun vaisseau du médiastin auquel ils ne sont fixés par aucune attache, et cela, qu'ils soient développés au devant de la trachée et descendent jusqu'à la crosse de l'aorte, voire au delà, ou qu'ils soient latéraux descendant parfois plus bas, le plus souvent à droite et alors entre trachée et œsophage. La libération des attaches qui les fixent à la trachée, sont les deux manœuvres principales et dès qu'elles sont terminées, le goitre se laisse attirer hors du médiastin. Lorsque des difficultés se produisent, c'est que la libération du pôle cervical de la tumeur n'a pas été suffisante et il importe de la reprendre avant de poursuivre les tentatives de luxation qui n'aboutiraient qu'à déchirer le goitre en provoquant hémorragie et suffocation.

L'incision cervicale en cravate n'a d'ailleurs pas intérêt à être faite trop bas, au niveau même du bord supérieur du sternum : les incisions plus hautes, à deux travers de doigt au-dessus du manubrium sternal permettent des dégagements latéraux plus étendus et plus efficaces et il sera toujours temps de recourir à un débridement médian dirigé vers la fourchette sternale.

2° *La luxation du goitre, plus exactement son ascension progressive et douce, hors du médiastin est possible sans qu'il soit nécessaire d'agrandir par sternotomie le pourtour osseux de l'orifice thoracique.* Certes, le volume du goitre est bien plus grand mais dans tous nos cas, il fut facile de le réduire, soit par ponction, soit par morcellement. Dans l'éventualité d'un kyste, après ponction, l'ascension est immédiate. S'il s'agit d'un goitre charnu, mais présentant une infiltration œdémateuse — éventualité fréquente du fait des compressions qui s'exercent sur la masse enclavée dans le médiastin et des troubles de vascularisation qui en sont la conséquence — des ponctions multiples faites au bistouri au travers de la coque du goitre permettent de libérer le liquide d'œdème. La

tumeur diminue de volume et son extériorisation devient facile. En effet, au cours des tractions, la sérosité s'exude et la masse ascensionne. Des ponctions plus larges faciliteront, dans certains cas, l'issue hors du goitre, des masses parenchymateuses déliquescentes et là encore, la réduction de volume sera obtenue. En cas de goitre charnu, de consistance très ferme — éventualité rare —, la résection à l'intérieur de la coque d'un bloc parenchymateux permet de faire passer la tumeur au travers de l'orifice thoracique. Dans une de nos observations, une énorme calcification s'était développée à l'intérieur du goitre : son morcellement à la pince gouge permit d'en diminuer le volume et d'extérioriser.

Le problème est comparable à celui rencontré autrefois au cours de l'ablation par voie vaginale de volumineux fibromes utérins : là aussi le morcellement de la tumeur permettait son passage à travers un orifice rétréci.

3° *Après extériorisation du goitre la libération des attaches qui fixent encore son pôle supérieur au segment cervical de la thyroïde doit être faite avec de grandes précautions.* A ce niveau, le récurrent, au voisinage même de sa pénétration dans le larynx est relativement superficiel. Il est très vulnérable et son repérage, suivant la technique que nous avons décrite, est indiqué. Ainsi, le temps délicat est, là aussi, cervical.

4° *La toilette de la cavité thoracique, lorsque le plan de clivage a été correct est facile.* Rien ne saigne, et les plèvres sont intactes. Parfois, la cavité s'affaisse immédiatement. Dans d'autres cas, elle reste béante mais, pour éviter les hématomes qui seraient susceptibles de s'y accumuler, c'est encore au niveau du segment cervical de la plaie qu'il importe de perfectionner l'hémostase et non dans le médiastin avec lequel le goitre ne présentait aucune connection vasculaire.

Les seuls cas, dans lesquels des difficultés se rencontrent, concernent les goitres thoraciques cancéreux. Ceux-ci contractent parfois des adhérences vasculaires avec la paroi de la cavité médiastinale d'où la nécessité d'une hémostase endothoracique. Dans d'autres circonstances, le cancer ayant déjà affondré la capsule thyroïdienne, des coulées néoplasiques s'insinuent plus ou moins loin dans le médiastin et elles sont la cause de difficultés. Dans un cas de cet ordre, nous avons été amené à lier dans le fond de la plaie, la crosse de la veine grand azygos. Ces coulées néoplasiques, qu'elles soient pré-vertébrales ou plus antérieures sont parfois très étendues mais alors avec ou sans sternotomie, il s'agit souvent de cas au-dessus des ressources de la thérapeutique chirurgicale.

*En conclusion*, les goitres thoraciques siègent dans le médiastin mais ils ne s'y trouvent qu'accidentellement. Ils n'y contractent aucune adhérence et leur vascularisation provient du cou. Aussi, dans notre pratique, leur ablation a toujours été possible par voie cervicale sans qu'il ait été nécessaire de recourir à la sternotomie.

Malgré l'aspect impressionnant de certaines radiographies, l'ablation de ces goitres ne présente pas de gravité particulière et notre statistique de thyroïdectomies avec une mortalité opératoire inférieure à 0,3 p. 100 ne comporte aucun accident en rapport direct avec le siège endothoracique. Une technique correcte permet une exérèse facile et la bénignité de l'intervention surprend médecins et malades. Il est donc avant tout nécessaire d'insister sur les manœuvres opératoires simples en montrant combien sont execptionnelles les indications techniques complexes et en particulier de la sternotomie.

M. **P. Santy :** Je suis tout à fait de l'avis de M. Welti, il y a bon nombre de goitres endothoraciques dont on peut réduire le volume par ponction et par dissociation du tissu colloïde constituant la masse rétrosternale. Dans les observations que je viens de vous rapporter, les masses médiastinales étaient charnues et solides sans la moindre croûte colloïde. La réduction de leur volume aurait été illusoire.

Je crois du reste que les observations de goitres endothoraciques sont rares Si j'ai eu l'occasion d'observer celles-ci, c'est fort probablement parce qu'elles m'ont été adressées en tant que tumeurs thoraciques en non en tant que goitres.

M. **Rouhier** : Au point de vue de la technique pure, je reconnais tout l'intérêt de la réduction par ponction de kystes thyroïdiens intra-thoraciques comme la pratique Welti, pour permettre leur ablation par voie cervicale. Je pense cependant que la ponction des kystes thyroïdiens n'est pas toujours sans danger. Leur contenu est parfois extrêmement toxique. Il est difficile, à cause de la friabilité du tissu thyroïdien de faire la ponction sans qu'une certaine quantité, parfois une grande partie du liquide ne se répande dans le tissu cellulaire médiastinal.

Je suis bien loin d'avoir opéré autant de goitres que M. Santy ou M. Welti, mais j'ai le souvenir amer d'un cas d'intoxication suraiguë à la suite d'un essai de ponction qui avait abouti à l'irruption, dans le médiastin, de la plus grande partie du contenu d'un très gros kyste thyroïdien.

M. **Sauvé** : Puisque nous avons la bonne fortune d'avoir ici notre collègue et ami M. Santy, je ne résiste pas au plaisir de rapporter l'histoire suivante qui comporte exclusivement un intérêt diagnostic.

Aux temps lointains où j'étais élève de M. Barié, le cardiologue bien connu d'il y a quarante ans, une malade faisait le plus bel ornement du service : elle portait, croyait-on, un anévrisme typique et énorme de la portion verticale de la crosse de l'aorte. Il en avait tous les signes, avait usé le manubrium sternal et était sous la peau : on pouvait superposer 9 mains sur sa tuméfaction expansive et battante : la dixième main percevait encore le thrill. J'avais connu cette malade quand j'étais bénévole stagiaire, puis externe du service : on l'y gardait comme un joyau précieux et typique.

Quelques années après, venant revoir mon excellent maître, la surveillante me dit : allez vite à l'amphithéâtre, on autopsie la fameuse malade qui vous avait connu.

Quand j'arrivai, l'autopsie était terminée : il s'agissait d'un énorme goitre anévrysmatique rétrosternal avec intégrité absolue de l'aorte. En la comprimant, il déterminait le retard du pouls du membre supérieur gauche, le souffle, la paralysie récurentielle, la compression bronchique. C'était une fameuse erreur de diagnostic entre les mains d'un cardiologue illustre, et cette erreur me semblait digne d'être rapportée.

## *Fermeture d'anus cæcal et phénomènes neuro-végétatifs mortels,*

par MM. **Laffite**, associé national, et **Suire** (de Niort).

Deux observations de phénomènes neuro-végétatifs mortels, surgis à la suite de la fermeture d'un anus cæcal, méritent, à nos yeux, d'être publiés, moins dans le but d'établir immédiatement des commentaires physio-pathologiques fragiles, que dans le désir d'ouvrir une enquête et d'interroger à l'entour sur l'existence de faits analogues.

Observation I. — M. Gr... (Emile), soixante-seinze ans. Entré le 7 juin 1946, occlusion du gros intestin. D'urgence est faite une cæcostomie à l'anesthésie locale. Puis, le lavement baryté confirme le diagnostic de cancer sigmoïdien, prévu chirurgicalement.

Le 21 juin, sous rachianesthésie, est pratiquée (Laffite) une résection sigmoïdienne pour un petit cancer en virole du tiers inférieur de l'anse sigmoïdienne allongée. La résection est terminée par une intubation du bout supérieur dans le bout inférieur, et suture selon deux lignes étagées. 60.000 unités de pénicilline dans la cavité abdominale. 40.000 unités dans l'épaiseur de la paroi abdominale antérieure.

*Histologie:* épithélioma infiltrant à cellules cylindriques (Rubens-Duval). Suites excellentes.

Le 13 juillet, sous anesthésie locale, fermeture de l'anus cæcal en trois plans. Constipation artificielle.

Le 20 juillet, phénomènes subocclusifs. Sérum, lavements.

Les accidents régressent partiellement. Le malade évacue des selles peu abondantes et reste ballonné.

Le 23 juillet, l'état abdominal est stationnaire et apparaît une dyspnée en rapport avec un foyer pulmonaire droit.

Brusquement, le 26 juillet, le malade succombe en quelques minutes.

Obs. II. — M. Gauf..., cinquante-neuf ans.

Entré le 13 novembre 1945, péritonite appendiculaire. Ablation, sous anesthésie générale à l'éther, d'un appendice gangréné et perforé (Suire).

Les anses grêles terminales étant distendues et recouvertes de fausses membranes, est pratiqué un drainage iléal trans-valvo-cæcal. Mèche vers le Douglas. Petit drainage vers la région hépatique.

Les suites sont excellentes. Le lendemain, le malade émet par la sonde matière et gaz, le ventre n'est pas ballonné, la langue est humide et rose.

Le 22 novembre : ablation de la sonde cæco-iléale.

Le 6 décembre : fermeture de l'anus cæcal en trois plans, en partie intra-péritonéale, en partie extra-péritonéale. Echec.

Le 21 décembre : le malade quitte l'hôpital avec une fistule cæcale.

Le 25 septembre 1946 il revient pour la cure de cette fistule. En fait, par agrandissement secondaire, il s'agit d'une large ouverture de 3 centimètres sur 5 centimètres.

Le 28 septembre, sous rachianesthésie, suture en trois plans dans le sens transversal. Réfection de la paroi.

En souvenir de l'observation précédente, le malade n'est constipé que quatre jours. Pourtant, il se ballonne et émet difficilement quelques matières sous l'influence des lavements. Vers le 10 octobre, la parésie intestinale subsiste et le malade, fatigué par le défaut du transit, s'alimente très peu. La plaie est très belle, sans la moindre altération inflammatoire.

Puis s'installe, le 12, un état diarrhéique avec réaction fébrile à 39° ; vomissements et hoquet. La diurèse est peu importante. Deux dosages d'urée sanguine révèlent, le 15 et le 18, 0,37 et 0,50. Le diagnostic d''urémie doit donc être abandonné. La pénicillinothérapie générale échoue complètement, n'atténue en rien la sévérité évolutive, ne s'inscrit nullement sur la courbe thermique.

Malgré le sérum intra-veineux et les transfusions, la déshydratation s'aggrave, le malade ayant toujours une diarrhée profuse. Le ventre reste très ballonné. Malgré les infiltrations pédiculaires, rénales et lombaires, on note peu d'amélioration dans la diurèse et la tonicité intestinale reste déplorable. Le 19 octobre, le malade succombe. La plaie était complètement cicatrisée.

Ainsi, à deux reprises, le déroulement fut le même chez deux malades *âgés :*

Fermeture de l'anus, constipation artificielle, phénomène occlusif, puis extension de la répercussion neuro-végétative dans un cas à l'appareil pulmonaire, dans l'autre à l'ensemble du tractus digestif.

Analysons de plus près :

Le point dominant est constitué par l'installation des phénomènes occlusifs succédant à une constipation artificielle, entretenue sept jours dans le premier cas et quatre jours dans le second. Une fois installés, ils s'avèrent tenaces. Dans la première observation au dizième jour, des accidents pleuro-pulmonaires se surajoutent et, au treizième jour, alors que coexistent des accidents occlusifs légèrement régressifs et des accidents pleuro-pulmonaires pleinement évolutifs, la mort survient brusquement en quelques minutes. Donc, jusqu'au bout, la note occlusive subsiste.

Dans la seconde observation, le déroulement est différent. A l'occlusion fait suite, au bout d'une *dizaine de jours*, un état diarrhéique coexistant avec ballonnement abdominal, fièvre, et provoquant une déshydratation considérable, cette déshydratation expliquant l'oligurie que l'on était tenté de rattacher à l'hypothèse d'urémie, ce qui n'aurait pas été pour nous déplaire en souvenir des travaux de Reilly et de son école sur les inter-relations entre les répercussions digestives et rénales.

L'évolution de l'occlusion vers le syndrome dysentérique n'a-t-elle pas été observée dans le premier cas, faute de temps ? Le malade est mort au treizième jour.

Déjà, nous avons cité dans la thèse de Claude Marchand (Paris 1943), l'apparition de cet enchaînement : occlusion, syndrome diarrhéique, déshydratation, chez des cancéreux épuisés. Nous avons observé des occlusions paralytiques primitives, évoluant de la même manière.

Chez deux de nos malades, le déclenchement est lié, non seulement à l'acte opératoire, mais encore et surtout à la perturbation motrice apportée artificiellement pendant quelques jours, et provoquant chez des sujets âgés, déjà amoindris, les effets d'une occlusion dont ils n'arrivent pas à sortir. Avant la fermeture, des matières liquides coulent abondamment par l'anus artificiel. Brusquement cette voie est fermée, et de l'opium est administré. A l'arrêt de la thérapeutique opiacée, le jeu normal intestinal ne reprend pas, ou insuffisamment. Les matières doivent franchir un trajet plus ou moins long et se solidifient. Alors s'installent la parésie, puis des troubles de la perméabilité pariétale digestive avec diarrhée profuse. Le syndrome devient irréversible ; le système neuro-végétatif une fois altéré en une partie de l'organisme, le trouble peut diffuser et parfois précocement. On sait l'apparition secondaire d'occlusion réflexe au cours de la pneumopathie. L'inverse n'est pas impossible ; ce qui n'atténue pas le rôle de la pneumonie elle-même dans le dénouement.

Cellulite sous péritonéale ? Péritonite à bas bruit ? dira-t-on, l'occlusion paralytique étant une de leurs manifestations, avec douleurs et fièvre. Or, jamais ces malades ne se plaignirent de douleurs abdominales de cet ordre : l'abdomen était souple ; il n'y avait pas la moindre trace infectieuse au niveau de la plaie opératoire : ni œdème, ni lymphangite. Même chez le malade de l'observation I, qui a été réopéré vingt-deux jours après le premier temps. Le second malade a été réopéré dix mois et demi après la première intervention. Rappelons que la pénicilline fut associée au traitement chez ce dernier et qu'elle n'apporta aucune amélioration, si légère,( si transitoire fût-elle.

La stase intestinale ne favorise-t-elle pas des phénomènes infectieux entéro-colitiques ? C'est possible.

Si ces commentaires sont contestables, et il le sont, ne serait-ce que par le nombre même des observations présentées, il reste le fait brutal : 2 morts que l'on était en droit de ne pas attendre.

Il est heureux de penser que la plupart des fermetures secondaires d'anus sont sans histoire, mais cela ne doit pas faire oublier les quelques échecs et doit inciter à redoubler de vigilance chez les sujets âgés, lors de la fermeture des anus cæcaux, d'utilité indiscutable. Instituer la thérapeutique opiacée avec prudence et infiltrer, dès l'arrêt de cette thérapeutique, les sympathiques lombaires. Préventivement, éviter les larges brèches cæcales et s'en tenir aux fistules, mais parfois, ces brèches sont indépendantes de la volonté du chirurgien. Ainsi, dans l'observation II, la fistule cæcale devint, au bout de plusieurs mois de séjour du malade chez lui, une large brèche de 5 centimètres × 3 centimètres. Enfin, la durée habituellement admise de la constipation est-elle à revoir, compte tenu en partie de l'âge du malade et du débit antérieur de la fistule ?

M. **Raymond Bernard** : Les accidents occlusifs observés par mon ami Laffite ont peut-être été la conséquence de l'accumulation de matières qui se constituent dans le côlon après les anus cæcaux qui ne sont pas dérivatifs. On peut le penser quand on voit des opérés dont le côlon gauche a été reconstitué et qui cependant continuent de faire toutes leurs matières par la fistule cæcale, malgré des lavements répétés. La solution du problème est plutôt dans l'abandon des anus cæcaux et l'adoption d'anus droits dérivatifs.

## *Hématome sous-dural ancien, révélé à l'occasion d'une méningite à pneumocoque,*

par M. **D. Ferey** (de Saint-Malo), associé national.

A 23 heures, dans la nuit du 21 au 22 décembre 1946 arrive dans notre service un jeune homme de vingt-cinq ans, traité depuis huit jours à l'hôpital de Guingamp pour méningite à pneumocoque ; il est dans le coma. Il nous est envoyé avec le diagnostic probable d'abcès du cerveau.

Nous constatons l'existence d'une *hémiplégie gauche* complète avec *paralysie faciale gauche.* L'examen du fond d'œil décèle une stase papillaire bilatérale, plus marquée semble-t-il à gauche, mais l'examen ,est difficile.

Nous le faisons préparer, raser la tête, et le dimanche matin à 8 heures, malgré les signes nets d'hémiplégie gauche, nous pratiquons une ventriculographie. Nous trouvons facilement le ventricule droit, mais il est impossible de trouver le gauche. Nous injectons 20 c. c. d'air, et grâce à la ventriculographie, nous constatons que la lésion *siège à gauche.* Nous nous félicitons de ne pas l'avoir opéré sur les signes cliniques seuls qui, nous le savons, sont quelquefois très trompeurs, dans les tumeurs cérébrales.

En raison de l'importance du déplacement en masse du ventricule gauche au delà de la ligne médiane, vers la droite, nous pratiquons un grand volet fronto-pariéto-temporal gauche. Le volet rabattu, une petite incision est faite à la dure-mère par laquelle on passe un trocart de Cushing pour aller explorer la région frontale gauche, et pour nous rendre compte non seulement du siège de la lésion, mais encore du stade anatomo-pathologique où se trouve l'abcès. Notre surprise est grande de voir sortir par le trocart un liquide couleur porto.

Nous ouvrons alors la dure-mère sur toute l'étendue de la trépanation, et nous trouvons un hématome sous-dural ancien, ayant une coque externe de près de 2 millimètres d'épaisseur, contenant à son intérieur du liquide brun, des caillots organisés, et qui s'étend du lobe frontal gauche au tiers postérieur du lobe occipital gauche, et en hauteur du sinus longitudinal supérieur, à la base du crâne. La dure-mère est réséquée sur toute l'étendue du volet osseux et ne sera pas remise en place, toute la coque externe de l'hématome est réséquée également et sur les parties restantes, en haut et en arrière, elle est suturée aux bords de la dure-mère au moyen de clips. La fine membrane de l'hématome est laissée à la surface du cerveau, c'est elle qui remplacera la dure-mère.

Au fur et à mesure de la libération des caillots, on voit le cerveau gauche qui tend à reprendre peu à peu sa position normale, quoique restant encore en fin d'opération, à un bon centimètre de la paroi osseuse. Nous ne pratiquons pas de trou de trépan complémentaire pour injecter le ventricule d'air ou de sérum physiologique, pensant que l'air injecté au cours de la ventriculo-poplitée suffira et regonflera progressivement les ventricules. Le volet osseux est rabattu comme d'habitude, il est appliqué sur le rebord du crâne sans être suturé. Suture du muscle temporal et de la galea à la soie. Fil de lin sur la peau sans drainage.

Dès la fin de l'opération, le malade sort du coma, en quelques jours l'hémiplégie gauche diminue, l'aplasie régresse progressivement, vers le quinzième jour, il retrouve à peu près complètement la mémoire et la parole et nous pouvons alors reconstituer l'histoire clinique.

Il s'agit d'un sergent parachutiste, en permission de cinquante jours, venant d'Algérie. Il était arrivé depuis quarante-huit heures dans sa famille, quand le 14 décembre 1946 dans l'après-midi,il est pris subitement de céphalées très vives, d'inappétence, de vomissements. Il se couche, et vers trois heures du matin, sa mère entend une respiration anormale stertoreuse, elle se lève, l'appelle, il ne répond pas. Le médecin venu en consultation l'envoie d'urgence à l'hôpital de Guingamp où il lui fait une ponction lombaire. Le liquide est trouble, il lui injecte immédiatement 100.000 U. O. de pénicilline, dans le liquide céphalo-rachidien, en solution dans 5 c. c. de sérum physiologique. Toutes les trois heures, on lui fait de la pénicilline souscutanée. Amené dans le coma, il en sort trente-six heures après. Il reste obnubilé, fatigué et se plaint de céphalées extrêmement violentes. On constate à ce moment une hémiplégie gauche et en même temps une raideur très marquée de la nuque. Le 16, on refait une ponction lombaire avec injection de pénicilline (dans l'observation que l'on m'a envoyée, la dose de pénicilline injectée cette fois n'est pas mentionnée). Le laboratoire répond pneumocoque avec cette anomalie : polynucléaires intacts, légère mononucléose, albumine peu augmentée. Les 17, 18, 19, 20 décembre, la pénicilline est continuée, il en reçoit 2.000.000 U. et en plus 4 grammes d'Adiazine par jour. La température baisse progressivement, l'hémiplégie régresse, puis disparaît. La céphalée reste très tenace, mais le malade s'alimente le 19 et le 20 décembre, il se sent mieux, il ne vomit pas, va à la selle, les urines sont normales. Quand brusquement dans la journée du 20 décembre, l'état s'aggrave, l'hémiplégie reparaît, la céphalée est plus atroce que jamais et dans la soirée, il tombe dans le coma. Une nouvelle ponction lombaire, faite à ce moment, montre un liquide jaunâtre, le laboratoire trouve une mononucléose intense, mais *il n'existe plus trace de germes microbiens*, le pneumocoque a disparu du liquide céphalo-rachidien. Une centrifugation poussée ne permet pas de trouver de bacille de Koch.

Le 21 décembre, la température monte à 39°8, et le malade nous est adressé d'urgence, avec, on le comprend, le diagnostic probable d'abcès du cerveau, ou d'encéphalite aiguë.

Tout cela n'expliquait pas l'hématome volumineux, ancien, car il n'était pas possible d'admettre la constitution d'une coque aussi épaisse en quelques jours.

C'est alors que nous aprenons qu'au cours d'exhibitions dans un meeting aérien en Algérie, fin août 1946, il a fait un saut en parachute et a atterri brutalement, la tête a porté assez

violemment sur le sol où il est resté étendu sans connaissance pendant, lui a-t-on dit, une dizaine de minutes. Transporté à l'hôpital, il en est ressorti le soir même et de fin août 1946 au 14 décembre 1946, date du début de sa méningite, il a continué à faire son métier d'instructeur de l'armée de l'Air, ayant simplement, dit-il, de fréquents maux de tête, la tête un peu lourde et c'est tout. Il a même sauté à nouveau en parachute les 9 et 11 octobre 1946.

Il n'y a cependant pour nous aucun doute: l'hématome datait de fin août 1946, en raison des signes anatomo-pathologiques, que nous avons signalés.

De cette observation, nous voudrions en dehors du très beau résultat que les médecins de Guingamp ont obtenu avec la pénicilline dans la méningite à pneumocoque, montrer toute l'importance de la ventriculographie. Si nous nous étions basé sur les seuls signes cliniques, nous serions allé explorer le cerveau droit, nous n'aurions, bien entendu, rien trouvé, et je ne sais pas si l'état dans lequel se trouvait le malade lui aurait permis de supporter et d'attendre quelques jours une exploration du lobe gauche.

Enfin, une fois de plus, nous insistons 1° sur la latence, très grande quelquefois, des hématomes sous-duraux et 2° sur la nécessité d'interroger d'une façon très approfondie les malades, ou leur entourage, qui nous viennent pour affections cérébrales, sur les antécédents possibles d'un traumatisme ou d'un choc cranien plus ou moins récent.

J'ajoute enfin l'examen histologique de la membrane externe de l'hématome.

« Fragment constitué dans sa quasi totalité par un tissu de granulation de bon aloi que bordent quelques lamelles fibrineuses non encore organisées. L'élément d'infiltration dominant est le plasmocyte. On ne rencontre pratiquement pas de polynucléaires.

« Aucun élément microbien n'est apparent après colorations histo-bactériologiques. »

M. H. **Welti** : Il importe de féliciter Ferey du beau résultat qu'il a obtenu. Trop souvent, en effet, dans ces anciens hématomes, après ablation de la poche et des caillots, le cerveau affaissé ne revient pas à la paroi et les injections de liquide dans le ventricuele ne permettent plus de pallier à cette rétraction.

---

## PRÉSENTATION DE MALADES

### *Deux gastrectomies totales par le procédé de Lefèvre,*

par M. **Rudler**.

Je vous présente deux malades, que j'ai opérées le 31 décembre 1946 et le 7 janvier 1947 : gastrectomie totale pour néoplasme de l'antre. Les suites opératoires ont été extrêmement simples. Les deux opérées se sont levées du quatrième au sixième jour ; elles avaient commencé à prendre des liquides par la bouche dès la quarante-huitième heure, tisanes sucrées, puis lait, puis jus de viande. Au huitième jour elles prenaient de la viande hachée, des purées et des compotes. Actuellement elles s'alimentent normalement.

Dans le premier cas j'ai dû enlever la rate et l'opération a duré deux heures quarante-cinq minutes ; dans le deuxième cas, pas de splénectomie, durée : deux heures trente minutes.

La technique est très satisfaisante, et surtout d'une grande sécurité. Elle nous autorise, je crois, à envisager dans le cancer de l'estomac, des gastrectomies « élargies » avec un véritable curage ganglionnaire de tout l'étage sus-mésocolique. Je crois d'ailleurs qu'il faut enlever systématiquement la rate, à la fois pour des raisons d'hémostase et de propagation néoplasique : dans le deuxième

cas les ganglions de l'épiploon gastro-splénique étaient envahis, et j'ai regretté de n'avoir pas fait la splénectomie. M. Lefèvre a fait faire incontestablement un très grand progrès à la chirurgie de l'estomac, d'autant plus appréciable à une époque où nous ne pouvons pas encore faire en France cette chirurgie avec sécurité par voie transpleurale. Mais ce sont des opérations beaucoup plus shockantes que la gastrectomie partielle habituelle, et il est indispensable de prévoir une réanimation per- et post-opératoire.

*(Clinique chirurgicale de l'Hôtel-Dieu.)*

---

## PRÉSENTATION DE PIÈCE

### *Bris spontané de 3 sur 4 des vis maintenant une plaque d'ostéosynthèse et enfouissement des pointes dans l'épaisseur de l'os,*

par M. **G. Rouhier**.

Il est je crois assez généralement admis maintenant que le matériel d'ostéosynthèse métallique perdu ne doit pas être laissé en place indéfiniment, mais être enlevé, dès qu'il a rempli son rôle de direction de la réparation osseuse, au bout d'un temps variable, suivant les os et suivant les sujets, pour la détermination duquel l'étude radiographique de l'état du cal est indispensable. Tels sont du moins mon avis personnel et ma pratique.

La façon dont ces prothèses sont tolérées est extrêmement inégale.

En 1936, vient me consulter à l'Hôpital de Beaujon-Clichy un jeune soldat d'aviation, Louis N..., parce qu'il souffrait de la jambe d'une manière continue et ne pouvait plus marcher que difficilement à la suite d'une fracture oblique basse du tibia par accident de motocyclette, traitée par ostéosynthèse dans un hôpital de Pau, un an auparavant. Cette fracture compliquée avait été très correctement traitée, réduite et maintenue, puisqu'il n'y avait ni raccourcissement, ni déviation du pied, mais seulement une cheville un peu grosse. Il s'agissait d'un grand et solide garçon de vingt-deux ans, d'origine béarnaise, très allant et nullement douillet. Outre les douleurs, il y avait de l'œdème et des troubles trophiques de la cheville et du pied. La radiographie montra une plaque de Shermann à 4 vis, recouverte par une coque d'hyperostose, cette plaque était demeurée en place et avait parfaitement rempli son rôle de maintien de la réduction, mais 3 des vis sur 4 étaient brisées, les têtes étaient en place dans les trous de la plaque métallique, mais les 3 pointes étaient profondément enfouies dans l'os, séparées de leur tête et de la plaque par une couche osseuse toujours importante, mais inégalement épaisse.

Pour enlever la plaque, je dus la dégager d'abord au ciseau de sa coque osseuse et dévisser la vis intacte, puis il me fallut, au niveau du lit de cette plaque et dans la direction de chacune des 3 pointes, présumée d'après le niveau du trou correspondant et d'après la radiographie, attaquer le tibia à la gouge. Ce n'est qu'après avoir enlevé plusieurs copeaux d'os très dur que j'arrivai dans la loge de chacune des 3 pointes métalliques que je pus mobiliser et enlever assez facilement. La réparation fut rapide, les douleurs disparurent aussitôt, la marche put être reprise après quelques jours, dès la plaie cicatrisée. Au bout de quelques mois, la cheville avait diminué de volume, l'œdème et les troubles trophiques avaient disparu, aucune trace des petites trépanations ne subsistait à la radiographie, la guérison était parfaite pour le départ à la guerre, elle ne s'est pas démentie, et, depuis neuf ans, le blessé marche parfaitement, sans douleur, sans gêne et sans fatigue.

J'ai voulu vous montrer ces vis brisées, car je ne m'explique que difficilement le bris spontané de 3 d'entre elles. Si elles avaient été brisées au cours de l'opération d'ostéosynthèse, la plaque n'aurait pu demeurer en place ni maintenir la réduction jusqu'à consolidation complète. Faut-il donc admettre que les vis ont été rongées par l'oxydation, par l'électrolyse ou par les réactions d'autodéfense du tissus osseux, comme ces pinces oubliées dans le ventre que nous avait montrées jadis Lardennois, en grande partie dissoutes, que les pointes ne se sont détachées que lorsque la plaque a été fixée par l'os périostique puis qu'elles ont été séparées de leur tête et noyées par l'hyperostose? Pourtant les vis ne sont pas usées et la cassure est nette. En tous cas c'est la première fois que j'ai l'occasion d'observer un fait de ce genre.

---

*Le Secrétaire annuel* : Jean Quénu.

---

*Le Gérant* : G. Masson.

---

Dépôt légal. — 1947. — 1er trimestre. — Numéro d'ordre 503. — *Masson et Cie*, éditeurs, Paris.
Imprimé par l'Ancne Imprimerie de la Cour d'Appel, 1, rue Cassette, à Paris (France).

# MÉMOIRES DE L'ACADÉMIE DE CHIRURGIE

## SÉANCE SOLENNELLE PUBLIQUE

**tenue le mercredi 29 Janvier 1947.**

**DANS LA SALLE DU CONSEIL DE LA FACULTÉ DE MÉDECINE**

## DISCOURS DE M. Antoine BASSET,

Président de l'Académie.

Mesdames, Messieurs,

En déclarant ouverte la séance annuelle de l'Académie de Chirurgie, mes premières paroles seront pour exprimer notre gratitude à Monsieur le Doyen, le professeur Binet, qui, pour que nous puissions donner à cette séance solennelle un cadre digne d'elle, a bien voulu mettre à notre disposition la salle du Conseil de cette Faculté.

Mes chers Collègues,

Parvenu au terme de ma présidence, je tiens d'abord à vous remercier à nouveau, comme le jour de mon élection, de l'honneur que vous m'avez fait en m'appelant à diriger vos séances.

J'ai, en occupant ce fauteuil, ressenti et apprécié pleinement la valeur de votre amitié et de votre estime au long de cette année 1946 qui fut, pour notre Compagnie, marquée d'une importance si particulière.

Tous vous avez, j'en suis sûr, encore présents à la mémoire l'éclat et même le faste des cérémonies de la célébration de notre centenaire.

Si les Pouvoirs publics, et en particulier le Ministre des Affaires étrangères et le Conseil Municipal de Paris, nous ont, pour cette célébration, donné un concours dont je tiens à les remercier aujourd'hui à nouveau et publiquement, nous savons que le succès, qui fut grand, de ces cérémonies, est dû, avant tout, à l'important effort de notre Secrétaire Général, secondé par notre collègue et ancien Président Louis Bazy, et aussi par notre Secrétaire administratif, M. Vulliod, que je remercie en votre nom à tous.

Pour l'organisation matérielle, pour le financement, pour la correspondance avec la France et pays alliés, pour la réception des Délégués officiels, ils se sont dépensés sans compter et notre gratitude est vive envers eux à qui est due la réussite de cette œuvre difficile.

Nos collègues étrangers y assistèrent, nombreux. Nous avons eu la joie de voir venir à nous, d'une quinzaine de pays différents, des Chirurgiens, les uns au titre de Délégués officiels et porteurs d'adresses pour notre Compagnie, les autres à titre privé.

Cet émouvant témoignage de sympathie et d'amitié de nos collègues, cette preuve du grand prestige dont l'Académie jouit toujours hors de France, nous ont été particulièrement précieux. Ils s'ajoutent à toutes les autres raisons que nous avons de continuer de travailler avec les chirurgiens de France et d'ailleurs au perfectionnement constant de notre art.

Ainsi que vous l'ont déjà dit, dans des circonstances semblables à celles



*Publication périodique mensuelle.*

d'aujourd'hui, plusieurs de mes prédécesseurs, siéger dans le fauteuil présidentiel donne à celui qui en a l'honneur, une optique particulière et lui confère une attitude très différente de celle qu'il a comme membre de notre Compagnie.

Tourné vers vous tous, astreint sans regret et même avec profit à une exactitude horaire constante, à une présence régulière et aussi à une attention soutenue, qu'il se doit de n'interrompre par aucune conversation particulière, il lui faut véritablement diriger vos débats et d'abord minuter d'avance les différentes interventions à la tribune dont il se propose de bâtir la séance de chaque mercredi.

C'est du moins ce que je me suis efforcé de faire. Si je me suis, rarement d'ailleurs, heurté à quelques difficultés, nées soient de l'absence ou du retard des orateurs inscrits, soit de l'oubli de leur texte, soit au contraire de leur prolixité, du moins ai-je la satisfaction et aussi l'agréable devoir de vous dire que vous avez grandement facilité ma tâche.

Ce n'est que tout à fait exceptionnellement que j'ai dû vous prier de ne pas couvrir la voix de l'orateur par vos entretiens privés et, dans l'ensemble, nos séances se sont déroulées dans l'atmosphère de calme et d'attention qui leur convient.

A cette belle tenue de nos débats je trouve deux raisons particulières : d'abord et avant tout la valeur et l'intérêt scientifique des communications faites, des rapports présentés, des discussions engagées et poursuivies, et aussi votre discipline, je dirais presque votre sagesse qui, si mes souvenirs ne m'abusent, m'ont paru aller en s'accentuant, sans que d'ailleurs, croyez-le bien, j'aie la fatuité ridicule de m'en attribuer le moindre mérite, lequel vous revient à tous entièrement.

Je suis certain que mon successeur, Pierre Brocq, présidera à son tour vos séances avec tout le talent et l'autorité souriante que nous lui connaissons et lorsque, mercredi prochain, je lui céderai la place, la sonnette présidentielle sera en bonnes mains.

Comme chaque année, notre Compagnie a malheureusement perdu plusieurs de ses membres, mais s'est en revanche enrichie d'une série de nouveaux élus.

Parmi nos membres titulaires nous avons eu la douleur de voir disparaître :

MM. Papin, Fredet, Wiart, Jean Berger.

Je vous rappelle aussi la perte de nos associés nationaux ou étrangers :

MM. Charbonnel (de Bordeaux), Dionis du Séjour (de Clermond-Ferrand), Lauwers (de Courtrai), Hansen et Wessel (de Copenhague), Dandy (de Baltimore), Lilienthal et Royal Whitmann (de New-York), Donati (de Milan).

Lors de leur décès, j'ai tenté d'évoquer en quelques mots la figure de chacun d'eux, exprimé les regrets que nous laisse leur disparition, et en transmettant à leur famille nos condoléances les plus vives, j'ai affirmé, avec la plus complète sincérité, que nous conserverons fidèlement la mémoire des collègues qui nous ont quitté.

Nous avons eu le plaisir d'élire 2 nouveaux membres titulaires, MM. Seillé et Patel, qui étaient antérieurement associés parisiens, et 44 membres nouveaux :

MM. Iselin, Longuet, Boudreaux, Poilleux, Cauchoix, Chabrut, ont été élus associés parisiens.

MM. Grinda (de Nice), Masse (de Bordeaux), de Vernejoul (de Marseille), Wertheimer (de Lyon), ont été élus associés nationaux.

MM. Ceballos (de Buenos-Aires), Finochietto (de Buenos-Aires), Delchef (de Bruxelles), Martin (de Bruxelles), Spehl (de Bruxelles), Dubé (de Montréal), Gariepy (de Montréal), Roy (de Québec), Petitclerc (de Québec), Le Médecin général Hawley (des U. S. A.). MM. Churchill (de Boston), Graham (de Saint-Louis), Blalock (de Baltimore), Whipple (de New-York), Meyerding (de Rochester), Webb-Johnson (de Londres), William Bell Cairns (d'Edimburg), Arthur Espie Porritt, Rowley-Bristow (de Londres), Gordon-Taylor (de Londres), Max Page (de Londres), Learmonth (de Zurich), Oltramarre (de Genève), Kuijjer (de la Haye), Kamel Hussein (du Caire), Divis (de Prague), Akif Chakir Chakar

(d'Istambul), Ahmed Kemal (d'Istambul), Bourdenko (à titre posthume), Julianovitch Djannelidze (de Léningrad), Krstitsch (de Belgrade), ont été élus associés étrangers.

A tous j'exprime à nouveau toutes nos fécilitations les plus vives, et je leur dis la certitude que leur collaboration à nos travaux sera particulièrement précieuse et féconde.

Je tiens à vous rappeler d'autre part que notre Compagnie a été en 1946 particulièrement honorée en la personne de plusieurs de ses membres.

Notre Doyen d'âge, Président du Conseil de notre Compagnie, le professeur Hartmann, membre de l'Académie de Médecine et de l'Académie des Sciences, a été promu Grand Officier de la Légion d'honneur.

Notre ancien Président, le Médecin Général Inspecteur Rouvillois a été élevé à la dignité de Grand-Croix.

Notre collègue Leriche est maintenant Membre de l'Acadmie des Sciences et de l'Académie de Médecine.

Notre collègue Mondor a été brillamment élu Membre de l'Académie Française.

Mes chers Collègues, en cette époque de l'année, encore proche des jours où s'expriment les vœux traditionnels, je forme, avec vous tous, celui de voir notre Compagnie s'avancer sur la route de son deuxième siècle d'existence avec, autant que dans le premier, ardeur dans le travail, curiosité dans l'esprit, effort dans la recherche, bienveillance dans l'accueil des méthodes et des théories nouvelles, rigueur dans l'appréciation des résultats obtenus.

Ces qualités, qui furent celles de nos fondateurs puis de nos Maîtres, et qui demeurent les nôtres, nos jeunes collègues, nos successeurs, les maintiendront intactes pour la plus grande gloire de l'Académie et pour le plus grand bénéfice des malades qui demandent à la chirurgie la guérison de leurs maux et le soulagement de leurs souffrances.

En terminant, je veux, personnellement, remercier notre Secrétaire général Leveuf et nos secrétaires annuels Quénu et Boppe pour la précieuse collaboration qu'ils m'ont donnée au cours de nos séances hebdomadaires et insister sur l'importance et la régularité des efforts qu'ils ont fournis pour assurer, avec l'aide de notre Secrétaire administratif, la rédaction et la parution régulière de nos Mémoires.

---

L'Académie a eu à décerner cette année pour la première fois le prix Thierry de Martel.

Dû à la générosité de la Comtesse de Martel, ce prix a été fondée par elle en souvenir de son mari toujours si regretté de tous ceux qui l'ont connu et avaient pu apprécier en lui à la foi s le chirurgien prestigieux, le précurseur, le collègue aimable et souriant et l'homme plein de dynamisme.

Ce prix triennal qui pour se première attribution devait être obligatoirement donné à l'auteur d'un travail de neuro-chirurgie a été, par accord entre l'Académie et la Société de Neurologie, décerné au D^r I.-M. Guillaume, pour l'ensemble de ses travaux de neurologie et de chirurgie opératoire du système nerveux.

---

# COMPTE RENDU

## DES TRAVAUX DE L'ACADÉMIE DE CHIRURGIE

### PENDANT L'ANNÉE 1946

par M. Jean QUÉNU, secrétaire annuel.

---

Mesdames,
Messieurs,
Mes chers Collègues,

La présence du premier secrétaire annuel au Bureau trouverait une justification suffisante dans un besoin optique de symétrie. Et cette place d'honneur, mieux que le rôle obscur de collecteur et de correcteur, satisferait sa dignité, si l'article 20 du Règlement, fortifié par une longue tradition, ne transformait brusquement, une fois par an, le personnage muet en orateur, lors de la dernière et solennelle séance, pour un discours singulier : le compte rendu des travaux de l'Académie pendant l'année l'écoulée.

« C'est là une tâche sinon inutile, du moins fort ingrate, car il encourra toujours le reproche d'en dire trop ou trop peu. N'y aurait-il pas moyen de supprimer cet exposé un peu monotone ? » ainsi préludait en 1886 le secrétaire annuel Eugène-Paulin Gillette, qu'un ganglion devait rendre immortel. Après quoi il prononça un des discours les plus copieux de nos annales, à titre de démonstration sans doute. Plus avisé que cet ancêtre, mon prédécesseur immédiat sut condenser l'an dernier, le plus allègrement du monde, six ans de travaux en six pages, de caractères, il est vrai, lilliputiens.

Respectueux de l'usage, je ferai de mon mieux pour ne point lasser votre attention par de longs développements, ni manquer, par une brièveté excessive, à la révérence qui vous est due. Entre le palmarès fastueux et l'aride table des matières, je chercherai ma route en louvoyant, de l'unité du maître sujet à l'émiettement des cas étranges, parmi des écueils qu'il me faudra pourtant côtoyer d'assez près.

Anesthésie, Le *pentothal* est le roi des anesthésiques. Comme « starter » il
shock (1). est incomparable. De son emploi en chirurgie de guerre vous nous
5,8 avez apporté, vous, les jeunes, des milliers de cas. Et maintenant,
11 vous l'introduisez dans la pratique civile, non sans quelques recom-
13 mandations. Sans doute le produit n'est pas dangereux, mais si l'on
20 veut éviter tout « incident », il ne faut pas toucher au cou, il faut
21 user de la morphine et de l'atropine avant l'opération, bien mesurer
23 la dose initiale, avoir l'œil sur le patient et la main sur l'arrivée
324 d'oxygène. Bref, savoir s'en servir.

Hier l'évipan, aujourd'hui le pentothal, demain sans doute quelque chose de mieux, que nous trouveront les chimistes. Mais vos communications, vos feuillets de campagne, vos relations enthousiastes

(1) Les numéros en marge renvoient aux pages des *Mémoires* auxquels il est fait allusion dans le texte.

d'outre-mer apparaissent moins l'éloge d'une drogue que d'une *organisation*. Voir réunis autour d'un malade ou d'un blessé, pour son anesthésie et au besoin sa réanimation, un personnel spécialisé et un matériel perfectionné, en vue d'une sécurité accrue et de posbilités opératoires élargies, voilà ce qui vous a justement émerveillés.

Et vous êtes revenus avec le désir de trouver cela chez nous, dans le cadre vieillot de nos activités quotidiennes. Et vous avez pleinement raison. Il ne faut pas que, faute de cette organisation, une mortalité et une morbidité évitables ou réductibles, donc coupables, continuent à peser sur notre pratique hospitalière. Il ne faut pas que tout un domaine de la chirurgie moderne nous reste plus longtemps interdit. Il nous faut des médecins anesthésistes instruits, spécialisés dans leur art, des assistants et des auxiliaires d'anesthésie, et une garde d'anesthésie dans chaque hôpital pour les urgences, et que tous ces anesthésistes soient en même temps réanimateurs. Il nous faut des appareils, des vrais. La compresse, le masque et la pince à langue ne nous suffisent plus. La mort par anesthésie, la mort par shock opératoire doivent disparaître de nos 165
services. Allons-nous laisser perdre les enseignements de cette 304
guerre ?

En présence de certaines incompréhensions, de certaines inerties, l'Académie de Chirurgie, plaidant la cause des malades et des blessés, a le droit et le devoir d'intervenir, de parler haut et clair. A ceux qui douteraient sinon de son autorité du moins de son influence, je rappellerai le rôle joué par la Société de Chirurgie il y a trente ans, en pleine guerre. L'Académie sera entendue et écoutée si elle le veut.

Avant de quitter le chapitre de l'anesthésie, il me faut citer trois
travaux : l'un sur le traitement par le sulfate de phényl-amino- 159
propane de l'hypotension artérielle au cours de la rachi-anesthésie,
le deuxième sur l'anesthésie péridurale, qui semble devoir être 312
réservée aux opérations sous-diaphragmatiques, le troisième sur
l'anesthésie du plexus brachial, qui ne doit pas être employée sans 1
précautions.

Quant au *shock*, on nous a proposé, pour sa mesure, un test 65
assez simple : la résorption d'une boule d'œdème constituée par
2 c. c. de plasma humain ; pour son traitement, l'infiltration du
sinus carotidien, avec de nouveaux succès. 74

Vous avez été saisis de la grave question des *infections latentes* Infection.
dans leurs rapports avec les accidents qui viennent, de façon 338
exceptionnelle mais tragique, troubler les suites d'opérations 444
aseptiques. On ne saurait se montrer trop circonspect dans l'interprétation de ces désastres, ni admettre l'origine endogène de l'infection sans avoir sévèrement écarté toutes les causes possibles d'apport extérieur. Il n'en est pas moins recommandable de s'ingénier à la prévention de ces drames par la recherche minutieuse des antécédents infectieux, au besoin par les tests cutanés et sanguins, afin de pouvoir, le cas échéant, soit ajourner une intervention projetée, soit instituer un traitement prophylactique, vaccinal ou bactériostatique.

J'arrive à la *pénicilline*, ce prodigieux agent thérapeutique, Bactériostase.
dont nous usons tous maintenant, et dont nous abusons s'il
faut en croire un de nos mentors en bactériologie, ses « consi- 250
dérations préliminaires » et son admonestation sur le « dan- 05

ger certain d'utiliser le médicament sans le contrôle du laboratoire », *id est* sans le dosage de la pénicilline dans les urines et dans le sang. Ce danger ne serait pas seulement de gaspillage, mais aussi de pénicillino-résistance, plus grave dans ses conséquences biologiques.

86 Cependant, par la charité d'un de vous, aussi soucieux de soulager que de guérir, 150 cancéreux ont tiré de la pénicillinothérapie une amélioration manifeste de leurs tristes lésions locales et de leur état général misérable.

De cette arme nouvelle et puissante contre le staphyloccoque vous
92 attendiez beaucoup pour le traitement de l'ostéomyélite aiguë. Peut-
99 être trop. Ni la précocité du traitement, ni les divers modes d'intro-
102 duction du médicament n'ont semblé capables de modifier sensiblement ni régulièrement la marche des accidents, dans la première longue série observée.

275 Par la voie intra-artérielle, un chirurgien colonial a injecté du mercurochrome dans un millier de lymphangites éléphantiasiques et d'ulcères phagédéniques, avec de bons résultats dans les cas récents. Sur l'œdème chronique, les vieux ulcères, les interventions sympathiques ont constitué d'utiles adjuvants.

Artères. Mais voici que nous viennent du Nord d'intéressants essais, par
210 cette même voie intra-artérielle, de sympathectomie chimique, le liquide introduit dans l'artère (de l'ammoniaque à 1 p. 100) agissant sur l'appareil neuro-végétatif intrapariétal.

202 Pour le traitement des anévrysmes artériels, la voie endo-sacculaire de Matas confirme sa supériorité. L'artifice de Halsted (ligature
413 incomplète), l'introduction de l'héparine offrent à l'endo-anévrysmorraphie des possibilités nouvelles de maintien ou de restauration de la perméabilité vasculaire.

480 Vous avez entendu une dissertation sur l'hémostase temporaire à distance des plaies artérielles dans les blessures de guerre, une
391 belle observation de la classique mais rare rupture sous-cutanée trau-
224 matique des vaiseaux poplités, enfin le récit d'une résection du carrefour aortique pour thrombose, la huitième publiée.

Tête. Dans les traumatismes cranio-encéphaliques du temps de paix,
142 la pénicilline en administration locale et générale prévient ou combat les accidents infectieux, plus efficacement pour les fractures de la voûte que pour celles de la base.

435 Quant aux abcès post-traumatiques constitués, il serait abusif de les traiter tous par l'extirpation, alors que, au moins dans leurs premiers stades, l'évacuation suffit généralement à les guérir, avec l'aide de la pénicilline.

335 On sait la gravité des embolies gazeuses du cerveau, observées
382 d'une part au cours des ponctions pleurales et des opérations tho-
440 raciques, d'autre part au cours des injections intra-utérines d'eau de savon. 7 de ces cas ont paru heureusement influencés par l'injection intra-veineuse de novocaïne.

407 Avant de quitter l'encéphale, citons un excellent essai sur les
179 hématomes intra-cérébraux traumatiques et, à l'actif de la sulfamidothérapie (qui garde ses fidèles), quelques guérisons de thrombo-
345 phéblite du sinus caverneux et d'abcès cérébraux aigus ouverts dans le ventricule ; enfin 2 neurotomies intra-craniennes du glosso-pha-
140 ryngien pour névralgie.

109 Vous avez écouté un rapport documenté sur le traitement de la

névralgie faciale par la coagulation élective du ganglion de Gasser suivant la technique de Kirschner, méthode délicate comportant un appareil de visée, une aiguille à coaguler dont ont peut modifier l'incidence suivant qu'on veut détruire dans le ganglion le nerf maxillaire inférieur ou le supérieur. Mais il ne faut pas toucher à la branche ophtalmique, sous peine d'ulcération grave de la cornée.

A propos de 2 cas de névrite optique traités par l'énervation 565
sinu-carotidienne et l'ablation du corpuscule rétro-carotidien, le savant rapporteur vous a exposé les résultats de son expérience sur la sympathectomie péricarotidienne interne, et les indications qui méritent d'être gardées, depuis les troubles ischémiques de la rétine jusqu'à la maladie d'Addison.

Je passe, trop vite à mon gré, sur deux belles observations de 133
sinus péricranii, sur deux scalps magistralement greffés, sur une 107
luxation irréductible du maxillaire inférieur, commodément abordée 254
par la voie rétro-auriculaire, et j'arrive aux lésions du cou. 504

Des traumatismes : 40 plaies cervicales de guerre, 2 luxations Cou.
cervicales ingénieusement réduites par traction directe sur la ver- 91
tèbre luxée. 349

Des tumeurs : 4 kystes parathyroïdiens sans lésion du squelette, 33
1 dysembryome cervical à point de départ thyroïdien chez un nou- 129
veau-né, 2 tumeurs du corpuscule carotidien, enfin une nouvelle 263
discussion sur la question controversée des *tumeurs mixtes de la*
*parotide*, de leur nature bénigne ou maligne, ou de leur potentiel 225
de malignité, et des hésitations thérapeutiques qui résultent de ces 230
incertitudes doctrinales : parotidectomies subtotales par morcelle- 241
ment pour la conservation du nerf facial, ou parotidectomies vrai- 242
ment totales avec sacrifice du nerf ? *Adhuc sub judice lis est.*

Quant aux *diverticules cervicaux* de l'œsophage, si leur traite- 318
ment de choix est bien la résection en un temps, l'extériorisation 477
préalable convient aux vieillards fatigués et la simple diverticulopexie a pu donner des succès. La résection ne met d'ailleurs pas à l'abri des récidives, qui peuvent se produire symétriquement du côté opposé.

Ces opérations sur l'œsophage, ainsi que les corps étrangers du 487
conduit peuvent être les points de départ d'une complication terrible, la cellulite rétro-œsophagienne, cervicale et médiastinale. De ces suppurations habituellement mortelles, 2 guérisons ont été ici relatées après interventions, l'une par voie cervicale, l'autre par voie médiastinale.

La chirurgie thoracique poursuit ses conquêtes, pas tant la Thorax.
chirurgie pariétale, qui nous a pourtant valu de jolies notes sur le
cancer du sillon sous-mammaire, que la chirurgie endothoracique. 333

Un de ses pionniers, fort d'une expérience de 200 *abcès du pou-* 111
*mon*, vous a mis en garde contre les dangers de la pneumotomie en un temps. L'incision en deux temps est et reste la méthode de sécurité, au moins pour les abcès aigus.

Les observations de tumeurs médiastinales ou pleuro-pariétales se 151
multiplient : kystes, gliomes, fibromes sont extirpés avec succès. 152, 361

La traumatologie vous a fourni une observation d'emphysème 547
médiastinal aigu et 2 cas d'hémopéricarde. 352, 547

Enfin *l'œsophagectomie pour cancer* de la portion thoracique com- 513
mence à sortir de la phase héroïque. Sa technique se précise peu 528
à peu, dans le sens de l'opération en un temps, sans jéjunostomie 546.

591 préalable, par thoracotomie gauche et implantation du bout supérieur dans la grosse tubérosité de l'estomac attirée dans le thorax. L'opération de Thorek et la voie transpleurale droite ne se discutent plus que pour les cancers du tiers supérieur. Le bouton anastomotique, qui ulcère l'aorte et tue par hémorragie foudroyante, doit être proscrit. La mortalité de ces opérations audacieuses cesse d'être prohibitive et quelques résultats éloignés ouvrent la porte à l'espoir.

Rachis. Au rachis, je relève l'application de la tomographie au diagnotic
595, 139 des lésions vertébrales, 2 spina bifida opérés et guéris, enfin
les tentatives de traitement du cancer secondaire, soit par la radio-
571 thérapie à dose massives associée à la téléradiothérapie totale,
soit par la castration ovarienne dont l'effet sur les douleurs a été,
35 dans 6 cas, surprenant.

Abdomen La chirurgie de l'abdomen a donné lieu à de nombreux tra-
digestif. vaux :
27 Soit sur des recherches expérimentales : la viscosité sanguine test
326 d'exhémie plasmatique dans l'occlusion, la pathogénie des infarctus.
176, 494 Soit sur des faits anatomo-cliniques : plaies de guerre, purpura
553 abdominal, hernies de l'hiatus œsophagien, récidive de sénose pylo-
599, 80 rique après opération de Fredet, rétention duodénale d'un bouton
243 anastomotique, perforation gastro-duodénale invisible, anomalies
245 coliques et occlusions du nourrisson, infarctus intestinal, brides
71 péritonéales en corde...
258, 269 Soit enfin sur des méthodes thérapeutiques : iléo-transversostomie
4, 433 pour occlusion, rétablissement de la continuité après colectomie
471, 473 gauche pour dolichocôlon et pour cancer, rectopexie sacrée pour
294 grands prolapsus rectaux.
213 Sur *l'opération dite de Péan*, de nouveaux avis favorables ont été
307 émis. Le seul risque, la désunion, est évitable par une indication bien posée et une technique impeccable. La persistance de l'hyperchlorhydrie est imputable non au procédé, mais à une exérèse insuffisante.
208 L'enquête, amorcée l'an dernier, sur *l'ulcus peptique après gas-*
297 *trectomie*, s'est largement développée. Plus de 50 observations versées
300 aux débats permettent d'intéressantes conclusions. Tout d'abord la
383 relative fréquence de l'ulcère peptique, son apparition souvent pré-
386 coce, son évolution parfois rapide vers la perforation doivent-elles
499 mettre en cause la valeur de la gastrectomie comme traitement de
500 l'ulcus ? Vous ne le pensez pas. L'ulcère peptique est très rare après
501 une gastrectomie primaire large, bien faite d'emblée. L'ulcère pep-
550 tique résulte presque toujours d'une erreur initiale d'indication ou d'une faute de technique, bref d'une thérapeutique chirurgicale mal engagée. Presque toujours on trouve à l'origine : soit une gastrectomie secondaire à une suture de perforation ou à une gastroentérostomie, soit une gastrectomie primaire mais défectueuse, pour exclusion avec conservation du pylore ou section gastrique trop basse, soit une mauvaise anastomose gastro-jéjunale, en Y ou avec jééjuno-jéjunostomie complémentaire, et souvent une stase duodénale et jéjunale Comme traitement, si la gastrectomie a été parcimonieuse, vous avez conseillé l'élargissement de la résection par recoupe du moignon gastrique. Mais si l'on se trouve en présence d'un ulcère peptique sur une gastrectomie déjà très large, la question qui se pose est celle de la gastrectomie totale. Certains d'entre vous n'hésitent pas à la préconiser, malgré sa haute gravité. D'autres, la

plupart, se tournent aujourd'hui vers une opération simple et bénigne qui nous arrive d'Occident, auréolée d'espoir, la vagotomie double juxta-cardiaque.

Un de nos associés nationaux est venu nous présenter une tech- 580
nique inédite, simple et sûre, de *gastrectomie totale*, basée sur 3 principes : une voie d'abord élargie par la simple résection de l'appendice xiphoïde, le respect des connexions diaphragmatiques de l'œsophage, enfin et surtout l'étanchéité de l'anastomose œsophago-jéjunale assurée par l'inclusion de l'œsophage abdominal entre les deux jambes de l'anse jéjunale sectionnée. Il a ainsi obtenu une proportion de succès jusqu'ici inégalée (86 p. 100), quoiqu'ayant affronté des cancers étendus et compliqués.

Le même, ayant réopéré 15 cancers gastriques pour récidives, 586
constate que ces récidives siègent presque toujours sur le moignon gastrique, même lorsque le cancer était pylorique, et pose la question de la gastrectomie totale de principe dans le cancer de l'estomac.

Sur la *résection du rectum pour cancer* vous avez entendu la rela- 242
tion enthousiaste d'un de nos collègues à son retour de Philadelphie. 606
Vous avez vu le film de Babcock, et plusieurs d'entre vous ont déjà adopté sa technique qui, conservant la fonction sans compromettre l'avenir, réduit la mortalité et abrège la morbidité dans des proportions jusqu'ici inconnues.

Enfin l'apport de nouveaux cas de *rétrécissements péricoliques* 232
*pelviens* a été l'occasion d'une substantielle discussion et d'une 239
complète mise au point par un vieux spécialiste de la question. 461

Vous avez entendu l'observation singulière d'un kyste non para- **Foie,**
sitaire du foie développé au dépens du lobe carré, une bonne étude **voies biliaires.**
des fistules de la voie biliaire principale, et la clôture de la discussion, parfois passionnée, sur *la lithiase et le mode de drai-* 78, 270
*nage de la voie biliaire principale :* du drainage externe classique 83
ou du drainage interne par cholédoco-duodénostomie, lequel est 248
préférable dans les plus mauvais cas de la lithiase cholédocienne ? 540
Ainsi se trouve sinon résolue, du moins bien posée et circonscrite, cette importante question.

Un de nos plus fidèles associés étrangers nous a montré les résul- 466
tats sans cesse améliorés de son immense pratique en chirurgie biliaire, qui porte sur plus de 1.500 cas. Et un de ses élèves nous a
fait connaître les signes, tirés de la clinique, de la radiologie et du 462
tubage duodénal, qui permettent de diagnostiquer la cholestérose vésiculaire.

Votre attention a été attirée sur les difficultés opératoires que **Pancréas,**
rencontre parfois la cure des fistules pancréatiques. Sans doute **rate.**
avez-vous appris qu'un anneau de tissu pancréatique peut enserrer fâcheusement la deuxième portion du duodénum, et que la splé- 532
nomégalie neutropénique est justiciable de la splénectomie. 315

Deux causes rares d'hémopéritoine vous ont été signalées : la 359
rupture spontanée de la rate et la rupture d'un séminome en ectopie 293
abdominale. 491

En gynécologie, vous avez écouté attentivement un long rapport **Gynécologie.**
sur la cœlioscopie appliquée à l'examen de l'appareil génital interne. 363
Mais aucune discussion ne s'est engagée sur cette curieuse méthode d'endoscopie pelvienne. Sans doute, en l'absence d'une grosse expérience personnelle, avez-vous fait confiance à la prudence du rapporteur.

Urologie. L'urologie vous entretint des résultats stupéfiants du diéthylstil-
11 bœstrol dans le traitement du cancer de la prostate et de ses métas-
447 tases, et des variations de la phosphatasémie au cours de ce traite-
196 ment. Elle vous rappela que la maladie polykystique du rein et même
18, 442 une petite hydronéphose peuvent être causes d'hypertension arté-
288 rielle ; qu'une infection rénale peut se compliquer d'un phlegmon
310 du psoas ; qu'une tumeur rénale, fût-ce un lipome, peut saigner
à la fois dans les calices et dans l'atmosphère périrénale.

279 Les urologistes appellent *pneumo-rein*, non pas, comme vous pour-
287 riez le croire, un rein rempli d'air, mais un rein environné d'air.
Eh bien, la valeur diagnostic de cet artifice radiologique pour
l'identification des calculs du rein et des concrétions calcaires péri-
rénales a été vivement contestée par les spécialistes, qui ont émis
quelques réserves sur les indications et sur l'inocuité de la méthode.

Membres. En pathologie des membres, les blessures de guerre nous ont valu
256 d'intéressants rapports sur les plaies articulaires et sur cette
260 curieuse lésion qu'est l'éclatement interne du pied par explosion
145 de mine.

La chirurgie de guerre ne cesse pas avec le bruit du canon. Il
reste des infirmes qu'il faut restaurer, appareiller, « réhabiliter ».
Plusieurs d'entre vous se sont attachés à cette chirurgie orthopé-
dique et réparatrice et nous ont présenté les résultats de leur ingé-
nieuse activité.

Le traitement par différentes variétés de greffes osseuses, cen-
trales ou latérales, massives ou fragmentées, tutrices ou simplement
ostéogénétiques, le traitement, dis-je, des pseudarthroses des
397 membres, et particulièrement des *pertes de subtance osseuse du*
85 *membre supérieur*, a fait l'objet d'un rapport et d'une communi-
cation très documentée sur un matériel de 35 cas.

170 Le traitement des *pertes de substance des troncs nerveux a été*
398 aussi longuement exposé et discuté, à propos de deux importantes
409 statistiques réunissant 120 opérations, desquelles il ressort : que la
suture doit être tentée chaque fois qu'elle est posible, même au prix
de la dissection étendue du nerf, de sa transposition, de la flexion
du membre et même, au bras, de l'accourcissement du squelette ;
qu'il ne faut renoncer à la suture que quand elle est absolument
impossible, et alors seulement recourir aux greffes, dont les résul-
tats sont beaucoup plus aléatoires. Pour le choix du greffon, certains
d'entre vous restent fidèles aux hétérogreffes fraîches, d'autres pré-
conisent les autogreffes de petit calibre disposées en faisceaux.

155 Sur *l'enclouage intramédullaire des os fracturés* suivant la
368 méthode de Küntscher, employée surtout, mais non exclusivement,
372 pour le traitement des fractures de la diaphyse fémorale, récentes
375 ou anciennes, vous avez vu des présentations spectaculaires, entendu
378 des commentaires réticents et finalement une critique assez vive
394 jetant le doute sur l'efficacité et la bénignité de la méthode, dont
400 l'avenir précisera les indications et la valeur.

119, 121 Une dizaine de *luxations du métatarse*, ici présentées, ont trouvé
122, 124 dans un de nos collègues le plus autorisé des argumentateurs et le
464 plus compétent des classificateurs.

Et j'en aurai fini avec la traumatologie quand j'aurai rappelé vos
258 communications et rapports sur la luxation ouverte et les luxations
403, 485 récidivantes de l'épaule, sur les luxations de la tête cubitale en
353, 348 arrière, la fracture de Monteggia inversée, la fracture isolée du
379, 261 condyle huméral, et sur le traitement des fractures de l'olécrane par

la vis à hélice, des fractures marginales du tibia par la suture de 246
la malléole externe, de la fracture transversale de l'astragale par la 162
traction sur une broche passée dans la grande apophyse du calcaneum, enfin sur l'origine incontestablement traumatique d'un corps 592
étranger du genou.

L'étude thérapeutique des lésions congénitales a été représentée
par un cubitus agénésique opératoirement allongé au moyen de 537
l'extrémité supérieure du radius congénère luxée chez une enfant
atteinte de maladie exostotique, et par un exposé magistral du trai- 29
tement du pied bot varus équin du jeune enfant. 32

On vous a recommandé les perforations multiples pour hâter la 332
guérison des apophysites, et la plus grande circonspection devant
les sacralisations de la 5e vertèbre lombaire, même s'accompagnant 148
de névralgie sciatique, car il n'y a pas toujours relation de cause
à effet entre la malformation osseuse et la douleur ; dans le doute,
l'infiltration novocaïnique de l'espace lombo-sacré constitue un 157
bon test.

Contre les douleurs de la *coxarthrie*, au forage, aux névrotomies 277
et même à la résection arthroplastique certains d'entre vous pré- 454
fèrent l'arthrodèse au clou, avec ou sans arthrotomie, parce qu'elle est simple, bénigne, efficace, et dispense d'une longue immobilisation.

Au chapitre des tumeurs s'inscrivent : la pathogénie obscure des 301
lipomes périostiques ; la résection sous-périostée des tumeurs 307
bénignes diaphysaires des os longs de l'enfant, considérée par plu- 328
sieurs d'entre vous comme excessive ; enfin la malfaisance possible de la rœntgenthérapie à doses fortes, à propos de l'évolution mor-
telle d'un sarcome du bassin chez une malade précédemment opérée 556
et irradiée pour une tumeur à myéloplaxes du col fémoral.

Vous avez apporté à cette tribune nombre d'appareils et d'instruments extrêmement ingénieux que je ne puis songer à décrire ni même à citer, non plus que les corps étrangers baroques que vous avez extraits des cavités les plus secrètes du corps.

*
* *

Avant de finir, permettez-moi, Messieurs, de féliciter ceux de nos collègues qui, ambassadeurs, missionnaires ou pèlerins de la chirurgie française, sont partis, dans des conditions matérielles variables, parfois précaires, pour renouer des relations directes, trop longtemps suspendues, avec nos Amis du Nord, de l'Ouest et de l'Est. Ils nous sont revenus chargés d'enseignements utiles et d'idées nouvelles, dont vous avez pu apercevoir quelques reflets dans ce compte rendu.

Nous devons aussi des remerciements à nos Associés étrangers, nationaux, à tous les chirurgiens, civils et militaires, marins et coloniaux qui, en nous adressant leurs travaux, contribuent à l'activité scientifique et au rayonnement de notre Compagnie.

Comment exprimer notre gratitude à ceux qui nous ont fait l'honneur et le plaisir de se joindre à nous pour la célébration de notre Centenaire ? Célébration modeste en vérité (les temps sont durs), cérémonies officielles sans ministre ni préfet, fêtes sans éclat, mais dont le sens profond était inscrit dans nos cœurs: souvenir fervent de reconnaissance pour nos Anciens, les fondateurs ; félicité de nous retouver après la tourmente, éprouvés mais durcis, unis plus que jamais dans l'amour de notre art ; vœu de continuité enfin, acte de foi dans la destinée de notre jeune Académie, de notre vieille Société de Chirurgie.

Messieurs, mon mandat expire avec mon discours. Je compte sur votre amitié pour excuser ses imperfections, ses lacunes. Mais comment rendre compte en quelques pages de vos innombrables travaux ? Si je n'ai cité personne, c'est afin de ménager votre modestie, et parce que d'illustres précédents m'y autorisaient.

Il me reste un dernier devoir à remplir, simple et doux, il est de remerciements : envers vous, mes chers Collègues, qui m'avez facilité ma tâche ; envers notre distingué président Antoine Basset, pour son affable courtoisie ; envers notre brillant secrétaire général Jacques Leveuf, qui vous reste, alors que je vous quitte, ou plutôt que je vous rejoins, pour céder la place à Marcel Boppe, auquel je suis heureux de souhaiter la bienvenue.

---



Félix LEGUEU
Professeur de Clinique urologique à la Faculté de Médecine de Paris
(1863-1939)

# Félix LEGUEU

(1863-1939)

par M. Jacques LEVEUF, secrétaire général de l'Académie.

---

Si j'ai choisi de prononcer l'éloge de Félix Legueu, c'est parce qu'il a été l'un de mes maîtres et parce que j'ai vécu plus ou moins près de lui pendant vingt-six ans.

La tâche me paraissait facile, mais en serrant de près la réalité j'ai senti combien mon illusion était grande. La matière d'une vie humaine que l'on cherche à saisir est si fluide qu'elle coule sans peine entre nos doigts. Comment fixer en quelques phrases une telle mobilité ?

En vain j'invoquais le vers célèbre du poète : « Tel qu'en lui-même enfin l'Eternité le change », sans parvenir à comprendre clairement le sens de ce puissant raccourci. Serait-ce que le destin d'un homme ne prend sa pleine signification qu'après la mort, ainsi que l'a chanté le vieil Homère ? Serait-ce plutôt que les commentaires des vivants créent la personne historique de l'être disparu ? Alors c'est une tâche redoutable que de vouloir faire, selon la parole de Péguy, de l'Eternel avec du Temporel. Telles sont les hésitations qu'il m'a fallu écarter avant d'entreprendre le pieux devoir que je me suis imposé.

Des voix plus autorisées que la mienne ont évoqué à plusieurs reprises la vie de Félix Legueu. Bernard Fey, en particulier, a dressé dans sa Leçon Inaugurale une image vivante du Maître auquel il a voué une filiale affection. Mon rôle sera, pour une grande part, celui de l'historien qui recueille des documents authentiques sur l'homme dont il trace la carrière.

J'ai pu consulter l'acte de naissance de Félix Legueu dont voici la teneur :

« Marie-Louis-Félix-Gabriel Legueu, né le 12 août 1863, à Angers, aux Fours-à-Chaux (quartier reculé d'Angers aujourd'hui complètement remanié).

Le père : Marie-Joseph-Benjamin Legueu, âgé de trente-deux ans, négociant.

La mère : Anne-Louise-Marthe Goubault, âgée de vingt-deux ans, sans profession. »

Le mariage des parents avait eu lieu à la Possonière (Maine-et-Loire), le 30 avril 1861.

Pendant la première partie de son séjour à Angers, Legueu a dû à sa jeunesse de ne pas connaître les difficultés dans lesquelles s'est débattue sa famille. Le père mourut bientôt laissant à sa veuve deux enfants en bas âge.

La maison que la famille occupait alors rue de la Chaussée-Saint-Pierre comprenait, au rez-de-chaussée, le magasin de nouveautés. Elle fut achetée par le grand-père paternel de notre collègue Jean Lévesque, médecin des Hôpitaux de Paris.

Legueu, orphelin, fut élevé par ses oncles, tous deux chanoines, dont l'un était aumônier des Sœurs de Saint-Charles, à Angers. C'est ce dernier qui, en 1872, fit admettre son neveu Félix, âgé de neuf ans, à l'externat Saint-Maurice, collège tenu par des prêtres où la jeunesse aristocratique de l'Anjou reçoit aujourd'hui encore son éducation.

Grâce à mon ami Goyer, chirurgien à Angers, j'ai eu entre les mains le dossier conservé à Saint-Maurice. Au cours des neuf ans d'études, de 1873

à 1881, le nom de Félix Legueu figure sur le palmarès de l'école, avec une fréquence telle qu'on ne peut douter de la réussite extraordinaire de ce sujet d'élite. Chaque année, sans exception, Legueu remporte la plupart des premiers prix (6 à 8) sans compter les accessits (4 à 8). Les prix d'honneur de rhétorique et de philosophie lui furent décernés. Il enlève les deux parties du baccalauréat ès lettres avec la mention assez bien et passe avec succès son baccalauréat ès sciences.

De tels débuts laissent présager des succès futurs.

Pour ma part j'ai éprouvé un vif intérêt à découvrir dans ces recherches sur la vie de Legueu à Angers les origines de son caractère.

Angers fut une ville royale comme en témoigne son château dont la masse orgueilleuse domine la vallée de la Maine. Les Plantagenet l'élevèrent au rang de capitale. Henri II d'Angleterre fonda en 1152 l'Hôtel-Dieu où Legueu fit ses premières armes dans la médecine. Angers, revenue à la couronne française sous Louis XI, devint en 1364 le siège d'une Université réputée que fréquentèrent entre autres Ambroise Paré, François Rabelais et Denis Papin.

Un passé aussi noble, une culture aussi raffinée ont laissé dans l'âme des Angevins des traditions dont Legueu s'est profondément imprégné.

Et lui, l'élève d'extraction modeste, a dû savourer l'âpre jouissance de se montrer supérieur par l'intelligence à tous ses camarades de collège.

Les bons prêtres ont la renommée de savoir faire de leurs élèves d'excellents latinistes. Aussi ne faudra-il pas s'étonner de voir les discours de Legueu fleuris de citations latines que son exceptionnelle mémoire lui avait permis de retenir.

J'ai même appris que le jeune Félix, lié de grande amitié à l'un de ses condisciples, lui écrivait au moindre propos. Et ses lettres étaient toujours rédigées en latin.

Je puis imaginer aussi qu'au cours de sa vie angevine Legueu se rendait souvent à la cathédrale dont les parois un peu froides sont revêtues, lors des grandes cérémonies, du riche appareil des tapisseries célèbres qui exaltent toujours notre admiration. Les pompes du culte, l'éloquence des prédicateurs, ont glissé dans l'esprit du jeune néophyte un levain dont nous verrons l'action sur son esprit.

Legueu prit sa première inscription de médecine à Angers le 11 novembre 1881 : à cette époque le P. C. N. n'existait pas encore. Parmi ses maîtres se trouvait Dezonneau, ancien interne de Paris, qui lui inculqua le goût de la chirurgie. Le 13 avril 1883 eut lieu un concours d'externat où, suivant son habitude, Legueu fut reçu premier. Dans le même temps, Yves-Henri Delagenière, qui était son aîné, exerçait les fonctions d'interne et de prosecteur. Les deux compatriotes se rencontreront plus tard au concours de l'Internat de Paris.

Peu de mois après, Legueu fut nommé externe des hôpitaux de Paris au cours de cette même année 1883 et dans un très bon rang.

Il accomplit sa première année d'externat à Saint-Antoine dans le service de l'excellent Dr Gouraud, le père du général. Le jeune provincial gagna l'estime de son maître parisien au point que celui-ci lui confia pendant six mois les fonctions d'interne.

Dès son premier concours à l'Internat, Legueu se classe interne provisoire ce qui lui donne l'occasion de passer quelques mois à la Maternité dans le service de Labadie-Lagrave et à Saint-Louis dans le service de Péan.

L'année suivante, en 1885, il est nommé interne titulaire le treizième d'une promotion qui comprend entre autres Jonnesco, Thiéry et Delagenière (son ancien prosecteur d'Angers).

Tout de suite après il fit son année de service militaire.

En 1887, nous le retrouvons interne du même Dr Gouraud qui lui donne, en fin d'année, les notes suivantes : « Interne hors ligne, intelligence absolument supérieure. Me paraît destiné à une carrière brillante ». Le Maître avait

su apprécier les qualités d'un élève qu'il avait retenu si longtemps auprès de lui.

Ses autres patrons d'internat furent Le Dentu, Lannelongue et enfin Guyon.

A la fin de sa quatrième année, Legueu enlève la médaille d'or et passe, de ce fait, une année supplémentaire chez Guyon auquel il restera définitivement attaché.

Dès lors la carrière de Legueu se déroule à grande allure. Aide d'anatomie en 1887, prosecteur en 1890, chef de clinique de Guyon en 1892, chirurgien du Bureau central en 1895 et enfin agrégé à la Faculté de Médecine en 1898. Sa leçon sur les « Salpingites purulentes » fit une réelle sensation, à ce que m'a dit notre collègue Edouard Michon. Ce succès valut au candidat d'être nommé premier devant Mauclaire et Jean-Louis Faure.

Ainsi, sans une seule défaillance, Legueu avait conquis à trente-cinq ans tous les titres qui se disputent aux concours.

Parvenu à cette croisée des chemins Legueu fut bien obligé d'orienter définitivement sa carrière. Ses intentions étaient nettes comme en témoigne le dossier du Collège d'Angers dont la phrase finale porte à sourire : « Se destine au professorat ».

C'est alors que Legueu se heurte à une sérieuse difficulté.

Tout dans sa vie prouve qu'il s'était dévoué à Guyon sans réserves. Cependant Albarran demeurait attaché à la clinique depuis 1892 en qualité d'agrégé. La différence d'ancienneté rendait toute compétition impossible entre Legueu et Albarran. Nul n'ignorait que ce dernier serait le successeur de la Chaire, ce qui n'empêcha pas Legueu de rester fidèlement aux côtés de son Maître et cela jusqu'à la retraite de Guyon qui eut lieu en 1906.

Voilà pourquoi Legueu s'était tourné, depuis longtemps déjà, vers la gynécologie comme en fait foi le *Traité médico-chirurgical de Gynécologie* qu'il écrivit en collaboration avec Labadie-Lagrave et qu'il publia dès 1898 c'est-à-dire l'année même où il était nommé agrégé. Cet ouvrage considérable fut couronné par l'Académie de Médecine et par l'Académie des Sciences.

Sans doute Legueu conserva toujours un goût marqué pour la gynécologie mais un événement imprévu le ramena à sa vocation véritable qui était l'urologie.

Deux ans après sa nomination de professeur à la clinique de Necker Albarran fut terrassé par un mal sans espoir qui devait l'emporter. C'est alors que Guyon désigna Legueu comme le successeur de sa Chaire. La Faculté de Médecine ratifia ce choix en 1912.

J'étais à ce moment l'interne de Legueu à Laennec et le suivis à Necker où j'assistai aux débuts du nouveau professeur.

Dès son arrivée à la clinique urologique Félix Legueu donna la mesure de ses qualités d'organisateur, soutenu par cette ténacité qui fut un des traits saillants de son caractère.

On connaît les transformations magiques qu'il fit subir à la maison déjà vieillie et laissée fatalement à l'abandon à la suite d'un interrègne de trop longue durée au cours duquel Chevassu, jeune agrégé frais éclos, devait prendre le goût définitif de l'urologie. En quelques mois nous assistâmes à la réorganisation des salles Velpeau et Laugier, à l'aménagement de la consultation de la Terrasse et de la consultation des femmes, au développement des annexes d'urétro-cystographie, de radiographie, d'électricité et de physiothérapie, à la modernisation des salles d'opération. Mais surtout au remaniement complet du musée, de la bibliothèque confiée à Nicaise, et des laboratoires remis entre les mains d'une équipe de jeunes savants.

J'ai le souvenir vivant de Legueu en plein feu de l'action à l'hôpital Necker. Dès son arrivée, à 9 h. 45 exactement, le Patron arpentait les salles de son service revêtu d'une blouse à la boutonnière de laquelle pendait un crayon suspendu à un fil. Dans la poche, un carnet qu'il retirait à chaque instant pour

griffonner sur les pages quelques notes tracées de son écriture nerveuse, haute et irrégulière, lisible pour lui seul.

Rien n'échappait à ses regards. Il faisait ouvrir les placards les plus dissimulés, découvrait d'un geste large les lits des malades et débarrassait chaque table de nuit des objets hétéroclites que le vieux récidiviste d'hôpital savait y accumuler avec méthode.

Inutile d'insister sur les trouvailles inattendues qu'il brandissait d'un air de triomphe devant la surveillante atterrée.

Sous l'impulsion de cette activité inlassable le service se métamorphosait à vue d'œil. Les tournées d'inspection étaient renouvelées fréquemment pour tenir le personnel toujours en haleine.

Mais l'organisation matérielle d'un service est bien peu de chose si le chef n'est pas doublé de collaborateurs de grande classe. Legueu l'a dit lui-même en termes excellents : le professeur *s'entoure des compétences nécessaires et règle leur répartition. Ces collaborateurs, il sait les choisir : il a pour lui l'expérience et le jugement ; les coordonner : il a le sens de l'ordre ; les entraîner il est le chef et l'animateur.*

Depuis longtemps déjà Legueu avait distingué et retenu les chefs de file de sa future école.

En tête venait Papin, Angevin comme lui, mais d'un caractère diamétralement opposé. Ce grand garçon, paisible et modeste, abattait sans bruit une besogne étonnante. S'il recevait des remontrances de son Maître, toujours pressé de réaliser ses désirs, Papin ouvrait un œil légèrement étonné et répondait par quelques monosyllabes, en crispant de manière imperceptible sa lèvre inférieure. Les autres chefs de clinique étaient Marsan et di Chiara, dont les responsabilités étaient moindres, ce qui ne leur évitait pas quelques algarades.

Dès le début, l'organisation du laboratoire fut l'objet des soins particuliers de Legueu. Il avait compris que les progrès de l'urologie dépendent en grande partie du travail des chimistes, des physiologistes et des anatomo-pathologistes. Dans ce domaine sa chance fut inouïe. Je dis bien sa chance, car il faut appeler ainsi le fait d'avoir découvert des savants pleins de zèle, susceptibles de consacrer tout leur temps à la recherche, alors qu'il n'existait aucun crédit régulier affecté à leurs fonctions. C'est là une époque disparue sans retour, l'époque des travailleurs à l'âme pure qui se contentaient d'une petite fortune personnelle pour s'adonner corps et âme aux études désintéressées.

Sans doute nous trouverions bien encore des hommes de cette trempe, mais l'élasticité du franc (dans le sens de la rétraction bien entendu) ne leur permettrait plus de vivre dans de pareilles conditions.

Dès lors nous vîmes chaque jour autour de Legueu le doux Verliac, au sourire charmant, à l'accueil toujours cordial. Il recueillait la moindre pièce d'autopsie susceptible d'une étude fructueuse. Verliac quitta la clinique quelques années plus tard en laissant d'immenses dossiers et de nombreuses boîte de coupes, toutes richesses inexplorées qui sont perdues à jamais, car seul Verliac aurait pu mener de tels travaux à leur terme.

D'autre part, Morel mit sur pied un magnifique laboratoire de physiologie et de chirurgie expérimentale, équipé de ses propres deniers et où rien ne manquait. Mon ami Pierre Brocq pourrait en témoigner puisque c'est là qu'il fit ses belles expériences sur la pathogénie des pancréatites hémorragiques.

Enfin Ambard, qui était la conscience même, conserva la direction du laboratoire de chimie. Je l'entends encore exposer ses travaux sur la constante très clairement mais non sans quelque hésitation de la parole. En même temps il couvrait le tableau noir de formules mathématiques compliquées.

Autour de lui, des élèves comme Chabanier et Lobo-Onell qui devinrent des maîtres à leur tour.

Quelle belle équipe dont les travaux, animés par l'énergie infatigable de Legueu, devaient donner une riche moisson de découvertes.

Je ne parle ici que des collaborateurs que j'ai connus. La guerre de 1914-1918 les a dispersés pour des raisons variées. Mais Legueu n'était pas homme à se décourager. Il forma des équipes nouvelles dont Fey devait bientôt prendre la tête. De ce dernier je ne dirai rien puisque nous le connaissons tous et que je ne saurais porter la moindre atteinte à sa charmante modestie. Il a pris soin de citer, dans sa Leçon Inaugurale, le nom des garçons d'élite qui l'entouraient, tout en leur décernant les éloges qu'ils méritaient.

Il n'est pas jusqu'au personnel hospitalier qui ne fut l'objet des préoccupations constantes de Legueu. A chacun il assignait la place que ses capacités individuelles le mettaient à même de remplir.

Le Patron ne ménageait pas ses critiques mais savait les entrecouper de petites phrases affectueuses et d'un geste amical qui désarmaient les froissements d'amour-propre du réprimandé.

Il m'est impossible de citer tous ces humbles serviteurs. Mais comment résister au plaisir de rappeler le destin curieux de cette Hortense Lecœuvre, infirmière de la cystoscopie, qui devint experte en cet art au point d'enseigner les manœuvres les plus délicates aux nombreux élèves qui sont passés à l'Ecole de Necker, Mac Carthy entre autres, pour lequel elle éprouvait un tendre attachement. Une quinzaine d'années plus tard, le même Mac Carthy, devenu célèbre, revint à la clinique pour faire une démonstration de son « résecteur ». Et il retrouva la fidèle Hortense, vieillie mais rayonnante de sympathiques souvenirs.

Et aussi cette histoire si pittoresque des deux Bretonnes qui échouèrent un beau matin à la clinique, revêtues d'atours étincelants aux plis un peu raides qui renforçaient leur gaucherie native. Quel étonnement de les voir, quelques mois plus tard, transformées en hommes par la magie de Legueu. L'un d'entre eux resta attaché à la clinique pendant de longues années en qualité de panseur.

Sans oublier Mme Le Laë, la surveillante au grand cœur, les panseuses comme Mlles Lenormant et Daboux et l'équipe alerte des garçons de la Terrasse, Janvier, Henri Baud et Rinder dont la dextérité à manier les béniqués nous éblouissait.

Mais la roue du destin a tourné. Legueu n'est plus et la plupart de ses premiers collaborateurs ont disparu eux aussi ou vivent dans une retraite ignorée.

Grâce à son ardeur pressante Legueu sut inspirer et mener à bien de nombreux travaux qui valurent à son Ecole une grande renommée.

Sur ce point je laisse la parole à un meilleur juge que moi, Bernard Fey, qui m'a confié un chapitre rédigé pour sa Leçon Inaugurale mais resté inédit :

« Rappeler l'œuvre scientifique de Legueu c'est résumer vingt ans d'urologie. Il y a peu de sujets sur lesquels il n'ait parlé, discuté ou écrit. Je n'énumèrerai pas ses travaux ; le catalogue en a d'ailleurs été dressé dans le livre que ses élèves ont écrit au moment de sa retraite. Mais s'il faut résumer cette œuvre et en dégager les idées maîtresses, qui ont été le fondement de son activité personnelle et de celle de son école, j'estime qu'il faut se limiter aux trois points suivants :

« D'abord la notion de « dysectasie du col vésical » que Legueu a substituée à celle de l'hypertrophie prostatique envisagée en bloc. La notion d'hypertrophie prostatique est une notion anatomique et mécanique qui comprend tout ; beaucoup d'adénome, beaucoup de réactions inflammatoires, de la prostatite, des hypertrophies congénitales, des lésions nerveuses, bref des lésions anatomiques multiples et disparates qui n'ont qu'un point commun : la rétention qui en est la conséquence indirecte. La notion de dysectasie est une notion fonctionnelle physio-pathologique qui dégage le point essentiel, la non-ouverture du sphincter, des contingences anatomiques variables qui y président. Ainsi Legueu a préparé le démembrement de l'hypertrophie prostatique. Lorsque la résection trans-urétrale est venue fournir un moyen direct d'agir sur le col

vésical, le terrain était prêt pour établir ses indications à côté de celles de la prostatectomie.

« Ensuite la physiologie pathologique de la sécrétion rénale. Legueu trouve en arrivant à Necker la constante découverte par Ambard et appliquée par Chevassu. Mais autour de la constante gravitent bien d'autres notions, celle des concentrations maxima et celle des substances avec ou sans seuil. Il reste à intégrer ces notions dans la pratique courante, à en tirer tout le parti possible, mais aussi à établir les limites de leurs possibilités. Cette mise au point a demandé des années de tâtonnements et d'expérience pour aboutir à la conclusion suivante : la constante est le meilleur test de la valeur du fonctionnement rénal à un moment donné, mais elle ne peut pas fournir une sécurité parfaite en matière de pronostic.

« Enfin la physiologie normale et pathologique des voies excrétrices. A la pyélographie, figure d'immobilité, il faut substituer la pyéloscopie, qui montre le bassinet et l'uretère normaux et pathologiques vivants et véhiculant activement l'urine par leur péristaltisme. C'est tout le problème de l'hydronéphrose et toute la pathologie des voies excrétrices qui se présente sous un jour nouveau. Ce sont les notions de motricité et de tonicité des voies excrétrices qui se dégagent et passent du domaine expérimental dans le domaine clinique.

« Et quand paraît l'urographie intraveineuse cette exploration, physiologiquement parfaite, mais complexe dans ses résultats, ne pourra être correctement interprétée qu'en fonction de ces notions de motricité et de tonicité que l'on doit à la pyéloscopie ».

Des travaux de cette importance ne pouvaient trouver place dans le volume réduit des revues ordinaire. Aussi Legueu créa-t-il les *Archives urologiques de la Clinique de Necker*, publiées chaque fois qu'une œuvre capitale était achevée. Les sept livres de ces *Archives*, édités de manière admirable, encadrent dignement les *Traités d'Urologie* et autres travaux scientifiques du Maître et de ses élèves.

Ce n'est pas tout. Pour faire mieux connaître l'activité des urologistes français Legueu fonda, au retour de la guerre 1914-1918, la Société Française d'Urologie où furent réunis non seulement les chirurgiens spécialisés, mais les médecins et les hommes de laboratoire versés dans la connaissance des maladies de l'appareil urinaire. Noguès, le modeste et fidèle compagnon d'armes, a été, depuis l'origine, l'animateur de cette Société qui reste une de celles dont les travaux honorent la France avec le plus d'éclat.

Sans compter la participation régulière de Legueu et de ses élèves à tous les Congrès d'Urologie nationaux et internationaux, où le prestige personnel du Maître maintenait la Science française à ce niveau élevé où l'avaient porté Guyon et Albarran.

Jusqu'ici je n'ai parlé de Legueu qu'en fonction de sa clinique ou de ses collaborateurs. Pour lui cet ensemble majestueux représentait une œuvre dont il était fier et dont il aimait à exalter la perfection, non sans rendre à ses élèves la part qui était due à leurs mérites.

Il me faut maintenant évoquer l'Homme en particulier, et d'abord l'opérateur prestigieux que fut Legueu.

Dès le début de sa carrière, Félix Legueu se classa parmi les meilleurs chirurgiens de son époque. Comme tous ses camarades, éduqués sous la rude férule de Farabeuf, il était rompu à une technique parfaite : virtuosité du bistouri, clarté dans la dissection des plans anatomiques, souci constant des délabrements inutiles, perfection de l'hémostase.

Mais en outre de cet ensemble de qualités proprement chirurgicales, la mode d'alors exigeait de l'opérateur une grande élégance d'allure et de gestes.

Legueu raffinait quelque peu sur ce point. Ses tendances naturelles, et peut-être les influences premières de l'éducation religieuse qu'il avait reçue, le portaient à considérer l'acte opératoire comme une sorte de drame sacré.

Lorsqu'il plaçait ses champs on eut dit d'un prêtre qui, à la fin de la messe, revêt le calice du voile rituel. Au cours des manœuvres chirurgicales ses mains conservaient une onction de même ordre.

Tout cela ne nuisait en rien à la rigueur et au sang-froid qui demeurent les qualités maîtresses du chirurgien.

Legueu était parvenu à éduquer ses réflexes d'une manière extraordinaire. Je l'ai vu, au cours d'une néphrectomie difficile, déchirer une grosse veine, la veine cave inférieure sans doute. Un sang noir bouillonnait du fond de la plaie. Sans précipitation apparente il prit sur son plateau la pince convenable et d'un geste sûr la mit en place pour arrêter l'hémorragie.

Cette maîtrise s'affirmait encore lorsqu'il opérait devant une assemblée de chirurgiens d'élite, à l'occasion d'un Congrès par exemple. Même en pareil cas il n'hésitait pas à choisir les opérations les plus difficiles et ne bronchait jamais devant l'obstacle.

Nul ne pouvait mettre en doute son génie chirurgical. Qualités naturelles sans doute, mais aussi résultat d'un entraînement méthodique suivi avec une volonté de fer.

Dans les premiers temps où je l'aidais à opérer, j'étais étonné de voir le Patron revêtir des gants de Chaput toujours trop grands pour ses mains. Désireux que j'étais de nouer les catguts avec agilité je demandai à la panseuse des gants plus petits, répondant à ma pointure. Sans discuter elle me tendit la paire de gants convenables. Mais Legueu, se retournant à l'improviste, me tapa sur les doigts en disant : « Reprenez vite les gants que vous avez laissés. » L'opération terminée le Patron m'interpella en ces termes : « Apprenez, Monsieur, que l'usage des gants trop longs est excellent pour acquérir de la virtuosité. Certains pianistes s'entraînent à jouer avec des gants dont les doigts sont lestés de plomb. » C'était sans doute une boutade, car je n'ai jamais entendu dire que ce curieux exercice fit partie de l'éducation du virtuose.

Le triomphe de l'habileté manuelle de Legueu était la lithotritie. A l'époque cette opération était tombée dans l'oubli, mais Legueu l'exécutait de temps à autres de ses mains fines et nerveuses avec une grande élégance. S'il ranimait parfois cette Reine morte, ce n'est pas tant, je crois, pour vénérer la mémoire de son maître Guyon, que pour éblouir l'assistance par le brio de ses gestes.

Un des traits de caractère de Legueu, qui m'a le plus séduit, c'est la manière dont il captait la confiance de ses patients. Ecoutez-le parler lui-même à ce propos : « *Je vous demanderai, Messieurs, de mettre beaucoup de douceur au service de nos malades et de vous rappeler toujours que nous n'exerçons pas un métier mais un art. Et si nous pouvons demander à ces malades d'hôpital de se prêter à des examens dont la multiplicité est une des nécessités de l'enseignement clinique, nous ne pouvons le faire qu'à la condition de mettre un peu de bienveillance en nos paroles, un peu de douceur en nos gestes et jusqu'à un peu de pitié dans nos explorations.* »

Ces paroles me paraissent bien froides à côté de la manière si vivante dont Legueu traitait ses malades. Il fallait le voir se départir de sa gravité professorale, au chevet des femmes en particulier. Tout en lui devenait séduction. Sa voix prenait des inflexions aimables et la main qui palpait, prodiguait plutôt des caresses. Le mot si doux de « ma chérie » tombait quelquefois de ses lèvres pour consoler d'avance une malade qui allait subir une exploration douloureuse. N'a-t-il pas écrit lui-même : « *J'entourai cette femme* (une religieuse), *je ne dirai pas d'une caresse, ce terme serait inconvenant, mais d'une sollicitude toute particulière* ». Aussi ses opérées lui restaient-elles profondément attachées et je suis bien certain que beaucoup ont pleuré à l'annonce de sa mort.

La confiance des hommes est beaucoup plus difficile à gagner. Par son langage direct, par ses mots gentils, Legueu attendrissait ses patients. Quelques-uns aimaient à rappeler avec fierté le jour précis où le Professeur les avait examinés, non sans quelques manœuvres désagréables, à la Clinique du Vendredi.

L'enseignement de Legueu était particulièrement brillant.

Ses succès étaient dus tout d'abord à son éloquence naturelle, dont on a beaucoup parlé : voix chaude au timbre de saxophone, coulée mélodieuse des phrases dans un rythme bien balancé, diction impeccable qui ne laissait perdre aucune syllabe, grande variété dans l'intonation qui maintenait en éveil l'attention de l'auditoire.

L'intérêt de ses cliniques tenait aussi au choix du sujet, toujours simple et bien limité. Legueu voulait forcer à tout prix la compréhension de ses auditeurs et graver dans la mémoire des élèves les points essentiels à retenir. Au cours de ces exposés la parole se doublait d'une mimique amusante, dont Bernard Fey a donné un exemple des plus typiques.

Mais voici un trait bien curieux de la manière de Legueu. Dans son discours il laissait volontiers fuser les adjectifs par salves de trois, et dans ses leçons ou dans ses articles il divisait son sujet en trois points, comme Pasteau et d'autres encore me le rappelaient récemment.

Ce fait est rigoureusement exact. Vous auriez pu le vérifier dans les citations précédentes. En voici d'autres exemples caractéristiques. Parlant des réactions organiques après les opérations, Legueu dit : « *Une opération c'est pour celui qui la subit un peu d'anémie toujours..., c'est encore un peu d'intoxication..., elle est aussi un peu d'infection* ».

Même rythme, indiqué en clair cette fois, dans sa leçon d'ouverture : « *Voyons comment et en quoi, sur ces trois points, de l'altération anatomique, du trouble fonctionnel et de la réaction générale, la maladie urinaire accuse sa personnalité et caractérise enfin sa spécialité.* »

Comment ne pas reconnaître dans ce choix constant d'une division en trois parties, un écho de l'éducation religieuse dont Legueu a été imprégné. Je ne parle pas seulement du chiffre 3, nombre d'or cher à beaucoup de religions, la religion catholique en particulier. Mais n'est-il pas suggestif de rappeler que pour l'orateur sacré, Bourdaloue par exemple, le sermon en trois points est une règle absolue. Et pourquoi s'étonner qu'on veuille comprimer les faits, scientifiques ou autres, en trois catégories, alors que les traits caractéristiques de l'histoire se rangent sans peine en siècles bien distincts. Au point de vue mathématique le chiffre 3 ne comporte pas plus d'arbitraire que celui de 100.

L'éloquence de Legueu s'élevait souvent jusqu'au pathétique. Je sais bien que des esprits critiques lui ont reproché une certaine outrance, disons plutôt une manière de Gongorisme.

Ce reproche est injuste, Legueu est un des orateurs que j'ai vu exalter d'enthousiasme les auditoires les plus mêlés. Partout il était religieusement écouté et sa voix a servi la cause de la France dans les pays étrangers où il a été conduit à donner des conférences et à prononcer des discours.

Le plus beau que j'ai entendu est celui qu'il fit à l'amphithéâtre de l'hôpital Necker lorsque la Croix de Commandeur de la Légion d'honneur lui fut remise par le Maréchal Pétain.

Cette éloquence de Legueu, qui coulait de source, était canalisée par la volonté. Le plus souvent il parlait sans notes et toujours il apprenait ses grands discours par cœur. Les improvisations qu'il avait à faire, au cours d'un voyage à l'étranger par exemple, étaient minutieusement préparées à l'avance.

Sa diction aussi était cultivée avec soin et l'on dit qu'au moment de l'agrégation il avait suivi, au Conservatoire, les cours de Delaunay.

Bien mieux, Legueu se lança dans l'étude des langues étrangères, l'espagnol en particulier, en vue d'un voyage en Amérique du Sud. A son âge il était bien difficile d'acquérir une prononciation correcte. Néanmoins Legueu parvint à s'exprimer et à se faire comprendre, paraît-il, dans la langue du pays qu'il visitait.

Vous voyez à ce propos comment Legueu pliait le moindre de ses actes au contrôle d'une volonté rigide.

Cette éducation de la volonté a été une de ses qualités maîtresses. Mille traits dans sa vie en fournissent la preuve. Voici quelques-uns d'entre eux.

Jeune étudiant à Angers, Legueu se destinait déjà à la chirurgie. Voyant la main de l'un de ses maîtres trembler dangereusement au cours d'une opération, il établit un rapport entre ce défaut et l'abus du tabac et de l'alcool qu'on prêtait à ce chirurgien. Jamais, à partir de cette époque, Legueu n'a fumé une cigarette et n'a bu une goutte de vin ou de liqueur. Dans les diners somptueux, qu'il offrait chez lui, les invités pouvaient s'étonner du repas frugal consommé par le maître de maison. Cette réserve était mise sur le compte d'une maladie d'estomac ou de foie qui n'a jamais existé.

C'est grâce à sa volonté que Legueu, jeune interne, força Guyon à lui donner une place qui fut décisive pour sa carrière.

C'est par un raidissement de sa volonté que Legueu gardait en toutes circonstances une attitude impassible et une voix égale sans jamais se laisser aller à un geste de colère ou à une parole d'emportement.

C'est à sa volonté qu'il devait de conserver une attitude droite, un pas égal, mesuré et un peu traînant.

C'est par un effort de volonté aussi qu'il imposa à sa vie une régularité d'horloge et cela sans aucune défaillance.

Mais, dira-t-on, Legueu aimait à jouer les grands patrons et ce caractère de pontife lui était devenu en quelque sorte naturel.

Rien n'est plus faux. Ceux qui ont connu Legueu dans l'intimité savent bien qu'un coup d'œil malin ou qu'une boutade inattendue venaient, à chaque instant, rompre cette cuirasse d'impassibilité. Le véritable caractère de Legueu était vif et primesautier, témoignant d'une grande jeunesse d'esprit. Je n'ai pas été étonné le moins du monde d'apprendre que l'étudiant angevin avait laissé à l'école la réputation d'un « chahuteur » endiablé. Et quelle saveur imprévue dans les notes qui lui furent données en 1888 par le directeur de l'hôpital Saint-Louis à l'époque où Legueu était interne de Le Dentu : « Un peu frondeur au début. Ne trouvant pas d'écho a préféré devenir convenable comme ses autres collègues. »

Si Legueu avait cru bon de mettre un frein à ses tendances naturelles c'est qu'il estimait cela convenable pour sa carrière.

Malgré ses airs de grande assurance, Legueu était plutôt timide. L'anecdocte suivante, qui m a été racontée par Fey, en est le témoignage. En 1933, au cours d'un voyage à Venise, Legueu chargea Fey et sa femme d'aller le remplacer à un Congrès d'Urologie qui devait se tenir à Evian. M[me] Fey objecta que ni elle ni son mari ne possédaient assez d'assurance pour tenir un rôle aussi important. Et Legueu de répondre : « En pareilles circonstances imaginez-vous, mes enfants, que vous êtes ce qu'il y a de mieux, de plus élégant et de plus intelligent et vous acquerrez cette assurance nécessaire. »

Si Legueu se laissait aller quelquefois à des outrances c'est que la réaction dépassait son but. Entraîné par sa parole facile et par ses gestes vifs, Legueu forçait alors son naturel qui était fait, au fond, d'une grande simplicité.

La volonté de parvenir, au sens noble du mot, a été le mobile puissant de sa vie qui l'a conduit de ses origines modestes à l'apogée brillante de Maître de l'Urologie.

Lors de son arrivée à Paris en 1883, l'existence s'est montrée pour Legueu plus difficile encore qu'elle ne l'avait été à Angers. Je n'ai pu recueillir que peu de renseignements sur la vie de Legueu à cette époque.

Dès le début de son internat il s'était lié de grande amitié avec Eugène Willemin, l'oncle de notre collègue Bernard Fey. Le père d'Eugène était Alexandre Willemin, considéré comme le premier médecin de Vichy. La famille Willemin accueillit avec la plus grande cordialité cet ami de leur fils dont ils disaient : « C'est un véritable bourreau de travail ».

Ainsi fut créée autour de Legueu une atmosphère familiale qui lui avait toujours manqué. Chaque semaine les Willemin recevaient à leur table le jeune

interne, l'interrogeant sur ses soucis quotidiens et l'exhortant à persévérer dans ses efforts. Comme ils ont dû se réjouir avec lui lorsque Guyon l'envoya en garde auprès du Comte de Paris, atteint de la maladie incurable qui l'emporta peu de temps après.

Dans ce milieu sympathique, Legueu fit la connaissance de Mlle Fanny Bonnet, la fille du banquier, qu'il devait épouser à la fin de son internat. Le mariage eut lieu en 1892 dans l'église Saint-Louis-d'Antin.

Legueu trouva dans cette union tout le bonheur qu'il méritait. Vive, spirituelle, élégante, Mme Legueu était rompue à tous les usages mondains. Mieux que toute autre elle sût aider son mari au cours de sa carrière. Dès leur installation rue de Villersexel et plus tard rue de Rome, elle organisa un foyer accueillant où les camarades de Legueu aimaient à se réunir. Ses qualités de maîtresse de maison étaient si parfaites que Mme Guyon faisait appel à son concours quand elle donnait de grandes réceptions dans son bel hôtel de la rue Roquépine.

Lorsque Legueu fut devenu lui-même professeur, Mme Legueu se fit un devoir de conserver intactes d'aussi grandes traditions. A chacune de ses réunions intimes du dimanche, rue Henri-Moissan, les mêmes amis fidèles se retrouvaient avec un plaisir toujours renouvelé.

Et que dire des dîners si bien ordonnés auxquels Mme Legueu conviait les collaborateurs de la Clinique. Ce n'étaient pas là des corvées rituelles où la Patronne se débarrasse, en une seule fois, de l'obligation de traiter les élèves de son mari. Chaque dîner était composé de telle manière que le plus modeste interne était assis aux côtés d'hôtes de choix, représentants les plus distingués du monde des lettres, de la science, des arts et de l'armée. Ainsi nous conservions l'impression flatteuse d'être invités pour nous-mêmes.

Mais ce fut surtout à la Société de Secours aux Blessés Militaires que Mme Legueu donna la pleine mesure de son intelligence et de son talent d'organisation.

Depuis longtemps déjà Legueu était dans la maison. Lorsque Guyon eut créé l'Hôpital-Ecole des Peupliers, avec la collaboration de Mlle Génin, Legueu fut chargé de faire des cours aux infirmières. Son enseignement remarquable se retrouve dans des manuels qui sont toujours en usage.

Dans la suite Legueu devait remplacer son Maître à la Commission d'Enseignement de la Croix-Rouge où il travailla de longues années avec Mlle d'Haussonville.

En 1933, il fut élevé à la dignité de vice-président de la Société.

Le patriotisme de Legueu, qui était grand et clairvoyant, le conduisit à ne rien négliger pour développer l'organisation de la S. B. M. dont on sait le rôle magnifique au cours des deux dernières guerres. A ses côtés Mme Legueu déployait une grande activité pour mettre sur pied les équipes d'infirmières destinées aux ambulances du front et aux hôpitaux du territoire.

L'œuvre de Legueu à la Croix-Rouge n'a jamais été une occupation secondaire dans sa vie. Ce champ d'activité qui lui fut laissé au moment de sa retraite en 1934, calma un peu l'inévitable amertume d'un départ survenu en pleine vigueur physique et intellectuelle.

Depuis quelque temps aussi Legueu avait accepté d'être Président de l'Association des Internes et anciens Internes des Hôpitaux de Paris. Pendant trois ans, de 1932 à 1935, il défendit le corps de l'Internat avec une vigoureuse autorité qui se révéla bien opportune pour régler un certain nombre d'incidents pénibles. C'est ce que me rappelait récemment notre collègue Delarue qui fut, à l'époque, son secrétaire général.

Le passage de Legueu à cette présidence ne sera pas oublié d'ici longtemps et les paroles suivantes qu'il eut un jour l'occasion de prononcer, restent, en quelque sorte, comme le drapeau de l'Association : « *Soyez unis, car vous êtes une force. Soyez droits, car vous êtes une élite. Soyez généreux, car vous êtes dispensateurs de bonheur et de santé.* »

En 1939, la mobilisation générale fit disparaître des hôpitaux une grande

partie du corps médical. Legueu reprit alors la direction d'un service à l'Hôpital Beaujon.

Quel bel exemple de voir un Maître de soixante-seize ans assumer les charges d'une pareille activité au lieu de jouir en paix des loisirs de la retraite. Legueu était de ces hommes dont le poète Shelley a pu dire « The joy of soul is in doing » (La joie de leur âme est dans l'action).

Il est même étonnant de voir à quel point l'inaction était pour lui un poids difficile à porter.

Comme tout le monde il prenait des vacances, mais en donnant l'impression qu'il y était vraiment obligé.

Dès le 15 juillet Legueu se retirait dans sa charmante maison de Poissy. En réalité il allait passer ses journées à Paris et ne rentrait que le soir.

A jartir du 15 août seulement il se résignait à ne plus quitter Poissy. Alors les heures s'écoulaient en famille au milieu de sa femme et de ses deux fils, Jacques et François, dont il était si fier. De temps à autre un parent, un intime, ou même un élève, se joignait à ce petit groupe.

Néanmoins Legueu s'agitait comme un fauve en cage. Chaque jour il arpentait de long en large la terrasse qui domine le parc de sa maison. Parfois il se réfugiait auprès de la radio, non pour prendre des nouvelles, mais pour capter quelque poste étranger dans l'espoir de perfectionner sa connaissance des langues.

Le 1er septembre commençaient les véritables vacances au cours desquelles Legueu aimait à voyager, en Espagne ou en Italie le plus souvent.

Et c'est avec joie qu'il retrouvait son service le 1er octobre.

Seule la retraite qu'il prit tout simplement, comme on tourne la page d'un livre, vint rompre un cycle aussi régulier.

En apparence Legueu était resté le même. Il portait bien haut sa tête séduisante dont le visage aux pommettes saillantes était allongé par une courte barbe taillée en pointe. S'il avait entouré son cou d'une fraise on eut dit un portrait descendu d'un tableau du Gréco. Sous son front basané, sillonné de rides, brillaient des yeux noirs qui jetaient parfois un feu ardent. C'est ainsi qu'on se représente la figure d'un noble cheik et Legueu insinuait parfois en souriant qu'une goutte de sang arabe s'était glissé dans sa lignée.

A la fin de sa vie il m'a semblé cependant que les coins de sa bouche s'étaient infléchis en une légère courbe d'amertume. A vrai dire, il venait d'éprouver à cette époque un gros chagrin. Mme Legueu avait failli mourir dans son cabinet de toilette, intoxiquée par les gaz du chauffe-bain. Et j'entends encore Legueu me raconter, d'une voix un peu lassée, la stupidité d'un tel évènement.

Comment soupçonner que lui-même disparaîtrait quelque temps plus tard, victime d'un accident analogue. Il était couché dans son lit, un livre de lecture entre les mains, lorsque la mort vint l'effleurer de son aile et l'emporta malgré les soins qui lui furent prodigués.

Mort trop précoce, hélas!

Mais aussi mort bienfaisante qui lui évita la tristesse des infirmités de l'âge et la douleur des lendemains sans espoir.

Mort bienfaisante puisqu'il ne connut pas l'humiliation atroce de voir Paris et le sol de la Patrie souillés par les barbares.

Mort inhumaine cependant qui le priva d'éprouver les joies délirantes de la Libération.

Même s'il avait conservé sa conscience avant de mourir Félix Legueu, soutenu par sa foi chrétienne, eût franchi sans défaillance le seuil du royaume où, suivant la parole de saint Paul « le corps mortel revêt l'immortalité ».

---

## Séance du 5 Février 1947.

*Présidences de* M. ANTOINE BASSET, *président sortant*, *puis de* M. PIERRE BROCQ, *président pour l'année* 1947.

### CORRESPONDANCE

La correspondance comprend :

1° Les journaux et publications périodiques de la semaine.

2° Des lettres de MM. H. Baumann, Calvet, Oberthur, posant leur candidature à la place vacante d'associé parisien.

3° Des lettres de MM. Akif Chakir Chakar (Istanbul) ; Edward D. Churchill (Boston), A. Graham (Saint-Louis), Nicolas P. Krstitch (Belgrade) ; Zahradnicek (Prague), remerciant l'Académie de les avoir élus Associés étrangers.

4° Un travail de M. Meunier (Armée) intitulé : Sciatique lombaire et sciatique sacrée par hernie discale. Traitement chirurgical. Guérison. Est versé aux archives de l'Académie sous le n° 439

Des remerciements sont adressés à l'auteur.

---

### PRÉSENTATION D'OUVRAGES

M. Huard (Hanoï), associé national, fait hommage à l'Académie des ouvrages suivants :

P. HUARD et MONTAGNÉ : Pathologie chirurgicale (tomes I et II).

P. HUARD : Etudes sur les amputations et désarticulations des membres.

P. HUARD et DO-XUAN-HOP : Morphologie humaine et anatomie artistique (tomes I et II).

De vifs remerciements sont adressés au donateur.

---

### *Allocution de M. Pierre Brocq, Président pour l'année 1947.*

Mes chers Collègues,

Au moment de succéder à mon ami Basset, je me sens tout particulièrement honoré de votre confiance.

Le jour, déjà ancien, où l'unanimité de vos bulletins de vote m'avait appelé à la place de choix de secrétaire général, vous m'avez donné une preuve de sympathie, toujours active, et que je n'oublierai pas.

De ce jour, date le privilège d'accéder, bien avant mon tour d'ancienneté, au fauteuil de Président, grâce à vous, grâce aussi à Sauvé, dont l'amitié, qui m'est chère, a bien voulu, sans amertume, s'effacer devant un usage qui le lésait cependant. Je le remercie à nouveau de tout cœur pour ce geste généreux.

Me voici maintenant à ce poste d'honneur, encadré et soutenu par deux amis. D'abord Leveuf, mon compagnon de concours, dont le caractère trempé d'un dur acier et l'affection, si loyale, ont eu sur ma carrière. aux heures d'épreuves, une importance que nous sommes seuls, lui et moi, à pouvoir mesurer. Puis Boppe, à l'amitié de qui j'ai souvent fait appel, et toujours avec profit.

Ainsi protégé et secondé, j'aborde avec plus de tranquillité la tâche que vous venez de me confier.

La séance annuelle de mercredi dernier, après celle du centenaire, prouve une fois de plus la vitalité de notre Compagnie.

Basset a dit avec mesure et noblesse le rôle du Président, et, ce fauteuil qu'il cède, son année terminée, lui convenait parfaitement dans le cadre d'une Académie, car il a su, sans défaillance, allier la courtoisie, la correction, la dignité, trois qualités qui lui sont propres et naturelles.

Jean Quénu, dont nous admirons tous la conscience et le souci de traiter les questions au fond, habitudes qui sont chez lui comme le reflet de vertus héréditaires, nous a rappelé nos travaux de l'an passé, dans un raccourci habile, écrit dans une langue précise et avec un choix de termes parfaitement adaptés à chaque sujet traité.

Leveuf enfin, dans un exposé plein de vie et de nuances, a dressé devant vous la silhouette de son Maître, notre ancien Président, Félix Legueu, afin que les générations nouvelles gardent sa mémoire et honorent ses œuvres.

La séance annuelle est un heureux usage qu'il faut conserver, car il contribue à grandir notre Académie et à la situer à une place éminente parmi les Sociétés savantes, grâce à l'action conjuguée de trois des membres de son bureau : dignité assurée par le Président — tradition maintenue et renouvelée par le secrétaire général — progrès dont le secrétaire annuel fait chaque année le point.

Notre règlement est-il néanmoins parfait ? Edifié au moment de l'élévation de la Société Nationale de Chirurgie au rang d'Académie, il s'est révélé dans son fonctionnement quelques faiblesses. Il me semble souhaitable d'en réviser certains articles. Louis Bazy, qui nous a déjà donné tant de gages de son attachement à la vie intime de notre Compagnie, met au point un projet de réformes que je vous demanderai prochainement de discuter.

Votre bureau, joint au Conseil de vos anciens Présidents, aura aussi à envisager l'avenir. Pour le moment, nous restons attachés à notre siège de la rue de Seine, auquel nous lient tant de souvenirs et une douce habitude.

En attendant qu'une solution heureuse soit trouvée à ces diverses questions, je vous invite à continuer le cours de vos travaux et à oublier dans l'amour de la chirurgie les difficultés des temps présents.

---

## A PROPOS DU PROCÈS-VERBAL

### *Le microbisme latent chez les opérés,*

par M. **J. Fiolle**, Associé national.

Lecteur : M. Petit-Dutaillis.

Les observations de M. Petit-Dutaillis, celles de M. Masmonteil, rapportées le 9 ocobre 1946, ne laissent guère de doutes sur la réalité du rôle joué par le microbisme latent après certaines interventions.

Cependant, comme il est difficile en pareille matière d'apporter des preuves absolues, et pour parer à des objections toujours possibles, voici un fait capable de servir de *contre-épreuve :*

J'ai eu, il y a une dizaine d'années, à opérer un fibrome utérin de moyen volume, simple, non fébrile. L'examen général, les analyses des urines et du sang, la courbe thermique, avaient montré une situation en tous points normale. L'intervention devait avoir lieu un vendredi.

Le jeudi, veille de l'opération, M^me^ X... me demande de renvoyer la chose à quelques jours plus tard, pour lui permettre d'assister à une cérémonie. J'accepte.

M^me^ X... quitte donc le service, et revient, comme convenu, nous trouver la la semaine suivante

Mais, au moment de ce retour, elle signale qu'elle a une jambe œdématiée et douloureuse, avec un peu de fièvre : il s'agit d'une *phlébite* grave, qui va évoluer avec de fortes températures chez cette femme *non encore opérée.* Je n'ai pas un souvenir exact de la durée de cette phlébite. Il a fallu attendre « longtemps » — c'est tout ce que je suis en mesure de préciser — pour que l'hystérectomie puisse être exécutée, simplement d'ailleurs et avec les suites les plus favorables.

L'examen de la pièce a montré une fibromatose banale, sans nécrobiose, sans polype intra-cavitaire, sans foyer septique annexiel ou autre.

Mes assistants on été frappés, comme moi, de cette succession d'évènements. Si l'opération, par un hasard heureux, n'avait pas été retardée, nous aurions tous incriminé (et bien à tort) les manœuvres ou conditions opératoires. En réalité, la phlébite eut été ici, on n'en saurait douter, le fait d'un incontestable « microbisme latent ».

## *A propos de la communication de M. Laffitte sur les risques d'occlusion après fermeture des anus artificiels,*

par M. **H. Welti.**

Laffitte, au cours de la dernière séance, a montré le risque d'occlusion intestinale à la suite de la fermeture des anus artificiels. Le mécanisme que notre collègue a invoqué est intéressant. Je pense toutefois, que dans de nombreuses circonstances, les accidents occlusifs sont la conséquence d'adhérences d'une anse grêle à la paroi intestinale ou au côlon, au voisinage de l'anus. Pour éviter que ces adhérences ne déclanchent des accidents d'occlusion après fermeture de l'anus, il nous semble indispensable de recourir à la fermeture après ouverture du péritoine suivant la technique de Pierre Duval. Cette fermeture intra-péritonéale, sur laquelle nous avons insisté, avec notre Maître, nous a toujours donné d'excellents résultats.

---

# RAPPORTS

## *Phlébite en cordon de la paroi thoraco-abdominale,*

par M. **E. Perrin** (de Lyon).

Rapport de M. André Sicard.

Il suffit qu'un fait clinique nouveau bien étudié soit signalé pour attirer sur lui une attention que les meilleurs observateurs n'avaient pas cru auparavant devoir retenir. Depuis que M. Mondor, à cette tribune, en décembre 1939, a authentifié les thrombophlébites en cordon de la paroi thoracique, cette affection s'est révélée moins rare qu'on pouvait le penser. Ceux qui se sont souvenus s'être trouvés devant un même tableau clinique furent alors assez nombreux.

Après les 4 observations qui firent l'objet de la première communication de M. Mondor et les cas plus récents de Léger, de Fabre et de Calvet, voici deux intéressantes observations de Perrin auxquelles j'ajouterai un cas personnel.

Observation I. — Femme de trente-trois ans, porteuse d'un adénome du sein, opéré le 4 février 1937 par une incision sous-mammaire. L'examen histologique confirme le diagnostic d'adénome bénin. Au quatorzième jour, cette malade présente un petit infarctus pulmonaire qui se termine en une semaine.

Le 4 mars 1937, exactement un mois après l'opération, la malade se plaint du résultat inesthétique de l'intervention. En soulevant le sein, en l'attirant en haut, on voit apparaître un cordon, très inesthétique en effet, qui se dirige obliquement jusqu'à l'ombilic, plissant la peau, comme si celle-ci était le siège d'une suture intradermique trop tendue. Dès qu'on laisse retomber le sein, le cordon devient moins visible, mais se dessine cependant encore assez nettement. Il est, en tout cas, très facilement palpable, dur, complètement indolore, sans rougeur ni autre modification de la teinte des téguments à son niveau.

Assez intrigué par cette lésion, impressionné par l'infarctus pulmonaire qui l'avait accompagné, je songeais à une phlébite tronculaire. Malheureusement, je n'eus pas l'idée de demander une biopsie. La malade revint me voir deux mois plus tard. La lésion mystérieuse avait complètement disparu. J'ai dû, il y a quelques semaines, hystérectomiser cette malade pour un fibrome avec salpingite. Il n'y avait plus trace de cordon intradermique ou sous-cutané au niveau de sa paroi thoracique.

Obs. II. — Homme de cinquante-quatre ans, présentant à la face antérieure de l'aisselle, à 2 centimètres au-dessus du bord inférieur du grand pectoral, un kyste sébacé enflammé et douloureux, du volume d'une noix environ.

Le 19 février 1946, ce kyste est enlevé en sacrifiant la peau rouge et adhérente et en refermant complètement les téguments. Réunion *per primam*. Mais à l'ablation des fils, au huitième jour, on note une traînée rose se dirigeant obliquement en bas et en dedans jusqu'au bord inférieur de la 12e côte. La palpation révèle à ce niveau un cordon induré, légèrement douloureux. La peau à son niveau est lisse. En la déplaçant, en l'attirant en haut ou sur les côtés, elle ne se fronce pas comme chez ma première malade, et alors que, chez elle, j'avais plutôt l'impression d'une lésion intradermique, j'avais ici celle d'un cordon sous-cutané et j'avoue que s'il s'était dirigé vers l'aisselle, j'aurais cru à une lymphangite d'autant plus qu'en somme, j'étais intervenu sur un kyste suppuré.

Je prescrivis quelques applications chaudes, et le malade apyrétique rentra chez lui. Il revint trois semaines après ; un mois après l'opération. Le cordon persistait mais était devenu complètement indolore. A son niveau, la rougeur primitive des téguments était remplacée par une teinte pigmentaire jaunâtre rappelant celle des jambes variqueuses.

Je pus faire une biopsie et, nettement au-dessous de la peau, dans le tissu graisseux, prélever un fragment de 2 centimètres du cordon. Je liais les deux bouts par prudence, mais je crois que j'aurais pu m'en dispenser, ils ne saignaient presque pas et j'avais la conviction de prélever un fragment de veine thrombosée. J'en demandai l'examen histologique en posant la question : phlébite ? lymphangite ?

Voici la réponse : « Veine complètement oblitérée par l'épaississement de la tunique interne en certains points, avec ébauche d'organisation conjonctive. Sur certaines coupes où la lumière vasculaire est incomplètement oblitérée, on voit nettement des globules rouges. La paroi vasculaire, très œdématiée, comporte des fibres conjonctives et musculaires, sans fibres élastiques. »

Je n'ai pas revu ce malade. Il m'a écrit la semaine dernière, donc trois mois après l'opération, que le cordon est à peine perceptible, tend à disparaître et est complètement indolore. J'ignore si la pigmentation du tégument a rétrocédé.

Les signes cliniques sont à peu près toujours les mêmes. Il s'agit chaque fois d'un cordon mince, induré de 20 à 30 centimètres de long, à peine douloureux, situé sous la peau devenant nettement saillant quand on soulève le sein. Partant de la région sous-mammaire, il peut s'arrêter au rebord thoracique ou descendre sur la paroi abdominale, tantôt vers l'ombilic, tantôt vers la région inguinale.

On n'a jamais noté ni adénite axillaire, ni adénite inguinale.

Les circonstances d'apparition paraissent assez variées. C'est parfois une complication post-opératoire. Calvet l'a vu survenir après l'ablation d'un petit noyau qui s'est révélé malin et il a pu se demander un instant s'il ne s'agissait pas d'une lymphangite néoplasique. Une des malades de Perrin avait été opérée d'un adénome par une courte incision sous-mammaire.

Ce ne sont d'ailleurs pas toujours des interventions sur le sein. Le malade de Léger avait subi, huit semaines auparavant, une appendicectomie à chaud, celui de Fabre, l'ablation d'un petit molluscum axillaire enflammé, le deuxième malade de Perrin l'exérèse d'un kyste sébacé suppuré prépectoral. Mais ce sont presque toujours des interventions pour des lésions infectées. La malade de Fabre avait même présenté un état septicémique extrêmement grave. Et si

chez la première malade de Perrin, il s'est agi d'un simple adénome, les suites opératoires ont été, par contre, compliquées d'un infarctus pulmonaire.

Dans les autres observations, un traumatisme est habituellement invoqué : chute ou coup sur le thorax, meurtrissure du sein, et il est probable que, dans les cas où la lésion est apparue spontanément, sans cause apparente, une infection cutanée souvent minime, un simple furoncle ou un traumatisme léger ont pu passer inaperçus.

C'est le lendemain d'une compression vigoureuse du sein que notre malade a senti un cordon lui donnant de vives inquiétudes que mon maître Mondor a bien voulu m'aider à dissiper.

Le 17 décembre 1945, Mme G..., âgée de cinquante-cinq ans, vient me trouver, inquiète de l'apparition, trois jours auparavant, d'un cordon induré sous son sein droit. Elle n'en souffre pas et son seul souci est la crainte d'un cancer.

La veille du jour où elle a fait cette constatation, son sein, d'un volume notable, avait, au cours d'une discussion, subi une compression manuelle extrêmement vigoureuse et, le soir, la glande était encore sensible, mais, à aucun moment, n'ont apparu ecchymose ou traces cutanées.

Le cordon a 28 centimètres de long, il est vertical, part exactement du sillon sous-mammaire à l'union du tiers externe et du tiers moyen du sein et descend verticalement pour se perdre sous la peau à quelques centimètres au-dessus du milieu de l'arcade crurale.

Fixé à la peau, il se tend et devient visible sous les téguments quand on soulève le sein. Sa dimension est celle d'une grosse ficelle et sa palpation est totalement indolore.

On ne trouve aucun noyau dans le sein à la limite duquel le cordon s'arrête. Il n'y a pas de ganglions inguinaux.

Mme G..., qui avoue des habitudes d'intempérance, présente des petits signes de cirrhose, mais aucune circulation collatérale n'est visible sous la paroi abdominale. Elle a eu, il y a deux ans, des varices qui ont été sclérosées et qui restent guéries.

Sous l'action de compresses chaudes et d'une légère sulfamidothérapie, très vite ce cordon a diminué de moitié. Il lui a fallu plus d'un mois pour disparaître complètement.

La nature même de la lésion ne fait actuellement plus aucun doute. S'il n'a pas toujours été possible aux observateurs qui en étaient tentés, de faire, pour une affection aussi bénigne, un prélèvement biopsique, les examens histologiques sont maintenant assez nombreux pour dire qu'il s'agit d'une endophlébite subaiguë associée à un certain degré de thrombose. Celui qu'a pratiqué Perrin est une confirmation de plus.

L'orientation et les connexions parfois assez différentes du cordon, sont faciles à interpréter quand on sait la variabilité des anastomoses qui unissent la veine axillaire aux veines crurales et périombilicales.

L'aspect de la phlébite en cordon de la paroi thoraco-abdominale n'est d'ailleurs pas différent de celui qu'on peut rencontrer au niveau des veines superficielles des membres ou même de celles du cou.

Il y a quelques années, chez un homme de cinquante ans, qui vit apparaître assez brusquement dans la région cervicale latérale gauche, un cordon régulier, dur, légèrement douloureux, descendant jusqu'au bord postérieur du sterno-cléido-mastoïdien, je fis facilement le diagnostic de phlébite de la veine jugulaire externe que confirma M. Mondor. Un minuscule furoncle s'était formé quelques jours auparavant dans la région préauriculaire. En quelques semaines tout rentra dans l'ordre.

Ces phlébites superficielles sont en effet d'évolution toujours très bénigne. Le traitement en est sans doute illusoire. Dans un délai variant de un à trois mois, on les a toujours vues disparaître, sans traces, sauf parfois une légère teinte pigmentaire, comme on en voit au niveau des membres inférieurs, et qui s'atténue progressivement.

Mais on comprend facilement l'inquiétude de certaines malades hantées par l'idée du cancer. Nylander (d'Helsinki) y a insisté. La femme que j'ai eu l'occasion d'examiner n'avait pas échappé à cette crainte.

Vulgariser cette curieuse et nouvelle maladie permettra à celui qui se trouvera en sa présence d'abord de pouvoir conclure à un diagnostic rassurant, ensuite de pouvoir apporter quelques remarques intéressantes comme celles que l'on trouve dans les observations de M. Perrin que je vous propose de remercier.

## *Un cas complexe de chirurgie gastro-intestinale après ulcère duodénal,*

par M. **Barraya** (de Nice).

Rapport de M. Bergeret.

Le Dr Barraya nous a adressé l'observation d'un cas de chirurgie digestive dont la complexité est instructive.

Le Dr L..., âgé de quarante-huit ans, nous a consulté le 12 février 1946.

A l'âge de trente ans apparaissent trois ou quatre crises douloureuses chaque année. En janvier 1939, mélæna abondant à la suite duquel le malade, qui était chirurgien colonial, retourne à Paris. Le Dr Gutmann, consulté, porte le diagnostic d'ulcère du duodénum et propose un traitement médical d'épreuve. En 1939, le malade est réformé. L'intensité des crises s'accentue.

L'indication opératoire est posée.

A la fin juin 1941, à l'anesthésie locale, il est opéré à Lyon. On fait une gastrectomie, type Kocher, avec anastomose au bouton.

Le lendemain et le surlendemain, vomissements très abondants ne cédant pas au traitement.

*Deuxième opération*, quarante-huit heures après la première : gastro-entérostomie postérieure transmésocolique avec une anse longue, également au bouton. Suites normales.

Le malade sort de la clinique le 31 juillet.

Il reprend l'exercice de sa profession en septembre 1941. Activité normale.

Vers septembre 1942, apparaissent de nouvelles douleurs avec parfois des vomissements. L'examen radiologique montre une stase importante dans les premières anses grêles.

*Troisième opération :* le 5 avril 1943. D'après le compte rendu qui a été donné au malade, il existait d'importantes adhérences. Le chirurgien a supprimé la bouche de gastro-entérostomie et, craignant un rétrécissement de l'anse jéjunale ainsi détachée, a fait une jéjuno-jéjunostomie au bouton.

Convalescence de six mois. Les douleurs réapparaissent, après chaque repas, nettement localisées à l'hypocondre droit, avec une voussure post-prandiale à ce niveau. Pas de reprise de poids.

Venu consulter à Paris, le malade apprend par la radiologie qu'il existe une dilatation importante de la deuxième portion du duodénum ainsi que de la moitié droite de la troisième.

*Quatrième opération :* Le 10 mai 1945, anesthésie au cyclopropane. On fait une duodéno-jéjunostomie à la suture en amont de la jéjuno-jéjunostomie qui est perméable. Suites opératoires assez agitées.

A la suite de cette opération, le malade a l'impression que la douleur, améliorée à droite, s'accentue à gauche de l'ombilic et dans l'hypocondre gauche. Progressivement, il lui devient difficile de supporter ce syndrome nouveau. Il maigrit de 3 kilogrammes et vient me consulter le 12 février 1946.

L'examen radiologique montre :

1° La poche gastrique résiduelle d'une hauteur de 10 centimètres environ ;

2° Un fonctionnement normal de la sortie de l'estomac vers le duodénum ;

3° La deuxième portion du duodénum est dilatée, ainsi que l'anse jéjunale dans laquelle elle se déverse. Celle-ci est sténosée à 9 centimètres environ de la bouche duodéno-jéjunale.

Le malade souffre et dit qu'il ne peut supporter cet état. Vingt à vingt-cinq minutes après chaque repas, il présente des douleurs extrêmement diffuses au milieu desquelles il lui semble percevoir la distension de l'angle duodéno-jéjunal et des parties attenantes du duodénum et du jéjunum, exclues par la duodéno-jéjunostomie.

Après étude de son cas avec le Dr Bergeret auquel le malade nous a prié de demander avis, nous intervenons avec l'intention de remédier :

1° Au cercle vicieux créé par l'exclusion de l'angle duodéno-jéjunal, où le malade localisait sa douleur ;

2° A la sténose jéjunale que la radio a décelée.

*Le 11 avril* 1946, intervention sous protoxyde-éther-oxygène, avec l'assistance des Drs Folacci et Miniconi.

Après une libération des adhérences excessivement pénible, on arrive à exposer l'ensemble des lésions.

On sectionne la duodéno-jéjunostomie dont on ferme la brèche sur le duodénum comme sur le jéjunum. Il existe deux sténoses, l'une à la hauteur des vaisseaux mésentériques avec rétro-dilatation importante du duodénum, l'autre immédiatement en aval de la jéjuno-jéjunostomie.

On sectionne la deuxième portion du duodénum au niveau de son quart inférieur. On ferme le $D^2$ par trois plans au fil de lin, et l'on place sur le bout supérieur de la partie à enlever une ligature provisoire. On sépare du pancréas la partie inférieure de la deuxième portion, puis la troisième portion jusqu'aux vaisseaux mésentériques. On passe le duodénum sous ce pédicule artério-veineux et l'on résèque la quatrième portion du duodénum. l'angle duodéno-jéjunal et le jéjunum jusqu'en zone saine, au delà du dernier rétrécissement. On a réséqué en tout 25 centimètres de grêle. Fermeture du bout distal par trois bourses superposées.

On termine par une anastomose du deuxième duodénum au jéjunum, latéro-latérale, très large (7 centimètres environ).

Les suites opératoires ont été normales. En une semaine la température était aux environs de 37.

Depuis, le malade nous a donné à plusieurs reprises des nouvelles.

Un examen radiologique, pratiqué à Cannes, montre que la bouillie barytée, après un arrêt très court dans l'estomac, de quelques secondes, se répand très rapidement dans les anses intestinales sur une très grande longueur.

Dans l'ensemble, il va bien. Mais, suivant les aliments ingérés, il présente parfois un transit très rapide aboutissant à une selle. Dans d'autres cas, au contraire, il a l'impression d'une digestion pénible.

Cette observation nous a paru intéressante à 4 points de vue :

1° Elle montre la complexité à laquelle peuvent aboutir certains cas de chirurgie gastrique, lorsqu'un incident post-opératoire imprévisible oblige à des dérivations atypiques. Ce malade, opéré par des chirurgiens très entraînés à la chirurgie gastrique, a cependant présenté des complications telles qu'il a fallu intervenir plusieurs fois. Les accidents survenus, constituant des urgences succesives d'importance vitale, ont abouti à une complexité croissante de son transit digestif.

La conduite adoptée chaque fois a été la seule possible à partir du moment où l'incident post-opératoire était né. La crainte d'une issue fatale, remise en jeu chaque fois, obligeait à ces interventions où il fallait parer au plus pressé, et nuire au minimum. Le but a été atteint *quoad vitam*. Il a fallu cependant corriger ensuite la forme de son tube digestif par une cinquième opération. Et encore, on peut craindre que le fonctionnement de ce tube digestif atypique ne trouve difficilement son équilibre.

En posant l'indication opératoire dans les ulcères, il faut mettre dans la balance, à côté du danger vital que peut représenter la gastrectomie la plus correctement exécutée, ces cas particulièrement compliqués.

2° Nous notons, après la troisième opération, le développement d'une dilatation du duodénum en amont du passage de l'artère mésentérique supérieure. Des dilatations analogues, après des opérations de Pean ou de Kocher, ont déjà été observées et publiées, par Mallet-Guy en particulier. Il y aurait lieu, semble-t-il, d'étudier sur ce point les suites opératoires. Peut-être, après la section des deux pneumogastriques au niveau de l'estomac, dans toute gastrectomie, il y a-t-il un trouble de la tonicité duodénale. On peut admettre aussi que cette dilatation duodénale est due à la forme même de la gastrectomie, à la perturbation apportée par elle au fonctionnement gastro-duodénal, aux synergies sécrétoires bilio-pancréatiques. Il est possible que le Finsterer et le Polya aboutissent à une dilatation analogue, mais le cadre duodénal étant exclu

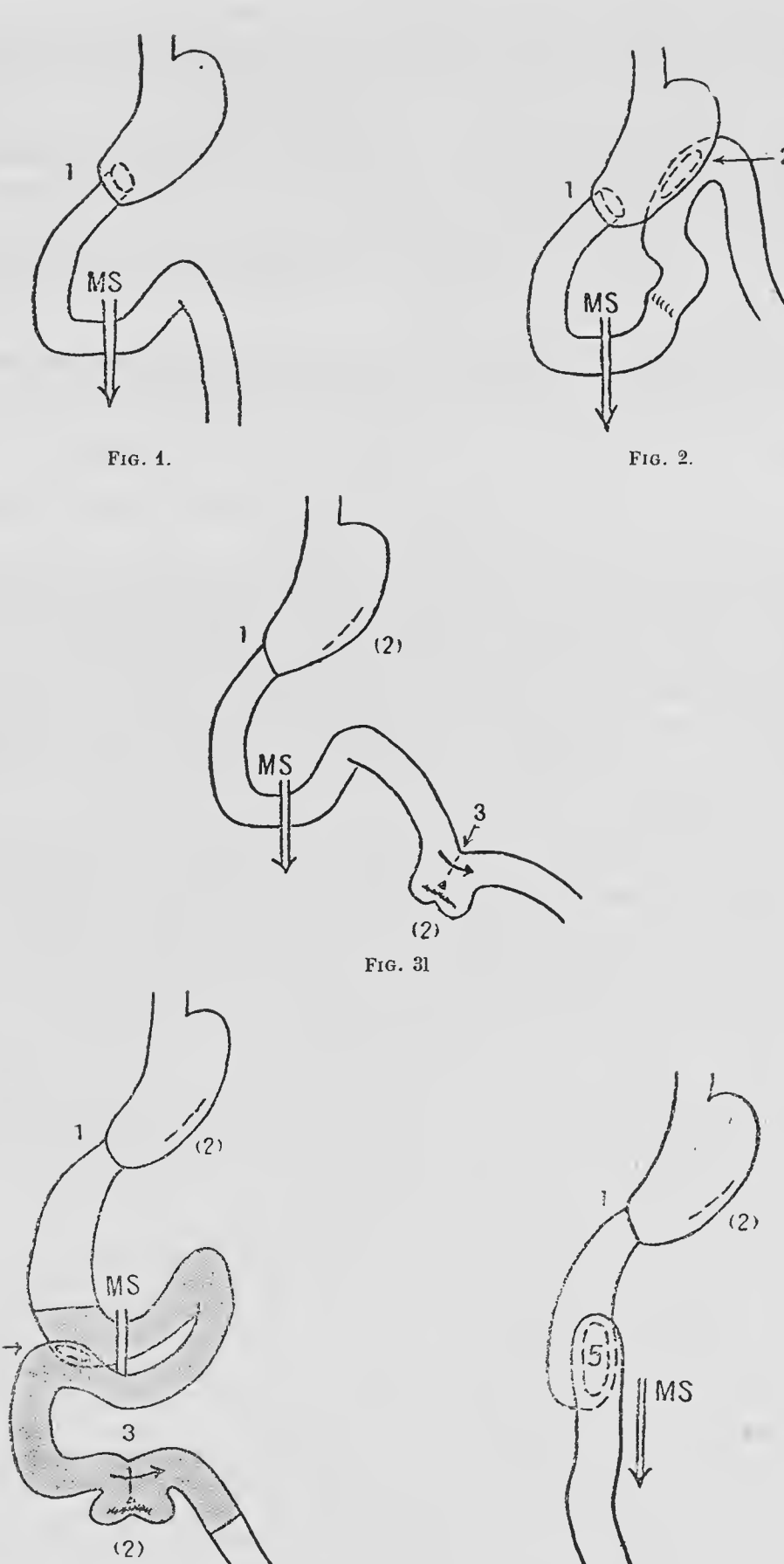



Fig. 1.

Fig. 2.

Fig. 31

Fig. 4.

Fig. 5.

du passage alimentaire, cette lésion n'est pas dans les conditions d'une réalisation complète. Le Pean et le Kocher, au contraire, permettent à la lésion de s'extérioriser, en lâchant dans le duodénum, enervé quant au pneumogastrique, une masse d'aliments que le pylore ne fragmente plus.

3° Il faut tenir compte du retentissement psychique de telles épreuves. Ce malade, pourtant courageux et bien équilibré, est devenu si attentif à son transit alimentaire qu'il avoue avoir actuellement une certaine difficulté à juger de l'intensité relative des douleurs ressenties.

4° Notre sujet présente encore, malgré un transit mécaniquement correct, des troubles digestifs. Que penser de son avenir ? Comment doit-il essayer d'équilibrer son régime, comment étudier la réaction de son tube digestif déformé aux différents aliments qu'il ingère ?

Telles sont les réflexions que nous soumet Barraya. Je voudrais surtout en retenir la question qu'il pose au sujet des anastomoses gastro-duodénales. termino-terminales.

Si je n'ai jamais fait de Kocher, j'ai, il y a plus de vingt ans, fait quelques Péan.

J'y avais renoncé pour faire systématiquement l'implantation gastro-jéjunale en raison d'une crainte, théorique d'ailleurs.

J'avais eu la curiosité d'étudier radiologiquement l'évacuation gastrique des gastrectomisés avec implantation gastro-jéjunale. J'avais été frappé par l'irruption en trombe du repas baryté dans l'anse jéjunale efférente et la dilatation brusque et très importante qui se produisait à son niveau sur une longueur de 60 à 80 centimètres. Ce n'est qu'après cette première distension que l'anse se resaisissait et luttait, par sa contraction, contre l'envahissement.

L'action de compensation sphinctérienne réalisée par la contraction intermittente de cette première anse jéjunale se montrait d'ailleurs bien insuffisante.

Ces constatations m'avaient beaucoup impressionné et je me suis demandé si le duodénum, anse fixe à trajet plusieurs fois coudé, pourrait s'adapter aussi facilement qu'une anse jéjunale à la brutalité d'une aussi brusque distension, s'il réaliserait aussi aisément qu'une anse jéjunale une fonction compensatrice modérant le transit et l'évacuation gastrique, enfin si ses fonctions propres et les fonctions biliaires et pancréatiques ne subiraient pas dans leur complexité, de perturbations importantes du fait de ces conditons nouvelles.

C'est pour ces raisons purement théoriques, que pendant vingt ans, je n'ai fait que des implantations gastro-jéjunales.

Lorsque le Péan, sous l'impulsion de Santy, de d'Allaines, de Huet, est revenu à la mode, j'en ai fait un certain nombre, car seuls les faits comptent et nos collègues nous vantaient les avantages de cette anastomose et nous disaient qu'elle ne comportait pas d'inconvénient.

Je n'ai pas pu retrouver les trois ou quatre Péan que j'avais fait il y a vingt ans et c'est infiniment regrettable.

J'ai, par contre, une quinzaine d'opérés de ce genre qui auront bientôt un recul de deux ans et je me promets de les faire étudier tant au point de vue radiologique qu'au point de vue de la fonction digestive duodéno-bilio-pancréatique, ce qui est particulièrement facile dans ces cas. Si, comme je l'espère et comme nous l'ont dit nos collègues, le résultat fonctionnel est bon dans la grande majorité des cas et les troubles fonctionnels qui ont pu être signalés, l'exception, je serai le premier à m'incliner devant les faits et à adopter cette opération plus simple d'ailleurs à exécuter que l'implantation gastro-jéjunale.

Il est un second point des réflexions de Barraya qui a retenu mon attention.

Il est évident que la transformation profonde qu'entraîne la gastrectomie provoque des modifications fonctionnelles importantes, non seulement du transit, mais des conditions de la digestion et il peut en résulter des troubles assez sérieux, notamment dans le métabolisme des glucides.

Néanmoins, l'expérience des nombreux malades que j'ai opérés, avec un

recul de plus de vingt-cinq ans pour certains, m'a montré que ceux qui suivent les conseils d'hygiène alimentaire, que nous leur donnons tous et que je n'ai pas à détailler, n'ont pas d'ennuis sérieux.

Quant à l'aide chimique que l'ont peut apporter à leur digestion, il semble que l'ingestion des éléments de la digestion gastrique soit inopérante puisqu'ils n'agissent qu'en milieu acide et qu'ils sont aussitôt neutralisés dans le duodénum. Il vaut mieux, comme le conseille le professeur Loeper, renforcer l'action du pancréas dont l'action digestive est très étendue, par l'absorption d'extraits de pancréas ou de ferments pancréatiques.

## *1° Staphylococcémie et sulfamidothérapie.*
## *2° Conduite de la sulfamidothérapie et titrage des sulfamides,*

par MM. **Giraud** et **Crosnier**, de l'Armée.

Rapport de M. Louis Sauvé.

MM. Giraud et Crosnier m'ont fait le grand honneur de me confier ces deux travaux sur la sulfamidothérapie, remarquablement et scientifiquement étudiés. L'essor de la pénicillinothérapie ne leur enlève pas l'intérêt, car M. Giraud a noté, ainsi que nous-mêmes, dans ma communication de l'an passé sur la pénicillinothérapie, l'action de renforcement que jouent les sulfamides dans cette pénicillinothérapie, et l'avantage qu'il y a d'associer ces deux techniques.

L'observation qui sert de base au premier et au plus important de ces travaux — et qu'il sera intéressant de consulter en détail dans les archives de notre Compagnie — est celle d'un jeune officier, entré en février 1944 au Val-de-Grâce, alors que nous n'avions pas encore sous la main l'inappréciable pénicilline, pour une fracture de la rotule. Très sagement, le professeur Giraud sursit à l'opération pendant trois jours pour désinfecter la région cutanée prérotulienne. Il pratiqua très simplement le cerclage de la rotule sous rachianesthésie, en laissant un drainage filiforme. Quatre jours les suites furent normales ; mais le cinquième jour, commencèrent des troubles de suppuration locale, sans participation de l'articulation. La plaie opératoire fut désunie : le pus contenait des staphylocoques dorés. La température se maintint aux environs de 39°. Elle baissa pendant vingt-quatre heures après une injection artérielle de mercurochrome ; puis elle reprit pour dépasser 41°3, et une hémoculture positive révéla la présence de staphylocoques dorés. On institua une sulfamidothérapie intensive, et en quatorze jours le malade absorba 44 grammes de thiazomide et 101 grammes de fontamide, avec un contrôle rigoureux de la teneur du sang en sulfamides, et leur élimination urinaire.

On associa à cette thérapeutique les imunotransfusions, du sérum antistaphylococcique (200 c. c. par jour) des injections intraveineuses de rouge Congo.

Les hémocultures devinrent négatives et la température baissa. Mais d'autres accidents métastatiques survinrent : un infarctus pulmonaire au treizième jour ; une thrombophlébite du membre supérieur droit à la dixième semaine ; un nouveau petit infarctus pulmonaire à la quinzième semaine. Au début du cinquième mois une patellectomie souspériostée mit fin à la suppuration locale : mais ce ne fut qu'après le sixième mois que le malade put commencer à marcher. Le septième mois, la marche redevenait possible sans douleur et la flexion du genou atteignait 45° : le drame était terminé.

J'ai résumé trop rapidement cette observation, dont on lira avec le plus grand intérêt tous les détails, tant la sulfamidothérapie a été conduite scientifiquement avec le contrôle permanent de la teneur sanguine en sulfamide et de l'élimination urinaire.

MM. Giraud et Crosnier ont développé ensuite de longues et précises conclusions que j'adopte pleinement et que je vais résumer au nom des auteurs et au mien. Je laisse de côté toute la partie chirurgicale pour m'appesantir seulement sur la partie bactériologique.

Il n'est pas douteux que, malgré la prudence de l'opérateur, qui a remis l'opération au quatrième jour après l'entrée dans le service, pour désinfecter la région cutanée, les suites opératoires ont été suivies d'une septicémie due à une souche particulièrement agressive de staphylocoques dorés. Détectés dans le pus local, ils ont été retrouvés dans le sang, et c'est à eux, sans nul doute, que sont dus les deux infarctus pulmonaires et la thrombophlébite du membre supérieur droit. Laissant de côté le traitement par le propidon, qu'ils estiment (avec raison à mon sens) contre indiqué dans les septicémies confirmées, les auteurs ont mis avant tout en action une sulfamidothérapie intensive. Ils ont associé scientifiquement à cette thérapeutique les immunotransfusions, l'iodo-septoplix, le sérum antistaphylococcique et les abcès de fixation : en somme ils ont fait flèche de tout bois. Je les en félicite pour ma part, puisqu'ils ont, non seulement sauvé leur patient, mais sauvé le membre d'où l'infection était partie et sa fonction. Etant donné la virulence particulière du germe, le résultat leur fait honneur.

La guérison de cette septicémie à staphylocoques très grave est remarquable : En dehors de l'action par le bactériophage, et avant que la pénicillinothérapie ait pu être employée, les guérisons des septicémies à staphylocoques confirmées sont très rares. J'ajoute à ces conclusions des auteurs les remarques que voici :

Il n'est pas sûr, dans leur cas remarquable, que la sulfamidothérapie soit la seule responsable de la guérison : ils sont les premiers à le reconnaître, puisqu'ils écrivent très pertinemment que dans ces staphylococcémies, la sulfamidothérapie, même intensive, est un acte insuffisant. Qu'ils me permettent d'être moins sévère qu'eux. Certes, ils ont eu raison d'adjoindre à ce mode de traitement la sérothérapie, le rouge Congo, l'abcès de fixation, le mercurochrome intraveineux et les immunotransfusions. D'après mon expérience prolongée, je crois toutefois que ces thérapeutiques n'ont eu qu'une action secondaire et que le patient eut guéri sans elles. Il eut peut-être, à mon sens, guéri plus rapidement par le bactériophage intraveineux. Cela n'empêche, qu'à mon avis, la guérison de ce cas d'extrême gravité est dûe avant tout à une sulfamidothérapie intensive soigneusement contrôlée, et c'est une première conclusion.

La seconde, destinée aux plus jeunes lecteurs de nos bulletins, est, qu'en matière de sutures de la rotule, on ne saurait prendre trop de précautions préopératoires et que la seule désinfection de la peau, même pendant plusieurs jours, ne suffit pas toujours. Je fais, pour mon compte, une vaccination préalable polyvalente.

Je terminerai par une dernière remarque purement bactériologique. Longtemps, au cours de cette observation, le germe détecté était une souche de staphylocoques dorés : on l'a retrouvé dans le foyer initial, dans le sang, et dans les crachats hémoptoïques du premier infarctus. Au contraire, dans le dernier infarctus, quatre mois après après le début des accidents infectieux, c'est un staphylocoque blanc qui fut détecté. Nous n'en sommes plus aux temps où la morphologie microbienne était considérée comme fixe : j'estime que le staphylocoque blanc constaté tardivement était une forme adultérée régressive, des staphylocoques dorés initiaux, sous l'influence de la sulfamidothérapie.

A ce travail, est joint un second travail de MM. Crosnier et Giraud, concernant la conduite de la sulfamidothérapie et le titrage de la teneur du sang en sulfamides. Cette étude, purement de laboratoire, très remarquable, concerne principalement les septicémies chirurgicales, et compare l'action des trois groupes de sulfamides. Septoplix, thiazomide et septophix. Tous les bactériothérapeutes consulteront avec fruit cette étude très précise et qui permet de contrôler jour par jour, par l'étude de la teneur sanguine et de l'élimination urinaire, la sulfamidothérapie intensive. Les auteurs ajoutent à cette étude, l'association de la

sulfamidothérapie et des injections intraveineuses de rouge Congo à 1 p. 100 : le rouge Congo étant très heureusement employé pour parer aux accidents de rétention tissulaire des sulfamides par déblocage du tissu réticulo épithélial. Ils considèrent que l'emploi du rouge Congo, inutile quand l'élimination des sulfamides par les urines est notablement supérieure à la normale, est seulement facultative quand, la concentration sulfamidée sanguine étant normale, l'élimination urinaire est satisfaisante. Elle devient, par contre, indispensable dans le cas où, à une hyperconcentration sanguine, s'ajoute une élimination urinaire insuffisante.

Encore une fois, ce remarquable travail résulte de longues et laborieuses études de laboratoire menées à bien par les auteurs.

Sans doute, l'intérêt de ces travaux semble-t-il à plusieurs diminué par l'emploi actuel de la pénicilline, et par la découverte ultérieure de la sumédine (2632 R. P.). Je ne partage pas ce point de vue pessimiste. On peut, en certains pays, ne pas avoir toujours de la pénicilline sous la main ; il peut se faire, comme je l'ai déjà signalé devant vous, que l'emploi mal contrôlé de la pénicilline fasse se développer des souches pénicillinorésistantes, et celles-ci peuvent exister d'emblée. Je rapporterai devant vous une très intéressante observation de MM. Meunier, Cochinar et Rop, concernant une observation de septicémie à *proteus vulgaris* où la pénicilline fut absolument inopérante. On aura donc toujours à se servir des sulfamides soit, de préférence asociés à la pénicilline, soit isolément. L'observation de MM. Giraud et Crosnier prouve leur efficacité remarquable dans une très grave staphylococcémie.

Je vous propose, messieurs, en terminant, de remercier ces auteurs, dont je connais personnellement la haute conscience professionnelle, de leurs très intéressants travaux, et de garder ceux-ci dans nos archives où ceux que la question intéresse les consulteront en détail avec le même intérêt, j'en suis certain, que celui que j'en ai eu.

## *Septicémie à* Proteus vulgaris *suite de plaie interne de la région frontale. Décès au vingt-cinquième jour,*

par MM. **Meunier, Cochenard** et **Roze** (de l'Armée).

Rapport de M. Louis Sauvé.

A la suite d'une plaie contuse de la région frontale gauche de 3 centimètres, reçue au cours d'une rixe, plaie sans lésion osseuse, et suturée après excision des tissus contus, dix-sept heures après le traumatisme, se développent le seizième jour des acidents cranio-infectieux redoutables : ascension de T à 40°, délire, œdème de la région orbitaire gauche, protension du globe oculaire, anurie. La plaie est désunie immédiatement ; une ponction lombaire retire du liquide normal, un traitement à la pénicilline est institué à raison de 100.000 unités intraveineuses, 10.000 unités intramusculaires le premier jour, et 100.000 intramusculaires chaque jour suivant, en tout : 600.000 unités. Une hémoculture pratiquée le dix-huitième jour, reste longtemps négative pendant six jours ; le septième jour elle pousse et, après repiquage, permet de déterminer un germe Gram négatif à l'état pur présentant les caractères du *Proteus vulgaris*. Le vingt-cinquième jour, le blessé meurt dans des crises éclamptiformes et dans l'anurie. La ponction lombaire a toujours été négative.

Cette observation, que je m'excuse de résumer et dont on trouvera tous les détails *in extenso* dans le mémoire remis par les auteurs, appelle quelques remarques.

1° Le diagnostic de septicémie à *Proteus vulgaris* est toujours aléatoire ; néanmoins, dans le cas présent, le fait que le germe était à l'état pur, et que

les repiquages ont toujours montré le même germe, permet de penser qu'il s'agissait probablement du *Proteus vulgaris*. De telles septicémies sont rares.

2° Toutefois, on ne peut conclure de façon certaine à l'existence de la septicémie. L'étude des accidents cliniques me paraît bien plus en favur d'une thrombophlébite des sinus ; il est regrettable, qu'au cours de l'autopsie, on n'ait pas recherché avec plus de précision l'état de la veine ophtalmique et des sinus caverneux.

3° L'excision et la suture primitive ont été faites soixante-sept heures après le traumatisme ; c'est à notre sens un délai beaucoup trop long, surtout dans une plaie de type civil.

4° La pénicillinothérapie s'est montrée inopérante ; mais, à notre sens, elle aurait dû être pratiquée à des doses beaucoup plus élevées, le blessé n'ayant reçu que 600.000 unités. On ne peut donc tirer de cet échec relatif aucune conclusion contre l'action de la pénicilline.

Malgré ces critiques, je vous propose de remercier les auteurs, dont l'observation est très précise, de déposer leur mémoire en nos archives, où chacun pourra le consulter avec fruit.

## *Œdème de Quincke viscéral simulant une appendicite aiguë,*

par MM. **Tasso Asteriadès** (de Thessalonique).

Rapport de M. G. Menegaux.

Le Dr Tasso Asteriadès (de Thessalonique) nous envoie une curieuse observation d'œdème de Quincke viscéral simulant une appendicite aiguë. Voici d'abord un résumé de cette observation :

Jean G... âgé de dix-neuf ans, a présenté des crises douloureuses abdominales, caractérisées par des douleurs débutant dans la région ombilicale, se localisant secondairement dans la fosse iliaque droite, et s'accompagnant d'élévation thermique ; vingt-quatre heures après le début de la crise, apparaissait une éruption urticarienne sur le tronc et les cuisses ; la crise se terminait le troisième ou le quatrième jour par des selles diarrhéiques abondantes.

Il entre à l'hôpital français le 14 juin 1945, à l'occasion de la cinquième crise. La température est à 38°5, le pouls à 100. Le malade a eu quelques vomissements. Il existe une éruption urticarienne au niveau de l'abdomen. Au niveau de la fosse iliaque droite, on découvre un empâtement profond, douloureux. Le foie déborde de deux travers de doigt les fausses côtes.

Le diagnostic porté est appendicite aiguë. Sous anesthésie générale, on fait une longue incision de Roux. Le péritoine pariétal est œdématié et infiltré. A l'ouverture de la cavité abdominale, on découvre un œdème mou, diffus, transparent, de couleur citrin qui recouvre entièrement le cæcum, le colon ascendant, l'angle iléo-cæcal et toute la fosse iliaque. L'extériorisation du cæcum est malaisée. L'appendice est libre, long et macroscopiquement sain. Appendicectomie sans enfouissement. Fermeture sans drainage.

Quelques jours après, selles diarrhéiques abondantes. Le malade sort au dixième jour.

Deux mois après, une nouvelle crise a avorté sous l'influence d'une médication calcique et adrénalinée.

Telle est l'histoire du malade de M. Tasso Asteriadès. Notre collègue Redon a publié en mars 1939 (*J. de Chir.*, 300) une observation à peu près identique. A cause de la percept'on d'un boudin bien limité dans la forme iliaque droite et du caractère paroxystique des douleurs, il avait soupçonné la possibilité d'une invagination intestinale. A l'intervention, il avait trouvé la même gelée transparente au niveau du cæcum, de la partie inférieure du côlon ascendant et de la gouttière pariéto-colique, semblable, dit-il, à une monstrueuse infiltration sous-péritonéale de substance anesthésique. Il pratiqua, lui aussi, l'ablation de l'appendice, resté sain en apparence. Son malade reconnut avoir de

fréquentes crises d'urticaire, surtout après l'ingestion de poisson. La veille de la crise douloureuse, il avait, à son déjeuner, mangé du poisson et des moules.



On sait depuis longtemps que les phénomènes d'ordre anaphylactique s'accompagnent souvent d'œdème viscéral. Expérimentalement, Martin et Croizat, Auguste Lumière, Besredka, signalent l'hyperémie viscérale que l'on observe chez les animaux morts de choc anaphylactique.

En clinique, Moiris faisant un lavage d'estomac chez un malade qui présentait des douleurs gastriques au cours d'une crise urticarienne, ramène un petit fragment de muqueuse dont l'examen histologique montre la dissociation de fibres conjonctives et une dilatation extrême des lymphatiques. Paul Chevallier, avec François Moutier, décrit en 1936 une forme gastrique de l'urticaire, dont ils ont eu la confirmation visuelle par la gastroscopie. Notre collègue Couvelaire a, dans sa thèse consacrée à l'œdème aigu du pancréas, envisagé l'origine angioneurotique de celui-ci, il a constaté, au cours d'injections préparantes, puis déclanchantes d'hémostyl, l'atteinte congestive de la totalité des viscères abdominaux.



Au point de vue pratique, l'observation de M. Tasso Asteriadès, ainsi que celle de Redon, nous rappellent que l'œdème d'origine anaphylactique de la région cæco-appendiculaire est possible. Les deux fois, il a été constaté à l'intervention faite avec un diagnostic erroné

Pourtant, Bonstis (Soc. de Chir. de Buenos-Aires, t. 23, n° 14, 19 juillet 1939, 456) a fait un diagnostic exact par la coexistence d'un empâtement douloureux de la fosse iliaque droite et d'un œdème de l'hémi-face gauche. Un quart d'heure après une injection d'adrénaline, douleurs, empâtement et œdème de la face disparaissaient.

Quoi qu'il en soit, il est certain que la présence d'une tuméfaction douloureuse de la fosse iliaque, alliée à l'existence de poussées urticariennes ou à un œdème pariétal doivent désormais permettre de reconnaître parfois l'œdème de Quincke de la région cæco-appendiculaire.

Je vous propose de remercier M. Tasso Astériadès d'avoir attiré notre attention sur cette cause rare de syndrome douloureux de la fosse iliaque droite.

## *A propos d'un cas d'hyperhydrose palmo-plantaire traité chirurgicalement. Résultat datant de cinq ans,*

par MM. **Frédéric P. Leclerc** et **Berger** (de Dijon).

Rapport de M. Sylvain Blondin.

MM. Frédéric Leclerc et Berger nous ont adressé un travail important sur une affection qui est rarement assez accentuée pour gêner les malades dans la vie courante, mais qui parfois, comme c'est le cas dans l'observation que je vais vous résumer, prend de telles proportions qu'elle devient une infirmité véritable.

Observation. — Il s'agit d'une jeune fille de dix-neuf ans, examinée pour la première fois en avril 1941. Elle n'a aucun antécédent pathologique important sauf une coccygodinie opérée et guérie.

Depuis son enfance, elle est atteinte d'une exagération extraordinaire de la transpiration des pieds et des mains. Cette hypersudation n'a fait que s'exagérer avec l'âge et son état

actuel va l'obliger, dit-elle, à cesser son travail de couturière. La malade a constamment les mains mouillées et froides, les pieds également. Mais à certains moments, le matin au lever en particulier, elle a des poussées de sudation qui mouillent tout ce qu'elle touche. La sueur alors coule de ses doigts, dit-elle, comme l'eau du robinet. A la moindre émotion, le phénomène se reproduit, elle est alors mouillée jusqu'à mi-jambe et si elle porte des bas, ceux-ci sont à jeter. Cette situation est identique l'hiver comme l'été. Elle n'est pas modifiée par les règles qui chez elle sont régulières et normales.

Elle ne transpire pas particulièrement des aisselles, ni du front, ni du reste du corps, sauf un peu de la poitrine.

Fait curieux, elle ne transpire pas spécialement la nuit.

Ses mains sont en général froides, elles ne deviennent ni blanches, ni violettes au froid ; elle n'a pas de syndrome de Raynaud. Mais elle est gênée dans la marche, par de petites plaies des pieds inter-digitales, suppurant longtemps et un peu douloureuses.

Son état général est excellent. Elle digère bien, ne tousse pas. Le pouls et la tension sont normaux. Il n'y a rien dans les urines, aucun signe de Basedowisme. Elle est extrêmement émotive. Son état l'inquiète beaucoup ; elle a peur d'être obligée de cesser complètement son métier.

Avant d'opérer la malade, une infiltration stellaire lui est faite, la main immédiatement chaude et sèche contraste avec l'autre humide et froide. La malade impressionnée par le résultat consent à se faire opérer, mais pour des raisons familiales complexes, elle ne veut absolument s'arrêter que le minimum de temps. Aussi le traitement prévu a-t-il été établi de la façon suivante :

On lui fera une double sympathectomie péri-fémorale dans une même séance, qui ne l'obligera pas à rester plus de huit jours éloignée de chez elle et deux stellectomies à un mois d'intervalle, chacune d'elle ne nécessitant pas plus de quatre ou cinq jours d'hospitalisation. La malade ne peut se décider à l'arrêt d'un mois que nécessiterait une double sympathectomie lombaire.

Le 24 avril 1941, sous anesthésie locale, une sympathectomie péri-fémorale bilatérale est exécutée sans incident. La dénudation artérielle est faite sur 6 centimètres. L'artère est bien rétractée après l'opération. La malade rentre chez elle six jours après l'intervention. Le résultat immédiat est très bon, les pieds sont secs, les draps ne sont plus mouillés par la sueur.

Elle revient le 27 mai 1941 subir la première opération cervicale, sous anesthésie locale. Elle est stellectomisée sans incident. Le ganglion est disséqué très bas. Le ganglion enlevé fut examiné histologiquement et l'histologiste n'y décela aucune lésion. L'amélioration fut immédiate. Le soir même la malade fit remarquer l'opposition entre ses deux mains et elle-même souligna la différence qui existait entre le résultat obtenu au membre inférieur où les pieds restaient un peu humides et la sécheresse de la main droite.

Elle put rentrer chez elle quatre jours après l'intervention.

Le côté gauche fut opéré le 7 juin 1941 : stellectomie facile. Le ganglion est enlevé et sectionné très bas. Les suites sont très simples, la main gauche est immédiatement sèche et la malade sort au cinquième jour de la clinique.

Depuis cette opération, la malade a été suivie régulièrement. Elle est revue une première fois en juillet 1941, le résultat est absolument parfait : un mois après la dernière opération, la malade est enchantée. Elle travaille normalement. Le complexe d'infériorité qu'elle présentait avant les opérations, dû surtout à l'idée qu'elle ne pouvait plus travailler et qu'elle sentait mauvais, a disparu.

En octobre 1941, le résultat se maintient très bon aux deux mains, mais les pieds ont, au cours de l'été, recommencé à transpirer assez abondamment. A l'automne, ils sont redevenus absolument secs.

En mai 1942, la malade est extrêmement heureuse de l'état des membres supérieurs. Le résultat aux membres inférieurs, n'est pas aussi parfait.

Certes, la situation n'est plus la même qu'avant les interventions. Elle peut porter des chaussures de cuir, ce qu'elle ne pouvait faire, mais l'amélioration n'est pas de la même qualité. Il n'y a pas récidive, car la sécheresse n'a jamais été complète, sauf les premiers jours qui suivirent l'opération péri-fémorale.

Pendant quatre ans la malade ne donne pas de ses nouvelles, mais convoquée en mai 1946, elle vient montrer ce qu'a donné la chirurgie sympathique, cinq ans après la première opération.

La malade continue à se déclarer très satisfaite du résultat obtenu. En effet, les deux mains sont absolument sèches ; quoi qu'elle soit très émotive, jamais plus dit-elle, elle n'a vu apparaître de sueur au niveau de ses paumes, même au moment des émotions violentes qui accompagnèrent la Libération.

L'examen montre deux mains d'apparence absolument normale, donnant au contact

l'impression d'une sécheresse remarquable. Elle ne transpire pas de la face, un peu de la poitrine, très légèrement entre les seins. Par contre, elle est encore gênée par ses pieds. Les jambes ne transpirent plus comme autrefois. Elle peut porter des chaussures de cuir dans lesquelles d'ailleurs elle se présente ; mais néanmoins les plantes de ses pieds restent encore constamment humides. Elle hésite à porter des bas et n'en met que rarement en été. En hiver, par contre, alors qu'autrefois la température et les saisons ne modifiaient en rien son hyperhydrose, actuellement ses pieds restent secs, elle porte des bas épais, sans gêne, en somme ne transpire plus par temps froid.

Elle est, dit-elle, transformée et par ailleurs, son état général est extrêmement satisfaisant.

Bref, on peut affirmer que la malade est guérie, absolument guérie, d'hyperhydrose palmaire à la suite d'une double stellectomie datant de cinq ans.

Le recul est suffisant pour juger l'efficacité de l'opération ganglionnaire. Elle a guéri notre malade d'une infirmité qu'aucun des traitements habituellement employés n'avait pu soulager même provisoirement.

La deuxième conclusion qu'on peut tirer de cette observation, c'est la très nette infériorité des opérations sympathiques péri-artérielles sur les sections ganglionnaires.

La malade regrette maintenant de n'avoir pas laissé faire à l'époque la sympathectomie lombaire qui avait été proposée. Ce résultat n'est d'ailleurs pas spécial aux hyperhydroses et jamais les opérations péri-artérielles ne donnent le succès obtenu par les opérations catenaires.

Enfin, dernière remarque, il n'y avait pas de lésion histologique au niveau du ganglion stellaire examiné.

Le traitement de cette fâcheuse disgrâce est difficile Audry, dans la partie dermatologique de l'Encyclopédie, écrit : « que la thérapeutique en est passablement fallacieuse ». Devant l'échec des moyens médicaux, de la physiothérapie, et bien évidemment dans les cas invétérés qui entraînent des inconvénients majeurs, rendent la marche difficile, obligeant à abandonner une profession, ou altérant gravement le psychisme, on est autorisé à proposer un traitement chirurgical.

Dès 1925, Leriche et Fontaine, en établissent la légitimité. En 1934, Leriche avec Arnulf apporta une très belle étude des effets des diverses sympathectomies sur la sudation à la Société Nationale de Chirurgie (séance du 21 février, 354). D'autres auteurs publièrent d'excellents résultats : Gino Pieri (5 cas), Leslie Roberts, Alfred W. Adson, Winchell Mac Creig (également 5 cas), Kotzareff, Broucker.

Les infiltrations sympathiques n'ont qu'une action transitoire, mais peuvent être gardées comme tests. Selon Leriche, et l'observation de Leclerc par son succès complet aux membres supérieurs, et son succès moins affirmé aux membres inférieurs confirme cette doctrine, l'opération de choix au membre supérieur est la stellectomie, aux membres inférieurs, la résection des 3[e] et 4[e] ganglions lombaires.

Dans des cas, rares il est vrai, mais bien choisis, ces opérations donnent de remarquables résultats.

Je vous propose de remercier MM. Leclerc et Berger de leur intéressant travail.

## *L'ouverture des abcès cérébraux otogènes dans le ventricule,*

par MM. J. **Piquet** (de Lille) et **Lahaise** (de Tournai).

Rapport de M. D. Petit-Dutaillis.

J'ai déjà eu l'occasion de vous rapporter l'an dernier quelques succès remarquables, obtenus par le professeur Jean Piquet, par l'association de la pénicilline et des sulfamides dans une série d'abcès cérébraux traumatiques ouverts dans les ventricules. MM. Piquet et G. Lahaise nous communiquent dans le

présent travail, les résultats obtenus par la même méthode dans des abc otogènes compliqués d'ouverture ventriculaire.

Du point de vue des possibilités thérapeutiques, les auteurs établissent ur différence fondamentale entre les cas où l'ouverture dans le ventricule s'e établie avant l'opération et ceux où cette ouverture ne se manifeste que dar les suites opératoires. La première éventualité reste d'une gravité redoutabl sans doute, disent-ils, du fait de l'inondation ventriculaire massive, alors qu dans la seconde, le courant liquidien du fait de l'ouverture de la poche l'extérieur s'opposerait, dans une certaine mesure, à la pénétration des germe de l'abcès dans le ventricule. La gravité de la première éventualité est souligné par la rareté des guérisons publiées (4 cas connus, ceux de Goert, Macewen Orare, Uffercorde).

I. *Ouverture ventriculaire avant l'évacuation chirurgicale de l'abcès.*

Leur première observation concerne un cas de ce genre et ce fut un échec.

Observation I. — V..., vingt-quatre ans, entre d'urgence à l'Hôpital de La Charité l 30 septembre 1945 pour méningite aiguë. Il est atteint d'une otite chronique suppuré à droite, remontant à cinq ans, qui, depuis quatre à cinq mois détermine une hémi-crâni intolérable. Il y a quelques jours, apparition d'une légère obnubilation intellectuelle e de somnolence. Brusquement, dans la journée du 30 septembre, la céphalée devient atroce il se produit des vomissements en fusée et le malade présente de la raideur de la nuque et du Kernig. Température, 39° ; Pouls, 150. Sulfamides, 8 grammes. A l'entrée le malade est dans le coma. Ponction lombaire : liquide trouble, 820 éléments figurés (82 p. 100 de polynucléaires et 18 p. 100 de lymphocytes). Pas de germes.

*Opération* le soir même (D[r] Barlet). Evidement pétro-mastoïdien. Ostéite du toit de l'antre et de l'aditus. Dure-mère de couleur feuille morte, recouverte de granulations. Ponction : évacuation à 2 centimètres de profondeur d'une collection purulente, de couleur brune, excessivement fétide. Drainage par un petit tube de caoutchouc : injection de 15.000 U. de pénicilline dans la cavité de l'abcès et de 20.000 U. par voie lombaire.

*Examen bactériologique.* — Streptocoque, staphylocoque et bacille Gram négatif, tous anaérobies.

Durant la journée suivante, 8 grammes de thiazomide, 15.000 U. de pénicilline par la plaie, 20.000 U. par voie lombaire et 80.000 U. par voie intra-musculaire. Néanmoins, le malade meurt dans l'après-midi.

*Autopsie :* Cavité abcédée occupant l'angle temporo-sphénoïdal droit ouverte dans le ventricule latéral.

II. *Irruption ventriculaire après évacuation chirurgicale de l'abcès.*

La situation est infiniment moins grave : en 1943 les auteurs avaient déjà trouvé relatés une vingtaine de cas d'accidents semblables où la guérison avait été obtenue. De fait, ce sont trois succès qu'ont obtenu MM. J. Piquet et Lahaise pour leurs derniers malades qui concernaient des cas de ce genre.

Obs. II. — B..., quarante-huit ans, est atteint d'un écoulement de l'oreille gauche remontant à l'enfance. Il y a environ un mois, fièvre, frissons, sueurs abondantes. Depuis lors céphalée unilatérale gauche et arrêt de l'écoulement. La douleur de tête devient de plus en plus intense. Des vertiges sont apparus il y a environ quinze jours, rendant la marche à peu près impossible. Depuis la même époque, dysarthrie. Tout récemment, il est survenu des vomissements.

*Examen* le 19 juillet 1944. Station debout très difficile. Ne peut marcher sans être aidé. Le malade geint constamment, se plaint de souffrir de douleurs violentes dans la moitié gauche de la tête et la moitié correspondante de la face grimace à chaque instant. Il paraît un peu absent, mais non obnubilé : il répond aux questions élémentaires. Confusion mentale. Hallucinations. Dysarthrie. Pas de vomissements. Température, 37° ; Pouls, 65. Nystagmus à petites oscillations vers la droite (labyrinthite).

Destruction presque totale du tympan. Mastoïde un peu sensible à la pression appuyée. Surdité totale. Légère raideur de la nuque et Kernig. Pas de signes cérébelleux.

Ponction lombaire : liquide céphalo-rachidien, trouble; albumine, 0.50 centigrammes ; glycose, 0,65 ; Leucocytes : 240, surtout des lymphocytes. Pas d'éléments microbiens ni à l'examen direct ni à la culture.

Pas de stase papillaire.

*Opération* le 20 juillet 1944 (Dr Piquet). Mastoïde éburnée, cholestéatôme. Mise à nu de la dure-mère cérébrale, indurée à la pression du doigt. Ponction : à 15 millimètres en avant et au-dessus du toit de l'antre, évacuation de 10 c. c. de pus très liquide, contenant quelques grumeaux. Mèche.

*Examen bactériologique.* — Eléments microbiens peu nombreux : diplocoques ou chaînes de diplocoques. A la culture : pneumocoques.

Dagénan : 8 grammes par jour (du 21 au 25 juillet).

Le 21, il ne s'écoule pas de pus par la plaie. Mèche iodoformée. Les jours suivants, la céphalée s'atténue pour disparaître le 25. Mais la confusion persiste. Le 30 juillet, le malade cesse de parler durant vingt-quatre heures. Forte raideur de la nuque. Pouls, 80. Pas de fièvre. Un vomissement en fusée. Le 31, vomissements à cinq reprises différentes. Le soir, en enlevant la mèche cérébrale, *écoulement abondant de liquide céphalo-rachidien.* Le malade parle normalement. Presque plus de raideur de la nuque. Dagénan : 8 grammes ce jour-là seulement. Le 3 août la fistule ventriculaire est tarie. La température s'élève brusquement ce jour-là, mais retombe aussitôt avec l'administration de dagénan (8 grammes durant cinq jours). Le malade quitte la clinique, guéri en apparence.

Le 6 septembre, dans la soirée, céphalée, légère obnubilation, dysarthrie, délire et vomissement. Le 7, raideur de la nuque et Kernig. On pratique une ponction du cerveau à travers la cicatrice opératoire, ce qui permet d'évacuer quelques gouttes de pus. Disparition de tous les troubles. Le 1er octobre, un incident semblable se reproduit caractérisé par de la céphalée, des vomissements, un état d'obnubilation avec confusion verbale, sans fièvre ni ralentissement du pouls. Sulfamidothérapie. Ponction cérébrale le 2 octobre, et évacuation de quelques gouttes de pus. Soulagement immédiat.

Après ces deux récidives mineures, la guérison a été obtenue sans nouvel incident. Le malade, revu un an après restait guéri et travaillait normalement.

Obs. III. — D..., vingt-trois ans, est atteint depuis l'enfance d'une suppuration chronique, fétide, de l'oreille droite, sans avoir jamais éprouvé de céphalée. Le 7 novembre 1945, céphalée intense à droite qui augmente progressivement. Le 10, frissons, violents maux de tête, rachialgie, raideur du cou, température 40°3. Admis à l'hôpital de La Charité l'après-midi pour méningite aiguë. Raideur de la nuque, Kernig, conscience conservée, pas de vomissements. Ponction lombaire : liquide céphalo-rachidien, trouble ; albumine, 7 grammes ; très nombreux polynucléaires altérés, pas de germes (ni à l'examen direct ni à la culture). Le soir même, obnubilation. Le 11, les signes méningés et l'obnubilation s'aggravent. Céphalée intense. Le lendemain, le malade est complètement inconscient. Soludagénan, 16 grammes.

*Opération* le 12 novembre (Dr Duflot). Evidement petro-mastoïdien à droite. Mastoïde éburnée, granulations dans l'antre, et la caisse. Au moment de la dénudation de la dure-mère, granuleuse et tendue, évacuation spontanée de 15 à 20 c. c. de pus fétide et mal lié, provenant du lobe temporo-sphénoïdal du cerveau. La fistule durale est agrandie à la pince de Kocher. Mise en place d'une mèche.

*Examen bactériologique :* nombreux germes polymorphes. vraisemblablement anaérobies. Le lendemain, le malade est très agité. Il est à peu près inconscient en apparence, mais il répond parfois à une question posée (Dagénan, 16 grammes).

Le 14 novembre, l'inconscience subsiste. Cependant le malade proteste et gémit quand on fait son pansement. En écartant à la pince de Kocher les lèvres de la dure-mère, on voit s'écouler au dehors un flot de liquide céphalo-rachidien (*ouverture ventriculaire*). La fièvre, qui était tombée, remonte à nouveau à 38°2 et restera élevée durant encore sept jours. Mèche iodoformée laissée en place jusqu'au 23 novembre. Dagénan, 16 grammes. Amélioration rapide les jours suivants. On réduit les sulfamides (12 grammes, puis 8 grammes, puis 4 grammes) jusqu'au 23 novembre) soit 54 grammes durant neuf jours. Cependant le 25 novembre, en désunissant, dans un but de vérification, la brèche durale, évacuation de 10 c. c. de pus fétide.

*Culture : staphylocoques et bacilles courts, pseudo-diphtériques.*

On met en place une mèche imprégnée de pénicilline (5 c. c. d'une solution de 20.000 U.) changée deux fois par jour. Ces mèches sont supprimées le 2 décembre. La ponction ventriculaire, faite le 5 décembre donne issue à du liquide clair. Le malade quitte l'hôpital.

Il est admis à nouveau le 11 décembre. Depuis le matin, céphalée et vomissements. Ponction ventriculaire : évacuation de 5 c. c. de liquide louche.

*Examen bactériologique :* Lymphocytes et rares polynucléaires, rares chaînettes de *streptocoques*. Le 18 décembre, on évacue à nouveau par ponction 2 c. c. de liquide purulent et l'on injecte une solution de pénicilline. Le 21, la ponction est négative. Cependant, quelques jours après, il faut donner issue à du pus provenant de la cavité abcédée et du ventricule. Mise en place de mèches iodoformées que l'on change tous les huit jours.

Cette situation dure environ quatre mois. La cavité diminue progressivement, mais très lentement. En mars, elle est peu profonde et contient un liquide clair. On continue néanmoins à mécher. Le 7 avril 1946, céphalée, raideur de la nuque, nausées. Température, 38°6. Le soir, aggravation et obnubilation. Injection intra-rachidienne de pénicilline (3.000 U.). Soludagénan (12 grammes par jour). Le lendemain, confusion, obnubilation, agitation violente. Liquide céphalo-rachidien trouble, albumine 4 grammes, présence de pus, pas de germes. On continue la pénicilline et le soludagénan. Le 11, liquide céphalo-rachidien plus clair. Albumine, 1.50, leucocytes : 55 (presque exclusivement lymphocytes). Exploration cérébrale négative. Amélioration progressive et le 15 le malade commence à répondre aux questions posées. Les signes méningés s'atténuent peu à peu. Mais la suppuration cérébrale est abondante, et la paroi de la cavité est formée de substance cérébrale diffluente. Le 9 mai, on remplit la cavité cérébrale de la poudre sulfathiazol-pénicilline, et le plombage est renouvelé le 16 mai. On laisse alors la brèche cérébrale se refermer. Le 10 juin crise d'épilepsie. Depuis lors, le malade va bien. Le 15 juin la plaie est à peu près cicatrisée.

Obs. IV. — T... Auguste, cinquante-sept ans, est atteint d'une suppuration fétide de l'oreille droite remontant à l'enfance. Pas de céphalée ni de vertiges. Le 18 mai 1946, il va consulter le Dr Lahaise. Depuis quelques jours il présente de la céphalée et des nausées. Ecoulement peu abondant et fétide de l'oreille droite, tympan détruit, aucune douleur à la pression mastoïdienne. Instillations antiseptiques et traitement sulfamidé. Le 20 mai, la céphalée est devenue très violente. Vomissements à plusieurs reprises. Obnubilation marquée. Température, 38° ; pouls, 55. Raideur de la nuque et signe de Kernig. Ponction lombaire : Albumine, 0,80. Eléments figurés : 210. Polynucléaires (peu altérés), 20 p. 100. Lymphocytes, 80 p. 100. Pas de germes à l'examen direct.

*Opération* le 21 mai (Dr Lahaise et Dr Vlaemynck). Evidement pétro-mastoïdien. Os éburné, antre de petites dimensions, quelques granulations dans la caisse. Fistule au-dessus du toit de l'antre. On dénude la dure-mère. Aussitôt il se produit un écoulement abondant de pus très fétide, gazeux, marron, remplissant à plusieurs reprises la cavité opératoire (20 à 30 c. c.), provenant du cerveau. Mise en place d'un drain à travers la brèche méningée.

*Examen bactériologique :* cocci gram+polymorphes avec quelques bacilles gram+, vraisemblablement anaérobies.

Injections intramusculaires de pénicilline (15.000 U. toutes les trois heures) et 20 c. c. de soluseptazine par jour. Mise en place d'un crayon de sulfamide. Amélioration immédiate. Chute de la température, disparition de la céphalée et des signes cliniques de méningite, mais persistance d'une certaine torpeur intellectuelle, pouls 60° à 70°.

Le 24, ponction lombaire : albumine 0.80. Eléments figurés 210 ; Lymphocytose pure.

La plaie a bon aspect : une pince introduite dans la brèche méningée donne issue à peine à quelques gouttes de pus. Mais brusquement, dans la nuit du 25 au 26 mai, le malade se plaint de violents maux de tête qui durent plusieurs heures et il tombe dans un coma profond. Température, 38°. Le lendemain, on constate que le pansement est mouillé par un flot de liquide céphalo-rachidien. On continue les sulfamides.

Après deux jours de coma, le malade est dans un état de torpeur moins profonde. La fièvre s'élève progressivement (38°, puis 38°2, et 38°5). Réapparition de la raideur de la nuque et du Kernig. Incontinence des sphincters. Pas de stase papillaire.

Le malade est examiné le 30 mai par le Dr Piquet. Pour lutter contre l'encéphalite progressive, on utilise les sulfamides à forte dose (14 grammes de sulfathiazol). Une trépanation décompressive sous-temporale est faite le lendemain (Drs Lahaize et Watteau) pour mettre fin à l'hypertension intercranienne. Les jours suivants les sulfamides sont utilisés à dose décroissante (diminution de 2 grammes par jour), et associés à la vitamine PP et à l'extrait de foie. La température s'abaisse dès le premier jour de la médication sulfamidée intensive et tombe progressivement. La suppuration diminue un peu ainsi que l'écoulement du liquide céphalo-rachidien. Le 5 juin l'état du malade est très bon. Il ne persiste qu'un peu de confusion mentale. Actuellement (20 juin) la guérison peut être considérée comme acquise.

Les auteurs font suivre leurs observations des quelques commentaires que voici :

« Ces trois succès forment contraste avec les cas semblables que nous avions traités avant 1940 — qui tous s'étaient terminés par la mort —, et avec le petit nombre de terminaisons heureuses relatées dans la littérature. *Cette modification du pronostic est évidemment due à l'emploi des sulfamides.* Mais deux notions doivent être mises en évidence. La première concerne le mode d'administration des sulfamides. En effet, chez nos malades, une seule fois (observation III)

la sulfamidothérapie a été effectuée d'une façon énergique et suffisante. C'est pourquoi l'ouverture ventriculaire, qui était imminente, s'est faite quarante-huit heures après l'opération sans accident et sans suites sérieuses. Par contre, un autre patient a reçu des doses insuffisantes, et le dernier a subi un traitement arrêté trop tôt. Dans ces deux cas, la sulfamidothérapie a évité les accidents immédiats, mais *n'a pas enrayé l'encéphalite progressive, cause essentielle de la mort dans l'abcès cérébral.* On ne peut arrêter l'encéphalite, comme nous l'avons déjà signalé, que par de très fortes doses de sulfamides (12 à 14 grammes comme traitement d'attaque). Dans notre observation IV, ce fait était particulièrement net. La fièvre, qui s'élevait progressivement depuis quelques jours, a commencé à s'abaisser dès que l'on a administré 12 grammes de sulfamides *pro die*, en même temps que les autres symptômes s'atténuaient (obnubilation et signes méningés).

« En second lieu, *la sulfamidothérapie générale n'assure qu'une guérison locale précaire.* Ainsi, dans notre observation II, le malade a présenté à deux reprises (six et dix semaines après l'opération), une récidive locale, ce que nous n'avions jamais vu chez les sujets non sulfamidés. Un autre de nos opérés, rentré chez lui, a sucombé à un semblable accident. Enfin, dans l'observation III, la cavité constituée par l'abcès et le ventricule est restée ouverte durant quatre mois, malgré tout ce que nous avons pu mettre en œuvre et des accidents méningés ont reparu. La guérison n'a été obtenue que par le plombage de la cavité avec une poudre de pénicilline-sulfamide.

« On voit donc par là que les *opérés traités et guéris en apparence par la sulfamidothérapie intensive doivent être surveillés de très près durant les mois qui suivent l'évacuation de l'abcès.* Il peut se reconstituer sur place un abcès résiduel susceptible d'entraîner la mort. »

Telles sont les conclusions de l'intéressant travail de MM. Jean Piquet et Lahaise. Nous ne pouvons que les féliciter des résutats remarquables qu'ils ont obtenus dans une complication aussi redoutable d'abcès otogènes dont il est inutile de souligner la particulière septicité. Leurs trois succès sont d'autant plus frappants qu'ils les doivent surtout à l'emploi des sulfamides, la pénicilline n'ayant été employée que chez deux de leurs opérés et à titre accessoire, à des doses insuffisantes pour que l'on puisse lui attribuer un effet majeur dans leur réussite. Je me permettrais seulement de faire des réserves, au moins pour les observation III et IV, sur la guérison obtenue, les malades n'ayant été suivis que jusqu'à cicatrisation de la plaie. Ces réserves sont d'autant plus justifiées que deux de ces malades ont eu des retours offensifs de leur suppuration à plusieurs reprises au cours de leur évolution. Les auteurs s'en étonnent car le traitement des abcès otogènes banaux ne leur a jamais donné jusqu'ici de pareilles surprises en employant le drainage par les cavités naturelles dont M. J. Piquet s'est fait l'ardent défenseur. Ils semblent penser que c'est parce qu'on ne voyait pas survivre de formes aussi graves avant la sulfamidéthorapie et que les sulfamides doivent être employés à doses suffisantes et très prolongées pour prévenir les récidives. C'est en somme reconnaître que la récidive de l'abcès est possible même dans les abcès d'origine otitique. Et je pense, pour ma part, que dans certains cas d'abcès otogènes la question de l'ablation secondaire de la poche, selon la technique de Clovis Vincent, doit trouver ses indications, bien que plus rarement que pour les autres formes étiologiques d'abcès cérébraux. C'est la seule méthode qui offre pour le malade, malgré les sulfamides et même la pénicilline, les garanties d'une guérison définitive.

Telles sont les quelques remarques que je me permettrai de faire à la suite des commentaires personnels des auteurs. Je vous propose de les remercier de nous avoir communiqué ces nouvelles observations qui font honneur à leur talent chirurgical et de les publier dans nos Mémoires.

## *Plaies de la carotide primitive, du nerf pneumogastrique, du nerf sympathique, du plexus cervical. Contusion du plexus brachial. Plaies de l'œsophage. Ligature de la carotide, suture du pneumogastrique et de l'œsophage,*

par M. **Jean Jiano** (de Bucarest).

Rapport de M. P. Truffert.

Le Dr Jean Jiano nous a adressé de Bucarest, l'intéressante observation suivante :

Il s'agit d'un sergent, âgé de vingt-huit ans, blessé par éclat d'obus en août 1941. Le projectile est entré par la partie supérieure de la nuque et sorti à la partie inférieure de la région carotidienne gauche, au niveau du relief du muscle sterno-cléido-mastoïdien.

Une abondante hémorragie artérielle s'est produite au moment de l'accident par les orifices cutanés, de même que par la bouche.

Après l'application d'un pansement occlusif à la première formation sanitaire de l'avant, le blessé a été transporté en arrière et soigné pendant quelques jours à l'hôpital de l'Armée où l'hémorragie s'est répétée plusieurs fois mais en très petite quantité jusqu'au moment où elle s'est arrêtée spontanément.

Dix jours après l'accident, le blessé est évacué dans mon Institut clinico-chirurgical « Colentina » à Bucarest.

A l'entrée, son état général était dominé par une profonde anémie. Les orifices cutanés étaient presque cicatrisés. La région carotidienne gauche était tuméfiée, la déglutition très difficile. Le blessé présentait le syndrome de Claude Bernard-Horner.

La voix était rauque. Il accusait des vertiges et des accès de suffocation. La moitié gauche du cou, la région sous claviculaire et deltoïdienne correspondantes étaient anesthésiées. La force musculaire du membre supérieur gauche était diminuée.

Le pouls de l'artère temporale était absent. Le pouls radial à 75 s'accélérait jusqu'à 120 pendant le moindre effort.

Ces signes et symptômes imposaient le diagnostic de lésions de l'artère carotide primitive gauche, de l'œsophage, du nerf sympathique, du pneumogastrique ou recurrent gauche, du plexus cervical et brachial.

Le calme qui s'était installé grâce à l'hémostase spontanée a été brusquement troublé quelques jours plus tard. Au cours de la nuit, l'hémorragie est réapparue par la bouche et sa violence m'a obligé d'intervenir d'urgence, en plein drame.

L'opération pratiquée sous anesthésie loco-régionale à la novocaïne a confirmé le diagnostic clinique.

A l'aide d'une longue incision de presque 10 centimètres au niveau du bord antérieur du muscle sterno-cléido-mastoïdien, on découvre le paquet vasculo-nerveux du cou, entouré de nombreux caillots fibrineux récents.

A un moment donné, un torrent de sang artériel fit irruption. Une compression digitale exercée à la partie inférieure de la carotide primitive fait diminuer l'irruption sanguine permettant une ligature définitive au fil de lin. Mais l'issue sanguine continuait toutefois, bien qu'en petite quantité. C'était la voie rétrograde qui apportait le sang. Devant cette situation grave, je fus forcé d'appliquer une pince à demeure sous la bifurcation de la carotide. L'hémorragie arrêtée définitivement, nous avons eu la possibilité de faire la toilette de la région, d'examiner attentivement les autres organes blessés et de traiter leurs lésions.

L'artère carotide gauche présentait à sa partie moyenne une plaie latérale oblique, irrégulière, intéressant sa demi-circonférence interne.

La plaie artérielle était entourée d'une zone contusionnée, qui excluait la possibilité d'une suture vasculaire.

A ce niveau, le nerf pneumogastrique était sectionné, les bouts tuméfiés et infiltrés de sang. Après résection des bouts contusionnés, sur une étendue de quelques millimètres, nous avons appliqué trois fils de lin très fins, passés à travers le noevrilemme.

L'exploration de l'œsophage a permis de constater, de même qu'au niveau de la lésion carotidienne et du pneumogastrique une plaie punctiforme pénétrante, qui a nécessité une suture à l'aide de quelques fils de lin appliqués en masse.

Le cordon sympathique gauche trouvé sectionné n'a pas été suturé. Quelques rameaux sectionnés du plexus cervical et quelques racines contusionnées du plexus brachial ont été de même abandonnés.

La plaie opératoire a été suturée conservant seulement à l'angle supérieur l'espace nécessaire pour la pince à demeure et à l'angle inférieur l'espace pour le drainage des loges cervicales.

*Suites opératoires :* Le troisième jour on enlève la pince appliquée sur la carotide et on mobilise la mèche de drainage.

Le quinzième jour la plaie opératoire était complètement cicatrisée.

Le blessé est sorti de l'hôpital trois mois plus tard.

Le vertige dû à l'ischémie cérébrale et à l'absence du pouls de l'artère temporale persistait.

La voix rauque dûe à la lésion du pneumogastrique dans le groupe des fibres destinées au nerf recurrent de même que la suffocation et le syndrome de Claude-Bernard Hornner persistaient.

La déglutition était facile. La force musculaire du membre supérieur était revenue. Les troubles de la sensibilité n'existaient plus.

A présent, le vertige a disparu grâce au rétablissement de la circulation cérébrale par les voies compensatrices, bien connues.

Le trouble de la voix ainsi que les accès de suffocation dûs à la lésion du pneumogastrique ont beaucoup diminué, peut-être du fait de la suppléance ou la régénération nerveuse possible.

La multiplicité même des organes atteints : vasculaires, nerveux, viscéraux, confère à cette observation un intérêt particulier. La conduite du traitement, empreinte d'une saine logique fait honneur à la maîtrise du chirurgien. Après obturation de la plaie vasculaire, M. Jean Jiano a suturé la plaie œsophagienne et parmi les blessures nerveuses il s'est attaché avec raison à rétablir la continuité du X. Celle-ci semble avoir eu une influence sur l'instabilité du pouls ; quant à la dysphonie, en l'absence d'un contrôle laryngoscopique, je crois avec M. Jean Jiano, qu'on peut l'attribuer au phénomène de suppléance du côté sain habituelle en ce cas, d'autant plus que les sections du X au dessus de l'origine du recurrent immobilisent fréquemment la corde vocale en position intermédiaire.

Le point sur lequel M. Jean Jiano attire notre attention est l'absence de la suppression de la circulation dans la C. P. chez un individu jeune. La souplesse des artères, la richesse des anastomoses du système C. E. se sont, comme il est fréquent, avérées efficientes ; chez un vieillard il en eût, comme le rappellle M. Jean Jiano, certainement été différemment. La ligature de la C. P. laissant aux suppléances la totalité du territoire carotidien externe est certainement moins grave que la ligature de la C. I. Les auteurs sont tous d'accord sur ce point, mais il n'en reste pas moins que des exceptions viennent, dans un nombre notable de cas, jeter une ombre sur cet optimisme. Il est certain que le volumineux hématome avait pendant une douzaine de jours exercé sur la C. P., au dessus de la blessure, une compression progressive favorable au développement des suppléances, peut-être plus exo- qu'endocraniennes. La disparition des troubles radiculaires du plexus brachial semblent en faveur de cette hypothèse.

M. Jean Jiano a, dit-il, dans une expérimentation antérieure lié simultanément et sans qu'il en résulte aucun inconvénient, les deux C. P. chez des chiens.

Je ne crois pas qu'il soit prudent de conclure du chien à l'homme. Chez le chien, la valeur de suppléance de l'artère vertébrale est beaucoup plus importante que chez l'homme. L'artère vertébrale du chien s'inoscule avec une branche rétrograde de l'occipitale, 3e branche terminale de la C. P. à destinée cérébrospinale, et ce système est au moins aussi important que le système carotidien, le retour est rapide d'autant que cette inosculation est épaulée d'un système anastomotique extrêmement riche tant exo- qu'intracranien. Les conditions de la circulation cérébrale ne sont donc pas identiques chez le chien et chez l'homme.

Il n'en reste pas moins que l'observation de M. Jean Jiano vient confirmer la moins grande gravité chez l'individu jeune d'une ligature de la C. P. que d'une ligature de la C. I. Peut-être la section du sympathique a-t-elle eu, dans ce cas, une action qui n'est pas inutile.

En soumettant à votre discussion cette intéressante observation, M. Jean Jiano donne à notre Compagnie un témoignage d'estime à laquelle nous ne saurions rester insensibles.

La rédaction même de l'observation, la conduite de l'intervention nous apportent du rivage latin de la mer Noire, l'écho d'un enseignement puisant ses origines aux mêmes sources que le nôtre. Un tel rappel, dans les heures présentes, nous est particulièrement précieux.

Je vous propose de féliciter M. Jean Jiano et de le remercier en insérant son travail dans nos Bulletins.

---

*Le Secrétaire annuel* : MARCEL BOPPE.

---

*Le Gérant* : G. MASSON.

---

Dépôt légal. — 1947. — 1er trimestre. — Numéro d'ordre 503. — *Masson et Cie*, éditeurs, Paris.
Imprimé par l'Ancne Imprimerie de la Cour d'Appel, 1, rue Cassette, à Paris (France).

# MÉMOIRES DE L'ACADÉMIE DE CHIRURGIE

**Séance du 12 Février 1947.**

*Présidence de* M. Louis Sauvé, *vice-président.*

## CORRESPONDANCE

La correspondance comprend :

1° Les journaux et publications périodiques de la semaine.

2° Une lettre de M. Tailhefer posant sa candidature à la place vacante d'Associé parisien.

---

## RAPPORTS

### *Luxation du métatarse traitée par manœuvres orthopédiques,*

par M. **Paul-Jean Botreau-Roussel** (de Rabat).

Rapport de M. Georges Küss.

M. P.-J. Botreau-Roussel nous a adressé une très intéressante observation de *luxation isolée spatulaire dorsale externe du métatarse avec diastasis,* c'est-à-dire que les quatre derniers métatarsiens (formant la palette ou spatule métatarsienne) se sont luxés en haut et en dehors, le premier métatarsien étant resté en place. Voici cette observation :

Mohamed b. M..., trente ans, fait une chute le 13 janvier 1945 à Port-Liautey. Le mécanisme de l'accident, complexe, ne peut être précisé par le blessé. Evacué sur l'hôpital Moulay-Youssef à Rabat, Botreau-Roussel constate une grosse déformation du pied droit qui lui fait porter d'emblée le diagnostic de luxation de l'articulation de Lisfranc. L'examen radiologique précise la variété de la luxation : spatulaire dorsale externe avec diastasis. Le 17 janvier (cinquième jour), sous rachi-anesthésie, essai de réduction sous contrôle radioscopique. Celle-ci ne se fait pas en bloc, mais on arrive, malgré un gros œdème du pied, à réduire isolément chacun des quatre métatarsiens luxés par manœuvre manuelle. Cette réduction ne se maintient pas. L'état des parties molles (ecchymoses, gros œdème) interdit, d'autre part, la pose d'un appareil plâtré.

Botreau-Roussel utilise alors la méthode suivante : le membre inférieur reposant jusqu'au talon exclusivement sur une attelle de Braune-Boppe, il passe une broche de Kirchner dans le calcanéum. Un étrier de Drapier y est adapté qu'il solidarise par une bande de toile avec la palette d'appui de l'attelle qui repose sur le plan du lit. Un crin est ensuite passé dans la pulpe de chaque orteil. Ces crins sont attelés à un bâtonnet. Une cordelette, se réfléchissant sur la poulie de l'attelle, permet d'exercer une traction de 5 kilogrammes pendant quarante-huit heures, cette traction s'avérant nécessaire pour supprimer toute déformation. Le bâtonnet était orienté en oblique, formant avec la broche transcalcanéenne un angle correspondant à l'obliquité des métatarsiens de façon à restituer à la voûte plantaire sa concavité.

Le 19 janvier, la traction est réduite à 1 kilogramme et maintenue ainsi jusqu'au 30 janvier où, au lit du malade, sans enlever la broche, sans supprimer la traction, on modèle sur le pied et la jambe une botte plâtrée. Le plâtre étant sec, on supprime la traction et on enlève la broche. On note, dans les jours suivants, une légère suppuration aux points de transfixion du calcanéum due vraisemblablement à l'emploi d'un rayon de bicyclette employé comme broche, faute de mieux.

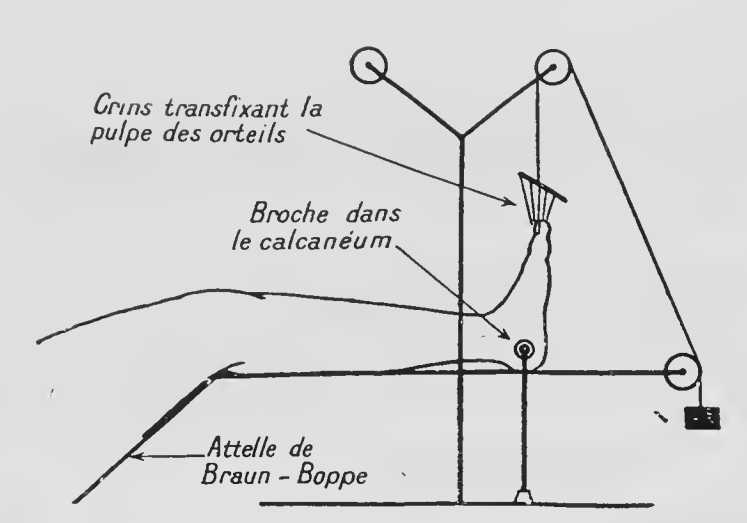



Fig. 1. — Appareillage de Botreau-Roussel pour réduire une luxation du métatarse par la traction continue.

Fig. 2. Fig. 3.

Fig. 2. — Radiographie de face de la luxation spatulaire dorso-externe du métatarse avant la réduction orthopédique.

Fig. 3. — Radiographie de face du même pied après réduction orthopédique.

Ablation du plâtre le 28 février. La radiographie de contrôle montre une réduction correcte et une décalcification diffuse des os du voisinage. Le pied est souple, a récupéré sa forme normale. La marche est permise le 9 mars. Celle-ci redevient absolument normale et indolore trois mois après.

Cette observation tire son intérêt de la méthode employée par Botreau-Roussel, méthode qui, dans ses grandes lignes, s'inspire de la méthode préconisée par Böhler pour la réduction des luxations du métatarse. Celui-ci se sert d'un appareil à vis et non de poids pour la traction et passe, non des crins, mais des fils métalliques dans la pulpe des orteils. On peut rapprocher cette technique de celle dont je me sers pour la réduction des fractures des phalanges et des métacarpiens, à la main. Depuis 1916 et mon séjour à la Panne, pendant la première guerre mondiale, dans le service du professeur Depage, où je l'ai vue employée avec succès par ses assistants, j'emploie la technique suivante : passage de fils de bronze ou d'argent, dans la partie distale des ongles perforée par une aiguille d'acier portée au rouge sombre. Ces fils sont noués en boucles. Ces boucles donnent passage à des caoutchoucs (drains ou sondes uréthrales de petit calibre) dont la tension peut être modifiée à volonté, et qui coulissent, d'autre part, dans les encoches, formant réas de poulies, que porte la partie distale d'un appareil en forme de lyre. Les extrémités de cette lyre, constituée par les trois côtés d'un fort fil de laiton, se fixent par un bracelet plâtré, moulé très exactement autour des saillies du poignet.

Quoiqu'il en soit, nous ne pouvons que féliciter M. P.-J. Botreau-Roussel, et du diagnostic précis qu'il a porté d'emblée, et du très beau résultat qu'il a obtenu chez son malade. Son observation, très complète, témoigne que, dans les luxations récentes, la réduction peut être obtenue et maintenue par des moyens orthopédiques sans recourir à une intervention sanglante.

## *Traumatisme du pied ou malformation congénitale? (Luxation homolatérale dorsale externe totale du métatarse),*

par M. **Eugène Olivier.**

Rapport de M. Georges Küss.

D'autre part, mon excellent ami, le professeur E. Olivier, a bien voulu m'adresser le dossier complet avec radiographies, d'un cas de luxation du métatarse auquel j'avais fait allusion dans la discussion qui a suivi le rapport de notre collègue Sorrel, à notre Compagnie, le 30 octobre 1946, sur un cas dénommé par les auteurs, MM. Bolot et Jean Germain : « luxation du 3e cunéiforme » et qui concernait, incontestablement, comme Sorrel a bien voulu le reconnaître, un cas typique de luxation homolatérale dorsale externe totale du métatarse.

Le cas d'E. Olivier est particulièrement intéressant, à cause du problème médico-légal qu'il pouvait poser et qui fut posé par l'auteur à la *Société de Médecine Légale* (1).

Voici, tout d'abord, résumée, cette observation :

M. K..., trente ans, aide-chauffeur, est renversé le 29 avril 1942, alors qu'il braquait les roues d'un camion. Son pied gauche est « écrasé » au niveau du métatarse avec plaie contuse du bord interne du pied, nécessitant son transport d'urgence à l'hôpital de Tulle. Là, on diagnostique une subluxation du 1er métatarsien « dont une partie est reséquée ». Ultérieurement, on aurait enlevé (?) un petit fragment osseux qualifié d'exostose, qui restait à la face dorsale du pied.

(1) E. Olivier. Traumatisme du pied ou malformation congénitale. Société de Médecine Légale de France, séance du 13 mai 1946, *in Annales de Médecine Légale*, Paris, mai-juin-juillet 1946, n° 3, 120.

Le blessé commence à se lever vers le 9 septembre 1942. La consolidation, en style médico-légal, est fixée au 26 novembre 1942, sans incapacité permanente même partielle. Depuis, M. K... a séjourné deux ans en Allemagne. Il en revient et « souffrant du pied gauche par les mauvais temps », il demande la reconnaissance d'une incapacité permanente et partielle. Olivier l'examine le 12 décembre 1944 et constate sur le bord interne du pied une saillie osseuse anormale constituée par le 1er cunéiforme qui fait saillie sous la peau, recouvert par une bourse séreuse. Tout le métatarse est luxé en dehors.

Une très belle radiographie, faite par le Dr Hélie, à la demande d'Olivier, et que je vous présente, confirme ce diagnostic. Olivier envisage, comme traitement, l'ablation chirurgicale du 1er cunéiforme devenu complètement inutile ; cette ablation devant améliorer vraisemblablement de beaucoup la marche.

Nous sommes de son avis quant au traitement proposé : dans ce cas ancien, le grand cunéiforme se montrant véritablement exclu anatomiquement et fonctionnellement du squelette du pied.

L'intérêt de cette observation qui concerne, d'après notre classification, un cas typique de luxation totale homolatérale dorsale externe du métatarse avec léger diastasis entre les bases des métatarsiens 1 et 2 et diastasis entre le 1er et le 2e cunéiforme, comme nous en avons publié et figuré de nombreux cas dans notre travail princeps et rapporté à notre Compagnie, depuis, de nombreux exemples, réside en ce fait, qu'il faut bien connaître : la base du 1er métatarsien s'articule ici, de façon en apparence parfaite, avec le front du 2e cunéiforme. Cette néarthrose apparaît absolument sur une image radiographique de face comme une articulation anatomique normale. On est alors amené à penser à une « exclusion du 1er cunéiforme » et à se demander, comme il a été fait, si, malgré l'affirmation du blessé, qu'il n'existait, avant le traumatisme subi, aucune tuméfaction osseuse sur le bord interne du pied, que celle-ci n'est apparue que le jour de l'accident et n'est devenue douloureuse que pendant son séjour en Allemagne, s'il n'y avait pas une malformation congénitale antérieure au traumatisme. Le traumatisme aurait aggravé cette malformation congénitale, cette « exclusion du premier cunéiforme » préexistante, le rôle du traumatisme se bornant, après rupture des ligaments, à luxer le 1er cunéiforme en dedans, à le faire saillir sous la peau et à rendre douloureux le port de la bottine et la marche. Cette interprétation est à rejeter, à notre avis, aussi nettement que celle que notre collègue et ami de Fourmestraux donnait à cette tribune, le 29 novembre 1939, quand il nous présentait sous le titre de fracture isolée du 1er cunéiforme, un cas typique de luxation totale homolatérale dorso-latérale externe du métatarse avec fracture du 1er cunéiforme. De Fourmestraux, après avoir lu dans nos Mémoires (2), le commentaire que je donnais sous forme de légendes des radiographies qu'il avait bien voulu m'adresser, m'écrivit, du reste, le 15 août 1941, qu'il se rangeait entièrement à mon avis.

Le cas de MM. Bolot et Jean Germain, rapporté par Sorrel et cité au début de ce rapport est un autre exemple de luxation du métatarse qualifiée bien inexactement de luxation du 3e cunéiforme.

De même encore, l'observation IV, parue dans le travail de P. Lance (*Journal de Chirurgie*, décembre 1939, p. 629) sur les Fractures du scaphoïde tarsien, concerne, ou comprend, un cas de luxation divergente columno-spatulaire du métatarse, « la colonne interne » luxée en dedans étant formée par le 1er métatarsien, le 1er cunéiforme et la partie interne, tubérositaire, du scaphoïde, cas analogue à des cas que j'ai publiés et figurés, et où la luxation des derniers métatarsiens est « vicariée » par des fractures transversales de ces derniers, ce que l'on voit assez souvent. Costantini et Duboucher, d'Alger, ont publié une observation comparable.

Les 222 cas de luxation du métatarse que j'ai étudiés à ce jour, me confirment dans l'opinion que les luxations « *dans* l'articulation de M. Lisfranc », comme

(2) *Mémoires de l'Académie de Chirurgie*, 2 juillet 1941, 67, 577.



Fig. 1. — Radiographie de face montrant le déplacement du métatarse en dehors et la néarthrose en apparence anatomiquement parfaite entre la base du 1er métatarsien et le front du 2e cunéiforme.



Fig. 2. — Radiographie de profil montrant, sauf pour le 1er métatarsien qui s'articule avec le 2e cunéiforme, le déplacement considérable des quatre derniers métatarsiens dont les bases recouvrent toute l'étendue de la face dorsale du 3e cunéiforme et du cuboïde. Le 5e métatarsien, très luxé en dehors n'a plus qu'un point de contact avec le cuboïde.

disait Malgaigne, plus correctement que les auteurs modernes qui parlent de luxation *de* l'articulation de Lisfranc, s'accompagnent souvent de lésions associées, fractures ou déplacements des os voisins, mais ce qui prime et doit baptiser la lésion, c'est la luxation, lésion majeure ici, comme elle est la lésion majeure dans les luxations antéro-internes huméro-scapulaires, l'arrachement, la fracture de la coque de la grosse tubérosité de l'humérus n'étant que lésion associée, lésion secondaire.

---

## COMMUNICATIONS

## *Traitement des grandes rétractions cicatricielles du dos de la main par résection des métacarpiens* (*).

par M. **L. Dufourmentel.**

Il est constant, dans les brûlures étendues, que le dos de la main soit atteint

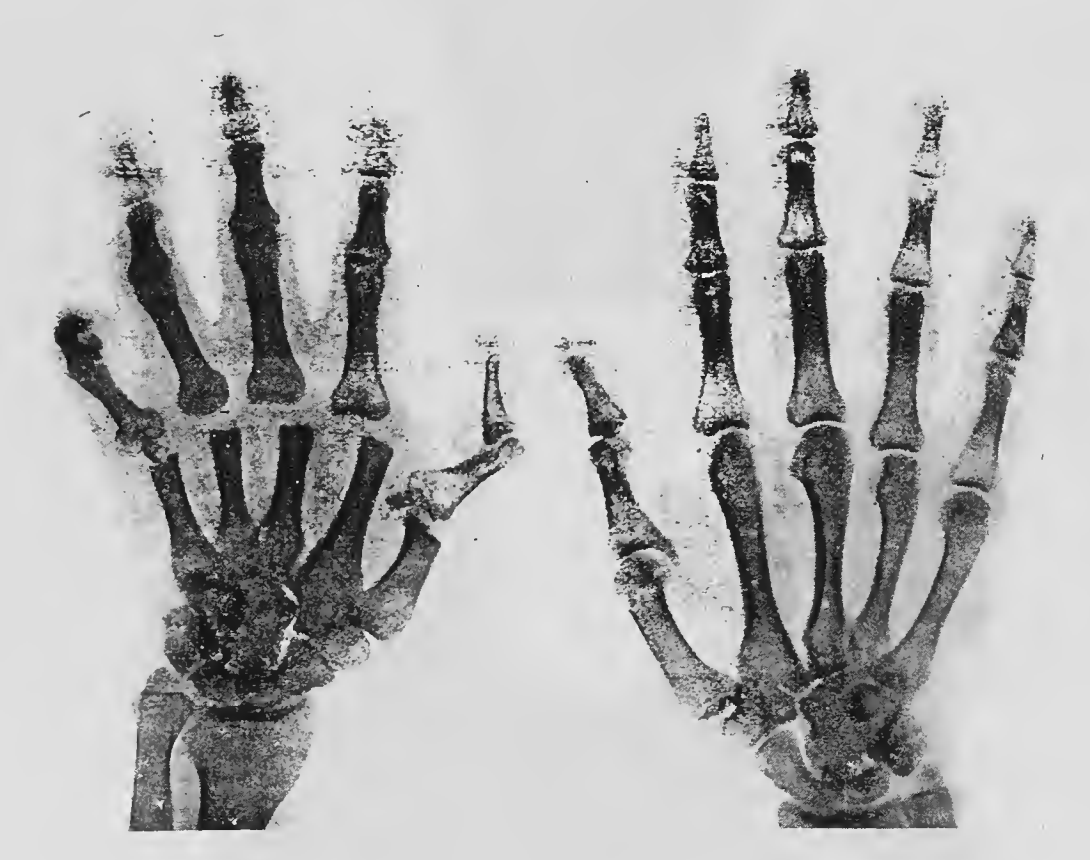


FIG. 1 montrant les radiographies comparées de la main opérée et de la main intacte

beaucoup plus que la paume. Le réflexe de protection qui fait fermer le poing explique suffisamment cette différence.

La simple destruction de la peau peut entraîner, après cicatrisation, une rétraction des doigts en hyperextension. Dans ces cas, des greffes cutanées suffisent à remettre les doigts en place et à permettre leur flexion.

Mais les brûlures profondes atteignant les tendons mettent en présence de difficultés plus grandes, que les greffes de couverture ne résolvent pas. C'est dans ces cas que j'ai été conduit, ne pouvant allonger les parties molles, à

(*) Communication faite au cours de la séance du 5 février.

raccourcir le chevalet osseux. Des tendons et des téguments insuffisants pour un squelette intact deviennent suffisants pour un squelette raccourci.



Fig. 2 montrant la main du blessé Ch .. avant l'opération.



Fig. 3. — La même après l'opération. Les téguments sont détendus, tous les mouvements et surtout la flexion sont rétablis.

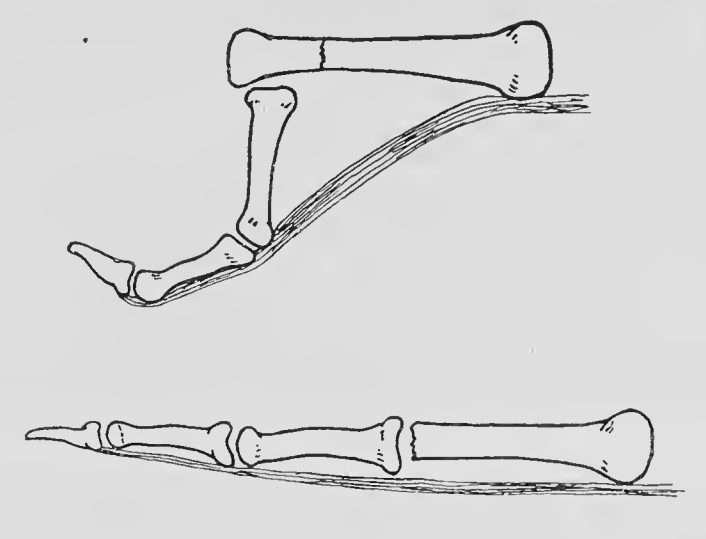


Fig. 4.

Selon les modalités de la déformation, l'étendue et la technique même de la résection varieront. Mais, d'une manière générale, c'est uniquement sur la partie distale des métacarpiens qu'elle portera.

Si la rétraction est modérée, il suffira d'amputer 1 ou 2 centimètres, c'est-à-dire uniquement la tête des os. La voie d'abord la plus commode est alors la voie dorsale où les obstacles musculo-tendineux, vasculaires et nerveux

sont moindres. Une incision longitudinale entre deux métarcapiens permet aisément de mettre à nu les deux os voisins de telle sorte que deux incisions suffiront pour aborder quatre métacarpiens.

Après les avoir libérés de toutes leurs connexions musculo-tendineuses, on les sectionne à la scie de Gigli au niveau choisi.

A condition de respecter soigneusement la base de la première phalange, aucune ankylose n'est à craindre et la guérison est très rapide.

Si la rétraction est telle que les phalanges chevauchent les têtes des métacarpiens ou même se trouvent plus ou moins loin sur leurs faces dorsales, c'est par la voie palmaire qu'il faudra les atteindre. L'opération, un peu plus laborieuse, n'en est cependant pas modifiée.

J'ai eu l'occasion d'opérer 11 mains ainsi brûlées. La guérison opératoire est très rapide et tous les résultats obtenus m'ont pleinement satisfait.

Je vous en présente quelques exemples (projections).

## *Problèmes psychosomatiques en chirurgie générale,*

par M. **J. Gosset.**

Sous ce titre nous voulons envisager devant vous les difficultés que créent chez un même sujet, l'association et l'interréaction de troubles organiques et de déséquilibres psychiques. Notre but n'est nullement d'exposer ce que l'on décrit actuellement à l'étranger sous le nom de médecine psychosomatique. Un tel exposé ne peut être que l'œuvre d'un psychiatre et entraîne trop facilement son auteur vers des concepts métaphysiques qui ne sauraient intéresser les chirurgiens. Nous nous bornerons à attirer votre attention sur des faits qui nous semblent assez importants et nombreux pour imposer des déductions cliniques et thérapeutiques précises. Ces faits sont communs ; au psychiatre ils apparaissent même d'une banalité courante. Envisagés sous l'angle chirurgical et pragmatique, ils revêtent une importance par trop négligée.

Voici d'abord les faits : entre le 1er mars 1946 et le 10 janvier 1947, à l'Hôtel-Dieu, dans le service de M. le professeur Brocq, dont nous avions la joie et l'honneur d'être l'assistant, nous avons associé un psychiatre à notre consultation de Chirurgie. Je tiens à dire toute la reconnaissance que je dois à Pierre Marty, interne des hôpitaux psychiatriques, qui m'a inlassablement aidé et auquel revient tout le mérite de ce travail.

Voici comment je procédais. J'examinais d'abord moi-même tous les malades du point de vue somatique, et dans tous les cas où les réactions psychiques du patient me semblaient anormales, toutes les fois où je trouvais une discordance étrange entre les constatations objectives et les troubles subjectifs, je confiais immédiatement le malade à Marty qui l'interrogeait dans la pièce voisine. En effet, seule la confrontation immédiate et constante entre les points de vue du chirurgien et ceux du psychiatre permet de préciser ces problèmes. Au contraire, mon expérience me permet d'affirmer que la méthode qui consisterait à diriger ces malades sur les consultations d'hôpitaux spécialisés est pratiquement stérile.

La fréquence avec laquelle on se heurte à ces problèmes psychosomatiques est le premier fait qui nous a frappé. Marty et moi. En dix mois, sur 500 malades environ, nous en avons trouvé 52, soit plus de 10 p. 100, qui présentaient des troubles justiciables de l'intervention du psychiatre. Ce chiffre doit plutôt pécher par insuffisance puisque c'était moi, chirurgien, qui décidais ou non de faire appel au jugement du spécialiste. Parfois je lui ai demandé son avis sur des malades qui m'avaient paru suspects de troubles psychiatriques et qu'il a jugés normaux. Ces malades ne sont pas comptés dans notre statistique. Plus souvent sans doute, ai-je dû omettre de lui confier des malades qui ont semblé normaux à mes yeux peu avertis.

Il faut nous arrêter un peu sur l'importance de ce chiffre de 10 p. 100. Combien y a-t-il de nos collègues qui reconnaissent que 10 p. 100 des malades qui demandent leur avis pour une affection chirurgicale, ou soi-disant telle, présentent des troubles psychiques caractérisés. Sans doute savent-ils, comme nous le savions aussi, avant nos expériences, que parmi nos consultants il y a beaucoup de faux malades, d'anxieux, de cancérophobes, qu'ils forment une sorte de déchet de nos consultations chirurgicales où nous cherchons à les dépister pour les éliminer sans guère nous préoccuper de ce que sera leur avenir. Nous savons tous combien ils deviennent facilement l'objet de la sollicitude des charlatans ou la victime offerte à certains bistouris plus entreprenants que scrupuleux. Sans doute, nos collègues n'ignorent-ils pas qu'ils est des opérés nerveux qui restent des malades plus ou moins imaginaires après leur guérison chirurgicale, que le psychisme des opérés est variable, qu'il apparaît comme le reflet de l'équilibre ou du déséquilibre neuro-végétatif dont l'importance dans le déterminisme de la maladie post-opératoire est admis par tous.

Sans doute retrouve-t-on aisément dans les publications chirurgicales des communications importantes sur la simulation et l'hystéro-traumatisme. Les séquelles psychiatriques du choc opératoire sont bien connues, mais on les a surtout présentées comme des cas rares ou curieux. Ce que nos constatations nous ont révélé, c'est l'étendue du terrain commun sur lequel le psychiatre et le chirurgien doivent se rencontrer si nous voulons vraiment guérir nos malades, l'homme étant un tout où le psychique et le corporel, indissolublement liés, ne peuvent être traités séparément. C'est cette notion fondamentale que je voudrais rendre évidente en vous présentant un essai de classification des 52 cas qu'en dix mois nous avons pu observer, Marty et moi.

Nous éliminerons rapidement les cas d'association fortuite entre une affection chirurgicale banale et un syndrome neuro-psychiatrique. Toutefois ce sont les facilités procurées par une association étroite entre le chirurgien et le neuro-psychiatre qui nous ont permis de découvrir chez 3 malades, atteints de lésions chirurgicales communes, une tumeur cérébrale débutante.

En fait, nous grouperons nos malades dans trois grandes classes distinctes. Dans chacune d'entre elles, le problème qui se pose est différent. Au premier groupe se rattachent des cas de psychiatrie pure qui, pour un observateur peu averti, simuleraient facilement un syndrome chirurgical. Le problème ici est un problème diagnostic.

Un deuxième groupe d'observations concerne des malades présentant incontestablement une affection chirurgicale qui impose une opération plus ou moins urgente. L'examen approfondi découvre la coexistence d'un syndrome psychiatrique. Le problème est alors d'ordre thérapeutique : comment ordonner et conduire le traitement de ces malades en raison de l'association de la lésion organique et du trouble psychique.

Le troisième groupe de faits n'est pas moins intéressant : il a trait à des sujets qui, d'abord parfaitement normaux, développent une psychose à la suite d'un traumatisme opératoire ou accidentel. Le problème est ici d'ordre prophylactique.

M^lle^ J .. est un exemple typique de névrose à forme mineure qui simule un syndrome appendiculaire. C'est le type de ces fausses appendicites que l'on opère souvent trop facilement et dont le nombre atteste la légèreté avec laquelle certains acceptent une opération dont la bénignité n'excuse pas l'inutilité. M^lle^ J... vient en effet nous consulter en se plaignant de crises douloureuses dans la fosse iliaque droite, de nausées. La palpation ne provoque aucune défense, mais, au dire de la malade, serait douloureuse en un point un peu plus bas situé que le point de Mac Burney. Cette jeune fille nous est amenée par ses parents ; nous la trouvons un peu bizarre. Marty l'examine et découvre sans peine les signes d'une névrose chez cette jeune fille, recluse à la campagne, presque séquestrée par

ses parents et qui a subi un choc émotif profond à la suite de la mort de son frère unique au cours de la libération. Nous refusons d'intervenir, expliquons son cas à la famille, d'ailleurs intelligente et compréhensive. Depuis, M^lle^ J... a trouvé une existence plus libre dans un magasin parisien. Ses troubles se sont atténués, puis elle s'est fiancée, aujourd'hui elle ne souffre plus.

M^me^ Ch... est une pithiatique, mais ne se présente nullement ainsi au chirurgien. Elle accuse en effet des douleurs ovariennes droites très nettes. Elle a déjà présenté une bartholinite, on lui a également enlevé l'appendice et un kyste de l'ovaire gauche. L'examen physique aussi bien que ces antécédents nous orientaient fort logiquement vers l'hypothèse d'une lésion annexielle droite et sinon vers l'opération, tout au moins vers un traitement gynécologique, médical ou physiothérapique. Comme elle nous paraît un peu nerveuse, nous demandons l'avis de Marty qui reconstitue sans peine l'histoire de cette hystérique. Elle a présenté pendant un an et demi une amnésie, puis, au moment de l'approche de ses règles, était sujette à des crises de tremblement qui s'amplifièrent jusqu'à simuler des attaques épileptiques, de grandes crises où la malade se roulait par terre en hurlant et bavant. Lassé des excentricités de son épouse, son mari l'a abandonnée. Elle a d'abord tenté de se suicider, puis elle a pris un amant qu'elle tourmente maintenant au moyen d'une mythomanie inventive. N'a-t-elle pas prétendu avoir été attaquée dans son appartement par des voleurs, ce qui lui a permis d'exiger la pose de volets blindés et de serrures compliquées. Marty a demandé à être appelé d'urgence dès qu'elle ferait une crise nerveuse ou une nouvelle crise abdominale. Ceci a suffi, pour le moment tout au moins, à dissiper les simulations chirurgicales de cette hystérique qui, je le répète, nous semblait au premier abord une malade bien banale, à peine nerveuse. Nos enquêtes chirurgicales sont habituellement discrètes, peu soucieuses de s'immiscer dans la vie sociale de nos malades. Sans les facilités que nous donnait la présence du psychiatre à nos côtés, il est probable que nous nous serions laissé surprendre.

Devrais-je vous parler de la petite Christiane G..., autre hystérique, qui simulait des crises d'appendicite. Chez elle notre attention fut attirée par la discordance entre l'importance des signes fonctionnels et la négativité de l'examen physique, l'irrégularité et l'intensité des poussées fébriles qui, plus tard, s'avérèrent simulées, et peut-être plus encore par l'attitude dominatrice que cette enfant de douze ans affectait vis-à-vis de sa mère. A l'âge de cinq ans un médecin avait parlé de crises d'appendicite et, depuis, cette enfant exploitait les avantages de sa simulation pour se dérober aux contraintes familiales ou scolaires. Elle acceptait volontiers la perspective d'une opération, insistait même pour qu'on la pratique. Nous avons pu dessiller les yeux de sa mère et depuis il n'a plus été question de crises douloureuses ou fébriles.

Chez M^lle^ D..., c'est une psychose dépressive que l'on parvient à découvrir sous le masque d'une entérocolite muco-membraneuse avec métrite et surtout des crises douloureuses de l'hypocondre droit qui faisaient songer à une cholécystite ou tout au moins à une dystonie biliaire. Sans l'aide de Marty, nous aurions peut-être multiplié les examens radiologiques et recouru à une cholangiographie. Or, M^lle^ D... est une dépressive cyclique typique qui présente des crises de larmes depuis la puberté, des crises dépressives avec état anxieux durant quinze jours ou trois semaines qui correspondent toujours à une aggravation des troubles digestifs et qui s'améliorent au contraire pendant les périodes d'euphorie. Dans son histoire personnelle, on trouve un état caractérisé d'hostilité envers son père ; son frère est asthénique déprimé, et une sœur a présenté un accès obsessionnel, une autre sœur est entrée en religion.

Nous pourrions multiplier ces cas de névrose, de pithiatisme, de psychose puisqu'ils représentent 20 p. 100 de nos observations. Au risque de nous

répéter, nous redirons que nous savons combien ils apparaîtront banaux à des psychiatres, mais c'est leur banalité même, et par conséquent leur fréquence qui leur vaut une importance chirurgicale, car ces névroses, ces psychoses ou ces hystéries se révélant sous un masque chirurgical c'est le chirurgien qui sera consulté. Est-il toujours suffisamment familiarisé avec ces cas si connus des psychiatres ? Il est difficile d'exiger cela de lui. Pour de nombreuses raisons psychologiques faciles à comprendre, il lui sera même difficile d'obtenir des malades ou de leur famille qu'ils se prêtent à une consultation psychiatrique si son expérience ou sa finesse lui font soupçonner quelque chose d'anormal. Trop souvent, hélas, il adoptera l'une des deux solutions suivantes : il opérera, s'il possède ce qu'il est convenu d'appeler un tempérament chirurgical, ou bien il se désintéressera de ces cas, ce qui n'est guère mieux.

Dans de tels cas, le but à atteindre est double, car il consiste non seulement à reconnaître l'origine exacte des troubles et à exclure l'indication opératoire, mais encore à profiter de la consultation chirurgicale pour orienter immédiatement le malade vers la thérapeutique psychiatrique qui seule pourra l'améliorer. Selon nous, c'est la collaboration intime du chirurgien et du psychiatre, la possibilité d'établir un diagnostic psychiatrique à l'insu du malade et dans le service même de chirurgie où il est venu consulter, qui donne la solution pratique et humaine de ces problèmes. Cette solution me paraît si importante que je suis convaincu que dans un avenir plus ou moins éloigné, les chirurgiens admettront comme une vérité ce qui aujourd'hui, sur mes lèvres, semblera une boutade : j'oserai en effet, suggérer que la présence assidue d'un psychiatre est aussi indispensable dans un service de chirurgie, que celle d'un bactériologiste ou d'un anatomo-pathologiste.

C'est aussi la collaboration du chirurgien et du psychiatre qu'imposent les cas qui concernent le second ordre de faits que nous envisageons maintenant. En négligeant, volontairement ou non, ces sortes de cas, on aboutit à la création d'états incurables comme celui dont M^lle^ C... est un regrettable exemple. Cette malade est venue me voir en se plaignant de troubles si divers et qu'elle accompagne d'explications si étranges que nous reconnaissons sans peine la gravité de sa psychopathie. Elle a, certes, des hémorroïdes, un prurit ano-vulvaire mais son attitude revendicatrice, ses plaintes concernant un premier chirurgien qui lui aurait « raccroché à l'envers » tous ses organes, me la font adresser directement à Marty, qui diagnostique une hypocondrie ancienne, maintenant incurable.

Le moment intéressant de son histoire chirurgicale n'est pas l'époque actuelle. Tout s'est passé il y a quinze ans quand elle fut opérée par un excellent chirurgien, dans un grand service parisien, pour une rétroversion. On n'a alors nullement soupçonné qu'à côté de la rétroversion et des troubles réels que cette malposition utérine pouvait entraîner, il existait déjà des troubles psychiatriques dont la découverte aurait dû rendre l'indication opératoire plus circonspecte. Cette histoire psychiatrique peut encore être reconstituée aujourd'hui. Fille d'un marchand de sel grec, dont la fortune avait disparu à la suite d'incidents financiers, M^lle^ C... n'a pu se marier et a été en butte à des plaisanteries maladroites sur sa virginité avancée. Dans l'hôpital parisien où elle s'est présentée, on a cru nécessaire de la déflorer pour l'examiner plus complètement. « On m'a ouverte comme un porc » dit-elle, puis, par hasard, elle a appris qu'avant l'opération sa radioscopie pulmonaire avait été égarée. Elle s'est tout de suite imaginé que l'on est intervenu au hasard et que tous les points de repère ont manqué pour remettre les organes à leur place initiale. Selon elle « le chirurgien s'est livré à une autopsie sur le vivant ». Certes, aujourd'hui son état hypocondriaque est incurable, mais n'est-ce pas dû au fait qu'une opération, par ailleurs justifiée, a été pratiquée il y a plus de quinze ans chez un sujet dont l'état mental aurait dû fournir une contre-indication à la décision opératoire. N'aurait-il pas mieux valu s'occuper d'abord et uniquement

de cet état mental ? Mais aussi le chirurgien n'est-il pas excusable d'avoir jugé en chirurgien dans un cas qui ne pouvait être correctement traîté que par une collaboration chirurgico-psychiatrique. Le cas de M^lle C... est un exemple frappant des conséquences auxquelles aboutit une conception thérapeutique exclusivement chirurgicale chez des malades qui présentent en réalité une double pathologie psychique et organique. De ces malades, nous en avons vu un grand nombre à notre consultation.

M. L... nous est envoyé par un de nos collègues pour un varicocèle très développé et qui, selon le malade, déterminerait des douleurs importantes. Il est à noter que le médecin qui nous l'a envoyé est un neurologue très averti et qui considère que l'intervention chirurgicale est justifiée. Par contre, comme la plupart des chirurgiens, nous ne nous hasardons à opérer de tels cas qu'avec la plus grande circonspection. En treize ans,. nous n'avons accepté d'intervenir que dans dix cas. Aussi, comme M. L.. nous paraît un peu loquace, comme les troubles dont il accuse son varicocèle nous semblent un peu excessifs, nous demandons à Marty de l'examiner immédiatement. L'interrogatoire révèle que la femme de M. L... l'a abandonné pendant l'occupation pour suivre un alsacien, collaborateur notoire. M. L... a gardé à sa femme toute son affection et sa tristesse ne s'est pas dissipée du fait qu'il a maintenant pris une maîtresse. Ce conflit sentimental est sans doute à l'origine d'une impuissance qui a fait son apparition il y a un an. Seulement, dès lors le malade a découvert son varicocèle et en fait le responsable de son insuffisance génitale. A nous, chirurgien, il s'est bien gardé de dire qu'il escomptait de l'intervention un accroissement de sa vigueur masculine et avait cherché à nous leurer, nous, et son premier médecin en exagérant ses douleurs. Poussant l'examen plus loin, Marty trouve un tremblement lingual qui lui fait soupçonner soit un syndrome extra pyramidal, soit une hyperthyroïdie. Une augmentation de 31 p. 100 du métabolisme de base affirme la réalité de cette dernière et il n'est peut-être pas excessif de penser que ce désordre endocrinien trouve son origine dans les désordres affectifs du malade.

Sans doute, nous dira-t-on que, depuis le meurtre de Pozzi, tous les chirurgiens ont appris à se méfier des porteurs de varicocèle et de leurs désordres psychiques. Voici donc d'autres observations. M^me G... présente un ulcère duodénal certain avec une histoire clinique typique, et des signes radiologiques indiscutables. Comme le début des troubles ne remonte qu'à un an, comme les crises ne sont pas trop fréquentes, comme il s'agit d'une femme, nous proposons de recourir au traitement médical avant d'envisager une gastrectomie. Or, la malade insiste pour être opérée ; cette insistance même nous semble étrange et surtout, cette malade a un passé chirurgical assez chargé : ablation de nœvus, amygdalectomie, intervention pour redressement de la cloison nasale, appendicectomie pratiquée à Sully-sur-Loire dans une ferme sur une table de cuisine. De plus, elle a fait un séjour en sanatorium après une pleurésie dont rétrospectivement le diagnostic paraît douteux. Mais ce n'est pas tout : une sœur a été opérée trois fois de suite pour occlusion intestinale. Du point de vue psychopathologique, cette femme, fille d'un cheminot, épouse d'un conducteur de métro, douée d'une instruction très moyenne, présente typiquement le « syndrome de l'institutrice ». Elle reconnaît être complètement frigide. Nous avons évité de l'opérer : en quelques mois, son état mental et ses troubles fonctionnels ont été simultanément améliorés par la psychothérapie.

Bien que nous ne désirions pas mutiplier à l'excès les observations, en voici trois succinctement rapportées qui rentrent dans le même cadre.

M^me P... présente des hématémèses et radiologiquement des polypes du duodénum, mais en outre, elle présente une névrose grave : « syndrome de la nuit de noces ». Son mari l'a abandonnée depuis dix-huit mois. Cette femme très intelligente est maintenant très améliorée par la psychanalyse.

Mme B... souffre d'un ulcère calleux térébrant de la petite courbure, se nourrit à peine : elle est pâle, émaciée, son habitus extérieur est vraiment étrange. Elle se traîne plutôt qu'elle ne marche, chuchote plutôt qu'elle ne parle, expose son histoire en geignant et s'évanouit même pendant l'examen. Psychologiquement, cette malade est complètement infantile. Son état général nous paraît tellement précaire qu'en dehors de toute considération psychiatrique nous aurions refusé de l'opérer. Quel n'est pas notre étonnement de la revoir quinze jours plus tard avec une démarche alerte, une voix assurée, un état général transformé. Elle raconte qu'elle a été consulter une sorcière qui habite à Montmartre, derrière le Sacré-Cœur et que l'usage d'eau bénite *intus* et *extra* l'a complètement guérie.

Enfin, Mme F... présente un énorme fibrome qui détermine déjà des signes de compression. Malgré notre insistance elle refuse toute intervention chirurgicale. Cette attitude nous conduit à découvrir une psychose grave au cours de laquelle on retrouve deux tentatives de suicide manquées, l'une par immersion, l'autre, moins banale, puisque Mme F... a essayé de s'asphyxier au moyen des fumées d'un morceau de lard qui grésillait dans une poêle.

Chez tous ces malades quelles auraient pu être les conséquences d'une intervention chirurgicale ? Bien que dans tous les cas la lésion organique fut indiscutable, il est probable que les signes fonctionnels étaient, pour une grande part, liés aux déséquilibres psychiques. Même débarrasés de leur lésion, ces malades n'auraient guère été améliorés subjectivement, mais l'acte opératoire aurait donné un *substratum* fixe à leur psychose qui se serait amplifiée, s'enrichissant sans cesse de masques nouveaux. Tel avait été déjà le cas de Mlle C..., que nous vous avons rapporté au début. Ce qui est grave, c'est que ces malades acceptent généralement la décision opératoire ; ce qui est plus grave encore, c'est que, dans le passé tout au moins, certains chirurgiens ont prétendu trouver une explication organique aux troubles fonctionnels que l'acte opératoire amplifie. A chaque fois on parle d'adhérences, on réintervient et l'on aggrave simultanément l'état local et l'état psychique. De malheureux malades ont vécu une véritable odyssée chirurgicale par le fait de certains chirurgiens dont l'adresse, digne d'Ulysse, s'accommodait aisément d'une méconnaissance plus ou moins réelle des réactions psycho-somatiques. En réalité, la présence d'une lésion organique et de troubles fonctionnels ne suffit pas à justifier un acte opératoire. Le chirurgien a le devoir de s'assurer que les troubles relèvent bien exclusivement de la lésion qu'il a constatée. De même qu'il complète son examen clinique par des recherches de laboratoire et de radiographie, de même un examen neuro-psychiatrique doit lui permettre de dépister toute coexistence d'un trouble psycho-pathologique. Comme la fréquence de ces associations morbides nous paraît évidente, nous sommes convaincu que dans quelques années on ne sourira plus de ceux qui pensent, comme nous, que la collaboration permanente d'un psychiatre est indispensable au fonctionnement parfait d'un service de chirurgie. Dans la majorité des cas, ces lésions organiques n'imposent pas une intervention urgente, et celle-ci ne peut être utile et inoffensive que si ces malades ont été préalablement améliorés du point de vue psychiatrique.

Reste enfin le dernier groupe de faits : celui qui concerne les malades qui ont vu se développer une psychose après un traumatisme chirurgical ou accidentel. Nous avons tous vu de ces accidentés du travail, de ces blessés de guerre, de ces pensionnés qui deviennent des infirmes définitifs, moins du fait de leur accident que des complexes psychiques qu'une organisation sociale déficiente néglige dangereusement. Est-il besoin de rappeler les conséquences graves et définitives que peut avoir chez un convalescent qui souffre encore un mot maladroit ou mal interprété prononcé par une infirmière inintelligente, un médecin lassé par des questions importunes ? Est-il besoin de souligner les répercussions

psychiques et affectives que peuvent avoir, chez la femme, des opérations gynécologiques mutilantes, surtout quand elles s'accompagnent de séquelles douloureuses et de désordres endocriniens ? Toutes les affections pelviennes, toutes les affections chroniques, et Baruch l'a démontré à propos des colibacilloses, peuvent retentir plus ou moins tôt, plus ou moins gravement, sur l'équilibre psychique des malades.

Toutes ces constatations que nous avons pu faire dans une consultation de chirurgie générale pourraient prêter à d'intéressants développements sur les dangers inhérents à toute conception mécaniciste de l'homme, conception qui en négligeant systématiquement l'âme et l'esprit nous conduirait à des échecs thérapeutiques sinon à des aggravations. Cela nous entraînerait trop loin. Nous avons simplement voulu nous borner à donner une classification sommaire des problèmes psycho-somatiques et à souligner l'importance que le chirurgien doit leur accorder. Le psychiatre est blasé sur leur intérêt clinique ; le chirurgien a le devoir d'admettre leur importance pratique et thérapeutique.

De ceci naît la nécessité de la collaboration étroite entre le psychiatre et le chirurgien. Dans ce travail chacun d'eux a un rôle bien défini. Le chirurgien doit faire appel au psychiatre, non seulement pour des malades qui présentent des syndromes que l'on groupe sous le vague nom de fonctionnels et chez lesquels l'élément psychique est notoire, mais aussi pour des syndromes chirurgicaux nets si l'attitude, l'expression ou l'histoire du malade révèlent des anomalies, enfin pour tous les sujets qui pour une raison ou pour une autre paraissent « bizarres ».

C'est parmi les malades atteintes d'affections gynécologiques ou gastro-intestinales que ces cas se rencontreront avec une particulière fréquence. C'est au cours même de la consultation chirurgicale que le psychiatre peut et doit établir une première approximation de leur état mental. C'est plus tard qu'il les soumettra à un examen approfondi, puis, s'il y a lieu, à des thérapeutiques d'essence psychiatrique. Mais en même temps, ces malades qui sont réellement ou qui croient être des malades chirurgicaux, ne doivent pas être abandonnés par le chirurgien qu'ils ont consulté. C'est l'autorité du chirurgien qui permettra de soustraire à l'opération les faux malades qui réclament une intervention et qui ont souvent fini par lasser et persuader leur médecin traitant. C'est le chirurgien qui est qualifié pour apprécier la nécessité et l'urgence de l'opération chez ceux qui ont à la fois un trouble psychique et une lésion organique. C'est enfin le chirurgien qui doit suivre, vérifier et contrôler la psychothérapie post-opératoire ou post-traumatique. Tout ce que notre expérience personnelle nous permet d'affirmer après dix mois de travail d'équipe avec un psychiatre, c'est qu'une telle méthode fut infiniment plus fructueuse et plus profitable aux malades que nous n'aurions pu l'imaginer.

Nous ne prétendons aucunement rapporter des documents sensationnels ; chacune de nos observations peut être comparée à celles de cas connus. Par contre, ce que l'on ne soupçonne généralement pas, c'est l'importance du nombre des consultants de chirurgie générale qui sont susceptibles de bénéficier de la collaboration chirurgico-psychiatrique. Ce n'est pas en présentant l'observation spectaculaire d'un névrosé psycho-somatique, d'un malade atteint de troubles qu'une adroite psychanalyse rattache à un traumatisme affectif ou émotif que l'on démontrera l'importance et la nécessité de cette nouvelle méthode qui se refuse à traiter l'homme autrement que comme un tout indissociable. On y parviendra au contraire en multipliant les constatations communes par la collaboration effective du chirurgien et du psychiatre dans le milieu chirurgical lui-même comme nous avons tenté de le faire à l'Hôtel-Dieu, peut-être pour la première fois en France.

Le besoin de ces études est né d'un malaise dont souffre la médecine comme la chirurgie.

La tendance générale des disciplines médico-chirurgicales a été de réduire la pathologie à un certain nombre de syndromes de plus en plus nets, en tenant

compte de symptomes généraux, physiques et fonctionnels qui se groupent habituellement de façon définie.

Or il existe un facteur constant, agissant de façon permanente et d'une importance capitale puisqu'il constitue le propre de l'homme et que l'on a jusqu'à présent négligé comme un facteur accessoire : c'est le facteur mental. Ce facteur mental est un mélange d'éléments constitutionnels, physiques et sociaux qui font vivre le malade, qui le font souffrir et qui justement l'ont conduit jusque devant le médecin.

Ne pas tenir compte du facteur mental dans un syndrome médico-chirurgical est forcément une erreur, d'où le peu d'intérêt accordé à tout un groupe de malades, d'où l'échec absolu de certaines thérapeutiques, d'où l'aggravation inexplicable d'un grand nombre de cas.

L'absolu chirurgical se heurte à ces problèmes flous et diffus avec une violence particulière.

La collaboration de la chirurgie et de la psychiatrie est née de ce malaise et de ces heurts. La confrontation de disciplines aussi différentes apporte non seulement une issue thérapeutique immédiate à certains malades. mais elle constitue aussi le premier pas vers une orientation nouvelle des sciences médico-chirurgicales.

## *Danger de contamination interhumaine dans la mycothérapie en série. Contribution à la « pathologie par la seringue »,*

par MM. **P. Mollaret** et **J. Reilly**, invités de l'Académie.

Il nous paraît aussi intéressant qu'urgent de faire connaître à l'Académie de Chirurgie, comme nous venons de le faire pour la Société médicale des Hôpitaux, des conclusions d'une portée pratique très générale, qui avaient pu nous être suggérées par certaines considérations, mais qui viennent de s'imposer à nous grâce à l'observation d'un fait privilégié.

Ce fait priviligié, voici très brièvement résumé comment il fut vécu :

Un enfant de cinq ans fut hospitalisé à la Clinique des Maladies infectieuses, depuis le 11 décembre 1946, pour une méningite tuberculeuse et soumis, à ce titre, à un traitement ininterrompu, depuis son entrée, par la streptomycine. La dose moyenne fut de 1.000.000 d'unités par jour, réparties en six injections intramusculaires, pratiquées toutes les six heures à la racine des cuisses. L'action de ce traitement ne nous retiendra pas ici ; disons simplement qu'il a prolongé jusqu'à maintenant la vie de l'enfant.

La semaine dernière, un détail fixa subitement notre attention : la constitution d'un petit abcès intramusculaire de la cuisse gauche, en pleine zone des piqûres. Un tel incident n'est, certes, pas exceptionnel ; il nous parût cependant impliquer, *a priori*, que l'agent pyogène en cause ne devait point appartenir aux espèces streptomycino-sensibles. Notre curiosité ainsi piquée, du pus fut aussitôt prélevé et examiné ; à notre profonde stupéfaction, le germe en cause fut *Hemophilus influenzae* (B. de Pfeiffer) et il donna d'emblée des colonies pures.

Le fait devenait ainsi paradoxal à l'extrême et cela au moins à trois points de vue. Ce germe s'inscrit plus ou moins en tête des indications de la streptomycinothérapie ; secondement, il s'était développé dans un tissu infiltré six fois par jour, sans interruption depuis deux mois, par une solution de streptomycine titrant 50.000 unités par centimètre cubes ! Ces deux premiers points de vue individualisaient singulièrement cet *Hemophilus influenzae*, en obligeant à lui accorder une streptomycinorésistance préexistante et record. En troisième lieu, le domaine pathologique classique de ce germe ne comporte point d'abcès ; ce

dernier point de vue suggérait d'emblée une introduction intramusculaire artificielle (1).

Un premier problème à résoudre concernait *l'origine* de ce bacille. Or, nous avions une première direction de recherches : dans une des chambres voisines, était décédé, une quinzaine de jours auparavant, un nourisson atteint de méningite à *H. influenzae ;* ce décès représentait, dans une série heureuse déjà assez appréciable, un de nos deux échecs avec la streptomycine ; des doses considérables de ce médicament, injectées conjointement par voie intra-musculaire et par quatre voies sous-arachnoïdiennes (lombaire, sous-occipitale et ventriculaires droite et gauche) n'entravèrent point la pullulation du germe dans le liquide céphalo-rachidien ; l'adjonction de sulfamides, voire même un essai limité de sérothérapie spécifique n'empêchèrent point l'issue fatale. La résistance de cette souche avait heureusement retenue notre attention, si bien que furent décidées, sa conservation, l'appréciation de sa streptomycino-résistance *in vitro* (qui s'avéra considérable), ainsi que son utilisation comme antigène pour l'obtention d'un sérum spécifique chez le lapin. Ces données préalables devaient nous permettre d'acquérir la conviction que le germe de l'abcès provenait du premier malade, et cela en s'adressant à trois arguments expérimentaux dont le détail sera rapporté plus tard : comparaison de la streptomycino-résistance *in vitro* (elle dépassa 20.000 unités par centimètre cube) agglutination croisée, d'une part avec le sang du second enfant et la culture du premier, d'autre part avec le sérum de lapin préparé et la culture du second enfant. Notre sentiment est formel : le germe de l'abcès provenait du premier malade.

Restait à préciser *le mode de contamination.* Ici aussi, une direction de recherches s'imposait : l'injection de l'antibiotique ; notre conviction devait être aussi formelle sur ce point.

En effet, la pratique générale actuelle de la mycothérapie (qui fut d'abord la pénicillinothérape), quand elle dut être appliquée en série à plusieurs malades d'un même service hospitalier, a connu, au départ, un double handicap matériel : d'une part, le souci d'économiser au maximum un produit très rare, ainsi que celui d'utiliser aussi vite que possible une solution considérée comme très altérable ; ceci, joint au fait que certains conditionnements contenaient des doses élevées, a entraîné très naturellement l'emploi d'un même flacon pour plusieurs malades. Le flacon devenu commun et la raréfaction des seringues aidant, l'emploi d'une même seringue pour plusieurs malades devint tout aussi naturel. Ainsi naquit très simplement le rite de l'infirmière passant d'un malade à l'autre avec *son flacon commun*, au bouchon percé *d'une aiguille fixe*, puisant avec *une seringue commune* la dose de chacun, pour la lui injecter par l'intermédiaire d'une aiguille scrupuleusement changée et stérilisée. La notion de l'action antimicrobienne si polyvalente de la pénicilline paraissait d'ailleurs une garantie supplémentaire.

*Or, tout ceci n'était qu'illusion.* Que l'on veuille bien réfléchir aux éventualités suivantes. L'aiguille peut fort bien rencontrer (et draîner vers la seringue) quelques germes, par exemple en cas de rencontre d'un capillaire chez un bactériémique ; ces risques de souillures sont beaucoup plus évidents si l'un des malades de la salle reçoit son injection de pénicilline contre une lésion locale, un abcès, une adénite, etc. Par ailleurs, dans des tissus tant soit peu lardacés à la longue, l'injection peut être difficile à pousser et, dès que la pression cesse sur le piston, une goutte peut remonter vers l'embout de la seringue. Par ailleurs encore, le prélèvement, dans un flacon où existait un vide préalable, comporte parfois quelques difficultés d'aspiration, difficultés que supprime aisément un petit tour de main : adapter la seringue non vidée d'air, mais contenant 1 ou 2 c. c. de celui-ci et les pousser dans le flacon ; on réalise une légère surpression qui assure l'ascension dans la seringue de la fraction

(1) Ajoutons que dès l'incision de l'abcès, la guérison fut obtenue *per primam.*

exactement désirée et évite toute aspiration de bulles d'air du côté du piston. Or, ce geste a la valeur d'un véritable lessivage de l'intérieur de l'embout dans la solution. Tout ceci pourrait paraître théorique à certains ; qu'ils veuillent bien faire l'expérience de cultiver, à partir d'une seringue utilisée dans des conditions artificielles, mais comparables, et ils jugeront sur pièces.

D'ailleurs la réalité d'une « *pathologie par la seringue* » a déjà été évoquée incidemment à la Société médicale des Hôpitaux dans une intervention verbale de l'un d'entre nous, lors de la séance du 20 octobre 1945. A l'occasion d'une communication de MM. Kaplan et Gluck sur un accident de vaccination contre la fièvre jaune, il rappelait l'existence d'ictères véritablement expérimentaux obtenus dans ces conditions (28.585 cas, dont 60 mortels, aux Etats-Unis, de janvier à juillet 1942) ; il soulignait que, lors d'injections intraveineuses chez un sujet en incubation d'ictère épidémique, l'ultra-virus correspondant contaminait la seringue n'assurait point la destruction de l'ultra-virus. Pareille notion obligeait, par exemple, à reviser entièrement le vieux problème des ictères des syphilitiques, traités par arsénobenzènes. Ultérieurement, dans *The Lancet* (1946, **250**, n° 6385, 51-52), L. Howells et J. D. Olav Kerr reprenaient le problème de la transmission de l'hépatite lors d'injections de pénicilline, et concluaient à l'interdiction de toute seringue commune dans la pénicillinothérapie.

Forts de notre démonstration dans le cas rapporté au début, nous avons repris d'autres problèmes, par exemple celui que nous avons observé dans un autre hôpital : un enfant est soigné par la pénicilline pour une méningite à pneumocoques et paraît guéri ; mais quelques jours plus tard, réapparaissent fièvre et signes méningés ; la ponction lombaire ramène, non un pneumocoque, mais un bacille de Pfeiffer. Est-on sûr qu'il s'agissait d'une coïncidence, quand on aperçoit dans le même service deux autres enfants recevant de la pénicilline avec la même seringue pour une méningite à B. de Pfeiffer ?

Ainsi nous paraissent s'imposer les conclusions pratiques annoncées : *à chaque malade, son flacon d'antibiotique étiqueté et sa seringue dans son tube étiqueté ; à chaque service de malades, son four Poupinel, où les seringues sont stérilisées dans leurs tubes, pendant les intervalles de trois ou quatre heures séparant les horaires d'injections.*

Ceci implique évidemment les possibilités matérielles suivantes :

Le personnel hospitalier va être appelé à fournir un effort supplémentaire ; il suffira, comme nous l'avons fait sur le champ à l'hôpital Claude-Bernard, de faire appel à sa conscience pour en obtenir l'acceptation ;

La solution doit se conserver sans s'altérer ; ceci est maintenant acquis pour plus de vingt-quatre heures, à l'abri de la chaleur ;

Les flacons ne doivent contenir que des doses faibles (100.000 unités) et les seringues ne doivent plus faire défaut.

Pour ces deux dernières conditions, les ministères de la Santé publique et de l'Economie Nationale, alertés, ont promis de faire le nécessaire. Le Ministère de la Santé a d'ailleurs accepté de diffuser une note interdisant toute mise en commun des seringues dans l'emploi des antibiotiques.

Notre communication en fournit, croyons-nous, un légitime commentaire.

M. **Fèvre :** Je désirerais que M. Mollaret veuille bien nous indiquer quelle stérilisation il conseille pour les seringues et les embouts, puisque l'ébullition ne suffit pas pour détruire certains germes, tel celui de l'ictère infectieux.

Oubliant ce point particulier, il est certain que beaucoup se contenteraient de l'ébullition des seringues et se croiraient à l'abri d'accidents. C'est pourquoi je désireais voir préciser la technique de la stérilisation conseillée par M. Mollaret dans la pratique courante.

M. **Moulonguet :** Je crois, en effet, qu'une seringue employée pour infiltration ne fonctionne pas à sens unique. Sur ce point je confirme tout à fait

les faits que nous a apportés M. Mollaret. J'ai, à ce propos, une expérience personnelle et malheureuse. Récemment, deux malades venaient à la clinique, l'une pour électrocoagulation d'un petit nævus, l'autre pour incision d'un abcès sous-cutané. Elles arrivent dans l'ordre inverse et j'incise d'abord l'abcès après avoir fait une anesthésie par infiltration intradermique. J'infiltre ensuite un peu de novocaïne sous le nævus en reprenant la même seringue qui était restée à moitié pleine, l'aiguille ayant été changée, bien entendu. Or, cette malade deux jours après, me téléphone qu'elle a mal ; et j'ai vu évoluer sous son nævus qui n'avait été traité que par électrocoagulation à la boule, un anthrax typique.

Il est évident que c'est le staphylocoque de la première malade, ayant reflué dans la novocaïne, qui a été inoculé à la seconde. Sans doute, une hyperpression créée par l'infiltration intradermique donne-t-elle l'explication de ce reflux. Il ne faut pas se servir de la même seringue pour deux malades, même si on n'a fait aucune manœuvre d'aspiration

M. **Jean Quénu :** La possibilité de transmission de germes infectieux par le matériel d'injections hypodermiques, dont Mollaret vient de nous donner des exemples saisissants dans le cas particulier des injections de pénicilline ou de streptomycine, me préoccupe depuis longtemps. Rien n'est plus difficile à stériliser qu'une seringue et surtout une aiguille, lorsqu'elles ont été souillées. J'exige depuis longtemps dans mon service que certaines seringues soient réservées aux injections, d'autres aux ponctions. Malheureusement, rien ne ressemble autant à une seringue qu'une autre seringue. Aussi, afin d'éviter toute confusion, ai-je demandé, il y a quelques années, à la maison Lüer, de me fabriquer des seringues facilement reconnaissables, par exemple, par la couleur de l'extrémité postérieure du piston (en verre teinté), ces seringues devant exclusivement servir aux ponctions. J'en ai obtenu quelques exemplaires ; malheureusement, les difficultés de fabrication ne m'ont pas permis, jusqu'à présent, d'en avoir un nombre suffisant pour généraliser ce système assez simple de prévention qui éviterait sans doute quelques incidents regrettables.

---

## ÉLECTION D'UN MEMBRE TITULAIRE

Nombre de votants : 41. — Majorité absolue : 21.

Ont obtenu :

MM. Merle-d'Aubigné . . . . . . . . . . . . . . . . . . 40 voix. Elu.
Gérard-Marchant . . . . . . . . . . . . . . . . . . 1 —

M. Merle-d'Aubigné ayant obtenu la majorité des suffrages est proclamé membre titulaire de l'Académie de Chirurgie.

---

## Séance du 19 Février 1947.

*Présidence de* M. Pierre Brocq, *président*.

### CORRESPONDANCE

1° Des lettres de MM. Alfred Blalock (Baltimore), Urgel Gariepy (Montréal), François Roy (Québec), remerciant l'Académie de les avoir élus Associés étrangers.

Une lettre de M. Merle d'Aubigné remerciant l'Académie de l'avoir élu membre titulaire.

2° Remerciements à M. Barraya pour son livre *Schémas d'anatomie (Thorax)* dont il fait hommage à l'Académie.

## RAPPORTS

### *Des blessures par explosions de mines (Observées au cours des campagnes de Tunisie et des Vosges),*

par le Médecin Commandant **Bolot,** Chirurgien des Hôpitaux Militaires.

Rapport de M. J. Braine.

Le Médecin Commandant Bolot, en nous adressant son travail, s'excuse de revenir sur ces plaies par mines, déjà étudiées ici-même par MM. Héraud, Delvoye et Arnulf. C'est, si j'ose dire, une question de mines... à retardement ! Toutefois, elle restera encore d'actualite tant qu'il y aura des régions non encore déminées : les Vosges, les berges du Rhin, certaines plages du littoral en sont encore « truffées » et des accidents s'y produiront, hélas, longtemps encore.

Dans une remarquable conférence faite le 19 octobre dernier à l'Union Fédérative Nationale des Médecins de Réserve, mon ami le Médecin Colonel Chavialle, ancien médecin divisionnaire de la 4e D. M. M., nommé tout dernièrement Directeur du Service de Santé des troupes d'occupation en Allemagne, a insisté sur l'utilisation massive faite par les Allemands, en Tunisie et en Italie en particulier, de ces terribles engins. Citons-le : « L'ennemi mine les axes de marche, il mine tout... Un des médecins de mon G. S. D. de 1940 m'a dit ce qu'avait été cette guerre de mines en Tunisie... Un lieutenant part en patrouille, il ne revient pas ; quelques jours après, un groupe de combat, en progressant, trouve le cadavre de cet officier ; deux hommes veulent prendre le crucifix qui est déposé sur sa poitrine pour le porter au capitaine ; le crucifix était miné, les deux hommes tombent sur le cadavre du lieutenant. Le colonel Palmers, médecin divisionnaire anglais, nous dit : un jour un soldat anglais est fait prisonnier, un coup de main le fait reprendre ; il porte autour de la tête un gros pansement ; dans le poste de secours où on cherche à lui refaire son pansement, le soldat annonce qu'on lui a accroché au lobe de l'oreille une « boucle » et qu'il a l'impression qu'elle contient un détonateur : c'était exact. Les orangeries d'Italie étaient minées : combien de Marocains payèrent de leur vie le légitime désir de savourer ces fruits d'or qui avaient enchanté leur enfance. Ils minaient leurs cadavres, les casques qu'ils déposaient sur les tombes. »

Comme Chirurgien consultant de la 1re Armée j'ai eu moi-même à m'occuper des blessés par mines (dans les Vosges, aux abords du col de la Schlucht en particulier, dans la forêt de la Hardt, le long des rives du Rhin, spécialement en face de Kehl). J'en ai parlé récemment dans une conférence faite à l'Union Fédérative des Médecins de Réserve (21 janvier 1947). Durant l'hiver 1944-1945, je fus alerté par une proportion inusitée d'amputations pratiquées dans certaines formations sanitaires ; j'allai enquêter sur place ; il ne s'agissait pas, en réalité, d'amputations, mais d'inévitables régularisations de dégats causés par les explosions de ces engins redoutables : ce sont les mines elles-mêmes qui avaient amputé les blessés ; les chirurgiens n'avaient fait que sectionner des lambeaux tégumentaires, abraser des muscles déchiquetés, régulariser des os éclatés par la déflagration (amputations traumatiques des Anglais).

Le travail du Commandant Bolot est basé sur les observations de *64 plaies par explosion de mines, traitées en Tunisie* (sur 300 blessés opérés) et *12 cas traités par lui dans les Vosges.* Il souligne le fait que sur 64 blessés par explosion de mines en Tunisie, il s'agissait 47 fois de polyblessés, de « polydéchiquetés », pour lesquels se posaient des *problèmes complexes de réanimation et de conduite opératoire.* Il insiste également sur la part qui lui paraît revenir, dans l'étiologie des gangrènes par « thrombose vasculaire » signalées par certains auteurs (Arnulf), *aux lésions tégumentaires par gelure et par macération.*

La *mortalité immédiate* est très importante ; B... a vu mourir une vingtaine de polyblessés dès leur arrivée à l'ambulance ou dans les cinq heures qui ont suivi leur entrée en salle de réanimation.

En ce qui concerne les *différents* engins, B... note le large emploi, fait en Tunisie, des *tellermines* et des *springmines* (mines bondissantes) ; les routes et les pistes des régions de l'Oued Kébir, du Pont du Fahs, de Zagouhan et d'Enfidaville en étaient bourrées.

Ces mines étaient fréquemment enfouies sur les bas-côtés des routes ; les camions sautaient en doublant, ou en serrant sur leur droite. Le premier camion passant sur la mine n'est pas toujours celui qui saute : il faut parfois plusieurs pressions et un certain poids pour déclancher l'explosion ; aussi les voitures légères, type « touriste », sont-elles moins vulnérables que les camions.

*L'aviation* lançait des bombes de petit calibre qui éclataient au sol ; elles contenaient à leur intérieur des *grenades* qui n'explosaient pas d'emblée, mais, par un contact (ressort), projetant les schrapnells qu'elles contenaient. *Elles agissaient comme des mines bondissantes*, éclatant à 1 mètre ou 1 m. 50 de hauteur et occasionnant des plaies abdominales ou thoraco-abdominales graves.

I. — *Les polyblessés graves* posent des problèmes thérapeutiques délicats concernant leur *réanimation*, le *moment de l'intervention*, le *degré d'urgence des différentes plaies à opérer*.

La *réanimation*, dit B..., « doit être attentive et prolongée ; selon les cas, sang ou plasma en perfusion, toni-cardiaques et morphine doivent être administrés. L'adrénaline est contre-indiquée : un blessé qui, du fait de son collapsus cardio-vasculaire, ne saigne plus, risque de faire une hémorragie cataclysmique à la suite d'un à-coup tensionnel. De même il faut faire une attention extrême à la chute tensionnelle inévitable à la suite des mêmes vaso-constrictions temporaires, mettant le blessé dans un état sensiblement inférieur à son état initial .» Sans doute, mais je crois personnellement que ce qui règle le mieux la conduite à tenir vis-à-vis de ces blessés par mines, qui parviennent à l'ambulance dans un état grave, c'est *cette notion que ce ne sont pas des blessés comme les autres, ce ne sont pas des blessés des membres banaux ; chez eux la plus grande prudence s'impose, si on ne veut pas passer à côté du diagnostic exact* et du traitement qu'il convient d'instituer. On ne saurait trop prêter attention au « blast », et aux dangers des injections de liquide chez ces « minés » ; *il ne faut pas faire chez eux de transfusions de sang et de plasma précipitées, systématiques et surtout pas trop abondantes d'emblée.*

Il faut tout d'abord et avant tout les *réchauffer très attentivement*, leur *faire de la morphine pour calmer la douleur, de l'oxygène* et en règle générale *ne pas se presser de les opérer* avant de les avoir observés avec grand soin, avant qu'une enquête clinique très attentive, aidée au besoin d'un contrôle radiologique (pulmonaire en particulier), n'ait été faite. C'est un point sur lequel je veux insister ici à l'occasion du travail de M. Bolot : *On ne saurait examiner et surveiller avec trop de soin ces « minés » choqués, chez lesquels une plaie pénétrante de l'abdomen par petit éclat ou même une contusion abdominale grave avec éclatement viscéral, une plaie thoracique ou thoraco-abdominale à conséquences mortelles, une fracture du crâne ou du rachis, peuvent aisément passer inaperçues, vu l'état où nous arrivent ces blessés.*

Le fait s'est plusieurs fois produit. C'est ainsi, par exemple, qu'à l'Hôpital de campagne 421 installé à Tübingen, une femme russe victime de l'éclatement d'une mine fut amenée avec un broiement de jambe, qui nécessita l'amputation et une fracture de la cuisse opposée, qui fut plâtrée ; cette femme mourut, non de choc, comme trop facilement on l'avait pensé, mais bien d'un éclatement de son côlon sur une grande étendue, comme le révéla l'autopsie (Perrotin) et sans qu'on ait soupçonné, cliniquement, l'existence d'une lésion abdominale.

Ce fait n'est pas exceptionnel ; des *lésions internes considérables ne sont pas*

*rares* et sont souvent méconnues chez ces victimes d'explosions de mines, lesquelles, je le répète, *ne sont pas des blessés banaux*, mais justifient l'inventaire clinique le plus soigneux et fait avec *la plus grande circonspection*, tant au point de vue de l'opportunité de la transfusion que de la conduite de l'acte opératoire, lequel doit être discuté sans hâte et exécuté sans précipitation. Ce n'est qu'après *le réchauffement*, *l'oxygénation*, *l'examen clinique attentif* qu'on doit prendre la décision opératoire qui convient. S'il s'avère qu'il s'agit d'un blessé fortement hémorragié, on pourra recourir à la transfusion de sang ou de plasma, en tenant compte, éventuellement, du dosage extemporané de l'hémoglobine et des protides.

B... conseille d'opérer ces blessés en plusieurs temps ; il étudie le *choix de la blessure à opérer en premier lieu* et l'appréciation de l'urgence selon la gravité des différentes plaies chez ces polyblessés graves par mines. Il eût recours au fonctionnement simultané de plusieurs équipes, à la réanimation per-opératoire, au traitement d'attente des blessures mineures par simple débridement portant sur la peau et l'aponévrose, avec extraction des projectiles. Il met en garde contre un usage immodéré des sulfamides pulvérisés surabondamment dans les plaies (lésions rénales) et contre une décision trop prompte pour les amputations, qu'il pratiqua par les procédés les plus rapides, les moins choquants (amputations inter-fragmentaires, désarticulations du genou).

II. — *Les polyblessés légers* (*petits éclats, graviers, tatouage*) Type bien décrit dans le travail d'Héraud.

C'est chez ces blessés qu'on voit les plus beaux cas de choc nerveux pur. B... cite le cas d'un sous-officier de cavalerie qu'il vit avec Germain ; son cheval marcha sur une mine et fut tué par l'explosion ; le cavalier fut tatoué par plus de 300 éclats, tous superficiels ; il présentait un choc intense, qui fut le triomphe de la coramine et du plasma. Mais c'est aussi chez ces blessés qu'on voit des chocs graves souvent irréversibles. La perte de sang est minime, mais, du seul fait de l'ébranlement nerveux, ces sujets sont d'une fragilité extrême. *Le stage pré- et post-opératoire dans le service de réanimation est pour eux d'une absolue nécessité.*

III. — *Les délabrements localisés.*

A. — A côté des *lésions classiques bien étudiées :*

1° *Fractures ouvertes ou fermées* provoquées par l'onde explosive seule chez les sujets se trouvant à proximité de la mine au moment de son explosion.

2° *Dépouillement des parties molles* par effet de souffle.

3° *Arrachement d'une main ou d'un pied* (mines individuelles, mines antipersonnel ou pièges).

4° *Brûlures* par la poudre.

5° *Lésions oculaires* par éclats pénétrants, brûlures ou effets de déflagration.

B. — B... s'arrête à l'étude des trois variétés de lésions suivantes :

1° *Fractures ouvertes* avec ébranlement des parties molles, tantôt broiements plus ou moins étendus, tantôt véritables amputations ou désarticulations traumatiques.

2° *Eclatements internes du pied*, avec dégâts osseux étendus, sous des téguments intacts.

3° Les « *pieds soufflés* » de Delvoye.

B... a retrouvé avec son assistant Debaille 12 observations de blessés par mines opérés à Lure ou à Remiremont. Ses coéquipiers Séror et Zwillinger ont dû en opérer une trentaine du même type, ce qui porte à 50 le chiffre des blessés par mines sur près de 5.000 opérés à la formation de B..., pendant la campagne de France-Allemagne 1944-1945.

B... relate succinctement dans son travail ses différentes *observations*, qui concernent surtout des lésions du membre inférieur et du pied en particulier.

Au cours de la campagne d'hiver dans les Vosges et en Alsace, B..., comme Caufment, comme Farcot, qui opéraient dans son voisinage, avait pensé que

*l'épaisseur de neige et de glace qui recouvrait le sol était susceptible d'amortir en partie les effets des explosions de mines et de modifier le type des blessures habituellement observées.* Au lieu de constater, comme il l'avait fait en Tunisie ou en Italie, l'arrachement de tout un pied, B..., a rencontré là, des lésions des parties molles et du squelette intéressant seulement l'avant-pied, associées à d'importants fracacs osseux du tarse, sous téguments intacts. Le talon et la semelle plantaire étant souvent conservés, il a pu faire des amputations de Lisfranc, de Chopart, de Ricard et surtout de Syme (6). Chez au moins un tiers des blessés traités par B... existaient des *lésions de gelures surajoutées, lesquelles, à son avis, jouaient un rôle dans la pathogénie des lésions vasculaires d'artérite traumatique étudiées par Arnulf.*

B... pense qu'il faut retenir le diagnostic de « pied soufflé » quand il n'y a ni éclatement osseux interne, ni lésions de gelures surajoutées.

Delvoye a apporté des cas « où le squelette étant presque intact, les lésions des parties molles sans ouverture des téguments étaient impressionnantes : tuméfaction importante du membre inférieur avec troubles vasculaires extrêmement inquiétants, peau violacée, pouls tibial imperceptible, insensibilité des téguments ». Ce sont là des cas tout à fait purs, dont on retrouve un exemple dans l'observation III de B...

Pour Delvoye, ces lésions seraient dues à des modèles de mines différents. B... se demande si la modalité de l'explosion ne joue pas un rôle plus important que le type de mine utilisé.

*B... n'a observé aucun cas de tétanos chez ses blessés par mines.* Il a observé chez eux *trois cas de gangrène gazeuze* (sur 3 cas de gangrène gazeuze en Tunisie et 17 cas en Italie-France-Allemagne ; 20 cas au total).

En terminant, je vous propose de remercier le Médecin Commandant Bolot de l'envoi de son intéressant travail et d'en conserver le texte intégral, qui comprend les observations, dans nos archives (sous le n° 445).

BIBLIOGRAPHIE

(*A l'Académie de Chirurgie.*)

27 juin 1945. Note sur les blessures par mines terrestres. Médecin principal Héraud. Rapport de Gaudart d'Allaines.

27 juin 1945. Traumatismes fermés du pied par mines. Médecin Commandant Delvoye. Rapport de Merle d'Aubigné.

13 mars 1946. A propos des traumatismes fermés du pied par mines. G. Arnulf, Boquet et de Tayrac. Rapport de Merle d'Aubigné.

## *Quelques considérations pour la conservation de la fonction sphinctérienne dans la cure opératoire du cancer du rectum. Procédé personnel avec sphinctéro-périnéotomie postérieure,*

par MM. **Traian Nasta**, Directeur de la Clinique Thérapeutique Chirurgicale de Bucarest
et **Florian Mandache**, Assistant Universitaire.

Lecteur : M. F. d'Allaines.

Je suis chargé de vous lire la description d'un procédé de conservation sphinctérienne lors de l'ablation du cancer du rectum. Voici la description exacte des auteurs.

*Technique de notre procédé de résection endo-anale, avec sphinctéro-périnéotomie postérieure.* — Chez l'homme, on introduit une sonde urétrale qui sert de repère pendant l'opération pour éviter de léser le bulbe de l'urètre. On opère sous un jet de sérum physiologique chaud ou une autre solution légèrement antiseptique.

1° Le malade étant placé en position de la taille périnéale, on pratique une résection sous la muqueuse du rectum anal comme dans l'opération de Whithead jusqu'à ce qu'on arrive au-dessus du sphincter dans l'espace pelvi-rectal inférieur.

2° On sectionne le sphincter anal et le périnée postérieur sur la ligne médiane. Les deux extrémités rétractées du sphincter sectionné et transformé ainsi en fer à cheval avec les branches ouvertes, sont fixées avec deux fils de catgut passés dans le sphincter et fixés sur le champ opératoire à gauche et à droite. Ainsi s'éclaire largement tout l'espace rétro-rectal et latérorectal. La libération du rectum est considérablement facilitée puisqu'on ne travaille plus dans un fond de puits. De même, l'ouverture devant le cul-de-sac péritonéal et la ligature de l'artère hémorroïdale supérieure seront exécutées avec une plus grande facilité.

3° Après abaissement de l'anse pelvienne et fermeture de la brèche péritonéale, la ceinture musculaire du périnée est reconstituée, ensuite on suture (en calibrant sur le doigt) les deux branches restantes du fer à cheval sphinctérien, puis on refait la ceinture musculaire du périnée postérieur en suturant les segments musculaires restants.

4° Drainage des fosses ischio-rectales par contre-incision avec tube de caoutchouc, suture de la peau sur le raphé médian anococcygien et suture de l'anse colique descendue à la peau de l'anus avec des fils séparés de catgut.

*Avantages. Indications.* — La résection endo-anale avec sphinctéro-périnéotomie postérieure offre les avantages suivants par rapport aux méthodes de résection endo-anale Hartmann :

1° En respectant l'innervation et la vascularisation de l'appareil sphinctérien, elle offre une large voie d'attaque, ce qui permet la résection radicale du rectum cancéreux et du système cellulo-ganglionnaire périrectal.

2° Elle évite la rupture des fibres musculaires du sphincter strié par des tractions brutales, pendant l'extériorisation du tube rectal augmenté de volume.

3° Elle permet une solide réfection de la ceinture périnéale et le sphincter peut être resserré suivant les besoins. L'indication majeure de ce procédé opératoire est constituée par le cancer rectal volumineux, de siège ampullaire haut. Elle peut être utilisée soit dans la résection du rectum par voie basse, soit dans la résection rectale par voie combinée abdomino-périnéale.

Messieurs, le procédé dont je viens de vous lire la description répond à peu de chose près, au premier procédé de Babcock. Les auteurs qui nous ont envoyé ce travail en septembre 1946, ne connaissaient sans doute pas les travaux du chirurgien de Philadelphie. On sait que Babcock avait le premier imaginé la fente médiane postérieure du sphincter et du périnée ; mais ultérieurement, avec Bacon, il a modifié sa technique et réalisé tout le temps perinéal par la voie endosphinctérienne pure sans section musculaire. Toutefois, notons que MM. Traian Nasta et Florian Mandache suturent le côlon à la peau de la marge de l'anus, ce que Babcock et Bacon recommandent de ne pas faire.

Les chirurgiens de Bucarest reconnaissent à la section sphinctérienne une double utilité.

*a*) En sectionnant le sphincter, on évite la dilacération et la rupture de ce muscle qui sont la conséquence des manœuvres et des tractions inévitables par la voie endocrinale. En réalité, l'expérience de l'opération endosphinctérienne de Babcock n° 2 nous prouve qu'un sphincter anal, même très distendu, se répare parfaitement et reste très actif. Cet argument ne me paraît donc pas convaincant.

*b*) La section du sphincter et du périnée postérieur permet un très large accès sur la région pelvienne. Ce point me paraît évident. Quand on intervient par la voie endosphinctérienne on opère à l'étroit et surtout à l'aveugle, sous le contrôle du doigt et dans le cas où la tumeur n'a pu être assez libérée par en haut, l'opération est particulièrement difficile et souvent peu satisfaisante.

Pour mon compte personnel chaque fois, lors d'une opération de Babcock, que je rencontre des difficultés de dissection, je sectionne le sphincter et le périnée en arrière pour obtenir le jour nécessaire, exécutant ainsi une technique

que j'appelerais volontiers de MM. Nasta et Mandache si Babcock ne l'avait pas précédemment utilisée et si Mondor ne l'avait déjà imaginée dans sa thèse.

En tous cas le sphincter suturé est parfaitement solide et bien contractile.

Les auteurs ne nous donnent pas de détails sur le nombre de malades opérés de cette manière, mais ils nous avertissent que si la contraction volontaire du sphincter est bien conservée, son rôle de tonicité réflexe est inexistant.

Pour eux, la perte de l'arc réflexe normal (dû à la résection de la muqueuse anorectale) et le dysfonctionnement du groupe releveur sphincter (suturé en fin d'opération) sont la cause de la mauvaise fonction sphinctérienne.

Cette incontinence, plus ou moins complète, que connaissent tous ceux qui ont la pratique de cette intervention, doit peut-être s'arranger à la longue par l'éducation automatique de la muqueuse du côlon.

En publiant cette technique dans nos mémoires je vous propose de remercier les auteurs qui nous l'ont adressée.

M **Sénèque :** Je suis entièrement de l'avis de M. d'Allaines sur les considérations dont il vient de nous faire part au sujet de l'opération de Babcock : ne pas sectionner le sphincter dans les cas faciles et utiliser uniquement la voie endo-anale ; ne pas hésiter à sectionner le sphincter dans les cas difficiles.

J'ajouterai que j'ai reçu dernièrement une lettre de Bacon (de Philadelphie) dans laquelle il me signalait que depuis ma visite au Temple University Hospital, il avait pratiqué 92 opérations de Babcock sans mortalité.

## *Un piège à lombrics; le bouton de Jaboulay,*

par M. **Pierre Cahen** (Paris).

Rapport de M. Sylvain Blondin.

Sous ce titre imagé, P. Cahen nous a envoyé une pièce curieuse que je vous ai présentée. Il s'agit là , sans doute, d'un cas très exceptionel, et il est bien loin de mes intentions de vouloir en tirer quelque argument contre l'usage du bouton anastomotique.

Ce bouton de Jaboulay a été rejeté par vomissement dix-sept jours après une gastro-entérostomie pour sténose du pylore : un lombric, long de 20 centimètres s'était engagé dans l'œil de la pièce métallique, il était véritablement étranglé en son milieu et dans ses efforts pour se dégager avait entraîné avec lui le bouton, solidement fermé.

Ce rejet insolite est venu terminer une période d'observation qui avait intrigué P. Cahen : c'est à son retour de congé qu'il avait trouvé cet opéré qui présentait des douleurs intermittentes à l'épigastre, sans fièvre, sans vomissement. La radiographie montrait le bouton en place.

Je vous propose de remercier M. Cahen de nous avoir apporté l'image de ce parasite bizarrement capturé.

## *Torsion pédiculaire d'une grosse rate paludéennne, avec anémie et leucopénie,*

par M. **Jean Dardill.**

Rapport de M. Jean Quénu.

M. Jean Dardill, chirurgien de l'Hôpital de Souk-Ahras, nous a adressé une intéressante observation que je me suis permis de résumer, en vous demandant l'autorisation de verser son texte complet aux Archives (n° 444).

Une femme de trente-trois ans, de la région de Bône, paludéenne avérée, mère de deux enfants paludéens, entre à l'hôpital en octobre 1946.

Depuis un an, les accès fébriles sont devenus de plus en plus fréquents et graves, et moins influencés par la thérapeutique. Depuis trois mois est apparue une fièvre permanente, oscillant entre 38° et 39°, et aussi, fait nouveau, des douleurs abdominales continues, avec exacerbations paroxystiques dans le flanc et l'hypochondre gauches. En même temps, perte de l'appétit, déclinaison de l'état général, anémie marquée : 2.500.000 globules rouges et 3.000 globules blancs en octobre.

A son entrée, la malade, pâle, gémissante, peut à peine se tenir debout. La palpation montre dans le côté gauche une masse peu mobile, ovoïde, très douloureuse, dont la surface est lisse, le pôle supérieur affleure le rebord costal, le pôle inférieur se perd dans le pelvis et dont le bord interne présente une incisure.

Numération globulaire : globules rouges, 2.160.000 ; globules blancs, 2.800.

Formule leucocytaire : polyneutrophiles, 54 ; lymphocytes, 18 ; moyens mononucléaires, 13 ; grands mononucléaires, 15.

Temps de saignement : quatre minutes ; temps de coagulation : sept minutes.

Diagnostic : torsion pédiculaire incomplète, depuis trois mois, d'une grosse rate ectopique paludéenne avec anémie, leucopénie et neutropénie.

Après une semaine d'observation, de repos, une transfusion de 500 c. c., intervention le 13 octobre, sous anesthésie locale après préparation à la morphine sous-cutanée et intraveineuse. Laparotomie médiane para-ombilicale : du sang, des caillots. La rate apparaît, volumineuse, violacée, craquelée, présentant en avant son bord postéro-externe. Le seul temps difficile fut l'accouchement par la plaie du pôle inférieur bloqué dans le pelvis mais non adhérent. Le pédicule était tordu d'un demi-tour. Les vaisseaux, très dilatés, furent liés séparément, le pédicule péritonisé et réduit, la paroi refermée en trois plans sans drainage.

Deux transfusions, l'une immédiate de 250 grammes, sur la table, l'autre de 300 grammes, dans la soirée. 1 gramme de quinine tous les jours, à titre préventif.

Malgré des suites fébriles, l'état général se rétablit avec une vitesse prodigieuse. Lever dès le troisième jour.

Numération globulaire au quatrième jour : globules rouges, 3.500.000 ; globules blancs, 14.200.

Formule leucocytaire le même jour : polyneutrophiles, 74 ; lymphocytes, 6 ; moyens mononucléaires, 6 ; grands mononucléaires, 14.

Numération globulaire au huitième jour : globules rouges, 3.880.000 ; globules blancs, 9.500.

La pièce : une rate de 2.200 grammes.

Histologie : l'image s'accorde avec un diagnostic de rate palustre (Professeur Montpellier, d'Alger).

M. Dardill établit un rapprochement entre son cas et celui qui a été récemment présenté par MM. Hepp et Mallarmé sous le titre de splénomégalie neutropénique. Ni l'histoire clinique, ni la formule sanguine ne me semblent justifier ce rapprochement. La rate de M. Dardill était une grosse rate paludéenne compliquée. Ferrari, dans sa thèse d'agrégation (1), a parfaitement étudié les indications de la splénectomie dans le paludisme. La coïncidence d'une grosse rate avec une anémie progressive et des accès fébriles subintrants figurent au nombre de ces indications ; mais ce qui a dû emporter la décision, c'est le diagnostic de torsion, même incomplète, même intermittente, basé sur des crises douloureuses paroxystiques répétées. Il y a là une indication impérieuse, qui ne peut être négligée sans danger grave.

Je n'en veux pour preuve que l'observation suivante, personnelle, vieille de vingt-deux ans, où les accidents de torsion imposaient l'intervention, trop tardivement réalisée.

Une femme de quarante-neuf ans était entrée le 16 octobre dans mon service de Bon-Secours avec le diagnostic de fibrome utérin.

En l'examinant, j'avais senti une masse pas très dure, occupant tout le petit bassin, dépassant de trois travers de doigt la symphyse pubienne et se prolongeant un peu dans la fosse iliaque gauche. Je n'avais pas réussi à délimiter nettement le corps utérin. La malade

(1) Résumée in *Revue de Chirurgie*, 1927, **65**, 408.

était un peu ballonnée et la palpation, douloureuse, déterminait une légère contracture de la paroi. Température autour de 38°. Je pensais plutôt à une tumeur maligne des ovaires qu'à un fibrome utérin. Je gardai la malade en observation, comptant faire au bout de quelques jours une laparotomie exploratrice.

Le troisième jour, en arrivant dans mon service, j'appris que la malade avait été prise dans la nuit de douleurs épouvantables, d'abord dans l'hypochondre droit, puis dans tout le ventre. Elle avait eu un vomissement bilieux. L'abdomen était ballonné, mais surtout intensément contracturé. La palpation était douloureuse en tous points. L'état général assez bon, avec un pouls à 75.

Je pensais soit à une occlusion intestinale déterminée par une tumeur maligne, soit à un kyste de l'ovaire à pédicule tordu et intervins, sans plus tarder, sous anesthésie à l'éther.

Laparotomie médiane sous-ombilicale. Sous l'épiploon adhérent, je découvris une masse parenchymateuse, grosse comme une tête d'enfant, dont le pôle inférieur était engagé et bloqué dans le pelvis. Avec la main, je m'efforçai de le désenclaver et d'accoucher la masse dans la plaie. Je réussis à l'amener au dehors, mais elle s'était rompue par son milieu. Je reconnus qu'il s'agissait d'une rate énorme. A sa face hilaire adhéraient des anses grêles, dont l'une avait, sur une longueur d'un pied, une coloration noire. Je libérai ces anses et leur coloration redevint normale au bout de quelques minutes. Ayant découvert le pédicule, je m'aperçus qu'il était tordu et réduit au calibre d'une petite plume d'oie. Je le sectionnai entre une pince et une ligature et enlevai la rate. Comme il y avait une quantité notable de sang dans le ventre, je plaçai un tube de caoutchouc dans le Douglas et refermai la paroi en un plan.

La rate enlevée pesait 1.090 grammes. Son pédicule était tordu à quatre tours. Mais s'il était facile de détordre les premiers tours, il arrivait un moment où la détorsion devenait impossible, les vaisseaux étant fixés dans leur disposition en spirale par du tissu cicatriciel, fibreux, d'apparence ancienne.

La pièce fut portée au Laboratoire d'anatomie pathologique de la Faculté, où elle fut examinée par M. Roger Leroux, qui me remit la note suivante : « Des fragments ont été prélevés au niveau du parenchyme splénique et au niveau du pédicule. En ce dernier point, on note une thrombose récente fibrineuse oblitérant les rameaux de l'artère splénique. Il existe autour de ces conduits une dilacération hémorargique du tissu intersticiel. Le tissu même de la rate montre dans son ensemble une nécrose ischémique récente dans laquelle seuls les follicules clos ont gardé leurs affinités tinctoriales normales. En résumé : thrombose de l'artère splénique et infarctus massif. »

L'opération avait été simple et rapide. J'espérais des suites favorables. Mais le ballonnement, au lieu de diminuer, augmenta, les vomisements persistèrent, le pouls s'accéléra et la malade tomba dans un état subcomateux.

Le troisième jour, je fis une iléostomie droite sur une sonde de Nélaton. Il s'échappa peu de liquide, mais une grande quantité de gaz, et le ventre s'aplatit.

Le lendemain apparut un énorme œdème du membre inférieur gauche avec cyanose, et la malade succomba.

A l'autopsie, on trouva 200 grammes de sérosité claire rosée dans la cavité péritonéale. Les anses grêles étaient ballonnées, sans qu'il persistât d'obstacle mécanique. La ligature du pédicule splénique était correcte. Mais la veine iliaque externe gauche était thrombosée et cette thrombose s'étendait à une partie de la veine iliaque primitive du même côté.

Les torsions pédiculaires de grosses rates ectopiques, paludéennes ou non, ont fait ici-même l'objet de plusieurs études, et notamment d'un rapport très documenté de Bernard Desplas en 1938 (1). La lecture de ce rapport m'a un peu consolé de mon erreur de diagnostic, en constatant que Péan, et bien d'autres après lui, avaient commis la même.

Je note que dans mon cas il existait non seulement une thrombose de l'artère splénique, mais encore une thrombose des veines iliaques externe et primitive gauches dont la manifestation clinique, un énorme œdème cyanique du membre inférieur, a précédé de peu la mort.

Voilà donc deux faits à ajouter à la série des cas publiés, de cet accident, sinon exceptionnel, du moins assez rare dans nos régions, dont le traitement ne prête guère à discussion.

(1) *Mémoires de l'Académie de Chirurgie*, 12 octobre 1938, 1042.

## COMMUNICATIONS

# *Un cas de greffe para-articulaire particulièrement précoce pour coxalgie chez un adulte,*

par M. **Delchef**, de Bruxelles (Associé étranger).

Je m'excuse de ne vous rapporter — je le ferai très brièvement — qu'un simple fait clinique. Il s'agit d'une observation de greffe para-articulaire pour coxalgie, suivant la technique de Sorrel, dont l'intérêt réside spécialement dans la précocité, que je crois exceptionnelle, de son application.

C'est en août 1944 que je vois pour la première fois le malade qui en fait l'objet au Centre neurologique de Bruxelles. Il est âgé de vingt-trois ans et exerce les fonctions de commis aux P. T. T.

Depuis 1942, il souffre de funiculalgies lombaires, apparues peu de temps après la guérison d'une pleurésie séreuse et, depuis peu, d'une légère boiterie saluante gauche. L'examen révèle de la raideur lombaire, un abcès ossifluent de la fosse iliaque gauche et la radiographie montre une lésion de L. V. déjà visible sur des radiogrammes de 1943.

Il s''agit donc d'un mal de Pott dont le traitement nous sera confié et chez qui nous pratiquerons, le 26 août 1944, une rachisynthèse par auto-greffon tibial ostéo-périosté sous-épineux. Là n'est pas l'intérêt du cas.

Ce qu'il convient de souligner, c'est que, lors de notre premier examen, le malade n'accuse aucun symptôme du côté des articulations coxo-fémorales, que celles-ci ne présentent aucune anomalie, qu'entre autres, les mouvements ont, de part et d'autre, une amplitude normale dans tous les sens. Cependant, la cuisse gauche, qui ne présente aucune amyotrophie, occupe une position de flexion légère que nous expliquons, ainsi que la légère boiterie, par l'action de l'abcès sur le psoas.

Donc, aucun signe clinique du côté des hanches et pas davantage de signes radiographiques : voici un radiogramme du 11 juillet 1944 qui ne présente, à considérer, rien de pathologique ; aucun flou, aucune apparence de pincement, pas d'altération ni d'interruption des contours. Aujourd'hui, *a posteriori*, pourrait-on peut-être signaler que la partie externe de la tête gauche est un peu plus transparente que la droite. Mais de coxalgie, en août 1944, il ne saurait être question chez notre malade.

En décembre 1944, tandis que se déroulent banalement les suites opératoires de la rachisynthèse, le malade, qui est en décubitus dorsal, se plaint de douleurs et d'élancements dans la cuisse gauche qu'il ramène volontiers en flexion et dont l'extension devient pénible. La cuisse est légèrement gonflée. On attribue ce gonflement à une gêne de la circulation de retour provoquée par l'abcès iliaque et la raideur à de la psoïtis. Les douleurs toutefois se précisent. La tête devient particulièrement sensible à la pression et une limitation des mouvements s'installe. Le diagnostic de coxalgie gauche s'impose.

Le 9 janvier 1945, une nouvelle exploration radiographique de la hanche est décisive. Elle montre des signes indiscutables de coxalgie gauche caractérisée par du flou et de la décalcification de la tête et du col, un pincement net de l'interligne, des irrégularités des contours du cotyle et de la tête et une destruction de la partie externe de celle-ci au niveau du rebord cotyloïdien. Mêmes constatations sur un radiogramme du 1er février 1945 qui montre, en outre, l'extension de l'érosion au bord interne et inférieur de la tête et un élargissement de l'interligne dans sa partie inférieure produit sans doute d'un épanchement

Il s'agit donc bien d'une coxalgie vraie, avec destruction osseuse, non d'une arthrite symptomatique au voisinage d'un abcès ossifluent, d'une coxalgie évidente en janvier 1945, mais que rien ne permettait de diagnostiquer cinq mois auparavant.

Notons incidemment que deux ponctions de l'abcès iliaque, pratiquées le 30 janvier et le 8 février, et qui ramènent respectivement 135 et 110 c. c. de pus, ne modifient en rien la situation qui, au contraire, va s'aggravant.

Tenant compte des beaux résultats que nous a donnés la greffe para-articulaire dans des coxalgies évolutives de l'adulte, et du fait qu'une fois son mal de Pott consolidé, notre malade va être longtemps retenu au lit par le traitement orthopédique de sa lésion coxale, nous n'hésitons pas — malgré la période de prime début de l'arthrite — à lui proposer

la fixation de sa hanche par une greffe. Le malade refuse et quitte la Clinique le 21 février muni d'un plâtre pelvi-pédieux.

Il nous revient le 23 mai : à l'enlèvement du plâtre, on constate que l'abcès est en

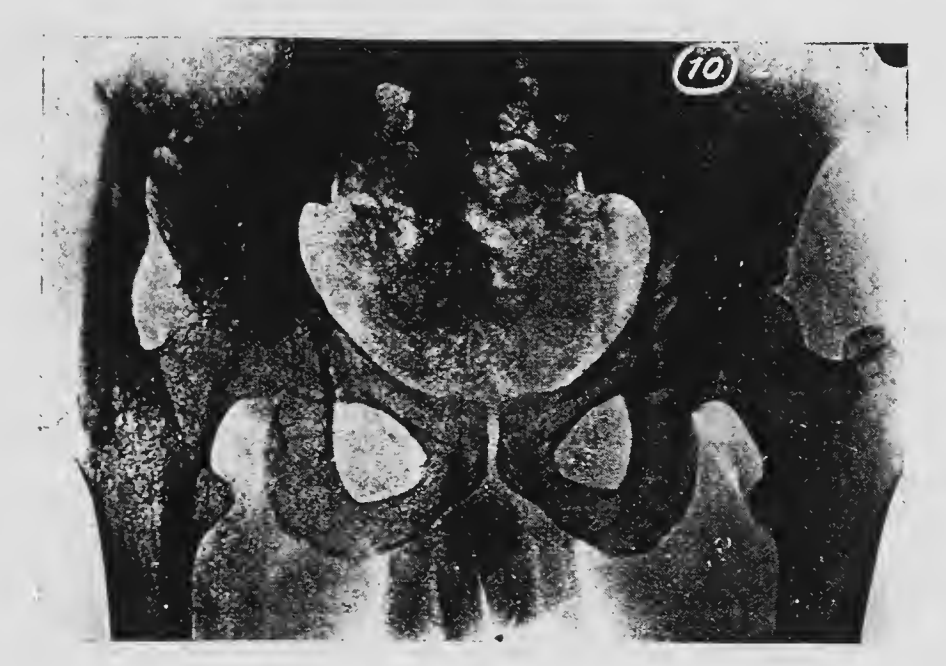



Fig. 1.

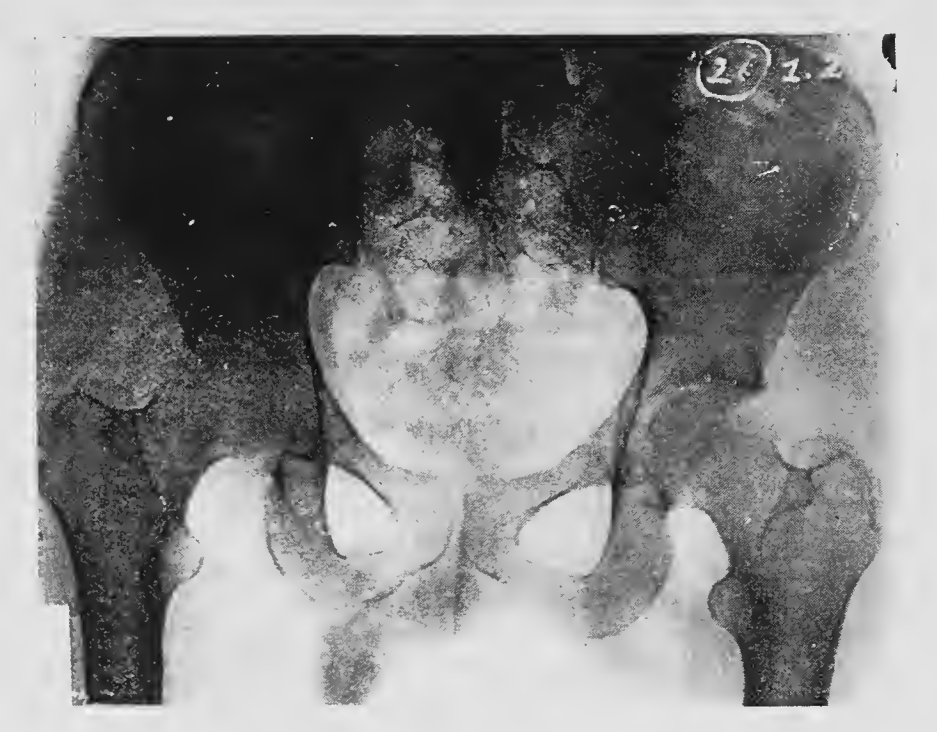


Fig. 2.

régression et que les symptômes de la coxalgie se sont notablement aggravés : la douleur spontanée et celle provoquée par une légère pression de la tête fémorale sont intenses ; l'amyotrophie et la raideur notables ; la décalcification, sinon les destructions, a augmenté. Le malade accepte l'opération que nous réalisons le 31 mai 1945. Par une incision verticale externe, nous implantons un gros greffon prélevé au burin et comportant la crête tibiale sous un opercule iliaque externe et dans une fente sagittale du grand trochanter. L'opération

est donc pratiquée cinq mois après que s'est affirmé le diagnostic de coxalgie. Elle se déroule sans incidents. Nous ne rencontrons pas trace de pus.

Voici l'image radiographique du greffon le jour de l'intervention (31 mai 1945), quatre mois (10 septembre 1945), sept mois (8 janvier 1946), un an (16 avril 1946), quatorze mois (17 juillet 1946) après l'opération. Comme c'est la règle pour les greffons soumis à une pression axiale, le transplant s'est notablement épaissi et quatorze mois après l'opération il paraît médullarisé.

A ce moment, le malade qui, depuis le 15 janvier, marchait muni d'une culotte plâtrée, abandonne tout appareil et reprend son activité de commis à mi-temps.

Le 7 août 1946, au cours d'une chute, il perçoit un craquement et aussitôt ressent de vives douleurs dans l'articulation coxo-fémorale. Il s'est fait une fracture sans déplacement du greffon à l'union de ses deux moitiés, bien visible sur cette radiographie du 8 août 1946. Cinq mois de plâtre, deux mois dans un appareil pelvi-pédieux, les trois suivants dans une culotte ambulatoire, amèneront la consolidation complète de la greffe (4 octobre 1946). Et depuis deux mois, le malade a de nouveau repris son activité. Nous l'avons libéré ces jours passés, lui permettant, pour des raisons morales, de porter pour quelque temps un appareil amovible en celluloïd.

Nous savons depuis longtemps le bénéfice que retirent nos coxalgiques des greffes juxta-articulaires indiquées dans de rares cas chez les enfants qui ne consolident pas et, régulièrement, chez les adultes en fin d'évolution.

Nous savons aussi l'efficacité de l'arthrodèse para-articulaire pour les coxalgies en évolution mais, en fait, ces coxalgies dites en évolution datent le plus souvent quand elles nous parviennent d'un an et demi à deux ans.

Et je n'ai pas l'impression qu'il doive exister de nombreuses observations de greffes aussi précoces que celle que je viens de vous rapporter. Ici, en effet, la coxalgie a pour ainsi dire été prise en flagrant délit d'installation et si le malade n'avait pas été opéré de mal de Pott, il est infiniment probable que je l'aurais maintenu dans un plâtre et que j'aurais remis à plus tard l'arthrodèse.

Cependant, l'exécution précoce de l'intervention ne semble avoir entraîné aucune conséquence fâcheuse. Au contraire, les destructions osseuses ne se sont pas, ou presque pas, accentuées ; sur les derniers clichés la recalcification se dessine, la trabéculation réapparaît et une soudure semble s'amorcer dans le tiers externe de l'articulation. Bien que nous ne soyons qu'à dix-huit mois de l'intervention, à deux ans du début clinique de la coxalgie, il ne me paraît pas téméraire de dire que l'on peut considérer l'affection comme étant en voie de réparation. Ce résultat est-il dû uniquement à la greffe dont la fracture a démontré la valeur de contention ? Dépendrait-il pour une part du caractère bénin de la coxalgie dans le cas particulier ?

Nous avons admis qu'il s'agit bien d'une ostéo-arthrite tuberculeuse et non d'une réaction articulaire au voisinage d'un abcès. Toutefois cette coxalgie qui se développe du côté d'un abcès ossifluent pottique plus de deux ans après l'éclosion du mal de Pott ne dépend vraisemblablement pas de la même bacillémie et témoigne peut-être d'une infection de l'articulation par irruption de l'abcès dans la capsule, comme on l'a vu parfois, ou par voie lympatique. Ces coxalgies secondaires semblent généralement moins graves. Néanmoins, il n'est pas possible de décider par cette seule observation si l'évolution favorable et la rapide sédation de la coxalgie dépendent uniquement de la précocité de la greffe ou pour une part plus ou moins grande aussi de la nature de l'arthrite.

Et c'est pourquoi aussi je me suis cru autorisé à vous soumettre celle-ci et à vous suggérer de bloquer, le cas échéant, les coxalgies, même débutantes de l'adulte par cette excellente technique de Sorrel, la seule d'ailleurs des diverses techniques d'arthordèse qui puisse être appliquée en pareil cas.

## Les limites du radio-diagnostic de l'occlusion intestinale,

par M. **P. Moulonguet.**

La radiographie extemporanée de l'occlusion intestinale est basée sur la présence et la reconnaissance des gaz intestinaux. Il est habituel, en effet, que la quantité, disons mieux la clarté, de ces gaz augmente dans les occlusions intestinales, mais ce n'est pas absolument constant. Dans des O. I., constituées sans augmentation de gaz intestinaux, la radiographie extemporanée ne peut pas donner de résultats. Elle risque d'être trompeuse.

Je voudrais vous présenter quelques exemples de cette circonstance rare, sinon exceptionnelle, et à ce propos étudier devant vous les conditions physio-pathologiques des gaz intestinaux.

C'est une question difficile et qui a suscité, en Amérique notamment, d'innombrables travaux.

Depuis le mémoire de Kantor, tous les auteurs américains admettent que l'origine principale de ces gaz est l'air atmosphérique et qu'ils sont déglutis. Justification de la vieille théorie de l'aérophagie de Bouveret, cette opinion moderne est basée, avant tout, sur les analyses qui démontrent que l'azote est le principal élément des gaz intestinaux, dont il représente de 70 à 85 p. 100 (Singleton et Rogers).

Les lois de l'échange des gaz entre milieux voisins, séparés par une membrane semi-perméable, s'appliquent ici entre gaz intestinaux et gaz du sang. Les analyses faites d'heure en heure des gaz contenus dans une anse occluse à ses deux extrémités démontrent que, rapidement, l'oxygène est résorbé pour moitié environ, tandis que l'anhydride carbonique s'accroît par passage du sang (où son coefficient d'absorption est considérable) dans l'intestin, et que l'azote saturé dans le sang n'est presque pas résorbé (Mc Iver).

Une quantité assez faible de gaz (9 p. 100 environ) provient des fermentations intestinales, notamment hydrogène, méthane et anhydride sulfureux. En résumé, d'après les physiologistes américains, la plus grande quantité des gaz intestinaux, et de beaucoup, est un résidu de l'air atmosphérique ayant pénétré par l'œsophage et l'estomac et ayant transité dans l'intestin, puis s'étant mis en équilibre avec les gaz du sang.

Malheureusement cet enseignement n'est peut-être pas d'accord avec les faits qui nous intéressent, touchant le radio-diagnostic de l'O. I. Ce qui nous importe ce n'est pas la composition ni même l'origine de ces gaz, c'est leur visibilité aux rayons X et les deux points de vue pourraient bien ne pas concorder.

Les radiologistes ont fait, à ce sujet, des observations dignes d'attention. La première est que la quantité de gaz que va révéler le cliché abdominal d'un sujet normal en bonne santé, n'est pas du tout prévisible. Certains qui ne sont ni météorisés, ni flatulents, ni aérophages apparemment, ont un estomac et un intestin dilatés par un volume considérable de gaz. D'autres, qui s'en plaignent à un titre quelconque et qui sont *a priori* considérés comme en recélant de très abondants, fournissent un cliché qui en montre fort peu.

Seconde remarque, que vous connaissez par expérience malheureuse, les moyens efficaces nous manquent pour faire disparaître les gaz quand ils sont abondants et les clichés où nous voudrions n'en pas voir sont trop souvent, et malgré toutes les préparations, illisibles.

Oppenheimer a fait des constatations plus originales et sur lesquelles je voudrais m'étendre un peu. Les gaz intestinaux visibles aux rayons X peuvent changer de volume en quelques instants sous des influences réflexes. Voici deux clichés pris à quelques minutes d'intervalle : sur le premier pas d'aérocolie ; on passe une sonde urétérale à gauche, aussitôt l'intestin, côlon et grêle, appa-

raissent distendus, d'une clarté éblouissante, au vrai sens du terme, puisqu'elle empêche de voir le rein qu'on veut explorer.

Il n'est pas besoin que des sensations douloureuses interviennent, comme dans le cathétérisme urétéral, pour que cette distension gazeuse brusque se produise. L'urographie intraveineuse d'un rein malade amène le même changement brusque de la visibilité intestinale, que montrent ces 2 clichés pris à quelques minutes d'intervalle. Pareil phénomène peut se produire au cours de la cholécystographie d'une vésicule malade. Par contre Oppenheimer dit que si le rein est très altéré, son cathétérisme, même douloureux, ne déclenchera pas la distension intestinale réflexe.

D'après cet auteur, ce qui compte dans ces images des gaz de l'intestin, c'est le tonus de la paroi intestinale, comprimant et masquant les gaz quand il est vif, permettant leur expansion et par là les démasquant quand il est faible. L'atonie intestinale serait l'élément capital du phénomène. Faut-il en conclure que la masse des gaz varie peu, tandis que leur volume seul nous importe ?

J'ai cherché à m'expliquer par quel mécanisme physique, si l'on admet cette opinion d'Oppenheimer, les images gazeuses peuvent apparaître et disparaître. Grâce à l'aide de mon collègue radiologiste Mallet, j'ai fait la radiographie de deux tubes de verre remplis de gaz immergés dans l'eau. Ils donnent naturellement une image claire au sein de la pénombre de l'eau : aspect comparable à celui des gaz intestinaux dans la pénombre des parties molles de l'abdomen. Si l'on fait varier la pression de l'air dans les deux tubes, créant une hyperpression dans l'un, un vide relatif dans l'autre, on obtient deux images claires identiques. L'opinion d'Oppenheimer n'est donc recevable, que si l'on admet que l'anse distendue par les gaz, chassant les parties molles qui se superposent devant et derrière elle, présente aux rayons X une épaisseur plus grande ? Le fait doit, en effet, se produire souvent.

Mais l'explication ne vaut pas pour les petites clartés, parfois très éclatantes, qui apparaissent sur certains clichés et qui correspondent manifestement à une anse peu distendue. Il arrive, vous le savez comme moi, que dans la radio sans préparation d'une O. I. les anses les plus claires ne sont pas toujours les plus distendues.

A quoi tient ce phénomène ? On pourrait penser qu'il s'agit d'anses contenant des gaz différents dont la clarté varie avec leur poids atomique. L'expérience suivante démontre que cela peut être. En effet, avec la même disposition que précédemment, les deux tubes sont remplis l'un d'oxygène, l'autre de gaz d'éclairage. Ce dernier contenant le gaz léger donne une image radiographique nettement plus claire.

Malgré les opinions concordantes des auteurs américains sur l'origine atmosphérique des gaz intestinaux [même des gaz coliques (Hibbard) et rectaux (Mc Iver)], il faut bien retenir les faits dramatiques d'explosions survenues aux dépens des gaz recto-sigmoïdiens et les analyses faites à cette occasion par Lambling et Truffert : ils trouvent 58 p. 100 d'H, 10 p. 100 de $CH^4$ et seulement 26 p. 100 de N. Ce n'est pas du tout en concordance avec les analyses américaines qui, en tout siège et toutes circonstances, occlusive ou non, n'admettent que 9 p. 100 des gaz provenant des fermentations ou des putréfactions intestinales. Admettons donc que certaines images très claires peuvent être données par une poche de gaz léger.

*
* *

Revenons maintenant à la physiologie et à la physio-pathologie. Il nous faut retenir quelques faits importants. Tout le monde est d'accord pour dire qu'il n'y a pas de gaz visibles dans l'intestin grêle normal de l'adulte, mais il y en a chez l'enfant. Un récent travail bien illustré de Paine montre l'apparition de ces gaz de trente à cent vingt minutes après la naissance, visualisant d'abord

seulement l'estomac et le duodénum, puis passant dans le grêle et le côlon. Cet état de choses, que rien ne faisait prévoir dans la physiologie de l'enfant, dure jusqu'à dix-huit mois, âge auquel les gaz iléaux commencent à diminuer de netteté. Il cesse complètement à six ans. Le fait est à retenir, puisqu'il enlève une bonne partie de sa valeur diagnostique à la radiographie sans préparation dans la recherche des occlusions intestinales des tout petits.

Comment peut-on expliquer l'apparition très précoce des images gazeuses dans l'occlusion ? Des travaux expérimentaux ont tenté de répondre à la question (Kader, etc.). Il faut distinguer les occlusions par ligature simple de l'intestin et les occlusions par ligature en masse d'une anse. Dans le premier cas, les gaz proviendraient de mouvements de déglutition, d'aérophagie. En effet, Mc Iver avait démontré, dès 1926, que la distension iléale était empêchée par la ligature du pylore, et Wangensteen et Rea en ont donné une preuve élégante en associant la ligature intestinale à une œsophagotomie cervicale, avec fermeture du bout inférieur de l'œsophage : la distension manque et la survie de l'animal peut atteindre cinquante-sept jours.

Mais les gaz apparaissent tout de même à la radio, quoique plus tard, dans le cas d'une ligature en masse d'une anse et de son méso (Goehl, Lynch, Donnar et Wangensteen). Il faut bien alors que ces gaz se forment *in situ*, soit en provenance du sang, soit par fermentation, soit, comme nous le disions tout à l'heure, avec Oppenheimer, parce que leur état physique se modifie dans l'anse occluse.

La question de la vascularisation a certainement une importance. En effet, si, comme Oschner, on lie l'intestin et en même temps, mais isolément, les vaisseaux mésentériques, les gaz apparaissent plus tôt que si l'on n'avait pas lié les vaisseaux.

Ces expériences ont été reprises plus récemment, sur le lapin, par Andersen et Ringsted, puis sur le chien par Goldman, qui a cherché, à propos d'observations d'O. I. sans aéroiléie visible à la radio, à reproduire le fait sur l'animal. Il a réalisé trois séries d'opérations :

Ligature de l'intestin et de ses vaisseaux. Dans 100 p. 100 des cas, il a obtenu en dix heures des images gazeuses ;

Coudure de l'iléon extériorisé sur un fil tendu transversalement au-dessus du ventre de l'animal Dans 30 p. 100 des cas, il a obtenu des radiographies sans gaz visibles ;

Enfin, par un étranglement large intra-abdominal, il a obtenu également un tiers d'images radiographiques sans aéroiléie.

Il pense que la compression lente et progressive des veines entraîne une exsudation importante de liquide dans l'intestin occlus et empêche ainsi son remplissage et sa distension par les gaz.

Ces expériences sont très intéressantes et reproduisent bien les lésions que l'on rencontre souvent dans les occlusions sans gaz : des anses très lourdes, pleines de liquide qui n'avaient pas donné à la radiographie pré-opératoire d'images claires reconnaissables.

Est-ce à dire que nous ayons une pathogénie satisfaisante et univoque de ces occlusions sans gaz ? Je ne le crois pas.

Sans vouloir rénover la vieille théorie de la respiration alimentaire de Baumès, dont Schierbeck s'est encore fait le défenseur il y a cinquante ans, on peut proposer quatre explications :

Est-ce que le malade n'a pas eu le réflexe habituel d'aérophagie ? Pour l'affirmer, il faudrait connaître les causes exactes de ce réflexe. Est-il lié aux nausées, aux vomissements ? Manque-t-il avec eux ? Une enquête clinique à ce sujet serait intéressante.

Est-ce que les lésions vasculaires précédant les lésions intestinales, et progressives comme le veut Goldman, ont empêché l'échange des gaz entre le sang et la cavité intestinale ? Mais répétons que Goldman n'a obtenu ce résultat

que dans 30 p. 100 de ses expériences. Le mécanisme est donc mal éclairé encore.

Est-ce que les mécanismes chimiques de fermentation et de putréfaction, dont les Américains ne parlent plus du tout, mais que les travaux français retiennent encore comme importants, ont joué différemment suivant les cas d'occlusion ? Prévost a donné une étude très savante de la formation d'H aux dépens des celluloses et amidons sous l'action des microbes de la flore intestinale, et aux dépens des acides aminés par un mécanisme chimique encore obscur. Il a suggéré la formation autogène de N aux dépens des dérivés des protides.

Enfin, est-ce qu'il faut chercher une explication, moins dans la quantité des gaz que dans leur volume, c'est-à-dire dans l'atonie intestinale, comme je l'ai exposé plus haut d'après Oppenheimer ?

La question, que je ne retiens aujourd'hui qu'en fonction du radiodiagnostic, a une importance très grande si l'on admet, comme il est probable, que la distension gazeuse est l'un des facteurs de gravité de l'O. I. (Herrin, Dragsted, Lang, Millet). Elle nécessite de nouvelles recherches.



En clinique quelles sont les circonstances de ces occlusions sans gaz visibles ou avec très peu de gaz visibles ?

J'en ai recueilli personnellement quelques observations, voici ce qu'elles apprennent :

Deux de mes films ne montrent pas d'aéroiléie reconnaissable.

1° L'un concerne un volvulus du grêle avec gangrène ayant nécessité une résection de 1 m. 80 d'intestin. L'observation appartient à notre collègue Léger On n'y voit qu'une seule image claire dans l'hypochondre droit.

Observation I. — Femme de soixante-cinq ans atteinte d'O. I. brusque, opérée quelques heures plus tard. Il y a une cicatrice abdominale datant de seize ans et une amputation du sein datant d'un an ; elle est aveugle. Abdomen peu ballonné, souple, mais douloureux. Silence complet à l'auscultation de l'abdomen. Laparotomie : liquide sanglant dans le péritoine, infarcissement massif du grêle par volvulus sur bride. Résection de 1 m. 80 d'iléon. Guérison après formation, au bout de trois semaines, d'un abcès pelvien qui s'ouvre spontanément dans le rectum. (fig. 1).

2° L'autre m'a été donné par M. Le Camus, assistant de radiologie des hôpitaux. Il ne montre que quelques clartés peu étendues, avec un niveau liquide à droite ; images ininterprétables.

Obs. II. — Elles se rapportent à une occlusion datant de cinq jours chez une femme de cinquante ans. L'abdomen est souple, peu ballonné. Vomissements putrides. Cinq ans auparavant, hystérectomie. A cause de l'absence d'images gazeuses nettes, on diffère l'intervention et on installe une aspiration duodénale continue. Le lendemain, laparotomie : accolement en raquette de deux anses jéjunales (à 1 mètre de l'angle de Treitz) ; dans l'ouverture de la raquette, engagement et étranglement d'une anse, qui est dilatée, pleine de liquide et de gaz. Réduction, péritonisation et suture de la paroi.

Dans ces deux cas je pense qu'il faut prendre acte de la défaillance de la radiographie extemporanée. Cette méthode de diagnostic si précieuse peut nous faire défaut. J'ai déjà dit qu'un récent article de Goldman en rapportait 2 cas. Mondor, Porcher et Olivier, dans leur livre, disent en avoir observé.

A côté de ces défaillances, la méthode comporte des interprétations délicates.

3° Voici un film où une clarté iliaque droite très nette a été méconnue et interprétée comme une image cœcale. En réalité, c'est celle d'une anse grêle étranglée dans cette région.




Fig. 1. — Occlusion du grêle sur bride. Une seule image gazeuse en haut et à droite (obs. I).

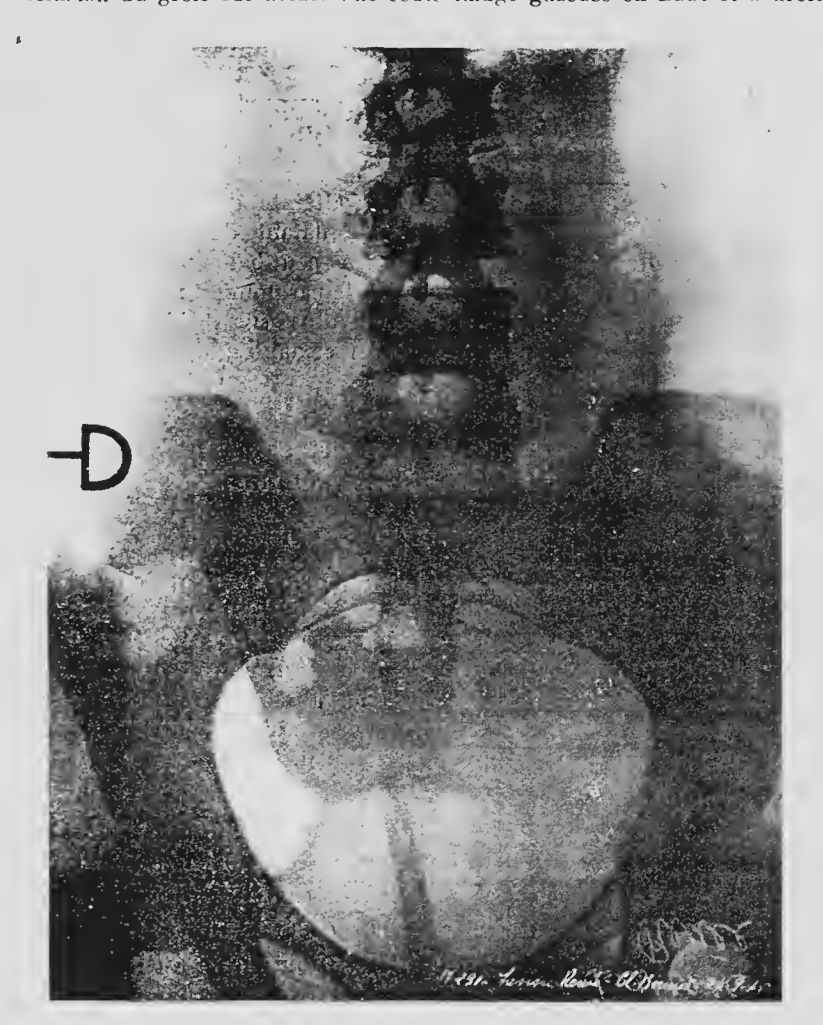



Fig. 2. — Occlusion du grêle sur bride. Image d'aéroiléie très excentrique, dans la fosse iliaque droite (obs. III).

Obs. III. — Il s'agit d'une femme arrivée dans mon service, froide et en apparence mourante, après un long transport en camion. Le pouls est imperceptible, le ventre est ballonné et se défend un peu ; il y a des vomissements ; 38°5. Le début daterait de trois jours. L'opération paraît impossible et un traitement anti-choc est institué, notamment infiltrations carotidiennes, en même temps qu'une aspiration duodénale. L'état demeure inchangé pendant trente-six heures. Oligurie extrême. La radio faite le lendemain paraît démentir le diagnostic d'occlusion. Cependant, la malade porte une cicatrice abdominale : je l'avais opérée onze ans avant d'un double kyste de l'ovaire. Le quatrième jour, l'état général permet l'intervention. Il existe un épanchement putride dans le pelvis et une anse grêle étranglée dans la fosse para-rectale droite, sous une bride qui part de la corne utérine. Cette anse doit être réséquée. Anastomose iléo-colique. Les suites sont d'abord bonnes, mais le troisième jour, un tétanos se déclare qui emporte la malade. Il n'avait pas été fait de sérum antitétanique après l'opération. (fig. 2).

4° L'erreur paraît, *a priori*, plus surprenante dans l'observation suivante. Cependant, comme elle a été commise par trois de nos collègues, je pense qu'elle sera instructive.

Obs. IV. — Femme de soixante-dix ans ayant commencé de souffrir le matin même. Un premier chirurgien demande une radiographie sans préparation. Il part en voyage sans l'avoir vue : son collègue, malgré le cliché, ne pose pas l'indication opératoire. L'état reste stationnaire quatre jours, puis s'aggrave. La malade entre à l'Hôtel-Dieu, où un troisième chirurgien recule devant la gravité du cas. Enfin, le sixième jour, elle est opérée : volvulus du grêle sphacélé. Résection intestinale très étendue.

5° En voici une autre voisine dans ses conjonctures cliniques :

Obs. V. — J'avais opéré Mme T..., âgée de soixante-quinze ans, d'un cancer colique gauche par Bouilly-Volkmann, en août 1942 ; j'avais fermé l'anus en novembre. Elle revient en janvier 1943, en mon absence, avec des signes d'occlusion. Un interne essaie de rouvrir la cicatrice de la fermeture d'anus et, n'y réussissant pas, appelle le chirurgien de garde qui voit la radio, est frappé par le peu d'images gazeuses et s'abstient.

Le lendemain, j'opère tout de suite et, sous rachianesthésie, je libère des adhérences iléales au voisinage de l'ancienne colostomie. L'intestin est modérément distendu. Fermeture de la paroi. La malade meurt en azotémie, malgré le rétablissement du transit intestinal.

Dans ces trois observations les difficultés de l'interprétation ont tenu, tantôt au siège excentrique de l'image gazeuse (obs. III), tantôt à la petitesse de ces images (obs. V), tantôt à leur forme irrégulière sans niveau liquide et c'est le moment de rappeler que ceux-ci sont inconstants (obs. IV).

L'anatomie pathologique opératoire explique-t-elle cette absence, ou cette insignifiance des images gazeuses ? Dans l'observation I, volvulus avec infarcissement massif du grêle : on comprend l'absence de gaz. Mais dans l'observation II le chirurgien a pu conserver l'anse étranglée. Dans l'observation III, anse verte gangrénée ; dans l'observation IV, anse tordue gangrenée ; dans l'observation V, adhérences simples qu'il suffit de libérer. Ce qu'il faudrait expliquer, c'est, dans tous ces cas, l'absence de gaz dans les anses sus-jacentes à l'obstacle et on peut, comme je l'ai dit tout à l'heure, balancer entre différentes hypothèses toutes indémontrées.

Pour finir, je veux vous montrer des images plus typiques qui, cependant, requièrent des éclaircissements. Des images de volvulus total ou subtotal du grêle d'abord. En voici deux.

6° L'une concerne un opéré de Mialaret.

Obs. VI. — Homme de cinquante-neuf ans opéré sans diagnostic formel. On trouve un volvulus du grêle en amont d'une hernie interne, étranglée dans une fente paraduodénale

par un vaisseau qui doit être sectionné. Détorsion du volvulus qui comporte 3 m. 50 de jéjuno-iléon et qu'il n'est pas possible de songer à réséquer. Survie quarante-huit heures. L'autopsie montre une perforation de l'anse précédemment volvulée et une thrombose oblitérante d'une grosse veine mésentérique. (fig. 3).

7° L'autre est un opéré de Baumann.

Obs. VII. — Homme de soixante-douze ans, au septième jour d'une occlusion insidieuse. Gros ballonnement, fluctuation abdominale. Volvulus complexe avec le cæcum à gauche. Cæcostomie.

A l'autopsie, on trouve un volvulus subtotal du type iléo-cæco-mésentérique de Descomps, ayant tourné de 360° dans le sens des aiguilles.

Dans ces 2 cas les images gazeuses sont rejetées à la partie toute supérieure de l'aire abdominale, dont le centre est obscur. Dans l'un de ces cas, la clinique était tout à fait en accord avec la radiographie puisqu'il y avait des symptômes de fausse ascite de Litten aux dépens des anses hyperdistendues par du liquide. Je pense que ce type d'images, très spéciales, doit être retenu. Peut-être la radio en position inversée, comme la réclame Léger, inverserait-elle de façon démonstrative les images gazeuses, c'est à vérifier.

Les images d'aéroiléie dans les cancers coliques sont bien connues ; elles marquent le degré extrême de la distension rétrograde, le forcement de la valvule de Bauhin, et elles signent la gravité de l'occlusion, parvenue à sa dernière période. En voici deux exemples. Il est beaucoup plus inhabituel que l'aéroiléie existe isolément, sans aérocolie, dans un cancer colique, parce que le côlon est rempli à plein de matières solides sans du tout de gaz. J'ai vu le fait chez un médecin et, comme la mauvaise interprétation des films m'a conduit à un traitement malencontreux, je crois utile d'y insister.

Obs. VIII. — Je vois un vieux médecin en occlusion depuis plusieurs semaines, vomissant depuis deux jours, très ballonné. Il a été soigné autrefois pour des polypes rectaux. Le diagnostic de cancer du côlon terminal est donc à peu près certain. La radiographie remet en question ce diagnostic, parce qu'elle ne montre pas d'aérocolie, mais une aéroiléie considérable. Je renonce à faire la colostomie immédiate et, croyant à une adhérence du grêle contre le cancer colique, j'installe une aspiration duodénale. Peu de résultat. Laparotomie : elle vérifie le diagnostic de cancer sigmoïdien : les anses grêles, le cæcum sont très dilatés. Anus transverse sur tube de Paul. Les côlons sont remplis de matières homogènes, sans aucun gaz. L'anus donne peu et la mort survient le lendemain. (fig. 4).

Parlant de cette observation avec notre collègue Philippe Rochet, de Lyon, j'ai su de lui qu'il avait rencontré des images analogues et qu'à son avis, la conclusion formelle était : négliger le segment non distendu par les gaz, intervenir sur le segment distendu. Il eût fallu, dans mon cas, faire d'urgence une fistule iléale, plus tard complétée par une colostomie. Je crois que Rochet a raison et c'est pourquoi je vous montre le cliché de ce malheureux confrère.

La radiographie sans préparation de l'O. I. peut donner des renseignements évidents et que chacun maintenant sait interpréter au mieux des indications thérapeutiques.

Elle peut donner, exceptionnellement, des clichés trompeurs parce que toute image gazeuse y manque. Nous n'en savons pas bien le pourquoi. J'ai pensé que la présentation de clichés intermédiaires, pas complètement négatifs, mais d'interprétation difficile, était instructive.

Enfin il existe parfois, dans de vieilles occlusions coliques, une aéroiléie manifeste, sans aérocolie. Cette image doit conduire à l'établissement d'urgence d'une fistule iléale.



Fig. 3. — Volvulus subtotal du grêle. — Les images gazeuses sont refoulées en haut, au-dessus de la masse intestinale remplie de liquide (obs. VI).



Fig. 4 — Cancer du sigmoïde. Aéroïléie sans aérocolie le côlon était rempli de matières solides (obs. VIII).

BIBLIOGRAPHIE

Andersen et Bingsted. — *Actu. Chir. scand.*, 1943, **88**, 475.
Dragsted, Lang, Millet. — *Arch. of Surg.*, 1929, **18**. 2257.
Goldman. — *Surgery*, 1943, **13**, 834.
Hibbard. — *Arch. of Surg.*, 1936, **33**, 146.
Kantor. — *Am. J. of. Med. Sciences*, 1918, **155**. 829.
Lambling et Truffert. — *Arch. mal. app. dig.*, 1944, **33**, 152.
Mc Iver. — *Arch. of Surg.*, 1926, **13**, 588.
Mc Iver, Redfield et Benedict. — *Am. J. of physiology*, 1926, **76**, 92.
Oschner. — *Am. J. of Roent.*, 1937, **37**, 433. et *S.G.O.*, 1933, **56**, 719.
Oppenheimer. — *S.G.O.*, 1940, **70**, 105.
Paine. — *Surgery*, 1942, **11**, 281.
Prévost. — *Arch. mal. app. dig.*, 1945, **34**. 45.
Singleton et Rogers. — *Arch. of Surg.*, 1942, **115**, 921.
Wangensteen et Rea. — *Surgery*, 1939, **5**, 327.

M. **Raymond Bernard :** Il existe des occlusions avec très peu de gaz intestinaux, dans lesquelles les liquides vus par transparence donnent aux anses distendues une coloration bleue, et à l'opposé des occlusions presque uniquement gazeuses. Celles-ci m'ont paru moins aiguës et moins graves. Mais je crois que si Moulonguet avait radiographié ses malades en position couchée, au lieu de les mettre debout, il aurait eu quand même davantage d'images claires dans les mêmes cas. Car, en décubitus, comme Iselin l'a montré avec moi en 1942, les gaz se répartissent mieux dans les anses et apparaissent plus facilement.

L'origine des gaz de l'intestin occlus est un problème sûrement intéressant. Je l'avais posé dans ma communication sur les iléostomies en 1943, en pensant plus particulièrement au retour des gaz chez les opérés et aux iléus post-opératoires. Faute de moyens d'expérimentation, je n'ai pu en réaliser l'étude. Mais plusieurs considérations permettent de penser que les gaz ne proviennent pas de l'air dégluti. C'est avant tout l'existence de distensions intestinales en aval de l'obstacle, comme j'en ai rapporté un cas assez extraordinaire en 1945. L'argument paraît décisif. C'est aussi la possibilité de voir s'établir des distensions considérables en un temps très court dans certains iléus paralytiques. J'en ai observé un cas, la plus grosse distension que j'aie jamais vue, après une sympathectomie lombaire bilatérale en un temps. Inversement, nous avons tous vu des variations importantes de volume du ventre dans les cas difficiles, sans rapport avec les émissions de gaz restées minimes. Enfin, j'ai noté après une infiltration splanchnique, une diminution de volume du ventre qui précéda l'émission gazeuse.

La suppression des gaz intestinaux qui résulte de la vidange du grêle m'avait paru démontrer que les gaz proviennent de la putréfaction des liquides intestinaux. Mais c'est une preuve en réalité très faible.

Il est possible que la connaissance exacte de l'origine des gaz intestinaux permette un jour d'en prévenir la formation ou d'en neutraliser les inconvénients.

Aussi serait-il souhaitable que l'étude expérimentale pût en être faite.

M. **Fèvre :** En dehors de l'origine des gaz par déglutition, en dehors des distensions gazeuses des occlusions, on observe chez l'enfant, dans certaines colites, des distensions gazeuses anormales.

Elles correspondent anatomiquement à des distensions coliques volumineuses, comme l'ont prouvé jadis les laparotomies faites en cas d'hésitation sur le diagnostic entre invagination intestinale et occlusion.

Souvent, l'examen radiologique, avant toute injection opaque par le rectum, permet le diagnostic lorsqu'il s'agit d'une colite et que tout le cadre colique

apparaît distendu par les gaz. Le lavement opaque baryté, excellent moyen de traitement des colites d'ailleurs, ne fait que confirmer les données de l'examen radioscopique sans préparation.

M. **Moulonguet** : Je remercie Fèvre et Raymond Bernard de leurs observations.

L'argument tiré de l'action du splanchnique vient renforcer les thèses d'Oppenheimer, que je viens de vous exposer. Malgré que je n'aie pas pu démontrer que la clarté des poches gazeuses varie avec la pression des gaz et avec leur dépression (dans les limites des faibles variations physiologiques), il faut, je pense, retenir l'opinion d'Oppenheimer. Elle rend compte de la rapidité des variations gazeuses intestinales que les autres théories ne permettent pas de comprendre.

---

## PRÉSENTATION DE MALADE

### *Cancer du sein inopérable largement étendu en surface, en profondeur et aux ganglions. Résolution complète par la radiothérapie massive,*

par M. **G. Rouhier**.

Mme Ph..., soixante-cinq ans, est venue me consulter en mars 1944 à l'hôpital Saint-Louis, pour une tumeur du sein gauche grosse comme une petite noix, indolente, accompagnée déjà d'une adénopathie axillaire nette, mais encore discrète. C'était donc une tumeur de caractère malin, mais très opérable. Je l'ai engagée de la manière la plus formelle à se faire opérer sans retard, et l'opération comportait dans ma pensée un examen histologique extemporané de la tumeur suivi immédiatement d'une opération de Halsted, si le caractère malin s'affirmait comme il était probable.

Je ne pus la décider et je la perdis de vue pendant vingt et un mois. Epouvantée pourtant des progrès de sa tumeur, cette femme revint me voir à Saint-Louis, le 20 novembre 1945. A ce moment, la tumeur largement diffusée, grosse comme un œuf de dinde, avait infiltré sur une large étendue la peau qui était devenue violacée prête à s'ulcérer, et rétracté le mamelon. Elle adhérait également aux plans profonds et, dépassant même les pectoraux, elle était soudée au gril costal. Enormes ganglions dans l'aisselle du même côté, dont un paquet très dur adhérant à la paroi interne de l'aisselle. Douleurs depuis trois semaines.

Pourtant, je n'ai pas perçu cliniquement de ganglions sus-claviculaires et les radiographies que j'ai fait faire à Saint-Louis n'ont décelé de métastases ni dans les poumons, ni dans la colonne vertébrale, ni dans les os des membres. Telle qu'elle se représentait à moi, la malade était devenue complètement inopérable et il ne pouvait plus être question de chirurgie.

Je l'adressai donc à Pierre Lehmann, à l'hôpital Bichat, en lui demandant, sans grand espoir, de faire quelque chose pour elle, s'il le croyait possible.

Elle fut mise en traitement à Bichat le 7 janvier 1946. Elle a reçu sous 200 Kv., filtre 1 millimètre Cu + 2 Al :

Du 7 au 21 janvier 1946 : 3.900 r sur un champ sus- et sous-claviculaire gauche (DF : 52 centimètres) ;

Du 22 janvier au 1er février 1946 : 3.000 r sur le sein et l'aisselle gauches

Du 2 au 11 février 1946 : 1° 2.000 r sur les ganglions axillaires gauches ; 2° 2.000 r sur la tumeur du sein ; soit, du 22 janvier au 11 février, en vingt jours : 5.000 r sur la tumeur du sein, 5.000 r sur les ganglions axillaires.

Le 15 février, érythème sans épidermite ;

Le 2 mai 1946, la masse a presque complètement disparu ; reste une petite croûte adhérente au-dessous du mamelon gauche.

Du 17 juin au 10 juillet 1946 : 5.500 r (DF : 30 centimètres) sur la croûte restante.

Epidermite au 16 juillet, cicatrisée le 30 juillet.

En outre la malade a reçu 22 séances de téléradiothérapie totale.

Au cours du traitement, les examens de sang ont donné les résultats suivants :

14 janvier 1946 : G. R., 4.640.000 ; H., 80 ; G. B., 6.000.
30 janvier 1946 : G. R., 4.010.000 ; H , 80 ; G. B., 3.800.
5 février 1946 : G. R., 4.620.000 ; H., 80 ; G. B., 3.630.
6 juillet : 1946 : G. R., 4.380.000 ; H., 80 ; G. B., 4.000.

Actuellement, au 5 février 1947, comme vous pouvez le voir, la tumeur a complètement disparu, le sein est à la palpation aussi souple que celui du côté opposé. Il existe par places encore un peu de radiodermite, le mamelon est ressorti, mais son pédicule est un peu flasque. Les ganglions de l'aisselle ont également disparu, mais sur la face interne de l'aisselle, on perçoit encore du bout des doigts comme une légère traînée ou bride cicatricielle.

Messieurs, j'ai cru intéressant de vous montrer cette malade *dans son état actuel, sans préjuger de son avenir*, car il est un fait incontestable : une tumeur inopérable, largement propagée en surface, dans la profondeur et aux ganglions, a complètement fondu sous les applications massives de rayons X. C'est la première fois que, pour ma part, je constate un tel fait.

Il y a une douzaine d'années, une autre malade, que j'avais examinée pour une tumeur du sein, m'avait échappé comme celle-ci et s'était soumise à une quinzaine de séances de radiothérapie sur lesquelles je n'ai jamais eu d'indications précises.

Le seul résultat avait été une sorte de déplacement de la tumeur qui, d'abord assez superficielle, avait émigré vers les plans profonds du sein.

J'opérai finalement cette malade, qui vint se remettre entre mes mains mais, peu après, se manifestaient des métastases vertébrales, avec douleurs et paraplégie et la fin survint rapidement, au milieu d'indicibles souffrances.

Je vous ai dit, à l'occasion de toutes nos discussions sur les cancers du sein, à quel point je me méfie des rayons X que j'ai vus à plusieurs reprises, déclancher les adénopathies lointaines et l'évolution des métastases. Jamais je n'ai consenti à faire « préparer » ni « compléter » mes interventions par la radiothérapie, d'accord en cela avec les idées de mon maître J.-L. Faure, et je n'ai jamais livré aux rayons X que des cancers inopérables ou des métastases en évolution, c'est-à-dire des malades qui n'avaient plus rien à perdre.

J'ai donc été d'autant plus frappé par la résolution de cette énorme tumeur inopérable chez la malade que je vous présente aujourd'hui. Je me garderais pourtant de parler de guérison malgré la souplesse actuelle de son sein, mais tout au plus de régression et de rémission.

Quelles conclusions faut-il en tirer ?

La première conclusion, d'ordre général, c'est que nous ne sommes plus comme naguère entièrement désarmés ni contre les tumeurs inopérables, ni contre les métastass patentes des tumeurs opérées contre lesquelles les irradiations peuvent encore tenter quelque chose, lorsque la chirurgie ne peut plus rien.

La seconde conclusion, particulière à cette malade, c'est qu'il faudrait sans doute profiter de cette résolution, très probablement hélas momentanée, de la tumeur pour enlever ce sein et vider l'aisselle correspondante. Malheureusement, il est peu probable que cette pauvre femme, qui n'a pu se résoudre à se faire opérer quand elle était sous la menace d'une tumeur du sein en évolution, se soumette à l'opération, maintenant qu'elle se croit guérie.

En terminant, je suis convaincu, et j'y insiste, qu'il n'y aurait rien de plus

dangereux et de plus mortel que de se baser sur quelques cas isolés de succès apparents ou momentanés, pour confier à la radiothérapie des tumeurs opérables.

Récemment, en étudiant l'évolution des métastases irradiées, nous avons insisté sur leur développement par poussées successives, qui germaient dans tous les points de l'organisme, en sorte que, à mesure qu'un foyer est éteint et réparé, un autre s'allume autre part, et que c'est une lutte sans répit entre la maladie et le traitement dans laquelle celui-ci finit toujours par avoir le dessous, non sans qu'on ait pourtant gagné du temps, épargné des souffrances, ranimé l'espérance, et prolongé la vie de quelques mois ou de quelques années.

Jamais le traitement par les seules irradiations n'a donné jusqu'ici à ma connaissance, des résultats durables dans le cancer du sein, alors que l'opération chirurgicale large, pratiquée pour des tumeurs encore suffisamment limitées, donne des succès de durée, qui, pour ne pas être constants, sont nombreux et incontestables.

Tout cancer du sein *opérable* doit donc être opéré sans retard. Il serait inadmissible d'enlever à une malade ses chances de survie en remplaçant délibérément une thérapeutique éprouvée par une thérapeutique incertaine, et c'est à partir des seuls cas inopérables et des métastases, que la radiothérapie doit montrer ses progrès et faire ses preuves.

M. **Moulonguet** : La communication de M. Rouhier (sous la forme où l'on vient de la lire) ne peut pas inciter à mettre en balance le traitement chirurgical des cancers opérables du sein qui a fait ses preuves et le traitement radiothérapique qui ne les a point faites. Mais je tiens à attirer l'attention de l'Académie sur la pratique actuelle de quelques cancérologues qui donnent le conseil de la radiothérapie contre des cancers du sein parfaitement opérables. Je ne connais pas de base scientifique qui autorise cette manière de faire ; je la considère comme très regrettable.

J'ai l'expérience de la radiothérapie pré-opératoire dans certains cancers du sein à forme grave.

Cette expérience me permet de dire que, de toutes les localisations du cancer du sein, ganglionnaire, osseuse, etc., c'est la lésion primitive mammaire qui est la plus radio-résistante, la moins modifiée par le traitement. Je n'ai jamais vu, jusqu'à présent, de résultat appréciable sur le cancer du sein lui-même, alors qu'on avait obtenu une régression intéressante des lésions secondaires. Je considère donc le cas qui nous est apporté par Rouhier comme une exception.

---

## PRÉSENTATION DE PIÈCE

### *Kystes racémeux bilatéraux des ovaires avec torsion du kyste droit,*

par M. G. **Rouhier**.

Je m'excuse de vous présenter une pièce relativement banale bien que les kystes racémeux, parfaitement décrits dans la thèse de X. Bender, ne soient pas extrêmement communs. Mais l'histoire de la malade présente quelques particularités qui valent d'être rapportées :

M^me^ B..., vingt-cinq ans, mère d'une fillette de huit mois et demi, devient enceinte à nouveau, mais le début de sa grossesse passe inaperçu parce que les règles persistent, ou au moins les pertes sanglantes qui en font figure. En même temps, l'utérus gravide paraît d'un volume plus considérable que ne le comporte l'âge de la grossesse. Bientôt les pertes de sang deviennent très abondantes et la jeune femme fait un avortement spontané qui nécessite un curet-

tage le 28 janvier. Tout cela se fait en banlieue sans ma participation. Après son curettage, Mme B..., qui est très affaiblie, est ramenée à Paris, chez ses parents pour y être soignée. Elle y est vue par le médecin de sa famille, et tout paraît suivre un cours très favorable jusqu'au neuvième jour. A ce moment elle est prise brutalement de douleurs entrêmement violentes dans le côté droit du ventre et dans les reins, sans vomissements. Son médecin constate à droite l'existence d'une grosse tumeur arrondie qui lui paraît ressembler à un rein ptosé, il ne peut la calmer que par des piqûres de morphine et je suis appelé en consultation le 10 février. Je constate que l'hypogastre, la fosse iliaque et le flanc droits sont contracturés et atrocement douloureux, la face et les lèvres sont pâles, le pouls est petit et rapide, la température à 39°6, et j'arrive, par élimination, au dliagnostic de torsion d'un kyste ovarien avec état général s'aggravant rapidement.

J'interviens quelques heures après par laparotomie, et, aussitôt le ventre ouvert, j'aperçois avec une surprise découragée dans la fosse iliaque droite,



au-dessus et en dehors du détroit supérieur, une tumeur lie de vin avec bosselures superposées, séparées par des bandes longitudinales, donnant absolument la situation et l'aspect d'un énorme cæcum infarci. Heureusement, après le premier moment d'émoi, en y regardant de plus près, je vois que cette tumeur lie de vin est rattachée à l'utérus par un pédicule tordu, la main en fait le tour et l'attire hors du ventre, ce n'est qu'un kyste racémeux décomposé en bosselures comme un rognon de bœuf dont il a le volume et, du côté gauche, existe un kyste tout semblable, à peu près de même volume, mais celui-là non tordu, de teinte blanchâtre et prolabé dans le Douglas. Je pratique une hystérectomie abdominale subtotale sans incidents. Vous voyez ici la pièce opératoire, avec le corps de l'utérus gros comme le poing, dont la paroi épaisse et la muqueuse gardent encore les traces de la gravidité récente, avec les deux kystes racémeux à peu près de même taille et de même structure apparente, mais dont l'un tordu est rouge noir, tandis que l'autre est blanc.

La dégénérescence kystique bilatérale a-t-elle été la cause de l'interruption de la grossesse, c'est possible, mais ce qui me paraît intéressant, c'est qu'avec les deux ovaires remplacés par ces kystes, cette jeune femme ait pu devenir deux fois enceinte en l'espace d'une quinzaine de mois! La première grossesse lui a permis de mettre au monde une petite fille superbe. La seconde, un peu anormale, qui s'accompagnait de pertes de sang, s'est terminée par un avortement.

La fréquence de la coexistence de la grossesse avec les kystes ovariens est

assez controversée. Je lis dans un précis d'accouchement qu'un tiers des femmes qui en sont porteuses restent fécondables. Par contre, des statistiques, déjà anciennes il est vrai, sont moins favorables. Fehling n'a trouvé que 20 kystes sur 17.832 grossesses, et Löblein n'en a trouvé que 2 sur 13.000 accouchements. La grossesse n'a rien de surprenant avec les kystes unilatéraux. Elle est plus inattendue avec les kystes bilatéraux et surtout avec des kystes bilatéraux du genre de ceux-ci qui paraissent une dégénérescence quasi totale des ovaires et qui sont des kystes certainement anciens, probablement congénitaux.

Il faut admettre qu'il subsiste quelques parties de tissu ovarien actif, de même que les reins polykystiques conservent une sécrétion importante, et, en tous cas, les trompes subsistent avec un pavillon largement ouvert. C'est même la trompe qui donnait au kyste tordu couché dans la fosse iliaque, et dont elle séparait les bosselures en deux séries, l'aspect d'un cæcum infarci.

Cependant, quelque regret que j'en eusse, il m'était difficile de faire autre chose qu'une hystérectomie.

---

## ÉLECTION D'UNE COMMISSION CHARGÉE DE L'EXAMEN DES TITRES DES CANDIDATS A LA PLACE D'ASSOCIÉ PARISIEN

MM. Edouard Michon, Albert Mouchet, Louis Bazy, Braine, Barbier.

---

*Le Secrétaire annuel* : MARCEL BOPPE.

*Le Gérant* : G. MASSON.

Dépôt légal 1947. — 1er trimestre. — Numéro d'ordre 503. — *Masson et Cie*, éditeurs, Paris.
Imprimé par l'Ancne Imprimerie de la Cour d'Appel, 1, rue Cassette, à Paris (France).

# MÉMOIRES DE L'ACADÉMIE DE CHIRURGIE

## Séance du 26 Février 1947.

*Présidence de* M. PIERRE BROCQ, *président.*

## CORRESPONDANCE

Une lettre de M. Edmond DUBÉ (Montréal), remerciant l'Académie de l'avoir élu associé étranger.

---

## RAPPORT

### *Ostéotomie de dérotation du 5e métarcarpien pour utilisation d'une main broyée,*

par M. le Dr **Caby** (de Corbeil).

Rapport de M. PAUL MATHIEU.

M. le Dr Caby (de Corbeil) nous a adressé deux intéressantes communications relatives à un cas particulier de chirurgie réparatrice pour mutilation grave de la main.

Elles concernent toutes deux la mutilation aboutissant à l'amputation de l'index, du médius, de l'annulaire et du pouce, avec conservation de l'auriculaire. La mobilité de l'auriculaire ne permet qu'une ébauche de pince très imparfaite avec le moignon métacarpien du pouce et, en général, cette ébauche de pince n'a aucune valeur fonctionnelle, elle ne permet pas de saisir utilement un objet, l'extrémité du petit doigt venant sans force buter contre l'éminence thénar par le côté externe de sa pulpe.

M. Caby a eu l'idée de réaliser une dérotation du 5e métacarpien pour permettre à la pulpe de l'annulaire d'aborder directement le sommet de la saillie du 1er métacarpien et de réaliser ainsi une pince effective.

Voici ces deux observations :

M. J..., ouvrier agricole, âgé de trente-sept ans, arrive à l'hôpital le 23 avril 1946, quelques instants après avoir eu la main broyée dans une batteuse. Le pouce, déshabillé de ses muscles et tendons, est presque entièrement arraché. L'articulation carpo-métacarpienne bâille largement. L'index et le médius, broyés au niveau du métacarpien, l'annulaire désarticulé au niveau de la métacarpo-phalangienne, pendent retenus seulement par des lambeaux de la peau dorsale de la main. Il existe une large plaie à la face dorsale du 5e doigt. La plaie est bourrée de grains d'avoine.

Intervention immédiate sous anesthésie à l'évipan complétée par du Schleich.

Excision des tissus contus. Fermeture de la plaie dorsale du 5e doigt. En découpant un large lambeau de peau dans ce qui reste des téguments dorsaux de la main et de la base des doigts et en l'enroulant en spirale autour du 1er métacarpien, j'arrive à habiller le moignon. Fermeture sur sulfamide, sérum antitétanique et antigangréneux. Les suites opératoires sont très simples et apyrétiques.

Un mois après, sous anesthésie locale, je fais une ostéotomie transversale de la partie moyenne du 5e métacarpien, suivie d'une rotation de 90°, puis de la fixation dans cette position par un crin passé au perforateur. Un plâtre maintient l'opposition entre le pouce et le petit doigt.



*Publication périodique mensuelle.*

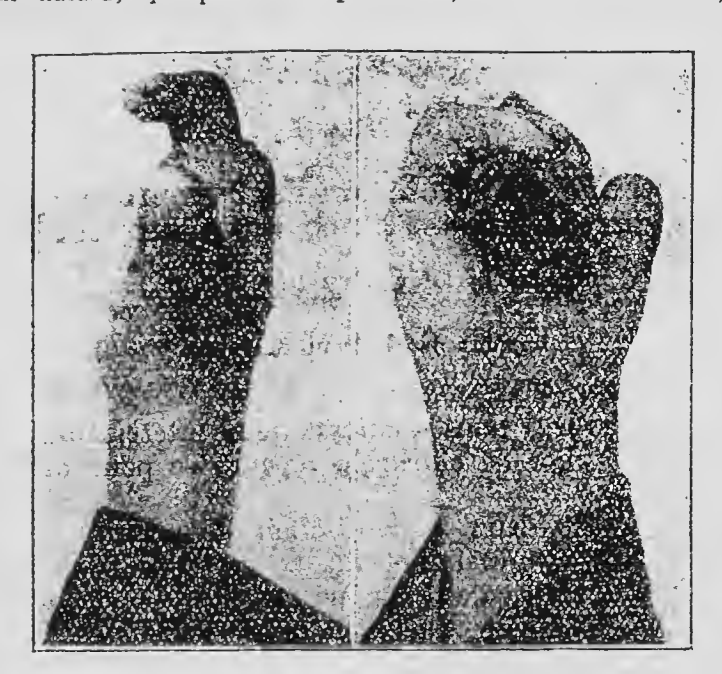
Trois semaines après le plâtre est enlevé, le petit doigt est exercé progressivement et récupère peu à peu son extension. Le 5 août, le blessé reprend son travail.

Cette main, réduite à l'état d'une pince, est très utilisable et présente une force convenable. Le blessé s'en sert avec une certaine adresse puisqu'il arrive à s'en servir pour boutonner un bouton. Il faut souligner qu'il n'y a pas de zone d'anesthésie des téguments, sauf une diminution de la sensibilité sur une très petite surface à l'extrémité du nouveau pouce, en dehors de la zone qui sert à la préhension. L'espace entre le 1er métacarpien et le 5e doigt étant approfondi par la disparition de la majeure partie des deux métacarpiens du milieu, la main peut ainsi saisir des objets d'un certain volume.

En résumé, grâce à la conservation d'un 1er métacarpien très compromis et à l'ostéotomie de dérotation du 5e, un moignon, qui aurait été autrement absolument inutilisable, permet au blessé de reprendre son métier de travailleur agricole un peu plus de deux mois après sa blessure.

Revu récemment, le blessé a encore progressé en force et en habileté.

Par un curieux hasard, quelques mois plus tard, le 31 octobre 1946, un blessé, K...,



était admis dans mon service avec une lésion comparable réalisée par l'explosion, dans sa main, d'un obus antichar.

Il manquait les deux phalanges du pouce, l'index et le médius avec une partie de leurs métacarpiens. L'annulaire, déchiqueté, pendait, retenu par sa peau palmaire. L'auriculaire moins atteint, présentait une fracture largement ouverte du 5e métacarpien. En outre la face dorsale de la main était déshabillée presque jusqu'au poignet.

Opération immédiate sous évipan continu.

Après régularisation, la fermeture est impossible. Pour la réaliser, j'emploie la peau du 4e doigt fendue dans le prolongement de la plaie dorsale. Le doigt une fois désossé, la peau constitue une excellente couverture qui vient recouvrir le dos de la main jusqu'à la tête du 1er métacarpien, après avoir fait pivoter le lambeau d'un quart de tour.

L'ostéotomie du 5e métacarpien est toute faite. Après régularisation, le 5e doigt est mis en opposition avec le pouce en fixant aux crins les deux fragments du métacarpien suivant une rotation de 90°. Le tout est maintenu par un plâtre.

Les suites opératoires furent simples, mais le résultat est moins brillant que pour le premier blessé. L'espace entre le 1er et le 5e métacarpien est moins profond que dans le cas précédent. Il est facile d'y remédier si le blessé y consent. Ce serait à souhaiter, car le 1er métacarpien ayant conservé une bonne partie de ses muscles thénariens, est bien mobile.

Par ailleurs, la fracture par explosion du 5e métacarpien n'a pas donné un aussi bon résultat qu'une ostéotomie de dérotation faite à froid. Il persiste un enraidissement partiel du doigt dont les mouvements de flexion-extension sont encore très limités, et malgré les exercices faits par le blessé, ils resteront certainement diminués.

Il faut signaler enfin que le blessé continue à orienter les sensations tactiles du lambeau cutané provenant du 4e doigt, comme si ce doigt était à sa place. Ainsi en piquant la peau qui recouvre la tête du 1er métacarpien, le blessé localise cette piqûre au niveau de la pulpe de l'annulaire.

Nous voyons que M. Caby, après avoir pratiqué une ostéotomie dans la partie principale du 5e métacarpien, s'est contenté de fixer la dérotation nécessaire par une simple suture. Il a obtenu le résultat fonctionnel qu'il espérait, dans le premier cas surtout, où l'appareil tendineux de l'auriculaire était conservé.

Le procédé qu'il a imaginé me paraît très ingénieux et très recommandable, étant donné sa simplicité. Je me permettrai de suggérer peut-être une fixation plus solide de la dérotation.

M. Caby nous a déjà envoyé antérieurement d'autres communications intéressantes. Je crois qu'il s'est acquis des titres à notre attention lorsqu'il s'agira de discuter les candidatures au titre de membre correspondant.

Je vous propose de le remercier du nouveau travail qu'il nous a soumis.

---

## COMMUNICATIONS

### *Fractures diaphysaires des membres, récentes, traitées par l'enclouage centro-médullaire. 25 cas.*

par MM. **H. Laffitte, P. Suire** et **J. Montaubin** (de Niort).

Délaissant volontairement toute compilation bibliographique, nous apportons les résultats personnels de 25 fractures récentes diaphysaires des membres (revues depuis moins de deux mois) traitées par l'enclouage, selon le principe établi par Kuntscher, du 20 décembre 1944 au 31 décembre 1946 à l'hôpital G.-Renon, de Niort. C'est donc une statistique homogène.

Nous avons opéré 25 fractures sur 24 sujets. Toutes étaient des fractures fermées, à l'exception de l'observation n° 15. Ces blessés oscillaient entre cinq ans et soixante-dix ans : 5 enfants, 3 adolescents, 17 adultes dont 6 au-dessus de soixante ans. Toutes consolidèrent et les résultats d'ensemble furent excellents.

#### Humérus.

Observation I. — M. T..., neuf ans, 24 septembre 1946, fracture de l'extrémité supérieure de l'humérus, fermée. Clou deux jours après, sous A. G. à ciel ouvert. Bonne réduction. Suites excellentes. Immobilisation un mois avec écharpe. Clou retiré quatre mois après. Cal excellent. Mouvements parfaits, sauf l'élévation limitée de 45°.

Obs. II. — Mlle B..., neuf ans, 27 décembre 1946. Tiers supérieur humérus, fermée. Opérée après sept jours, à ciel ouvert après *échec* de la méthode sous radio. Bonnes suites. Immobilisation en écharpe un mois. Extraction du clou après un mois. Bon cal avec coulée en dehors. Mouvements normaux. Séquelles nulles. Int. sous A. G.

Obs. III. — M. M..., quinze ans, 2 juin 1946. Fracture col chirurgical humérus, avec gros déplacement. Opéré trois jours après. Réduction imparfaite. A. G. Immobilisation quinze jours dans une écharpe. Suites excellentes. Extraction du clou au bout d'un mois. Actuellement mouvements normaux.

Obs. IV. — M. S..., soixante-neuf ans, 22 octobre 1946. Fracture humérus tiers supérieur. Petit déplacement. Enclouage au bout de trois jours, sous radio. A. G. Immobilisation quarante-cinq jours avec une écharpe. Suites excellentes. Extraction du clou deux mois après. Cal fusiforme bien constitué. Légère limitation de l'abduction.

Obs. V. — Mme B..., soixante-deux ans, 26 octobre 1946. Fracture humérus tiers supérieur. Opérée avec clou de Smith-Petersen (seul exemple de cet emploi). A. G. A ciel ouvert. Très bonnes suites. Immobilisation un mois. Extraction du clou au bout d'un mois. Cal très bon. Bon résultat.

Obs. VI. — M. S..., vingt-six ans, 11 avril 1946. Humérus fracture tiers moyen avec esquilles, transversale. Clou de K. Sous radio, cinq jours après. Réduction imparfaite. Un mois d'écharpe. Cal fusiforme. Mouvements tous conservés. Clou extrait un mois après. Intervention sous A. G.

Obs. VII. — M. M..., cinq ans, 11 novembre 1946. Humérus tiers inférieur oblique, avec déplacement et petite lésion cutanée de l'avant-bras. Clou de K. à ciel ouvert par voie rétrograde. Echarpe deux mois. Bonnes suites. Cal fusiforme. Abduction limitée. Tous autres mouvements parfaits. Extraction deux mois après. Intervention sous A. G.

Avant-bras.

Obs. VIII. — M. G..., cinq ans, novembre 1946. Fracture fermée radius tiers moyen. Cubitus tiers moyen. Traits transversaux. Une broche de Kirschner cubitale. Deux mois d'écharpe. Bonnes suites. Cal formé au bout de deux mois, surtout en dedans. Mouvements excellents. Extraction de la broche qui déborde la peau, sans lésion cutanée inflam. au bout de deux mois. Intervention sous A. G.

Obs. IX. — M. S..., six ans, 4 février 1946. Fracture radius tiers moyen, cubitus tiers moyen, transversaux. Après traitement orthopédique, intervention pour libération de synostose, avec deux broches. Réintervention quatre jours après pour broche mal placée (à ciel ouvert). Evolution septique d'allure bénigne *in situ*. Extraction des broches deux mois après. Bon cal mais angulation. Mouvements du coude et du poignet, bons. Intervention sous A. G.

Obs. X. — M. Q..., quatorze ans, 19 novembre 1946. Radius tiers moyen. Cubitus tiers moyen. Fractures avec petites plaies. Traits transversaux, A. G. Broche de Kirschner le jour même, rétrograde radius. Pénicilline. Echarpe deux mois. Suites excellentes. Broche débordant la peau, sans lésion. Cal lent à se former. Développement interne. Broche retirée au bout de deux mois et demi. Mouvements imparfaits, mais résultat trop récent.

Obs. XI. — M. B..., dix-neuf ans, 2 octobre 1946. Radius tiers inférieur. Cubitus épiphyse écrasée. A. G. Après échec de radio, ciel ouvert, broche de Kirschner, après essai infructueux de clou de K. Bonnes suites. Plâtre un mois. Mouvements au bout de deux mois et demi. Le cal bien développé en dedans. Modelage cubital excellent. Broche gardée volontairement. Mouvements parfaits.

Obs. XII. — M. C..., soixante-huit ans, 27 octobre 1946. Fracture tiers moyen radius transversale. Epiphyse cubitale avec diastasis. Anesthésie locale et morphine. A ciel ouvert une broche radiale de Kirschner qui réduit le cubitus. Echarpe deux mois. Reprise des mouvements à cette date. Extraction au bout de quatre mois. Cal fusiforme léger, mais solide cliniquement. Valeur fonctionnelle parfaite.

Obs. XIII. — M. B..., soixante ans, 3 novembre 1946. Cubitus tiers supérieur comminutive. Radius tiers inférieur, fermée. A. G. Le lendemain une broche cubitale à ciel ouvert, plus cerclage des esquilles. Très bonne réduction. Bonnes suites. Echarpe deux mois et demi. Extraction deux mois après l'opération. Bon cal. Force musculaire normale. Mouvements presque normaux. Il existe une lyse osseuse au niveau du fil de Danis.

Obs. XIV. — M. S..., trente-trois ans, 13 mars 1945. Fracture radius tiers moyen transversale, fermée, gros déplacement. Après échec orthopédique A. G. Broche radiale. Bonnes suites. Attelles deux mois. Mouvements progressifs. Huit mois après extraction de la broche. Bons renseignements donnés par le malade.

Obs. XV. — M. B..., trente-deux ans, 21 novembre 1946. Fracture écrasement radius tiers inférieur, *ouverte*. A. G. Le jour même, une broche radiale. Pénicilline. Bonnes suites, sans infection. Reprise progressive après un mois et demi d'attelles. Broche toujours en place. Etat excellent donné par expert.

Fémur.

Obs. XVI. — M. C..., soixante-dix ans, 22 février 1946. Fracture fermée oblique tiers supérieur, avec gros déplacement. Après échec orthopédique A. G. sous radio, clou de K. Bonnes suites. Toujours en place et toujours au lit par suite de son âge, mais remue bien le membre. Bon cal.

Obs. XVII. — Mme C..., trente-cinq ans, 20 juin 1946. Fracture tiers moyen, plus fracture bassin. A. G. trois jours après, sous radio, enclouage de K. avec impact. Très bonnes suites. Mobilisation au bout d'un mois. Cal fusiforme bien modelé. Reprise des mouvements en station verticale après trois mois. Extraction du clou après sept mois. Mouvements parfaits. Aucune séquelle.

Obs. XVII. — Mme P..., quarante-trois ans, 18 décembre 1946. Fracture transverse moyenne fermée. A. rachidienne. Enclouage sous radio, avec impact. Bonnes suites. Bonne réduction. Immobilisation un mois. Mouvements après trois mois. Clou en place. Gros cal. Le genou dépasse l'angle droit, trop récent pour avoir marché.

Obs. XIX. — M. B..., quarante-neuf ans, 9 février 1945. Fémur tiers moyen fermé avec esquilles et gros déplacement. Echec de Boehler. A. G. A ciel ouvert dégagement du crural. Enclouage de K. et cerclage. Bonnes suites. Lit plâtré. Immobilisation totale deux mois et demi. Après six mois, mouvements. Gros cal modelé sur broche gardée volontairement. Genou flexion possible, 30°. Marche bien.

Obs. XX. — M. V..., douze ans, 29 avril 1946. Fémur tiers moyen transversal, gros déplacement, fermée. Après échec de traction. A. G. Enclouage de K. sous radio. Bonnes suites. Extension avec 10 kilogrammes pendant quinze jours. Mouvements repris au bout d'un mois. Cal fusiforme excellent. Extraction au bout de quatre mois et demi. Séquelles nulles. Joue au basket.

Tibia.

Obs. XXI. — M. M..., quarante-sept ans, 2 février 1945. Tibia fracturé transversalement deux endroits, tiers supérieur, tiers moyen. Petite plaie cutanée à distance. A. G. Enclouage sous radio. Botte plâtrée un mois. Delbet un mois. Mouvements au bout de deux mois. Cals bien modelés. Ablation du clou après six mois. Mouvements excellents. Troubles trophiques légers. Œdème vespéral. Péroné fracturé sans traitement.

Obs. XXII. — M. B..., quarante-sept ans, 15 janvier 1945. Tibia tiers inférieur. Avec fracture du crâne et autre fracture de jambe du côté opposé. A. locale plus morphine I. V. Enclouage de K. sous radio. Bonnes suites. Botte un mois. Delbet un mois. Reprise des mouvements à cette date. Bon cal. Extraction du clou au bout de quatre mois. Mouvements assez bien conservés, malgré les polyfractures.

Obs. XXIII. — Mme C..., 19 octobre 1944. Fracture tibia, inférieure oblique. Fracture péroné, inférieure oblique. Deux mois après un échec de Danis (fracture de la pointe tibiale) à ciel ouvert, évidement médullaire et enclouage de K. Botte un mois. Delbet trois mois. Bon résultat.

Obs. XXIV. — M. S..., cinquante et un ans, 14 octobre 1946, Tibia tiers moyen oblique. Péroné tiers moyen et tiers supérieur, fermées. Deux jours après anesthésie locale plus morphine intra-veineuse sous radio. Bonnes suites. Plâtre un mois. Un mois et demi après reprise mouvements. Bon cal. Développé surtout en dedans et en arrière. Clou toujours en place. Valeur fonctionnelle difficile à juger, car trop tôt.

Obs. XXV. — M. S..., trente-trois ans, 13 mars 1945. Tibia tiers inférieur et tiers supérieur oblique. Neuf jours après A. G. sous radio. Enclouage de K. avec broche de Kirschner trans-calcanéenne. Bonnes suites. Plâtre. Delbet. Quatre mois en tout. Extraction du clou au bout de sept mois. D'après les renseignements bon état.

Matériel.

Nous nous sommes servis de clous de Ch. Rocher, coupés et incurvés à la demande au moment de l'intervention, à l'exception de 5 cas : un clou de Smith

Petersen pour une fracture de la partie supérieure de la diaphyse humérale (n° 5) et 4 broches de Kirschner pour les 3 fractures des deux os de l'avant-bras des enfants et adolescents (n° 8, 9, 10) et une fracture basse du radius d'adulte dans laquelle le clou de Küntscher ne s'incurvait pas suffisamment pour pénétrer dans le fragment supérieur (n° 11). Notons que l'instrumentation de Ch. Rocher ne possède pas des instruments à manches suffisamment longs ni de pince pour extraire ou faire coulisser facilement le clou.

### Anesthésie.

L'anesthésie locale ne donne pas la résolution musculaire idéale. La rachianesthésie détend admirablement la musculature puissante enrobant le fémur.

### Méthode opératoire.

*a*) Méthode radioscopique ou découverte sanglante.

Douze fois sous écran (n$^{os}$ 3, 4, 6, 14, 16, 17, 18, 20, 21, 22, 24, 25).

Dix fois par découverte sanglante primitive (n$^{os}$ 1, 5, 7, 8, 9, 10, 12, 13, 15, 23).

Trois fois par découverte sanglante après échec de la méthode radioscopique (n$^{os}$ 2, 11, 19).

Donc, 48 p. 100 par la méthode radioscopique, 40 p. 100 par la découverte sanglante primitive, 12 p. 100 après échec de la méthode radioscopique. Or, les découvertes sanglantes eurent lieu essentiellement pour l'avant-bras (7/8) et secondairement pour l'humérus (4/7). Au fémur, une seule fois il fallut découvrir par suite de l'interposition musculaire du crural au cours d'une fracture basse très oblique multi-esquilleuse (n° 19). Pour le tibia, la méthode radioscopique réussit de façon constante, même lors des fractures multiples (n° 21), une seule fois il fallut dénuder mais l'indication était imposée par l'ancienneté de la fracture, nécessitant l'avivement et l'évidement des tranches du canal médullaire (n° 23).

Six fois, il s'agissait de l'avant-bras : une fracture ouverte, 5 fractures fermées, dont une fracture vicieusement consolidée depuis un mois et demi (n° 9) ; les 4 autres ayant été opérées après l'échec de la tentative radioscopique du n° 11, et l'une d'elles (n° 13) exigeant un cerclage des fragments éclatés autour du tuteur métallique. Trois humérus ont été découverts de façon primitive pour 2 fractures hautes (n$^{os}$ 1 et 5). Le trait étant près du point d'entrée du clou, nous n'avons pas hésité à découvrir le foyer pour simplifier les manœuvres. Deux fois dans ces fractures hautes nous avons réussi sous écran, mais une fois nous avons échoué (n° 2). Nous avons remarqué la difficulté d'amener en regard les deux parties du canal médullaire dans ces fractures hautes avec un segment court. La même remarque nous a incités à découvrir d'emblée pour une fracture très basse (n° 7).

Nos pensons que la méthode radioscopique doit s'accompagner de gestes chirurgicaux rapides et simples pour éviter toute infection de l'opéré et toute irradiation du chirurgien.

Quant à la découverte primitive du n° 23, nous en avons déjà donné les raisons.

*b*) Lors des découvertes sanglantes, introduction directe ou rétrograde du clou.

Lors des découvertes sanglantes, le clou fut introduit de façon directe classique, sauf pour une fracture humérale basse (n° 7) et une fracture cubitale (n° 10).

*c*) Impact.

Dans nos observations les plus récentes, nous avons souvent appliqué (n$^{os}$ 10, 17, 18) la méthode de l'impact ; elle n'est possible que pour les fractures trans-

versales ou peu obliques. Favorise-t-elle la prise du cal ? Nous ne pouvons pas encore conclure. Mais, à l'inverse, nous avons constaté dans des fractures hautes de l'humérus, des réductions anatomiquement grossières, avec angulation, à sommet externe, un modelage ultérieur remarquable dans des délais normaux. Le voisinage de l'épiphyse intervient-il ? C'est probable. D'un autre côté, les fractures de la partie moyenne de la diaphyse des deux os de l'avant-bras, ont tendance à consolider lentement, malgré des réductions anatomiquement excellentes.

### Immobilisation.

a) *Mode.* — Küntscher invoque parmi les avantages essentiels de sa méthode la fixation solide du foyer de fracture sans plâtre, sans traction, la mobilisation et l'utilisation précoces du membre. Nous souscrivons à cette formule pour le bras (de simples écharpes ont suffi), le fémur et le tibia. Au début, nous avons plâtré ces deux derniers segments. Vite nous avons abandonné cette pratique. Pour le n° 24 il s'agissait d'un agité. La question des avant-bras est plus discutable. La complexité physiologique de ses mouvements, la lenteur de l'apparition du cal, la disproportion chez des sujets musclés entre la rigidité de la broche et la puissance des forces musculaires, nous incitera à la prudence : plâtre, manchon de cuir par exemple.

b) *Durée.* — Ici encore l'avant-bras impose des disciplines particulières, deux mois à deux mois et demi dans nos observations avant la reprise des mouvements, tandis que pour l'humérus, mis à part les sujets craintifs qui ne voulurent pas mobiliser leur bras, les mouvements furent repris précocement : de quinze à trente jours. Au fémur, tout en respectant la règle des trois mois pour le lever, la mobilisation du genou au lit est parfois commencée quinze jours après. Au tibia même règle.

c) *Ablation du clou.* — Dès que le cal est radiologiquement suffisant, nous désirons enlever les clous, mais parfois (25 p. 100) les sujets s'y opposent sans préjudice d'ailleurs jusqu'ici. L'ablation de ces clous est parfois difficile, et peut exiger des manœuvres sous anesthésie générale et sous écran. Aussi est-on tenté, là où c'est possible, c'est-à-dire à l'avant-bras, de laisser dépasser la broche par la peau comme pour la clavicule (n$^{os}$ 9, 10). Ce n'est pas une porte d'entrée d'infection. Dans le n° 10, la peau était, deux mois et demi après l'intervention, sans la moindre trace lymphangitique. Le n° 9 est très particulier. L'infection apparut quatre jours après les manœuvres opératoires, la sortie cutanée de la broche n'est pas à invoquer.

### Cal.

Tout en insistant sur un fait qui nous paraît fondamental : la variabilité des cals selon les sujets, toutes conditions égales, les cals, après modelage, ne furent pas exubérants ; de bonne qualité, ils furent souvent discrets, fusiformes. A l'avant-bras, où ils se forment lentement, ils débutent sur le côté axial de l'os au contact de la membrane interosseuse. Cette formation tardive est-elle due à une fréquente découverte du foyer de fracture ? Les renseignegnements recueillis sur l'humérus, où réduction sous écran et réduction sanglante s'équilibrent, nous n'enregistrons aucune différence : 7 sujets, 7 cals excellents dans des délais rapides.

Chez l'enfant nous n'avons pas noté de répercussions ostéo-génétiques fâcheuses.

### Troubles trophiques et valeur articulaire.

Il n'y a pas de troubles trophiques. La valeur articulaire est dans l'ensemble excellente, même au genou, supérieure et de loin à celle qui s'observe à la suite d'autres modes thérapeutiques. La mobilisation précoce en est un facteur essentiel : la contre-épreuve est fournie par les quelques malades plâtrés au début (exemple n° 19).

### Infection.

Une seule observation est entachée d'infection (n° 9). Pratiquée un mois et demi après la fracture sur un foyer vicieusement consolidé (synostose des deux os de l'avant-bras chez un enfant) les manœuvres furent pénibles sur des os fragilisés par l'immobilisation antérieure, au canal médullaire bouché ; une broche étant mal placée, il fallut réintervenir quatre jours plus tard : là nous semble devoir être la raison principale de l'infection.

### Points particuliers.

a) *Fracture ouverte.* — Werner Ehrlich a montré, appuyé par Bohler, Ehalt, Wittmoser, que dans les fractures ouvertes l'enclouage était autorisé et qu'il diminuait d'un tiers les délais de guérison. Une fois la question s'est posée devant un broiement du poignet et de la partie inférieure et externe de l'avant-bras. Nous avons encloué un radius éclaté afin de contenir les fragments principaux et de diminuer les douleurs au cours des pansements. Le résultat fut remarquable. La plaie, baignée de pénicilline, cicatrisa normalement. Et actuellement, trois mois après la blessure, tout est fermé, le radius est solide (n° 15). Nous n'avons pas d'autre expérience.

b) *Etat de la peau.* — Lors des fractures tibiales obliques, idéales pour un cerclage de la façon de Danis, une peau contuse peut inciter à l'enclouage.

c) *Eclatement du tiers supérieur du cubitus.* — Dans le n° 13, le cubitus éclaté en 5 fragments fut contenu par un clou, les fragments épars étant rassemblés autour des deux fragments principaux olécranien et diaphysaire par un cerclage comme sur un fût d'arbre éclaté. En 1936, les frères Rush avaient publié une observation semblable. De 1936 à 1939 ils réalisèrent quatre interventions de ce genre.

d) *Fracture au tiers inférieur plus fracture de l'épiphyse inférieure cubitale.* — L'enclouage radial seul suffit à réduire et à contenir les 2 os (n°s 11 et 12).

### Cnclusions.

1° L'indication idéale est la fracture diaphysaire fermée avec déplacement transversal ou peu oblique, même avec peau contuse ou hématome important, en s'astreignant alors dans ce dernier cas à tout prix à la méthode radioscopique.

2° Pour les fractures des deux os de l'avant-bras, par suite des à peu près fréquents des procédés orthopédiques, par suite des échecs possibles des plaques, de la difficulté technique des enchevillements osseux, de l'impossibilité du cerclage (fracture transversale) on serait tenté de penser que l'enclouage centro-médullaire est formellement indiqué. Les suites observées sont cependant moins satisfaisantes que pour les autres os, tout en étant supérieures à celles des autres méthodes ;

3° *La méthode radioscopique* est l'idéal. Mais *a*) elle exige un surcroît de prudence d'asepsie de tout le personnel d'une salle de radiochirurgie ; *b*) elle expose, pour peu que les manœuvres de réduction soient longues, à une irradiation nocive pour un opérateur spécialisé. Nous n'avons pas la pratique des cadres réducteurs (type celui de Waitz). Pour ces raisons nous découvrons d'emblée volontiers les fractures de l'avant-bras et celles des parties supérieure et inférieure de la diaphyse humérale.

4° *L'ablation du clou*, intervention qui nous paraît nécessaire, est parfois une réelle intervention pour peu que le clou soit très enfoncé. Ajoutons qu'il a toujours été remarquablement toléré ;

5° L'enclouage centro-médullaire que nous avons fait tantôt d'emblée, tantôt après échec d'autres méthodes thérapeutiques, est une intervention *bénigne, d'exécution simple*, donnant une *contention solide*, permettant *la mobilisation*

*rapide* (les résultats obtenus, nous inclinerons à l'avenir à raccourcir les délais d'immobilisation totale, sauf pour l'avant-bras), sans danger pour l'ostéogénèse chez l'enfant, *évitant l'inconfort et les douleurs des plâtres, des attelles, et des tractions.* Elle nous semble devoir mériter attention toute particulière, car nous ne pensons pas qu'aucune autre méthode puisse, pour les cas ci-dessus visés, donner une *constance de réussite aussi nette.*

M. **Jacques Leveuf :** Je ne puis approuver mon ami Laffitte lorsque, dans son intéressante communication, il mélange sous le même titre deux méthodes différentes : l'enclouage centro-médullaire de Küntscher, et l'embrochage centro-médullaire avec une broche de Kirschner. Avec le clou de Küntscher, qui doit pénétrer à frottement dans le canal médullaire, l'immobilisation plâtrée consécutive est en principe inutile. Avec l'embrochage au moyen d'une broche de Kirschner, l'immobilisation plâtrée consécutive est indispensable. J'ajoute que pour les fractures de l'avant-bras il suffit, en général, après réduction sanglante, de placer une broche dans le cubitus, dont l'embrochage est très facile. L'immobilisation obtenue est suffisante pour pouvoir appliquer l'appareil plâtré dans des conditions parfaites.

M. **Welti :** L'embrochage centro-médullaire par broche de Kirschner m'a donné récemment un excellent résultat dans le traitement d'une fracture vicieusement consolidée de la diaphyse radiale. Après ostéotomie du cal et avivement des fragments l'amenuisement des extrémités osseuses ne permettait pas de maintenir la réduction par les moyens classiques d'ostéosynthèse. Après enchevillement l'avant-bras fut immobilisé dans un plâtre et l'extrémité inférieure de la broche n'ayant pas été sectionnée au niveau de son point d'introduction dans l'extrémité inférieure du radius, son ablation fut extrêmement facile.

M. **Merle d'Aubigné :** Dans l'intéressante communication de Laffite je voudrais seulement relever un point, le danger de l'enclouage centro-médullaire dans les fractures ouvertes : si dans quelques cas l'infection reste bénigne malgré la présence du clou, dans des cas graves, l'infection fuse le long du clou et envahit tout le canal médullaire. J'ai vu trois de ces cas dont l'un a dû subir une amputation de cuisse. Je considère donc l'enclouage comme contre-indiqué toutes les fois que nous ne pouvons pas avoir, contre ce danger infectieux, des garanties suffisantes.

M. **Boppe :** J'ai observé trois fractures de l'avant-bras embrochées par broche de Kirschner et qui avaient abouti à une pseudarthrose.

D'autre part, à propos de ce que vient de dire Merle d'Aubigné, je crois qu'il faut distinguer les fractures ouvertes de la pratique civile et les fractures ouvertes par plaies de guerre.

Mon assistant, plus audacieux que moi, a encloué au moins trois grosses fractures ouvertes du tibia avec suture primitive, sous le couvert de la pénicilline. Les résultats ont été excellents.

M. **E. Sorrel :** Il est difficile de parler d'un procédé opératoire que l'on n'a pas utilisé, et d'autre part il est encore plus difficile d'y avoir recours, lorsqu'on en a entendu reconnaître, par ceux qui ont cru pouvoir l'expérimenter, les inconvénients réels, et que l'on n'arrive pas à en discerner les avantages sur les méthodes déjà en usage, et dont on est certain qu'elles présentent pour le malade une innocuité beaucoup plus grande. C'est mon cas pour l'enchevillement centro-médullaire des fractures par tige métallique de Künstcher, et il me semble que la communication de MM. Laffite et Suire ne me permet pas de modifier cette opinion.

M. Laffitte nous a montré des radiographies de fractures de l'avant-bras chez

des enfants, et des fractures transversales de la diaphyse fémorale, pour lesquelles il a fait des réductions sanglantes, en intervenant directement sur le foyer, et pour lesquelles le seul rôle de la tige de Küntchner a été de maintenir ensuite la réduction déjà obtenue.

Je lui affirme que, contrairement à ce qu'il a dit, on peut habituellmeent, dans des cas semblables à ceux qu'il a montrés, maintenir *de façon parfaite* cette réduction par un simple appareil plâtré et, dans les cas *exceptionnels* où les fragments ont tendance à se déplacer, par une plaque métallique que l'on retirera après consolidation ; et ce sont des moyens qui me paraissent offrir moins d'inconvénients possibles que la longue tige de Küntschner : j'en apporterai quelques exemples dans la prochaine séance.

M. **Marc Iselin** : L'enclouage de Küntscher trouve une précieuse indication dans les fractures ouvertes du *temps de paix*, à condition que toutes les précautions soient prises pour éviter l'infection, non seulement par l'usage rituel de la pénicilline, mais encore et surtout par les précautions chirurgicales : épluchage minutieux, passage de la broche en dehors du foyer de fracture (ce qui risque d'inoculer toute la longueur de la moelle) et enfin couverture cutanée solide de la plaie.

Nous avons eu récemment un cas très instructif à cet égard. Une femme de quarante-six ans est amenée à l'Hospice de Nanterre avec sa jambe gauche broyée par un camion. L'excision de la plaie faite une heure et demie après l'accident, sous le couvert d'une bonne réanimation, me permet de constater que les vaisseaux postérieurs sont intacts, mais que la destruction cutanée détermine sur la face antérieure de la jambe une perte de substance insuturable, la peau intacte étant réduite à la face postérieure.

Mon assistant Blanguernon, avec une équipe aseptique, pousse le clou par la tubérosité tibiale, la réduction étant faite facilement dans la plaie. Il reste à couvrir l'os. Je prends la peau de la face postérieure sur la ligne médiane et décolle les deux lambeaux ainsi déterminés qui sont mobilisés et suturés en avant, sans traction. La perte de substance ainsi transposée en arrière, grande comme la main, est comblée par deux greffes semi-épaisses prélevées sur la cuisse. Pénicilline, plâtre, guérison *per primam*. A l'heure actuelle, deux mois après l'accident, la blessée marche avec un plâtre, car il n'y a pas encore de cal visible à la radiographie.

L'enclouage a eu dans ce cas un avantage particulier : en donnant immédiatement une jambe rigide, il a permis tous les déplacements, toutes les manœuvres qui étaient nécessitées par la détermination des lambeaux et la pose des greffes.

M. **Laffitte** : Avec Leveuf je me rallie à la nécessité de n'utiliser que des clous bien adaptés au calibre de la diaphyse et rentrant à *frottement dur* en utilisant *même* la voie rétrograde. En ce cas l'immobilisation ne paraît pas être nécessaire. Mais nous ne possédons pas encore un matériel suffisamment varié et riche pour nous permettre cette technique. Nous n'avons employé la broche de Kirschner qu'à défaut de l'autre.

Je suis d'accord avec Merle d'Aubigné pour ne pas considérer l'enclouage comme la technique de choix pour le traitement des fractures ouvertes. Dans le cas ou nous l'avons employé, sous couvert de la *pénicilline*, ce fut pour commodité de pansements, pour une immobilisation d'un poignet qui, sans cela, aurait réclamé un jour ou l'autre une amputation.

Je répondrai à M. Sorrel, qu'il n'est pas dans notre pensée de considérer l'enclouage comme la seule méthode capable de procurer un bon résultat dans les fractures de cuisse et d'avant-bras. Nous voulons seulement dire que, dans les cas considérés, l'enclouage nous a donné toute satisfaction, tant pour la question du cal que pour les résultats immédiats et tardifs.

# *Etude de la circulation superficielle et de la vasomotricité par les méthodes de fluorescence dans les artérites des membres inféreurs,*

par MM. **J. Gosset** et **Bonvallet.**

Les chirurgiens possèdent actuellement de nombreux procédés pour apprécier l'irrigation sanguine d'un membre. L'aspect de la peau, la palpation du pouls sur le trajet des gros vaisseaux sont assurément les plus simples. L'oscillométrie fournit déjà des données plus précises mais ne représente, somme toute, qu'un moyen mécanique et ultra-sensible de mesurer les battements des gros troncs vasculaires. Nous ne reviendrons pas ici sur l'appréciation de certaines épreuves fonctionnelles aussi variées que discutées : épreuve du bain chaud, épreuve de Moskowicz, etc. Aujourd'hui l'artériographie semble à tous la méthode de choix, quelles qu'aient pu être les critiques qui saluèrent sa naissance.

Nous croyons cependant qu'aucun de ces moyens ne permet à lui seul d'obtenir une connaissance exacte de l'état anatomique et fonctionnel de la vascularisation d'un membre. Celle-ci dépend de trop de facteurs : perméabilité des gros troncs, développement des voies collatérales, état des artérioles et des capillaires, circulation veineuse et, enfin et surtout, réaction nerveuse vasomotrice. Aussi ne peut-on approcher d'un diagnostic valable qu'en confrontant les résultats obtenus par tous les moyens d'exploration. Plus ces méthodes seront variées, plus on tendra vers une appréciation exacte de l'irrigation du membre. C'est pourquoi nous croyons faire œuvre utile en vous exposant les résultats de nos études sur les méthodes de fluorescence, études poursuivies depuis un an à la Clinique Chirurgicale de l'Hôtel-Dieu, dans le service de M le professeur Brocq.

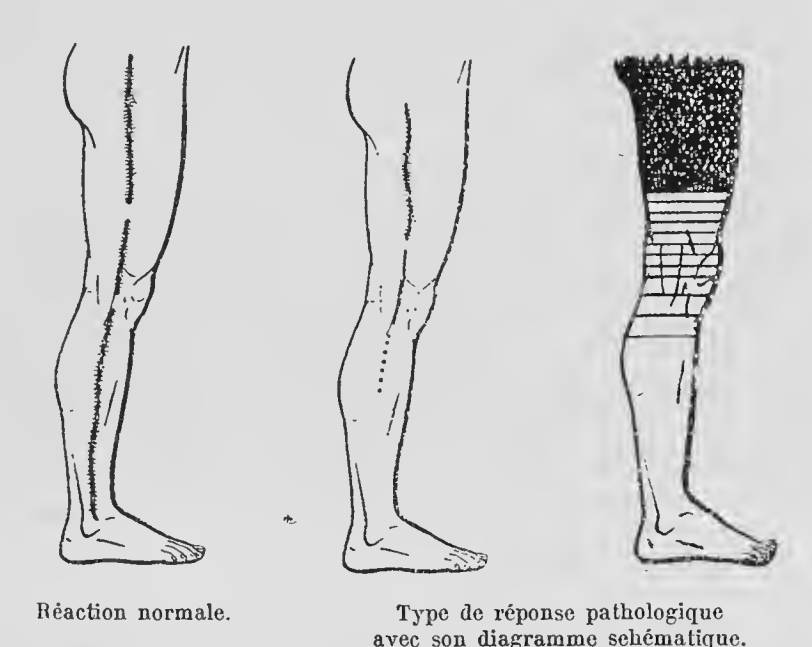
## Technique.

La technique que nous avons adoptée n'a d'original que la combinaison des moyens employés. En effet, chacun des éléments de cette épreuve a déjà été utilisé par un ou plusieurs auteurs, qu'il s'agisse de l'injection intraveineuse de fluorescéine (utilisée depuis des années dans la détermination de la vitesse sanguine par Lian, Facquet, Tardieu puis reprise par Lemaire, Leger, Camus et Flavigny, Lange et Boyd, Neller et Schmidt), de la recherche de la raie vasomotrice ou du test fonctionnel : blocage anesthésique du sympathique. C'est, par contre, la combinaison de ces trois éléments qui donne son intérêt pratique à la méthode que nous vous présentons aujourd'hui.

Sans aucune préparation préalable, le sujet à examiner reçoit une injection intraveineuse de 5 c. c. d'une solution de fluorescéine à 20 p. 100. Immédiatement après on pratique avec la pointe d'une aiguille une légère éraflure épidermique qui s'étend verticalement sur toute la longueur du membre. Rien n'empêche d'en pratiquer plusieurs à la face externe et à la face interne. Cette éraflure doit être extrêmement superficielle et ne jamais faire saigner. Quelques minutes plus tard, cinq en moyenne, le membre est examiné dans l'obscurité en lumière de Wood. Il faut pour cela disposer d'une pièce rigoureusement obscure et d'une lampe spéciale dite à lumière noire. Cette lampe se présente comme une ampoule électrique ordinaire mais fonctionne à bas voltage et exige l'emploi d'un transformateur. Nous déconseillons formellement de se servir d'une lampe à ultraviolets munie d'un écran en verre de Wood, car ces lampes laissent généralement passer par des interstices une lumière bleu pâle qui éclaire la pièce et empêche l'examen. A plus forte raison ne peut-on se servir de la lumière ultra-violette

comme cela a été écrit, à tort, dans une récente revue générale. Chez un sujet normal, sur un membre bien vascularisé, l'éraflure cutanée apparaîtra comme une longue ligne brillante d'une bellle fluorescence jaune d'or qui tranche sur la teinte mauve et discrète des téguments. Dans les cas pathologiques, on ne verra aucune ligne fluorescente et souvent même la scarification paraîtra d'un violet plus sombre que le reste des téguments. Nous ne tenons aucun compte de la fluorescence générale de la peau qui est trop variable pour pouvoir être appréciée ou mesurée : dans notre épreuve, nous n'avons retenu que l'étendue et le degré de la fluorescence de la ligne de scarification.

Au niveau de cette ligne, il se produit une réaction de Lewis et la fluorescence est le témoin d'un des éléments de la triade de Lewis : la vaso-dilatation. Autrement dit la fluorescence traduit l'aptitude du territoire exploré à réagir par une vaso-dilatation à une agression traumatique. Ceci est démontré par un fait : chez le sujet choqué en état de vaso-constriction périphérique nous n'avons



Réaction normale. Type de réponse pathologique avec son diagramme schématique.

Fig. 1.

jamais pu obtenir l'apparition de la raie fluorescente sur la ligne de scarification, alors qu'il existait une fluorescence tégumentaire diffuse.

L'étude de la raie fluorescente provoquée renseigne nettement sur les possibilités réactionnelles vaso-dilatatrices locales et superficielles. Sa brillance est proportionnée à l'intensité de ces réactions (fig. 1).

Il restait à voir si les renseignements que cette méthode permet de recueillir avaient un intérêt clinique, c'est-à-dire s'ils concordaient avec les données fournies par les méthodes classiques. Douze observations, choisies parmi les plus intéressantes de nos séries, nous fourniront les bases des conclusions encore très prudentes que nous vous présenterons.

## *Résultats.*

Observation I (fig. 2). — Hue..., soixante ans, présente une artérite bilatérale grave, des douleurs vives, une gangrène du 4e orteil gauche. Il n'y a aucune oscillation ni aux mollets, ni aux chevilles, une demi-oscillation aux cuisses. Ce malade a dû subir ultérieurement une amputation de la cuisse gauche. Or l'épreuve à la fluorescéine avait été entièrement négative aux deux membres inférieurs.

Obs. II (fig. 3). — Dar..., soixante ans, présente depuis 1943 une claudication intermittente bilatérale. En 1946 apparaissent des douleurs nocturnes avec sensation de jambe morte et érythrose de déclivité. Le pouls n'est perceptible qu'à l'origine des deux fémorales. Un I. O. d'un demi peut être trouvé à la cuisse droite. L'épreuve montre une fluorescence normale à la racine des deux cuisses, une fluorescence atténuée à la moitié supérieure. Les diagrammes sont symétriques aux deux membres.

Obs. III (fig. 4). — Had..., soixante-quinze ans, présente depuis 1943 une claudication

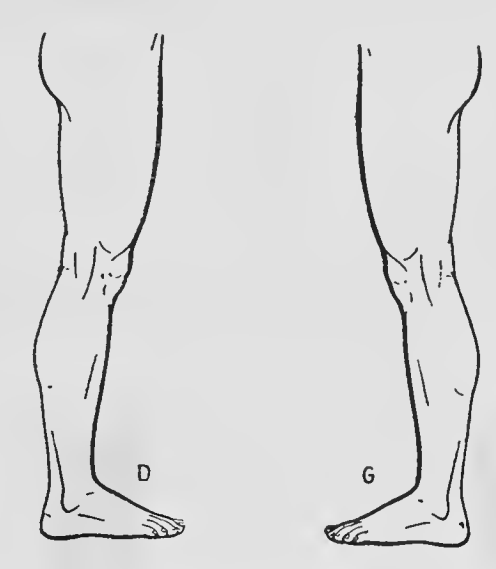



Fig. 2. — Hue..., soixante ans. Artérite bilatérale. Gangrène du 4e orteil gauche. I. O. : 0 aux mollets et chevilles, 1/2 aux cuisses. Fluorescence. Rien même après épidurale. Amputation de la cuisse gauche.

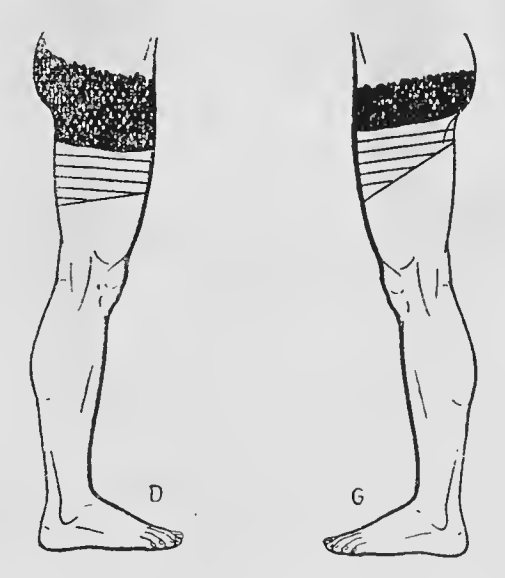



Fig. 3. — Dar..., soixante ans. 1943 : claudication intermittente bilatérale. 1946 : douleurs nocturnes Aucune oscillation, sauf une demi-division à la fémorale droite. Refuse tout traitement.

intermittente bilatérale mais depuis 1946 des gangrènes limitées des orteils gauches, pas d'oscillations au mollet gauche ni aux deux chevilles. Le diagramme ci-joint montre qu'il existait une fluorescence normale au membre inférieur droit, que cette fluorescence s'arrêtait au genou gauche en se prolongeant un peu au tiers moyen de la jambe gauche.

Obs. IV (fig. 5). — Anf..., soixante-quatre ans, a subi en 1939 une sympathectomie lombaire droite. Depuis 1945 il se plaint de douleurs de décubitus au membre inférieur droit. Alors que les courbes oscillométriques sont à peu près superposables aux deux membres,

notre examen montre une fluorescence beaucoup moins étendue du côté non opéré que du côté opéré. Ce malade a subi ultérieurement une sympathectomie lombaire gauche.

A côté de ces malades qui illustrent les divers résultats que l'on peut observer dans des artérites, nous avons examiné deux autres malades présentant des ulcérations torpides.

Obs. V (fig. 6). — Lab..., quarante-cinq ans, a été blessé en 1937 à la cuisse droite. En 1942 on a pratiqué une sympathectomie droite et une amputation de Ricard. En 1946,

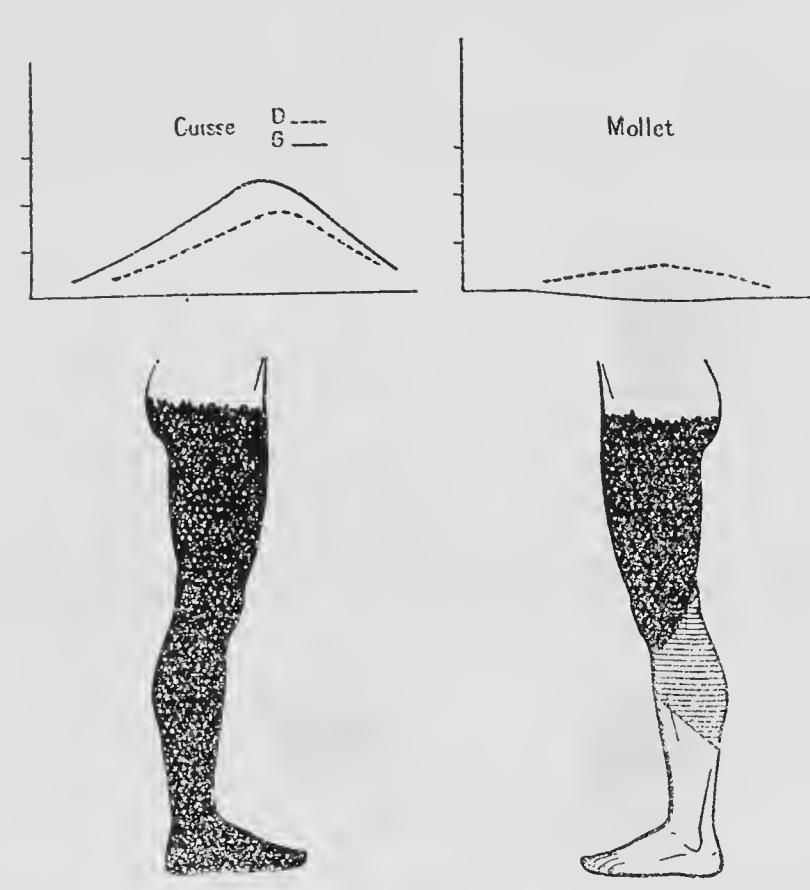



Fig. 4. — Had..., soixante-quinze ans. 1943 : claudication intermittente bilatérale. Janvier 1946 : douleurs de décubitus, gangrène du 1er orteil gauche. Avril 1946 : gangrène du 5e orteil gauche. Pas d'intervention.

ulcération du moignon ; diminution des oscillations à la jambe droite. La fluorescence s'arrête net au-dessus des malléoles.

Obs. VI (fig. 7). — Ren..., cinquante-neuf ans est atteint d'une ulcération de la face antéro-externe de la jambe droite d'une dimension de deux paumes de main apparue après un épisode infectieux fébrile. Tandis qu'à gauche la fluorescence est normale sur tout le membre, à droite celle-ci descend jusqu'au genou, puis se retrouve au dos du pied. Sur toute la jambe, elle est très atténuée, un peu plus intense au niveau de la jarretière. La topographie limitée des troubles nous fait porter un pronostic favorable et en effet l'ulcération guérit en un mois.

Donc, dans ces deux cas, les résultats fournis par nos explorations se superposaient aux renseignements cliniques.

Voici maintenant d'autres observations où nous avons fait un contrôle post-opératoire.

Obs. VII (fig. 8). — Gir..., cinquante-six ans, accuse en juin 1945 une claudication inter-

mittente à gauche. A l'examen, les signes cliniques et l'I. O. sont identiques des deux côtés ; les zones de fluorescence sont absolument comparables : fluorescence normale à la racine des cuisses, atténuée jusqu'aux genoux, absente dans les deux tiers inférieurs des jambes. Le 15 juin dernier, l'un de nous (Dr Bonvallet), pratique une sympathectomie lombaire gauche. L'I. O. absent à la cheville avant l'intervention réapparaît. Le 2 juillet 1946, l'épreuve montre une fluorescence normale jusqu'au dessus du genou, une fluorescence atténuée descendant jusqu'aux malléoles. Le 12 septembre 1946, le malade reste délivré de ses troubles fonctionnels. On voit que dans ce cas la fluorescence s'est modifiée parallèlement à l'I. O. et à l'amélioration fonctionnelle.

Obs. VIII (fig. 9). — Der..., soixante et un ans accuse des troubles artéritiques du membre

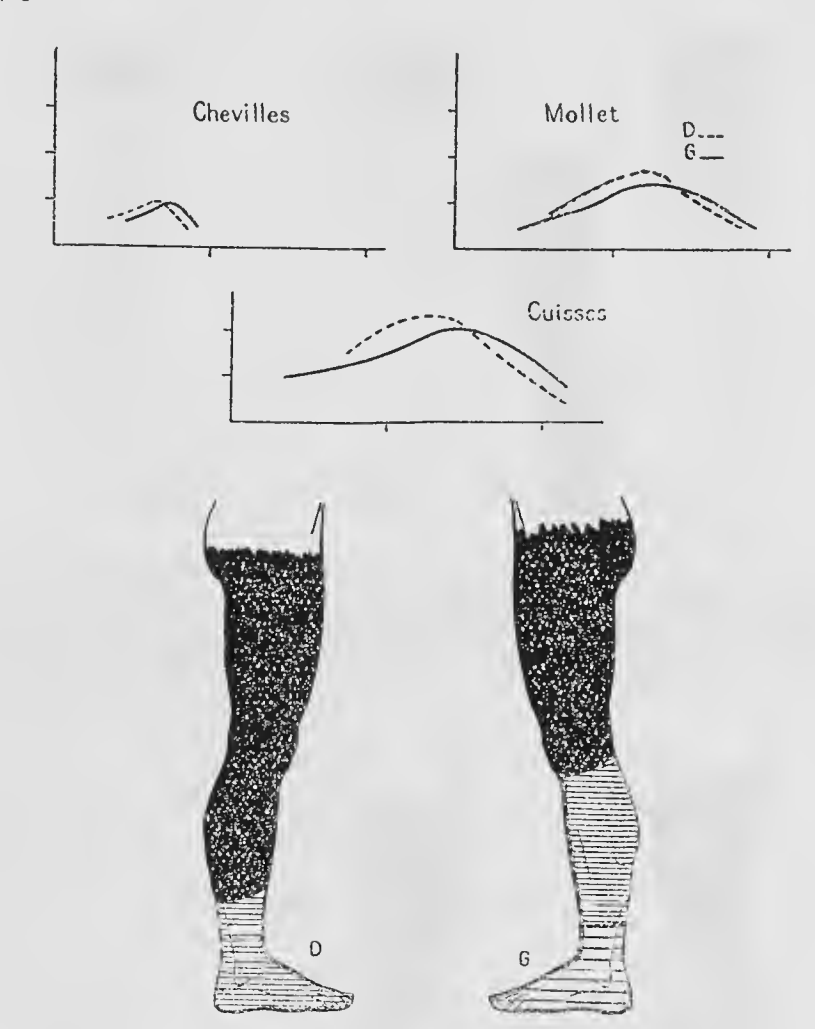



Fig. 5. — Anf..., soixante-quatre ans. 1939 : sympathectomie lombaire droite. 1945 : douleurs de décubitus. 1946 ; marche impossible, troubles fonctionnels ++, amélioré par traitements médicaux. 26 juin 1946 : sympathectomie lombaire gauche.

inférieur droit depuis 1941. D'abord claudication intermittente, puis douleur de décubitus en 1945. A gauche fluorescence normale jusqu'à la cheville, à droite fluorescence diminuée à la racine de la cuisse, très faible jusqu'à la jarretière, absente au-dessous. Artériectomie fémorale droite (Dr Bonvallet) le 10 avril 1946. Deux jours plus tard, amélioration considérable de la fluorescence, subnormale jusqu'à mi-mollet, atténuée mais nette jusqu'aux pieds.

Obs. IX (fig. 10). — Cai..., cinquante-neuf ans, présente une artérite du membre inférieur gauche avec gangrène péri-unguéale du premier orteil, douleurs de décubitus, I. O. absent à la cheville, infime au mollet, aucun trouble à droite et une courbe oscillométrique presque normale de ce côté. Fluorescence insuffisante des deux côtés mais tandis qu'à droite elle va jusqu'au pied, à gauche elle s'arrête presque complètement au genou et descend à peine perceptible à mi-mollet. Artériectomie fémorale gauche le 3 juin 1946 (Dr Gougerot)

mais il se produit des accidents de thrombose post-opératoire et le malade doit subir une amputation de cuisse le 18 juin 1946.

Il est à noter qu'avec des résultats à peu près comparables de la fluorescence

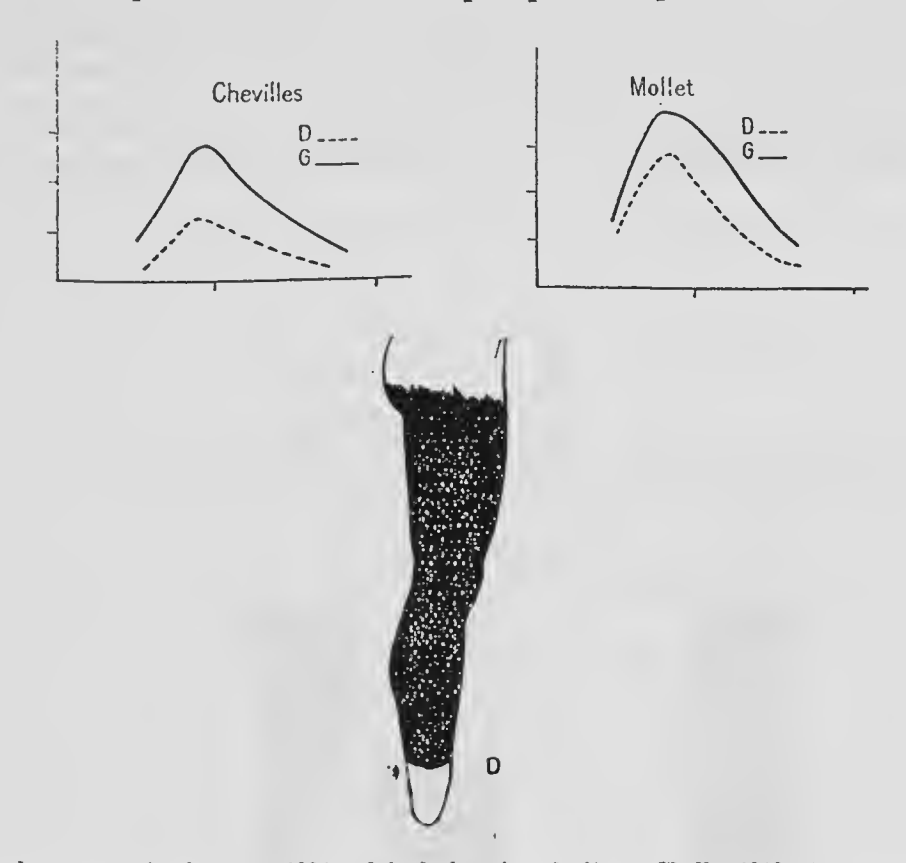



Fig. 6. — Lab..., quarante-cinq ans. 1937 : plaie de la cuisse droite par balle. 1940 : troubles circulatoires et trophiques du pied droit. 1942 : sympathectomie droite. Amputation de Ricard. 1946 : moignon ulcéré, cyanose de la cheville. Refuse tout traitement.




Fig. 7. — Ren..., cinquante-neuf ans. Ulcération de la jambe droite. I. O. normal. Guérison en un mois.

dans les observations VIII et IX les résultats opératoires ont été fort différents. Dans le deuxième cas pourtant, contrairement aux autres épreuves cliniques, la fluorescence montrait des anomalies bilatérales qui n'existaient pas dans le premier cas. Nous ignorons si nous aurions dû en tirer des déductions thérapeutiques.

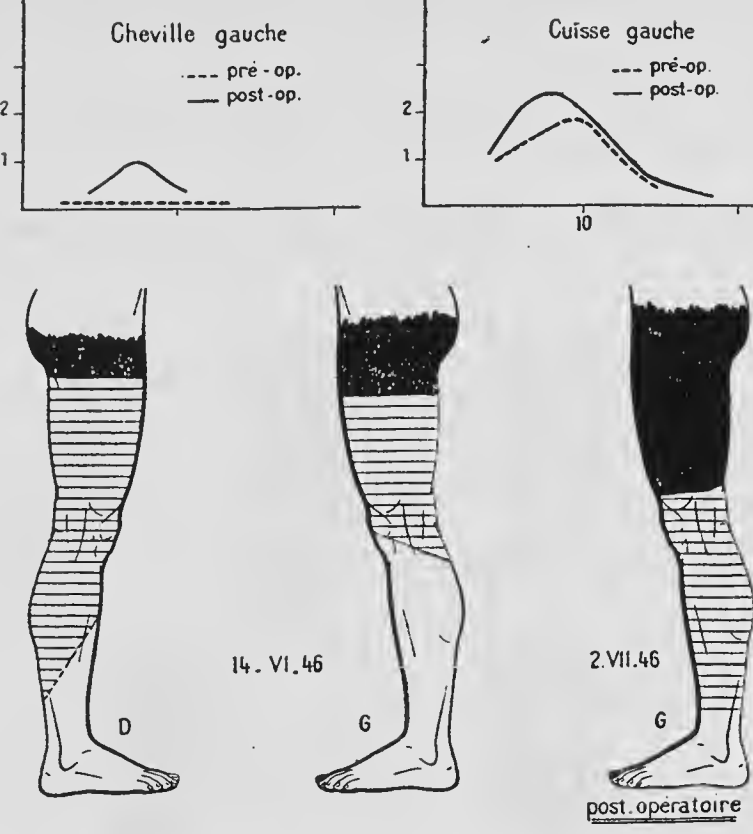



Fig. 8. — **Gir..., cinquante-six ans. Juin 1945 : claudication intermittente de la jambe gauche. A l'examen, signes identiques des deux côtés. 15 juin 1946 : sympathectomie lombaire gauche. 2 juillet 1946 : modifications importantes des zones de fluorescence. 12 septembre 1946 : guérison fonctionnelle.**

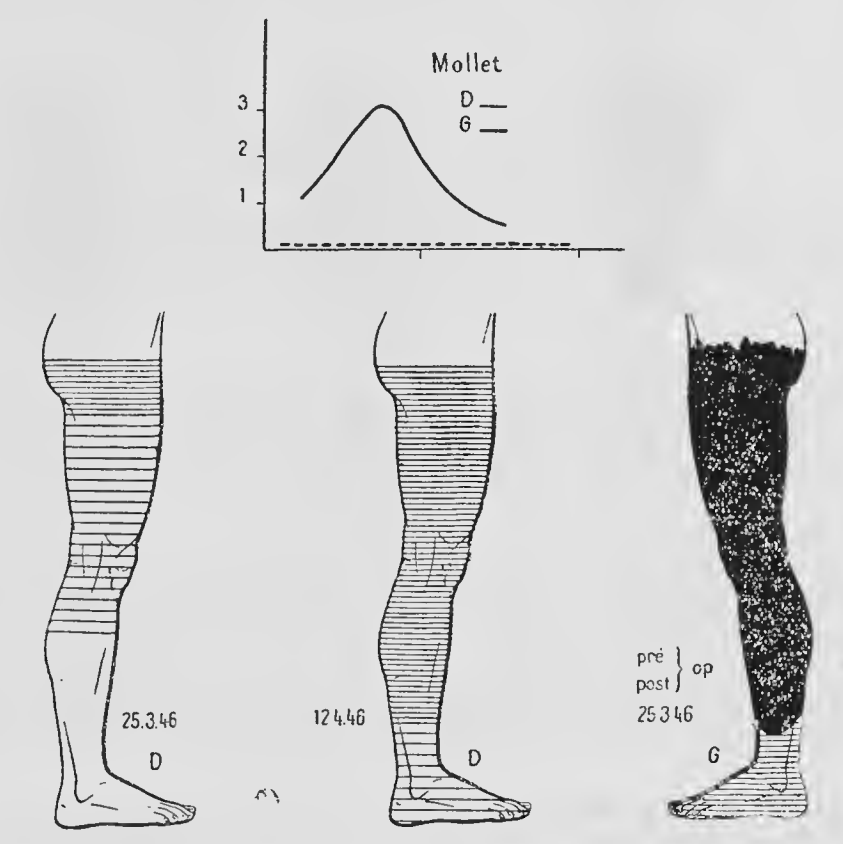



Fig. 9. — Der..., soixante et un ans. 1941 : claudication intermittente à droite. 1945 : douleurs de décubitus à droite. 10 avril 1946 : artériectomie fémorale droite (Dr Bonvallet), disparition des douleurs, persistance de la claudication intermittente.

Ce dernier cas malheureux nous a incités à rechercher si avant l'opération on ne pourrait pas se fonder sur la méthode de fluorescence pour apprécier par avance les effets d'une sympathectomie. Nous aurions pu pratiquer l'épreuve après infiltration novocaïnique de la chaîne lombaire. L'impossibilité où l'on se trouve d'affirmer à coup sûr que ces chaînes ont été bloquées par l'infiltration nous a incités à recourir à d'autres procédés. Nous nous sommes d'abord adressés à l'anesthésie épidurale haute comme dans l'observation suivante :

Obs. X (fig. 11). — Hen..., soixante-sept ans, reçoit le 5 février 1946 une balle de revolver qui lui sectionne les vaisseaux de la jambe gauche et détermine une gangrène qui impose

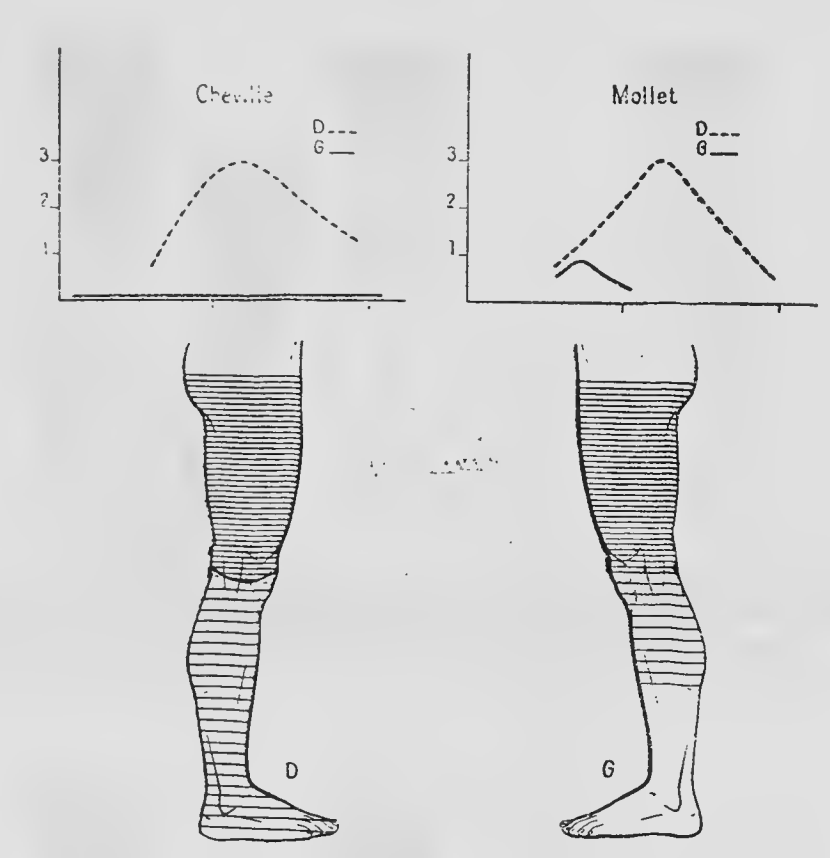



Fig. 10. — Cai..., cinquante-neuf ans. 1945 : artérite du membre inférieur gauche, claudication intermittente, douleur de décubilus, gangrène péri-unguéale du 1er orteil, presque rien à droite. 1946 : artériectomie fémorale gauche le 3 juin 1946 (Gougerot), thrombose post-opératoire, amputation de cuisse le 18 juin 1946.

une amputation de cuisse. Nous pensons qu'une artérite ancienne doit expliquer de pareils accidents. L'étude par fluorescence de la jambe restante montre une fluorescence insuffisante à la cuisse et qui s'arrête à la jarretière. Après anesthésie épidurale haute la fluorescence apparaît au pied, mais il reste une zone muette à la jambe.

Considérant l'inconstance des anesthésies épidurales nous nous décidons à recourir à la rachi-anesthésie pour bloquer à coup sûr les voies sympathiques selon le procédé préconisé par Adson dans l'étude des mégacôlons. Au point de vue technique on ne pratique qu'une seule injection de fluorescéine ; on fait une première étude de la brillance et de l'étendue de la visibilité des lignes de scarification puis on pratique la rachi-anesthésie et on examine à nouveau le malade en faisant, au besoin, de nouvelles scarifications.

Obs. XI (fig. 12). — Ker..., soixante-douze ans, présente une artérite bilatérale avec fluorescence diminuée jusqu'aux genoux et très faible à la moitié supérieure des deux jambes.

Après rachi-anesthésie : fluorescence normale jusqu'aux genoux et extension d'une fluorescence moins vive jusqu'au niveau des deux chevilles. On voit donc que l'anesthésie sympa-

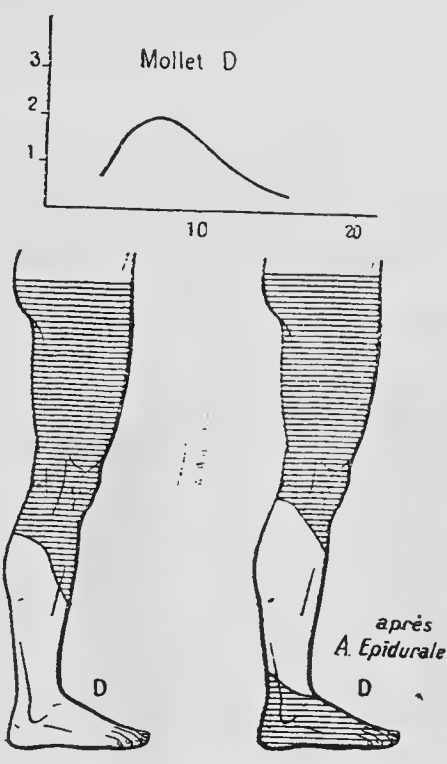
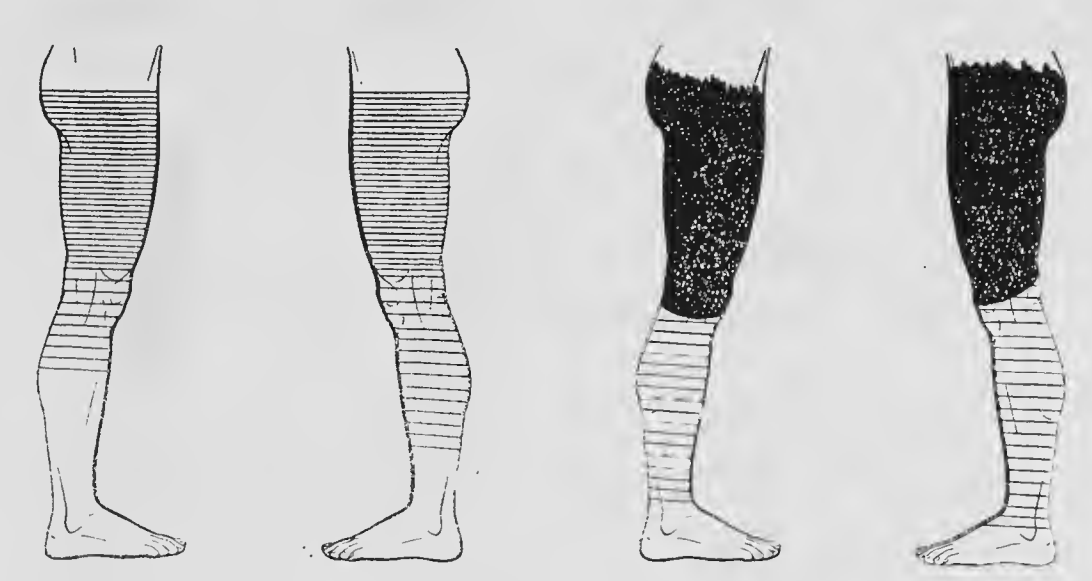



Fig. 11. — Hen..., soixante-sept ans. 5 février 1946 : plaie par balle avec section des vaisseaux tibiaux gangrène de la jambe gauche. 11 février 1946 : amputation de la cuisse gauche. 27 mai 1946 : étude par fluorescence de la jambe droite, anesthésie épidurale haute.



Fluorescéine *avant* rachianesthésie. Fluorescéine *après* rachianesthésie.

Fig. 12. — Ker..., soixante-douze ans. Artérite bilatérale.

thique se traduit aussi bien par des modifications de l'intensité de la fluorescence que par l'augmentation de son étendue.

Obs. XII (fig. 13). — Lav..., cinquante-quatre ans, présente depuis 1945 une claudication intermittente. En juin 1946 les douleurs s'aggravent. En août, apparaît un ulcère de la jambe gauche, en septembre des douleurs de décubitus. L'I. O. est nul à la cheville

et au mollet gauches. On pratique une épreuve de fluorescence avant et après rachi-anesthésie. Le 28 septembre 1946, le malade subit une sympathectomie lombaire gauche avec « strip-

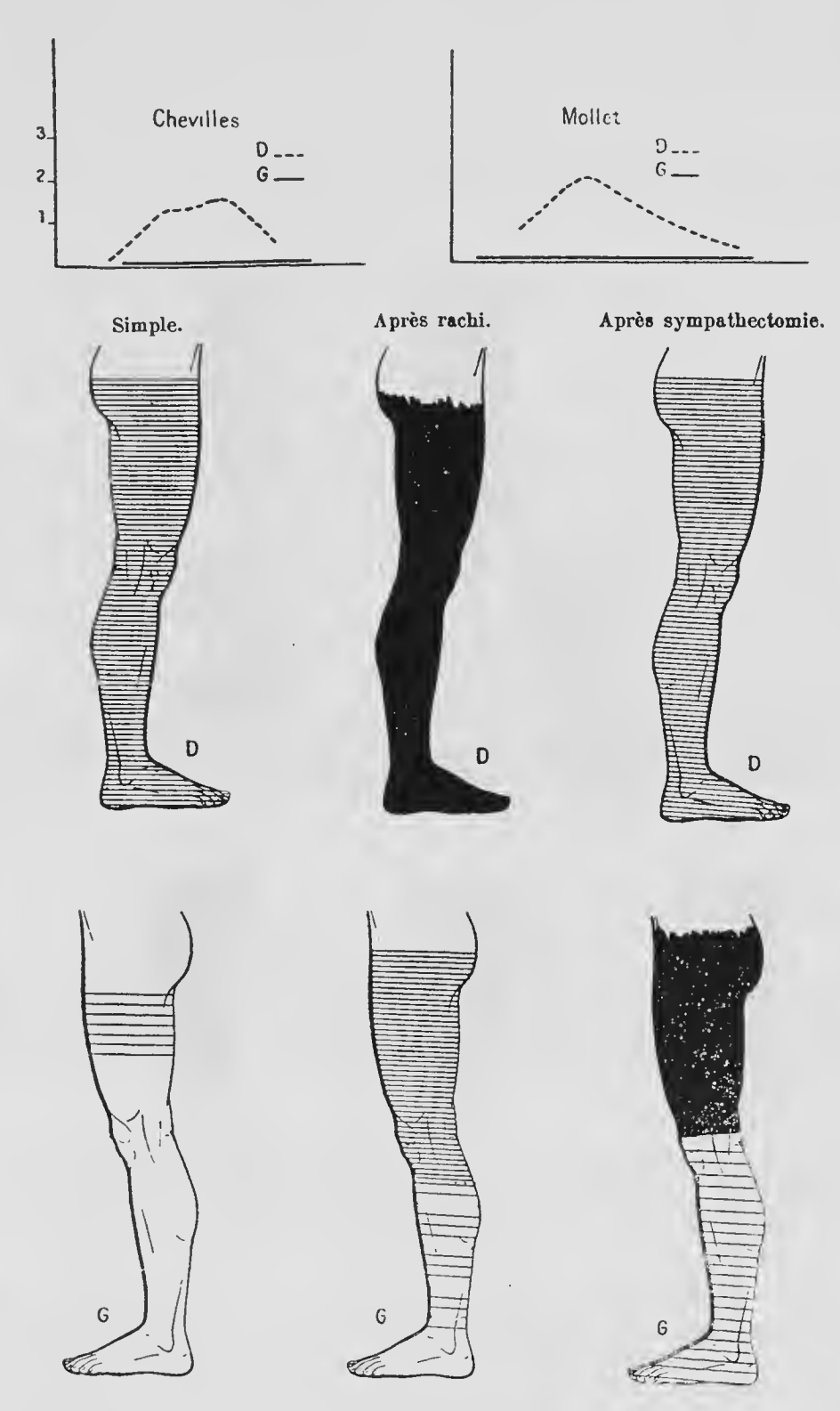



FIG. 13. — Lav... cinquante-quatre ans. 1945 : claudication intermittente. Juin 1946 : aggravation des douleurs. Août 1946 : ulcère de jambe *gauche*. Septembre 1946 douleurs de décubitus. 28 novembre 1946 : sympathectomie lombaire gauche « stripping » des veines de la cuisse (Dr Germain). Décembre 1946 : disparition des douleurs et de l'erythrose de déclivité.

ping » des veines de la cuisse (Dr Germain). Une nouvelle épreuve de fluorescence est faite après l'opération. La comparaison des résultats est frappante. A la jambe droite non opérée,

la fluorescence est égale et complète mais fut accentuée après rachi-anesthésie. A la jambe gauche avant rachi-anesthésie on n'obtient qu'une fluorescence limitée à la moitié supérieure de la cuisse. Après rachi-anesthésie la fluorescence s'étend jusqu'à la cheville, restant assez faible au mollet, subnormale jusqu'au genou, plus faible au-dessous où elle atteint même le pied. En somme la fluorescence semble montrer que les modifications vasomotrices déterminées par l'acte chirurgical furent plus intenses que celles que la rachi-anesthésie avait permis d'atteindre.

### Conclusions.

Jusqu'à maintenant nous n'avons pas encore pu étudier toutes les possibilités de la méthode de fluorescence que nous venons de décrire. En particulier, dans l'avenir, nous comptons confronter ses résultats avec ceux de l'artériographie et reprendre son étude associée à l'anesthésie épidurale haute et aux injections intra-artérielles de novocaïne.

Dès maintenant nous nous croyons autorisés à dire :

1° Que l'étude en lumière de Wood de la fluorescence d'une raie vasomotrice déterminée par scarification superficielle le long du membre et appréciée tant dans son intensité que dans son extension, est une méthode d'exploration clinique qui mérite d'être employée conjointement avec les méthodes qui ont fait leurs preuves.

2° Que dans les observations que nous avons rapportées on peut découvrir un rapport étroit entre les résultats de l'épreuve, les symptômes cliniques, l'évolution pathologique et les résultats thérapeutiques.

3° Que cette méthode d'examen permet d'apprécier avant tout acte chirurgical l'effet des blocages anesthésiques du sympathique et accroît sensiblement la valeur pratique et pronostique de ces épreuves de blocage pré-opératoire.

De façon à éviter toute erreur d'interprétation de notre pensée, nous répéterons que, jusqu'à maintenant, nous considérons que l'épreuve que nous avons décrite ne fournit de présomptions que sur l'aptitude des téguments superficiels à présenter des réactions vasodilatatrices. Pour le moment nous ne considérons pas qu'il soit possible d'en tirer des déductions relatives à l'état fonctionnel des gros troncs artériels ou même des collatérales. Toutefois la nécessité d'apprécier exactement l'irrigation et les réactions vasculaires des téguments, en particulier dans le choix des lambeaux d'amputation, confère sans doute un intérêt très réel au procédé que nous venons d'exposer.

(*Travail de la Clinique Chirurgicale de l'Hôtel-Dieu.* Prof. P. Brocq.)

## *Diagnostic des ileus par troubles de la motricité intestinale,*

par MM. **Marc Iselin, S. Blanguernon** et **Dieckmann.**

La question des « iléus sans cause », comme dit Mondor, a été évoquée à plusieurs reprises à cette tribune pendant ces dernières années. Les observations de MM. Leriche et Frieh en 1941, de Fresnais, Leffroy, Petitot, de Masmonteil et Livory, rapportées par Sénèque en 1943, de Champeau, Cotillon et Varay, rapportées par Hepp, ont amené des faits très intéressants et des conclusions précises sur l'étiologie et la thérapeutique de ces accidents. C'est pourquoi, dans cette communication, nous n'envisagerons que les questions de diagnostic pré-opératoire.

Celui-ci est en effet très important à établir, car il entraîne l'abstention chirurgicale. Contre-indiquer l'intervention en présence d'une occlusion cliniquement manifeste, c'est prendre une lourde responsabilité : mais réciproquement, décider d'une intervention qui s'avère inutile, c'est s'exposer à bien des remords et à des accusations d'erreur de diagnostic. En effet, les progrès de la thérapeutique médicale des iléus et leurs dangers en cas de mauvaise inter-

prétation, ont mis au tout premier plan la recherche d'un diagnostic étiologique : il ne s'agit plus seulement de reconnaître l'existence d'un iléus, il est impératif d'en reconnaître la cause afin d'y pouvoir adapter la thérapeutique, surtout dans sa partie médicale.

Les réflexions que nous avons l'honneur de vous présenter sont basées sur l'étude de 8 cas, tous vérifiés opératoirement.

Dans la seule année 1943, nous en avons opéré 4 cas à l'Hospice de Nanterre : 2 par laparotomie, 2 par anus cæcal. Cela représentait exactement 25 p. 100 des occlusions opérées (16 en tout dont 5 par obstruction néoplasique et 7 par strangulation, bride ou volvulus) Après avoir bien étudié rétrospectivement nos observations, nous sommes arrivés à des conclusions fermes qui nous ont permis, en 1944, de n'opérer qu'un seul cas d'iléus dynamique et ce, parce qu'une panne de courant avait empêché la radiographie préalable. Depuis, tous les diagnostics ont été redressés. Les autres ont été vus épisodiquement, en ville, un par Ficheux, deux par moi-même, mais certains éléments sont venus forcer l'indication opératoire alors que dans notre esprit le diagnostic était certain, certitude cependant pas assez forte pour faire passer outre à des symptômes d'alarme.

Les iléus sans cause rentrent dans deux classes dont la nomenclature est assez complexe. Si on se base sur les théories physio-pathologiques, on les divise en : spastiques et paralytiques, dits encore dynamiques et anadynamiques parce que l'hypothèse paralytique ne tient pas devant les faits expérimentaux et cliniques. Mieux vaut les diviser comme M. Mondor, se plaçant sur le terrain purement clinique en « fonctionnels et inflammatoires », ce qui à l'avantage de ne pas préjuger du mécanisme des accidents.

Le diagnostic d'iléus fonctionnel ne peut être fait par la seule clinique, car le tableau qu'il présente est très variable dans nos observations.

3 cas se présentaient comme des iléus grêles par strangulation, commandant une laparotomie médiane.

3 cas se présentaient comme des obstructions coliques, vraisemblablement d'origine néoplasique, ils furent traités par anus cæcal.

1 cas pouvait être interprété comme appendicite aiguë : après incision de Mc Burney et rectification du diagnostic, on fit un anus cæcal.

1 cas, chez une femme laparotomisée vingt ans auparavant, présentait, depuis deux ans des crises d'occlusion intermittentes dont deux, particulièrement impressionnantes, faisaient penser à des torsions intermittentes. La laparotomie ne fit que confirmer le diagnostic d'iléus fonctionnel que l'on n'avait pu affirmer avec toutes ses conséquences, du fait de la cicatrice abdominale.

*Seul l'examen radiologique permet de poser un diagnostic ferme.*

*Le lavement opaque* peut aussi bien mettre sur la bonne voie que constituer une cause d'erreur. Dans un de nos cas en effet, il montrait l'alternance de zones spasmées et dilatées, caractéristique de la lésion découverte à la laparotomie. Si à ce moment, nous avions su lire les radios, nous aurions pu reconnaître encore mieux la nature exacte de l'iléus, car il y avait en plus une distension en quadrillé sur le grêle Mais dans deux autres cas la baryte nous a induits en erreur en nous montrant un arrêt colique net, alors qu'il n'y avait pas d'obstacle. A quoi était dû cet arrêt ? Impossible de le dire, mais il nous a commandé un anus cæcal inutile comme la suite des examens le montra, anus qu'il ne resta plus qu'à refermer après un temps suffisant d'observation.

Des faits analogues sont rapportés dans le remarquable livre de Mondor et Porcher.

*Le diagnostic se fait essentiellement* sur l'examen des radios sans préparation, debout et couché : elles montrent deux signes : *a*) l'un déjà bien connu, l'image en damier, *b*) l'autre que nous croyons inédit et sur lequel, avec mes assistants Blanguernon et Dieckmann nous désirons attirer l'attention : *la coexistence de distension du côlon et de distension du grêle.*

Sous le terme d'image en damier, Mondor, Porcher et Olivier décrivent un aspect caractéristique, sans le rattacher expressément à une cause purement motrice. Tout ou partie de la cavité abdominale est occupée par des anses distendues claires, juxtaposées les unes aux autres, carrées et non pas allongées parallèlement comme dans les distensions de cause mécanique. Nous préférons le terme de « distension quadrillée » qui dépeint mieux un tel aspect que celui de damier, ce dernier postulant des alternatives de zones sombres et de zones claires.

Dans tous nos cas d'occlusions dynamiques cet aspect existait, et réciproquement, nous ne l'avons jamais trouvé dans un iléus mécanique. En effet, dans ce dernier, seules les anses immédiatement sus-jacentes à la striction sont distendues, de telle sorte qu'elles sont très visibles et étalées parallèlement les unes aux autres. Au contraire, dans l'iléus dynamique, il n'y a aucune systématisation des zones dilatées et des zones spasmées par segments assez courts, ce qui explique à la fois l'aspect quadrillé, sa diffusion à la quasi totalité de l'abdomen et le nombre considérable d'anses intéressées sans que l'on puisse en apercevoir autre chose que de courts segments.

Quant au deuxième signe, la coexistence de distension grêle et colique, il est aussi caractéristique, mais plus inconstant, et surtout plus difficile à reconnaître, car il est quelquefois très difficile d'identifier la partie terminale de l'iléon dilaté, et le côlon, en l'absence de lavement bismuthé. Mais il est très précieux et s'explique facilement. En effet, si l'occlusion siège sur le côlon, grâce à la valvule de Bauhin, il n'y a que la distension colique : le grêle ne se voit pas jusqu'à la phase terminale où la valvule est forcée et où il est distendu (mais à ce moment le diagnostic est évident).

Si l'occlusion siège sur le grêle, il n'y a pas de raison d'observer de distension colique, sauf s'il s'agit d'une péritonite — mis à par les cas de « distension paradoxale » tels ceux rapportés par Raymond Bernard, Fiolle et Grisoli (1) à l'Académie de Chirurgie. Mais en ces cas, les signes cliniques et radiologiques sont assez caractéristiques pour redresser le diagnostic.

Par conséquent, *la constatation d'un aspect quadrillé et la coexistence de distension du gros intestin et du grêle chez un malade qui n'est pas en pleine péritonite, dont l'occlusion est encore à sa phase initiale et qui ne porte pas de cicatrice abdominale, entraîne un diagnostic d'occlusion dynamique et commande jusqu'à plus ample informé, l'abstention chirurgicale et l'essai du traitement médical.*

Les aspects sont très caractéristiques sur les radios que je vais avoir l'honneur de vous projeter à l'appui de cette communication.

Pour mieux faire comprendre l'aspect radiologique de l'iléus dynamique, excusez-moi de faire passer d'abord quelques plaques d'iléus mécaniques.

Conclusion. — Nous ne nous dissimulons pas la lourde responsabilité qui pèse sur celui qui, d'après quelques signes radiologiques encore trop incertains, rejette l'intervention qui semblait s'imposer. Quelques précautions nous semblent susceptibles de pallier à ce danger.

1° L'hospitalisation immédiate du malade suspect d'occlusion intestinale, de manière à ce que l'opération puisse être pratiquée immédiatemet si la décision en est prise.

2° La constatation d'image quadrillée et de distension du grêle amènent non pas à repousser formellement l'intervention, mais à y surseoir jusqu'à ce que le traitement médical ait fait sa preuve (injections antispasmodiques : spasmoryl intraveineux et infiltrations sympathiques, lombaires et splanchniques par la novocaïne, aspiration duodénale continue et sérum intraveineux). Si celui-ci ne donne pas le résultat escompté, l'opération se fera dans de bien meilleures

(1) Fiolle et Grisoli (Rapport Leriche) *Académie de Chirurgie*, 15 décembre 1943, 599.

conditions, le temps ainsi consacré n'ayant pas été perdu, mais ayant été, au contraire, utilisé pour bien préparer le malade à l'acte chirurgical.

M. **H. Welti** : J'ai observé chez des malades atteints d'occlusion intestinale par brides, des images comparables à celles projetées par Iselin, comme caractéristiques de l'iléus paralytique. La fréquence de ce dernier chez le vieillard explique peut-être les constatations par notre collègue dans son service de l'Hospice de Nanterre.

M. **Moulonguet** : Les iléus fonctionnels sont en effet très fréquents, mais je ne pense pas, contrairement à Iselin, que la clinique soit absolument défaillante pour leur diagnostic. Dans certains cas une cardiopathie, ou mieux encore de gros troubles du rythme cardiaque nous ont mis sur la voie de ce diagnostic de troubles vasculaires et moteurs mésentériques, cause habituelle des iléus fonctionnels.

En ce qui concerne les images radiologiques que nous a montrées Iselin, je ne les considère pas comme absolument pathognomoniques. Je vous montrerai à la prochaine séance des radiographies provenant d'occlusions banales, avec obstacle mécanique, qui donnent les mêmes images de distensions très étendues de l'intestin grêle.

D'ailleurs, tout le monde sait qu'en opérant une occlusion déjà un peu ancienne, on trouve une distension rétrograde extrêmement gênante pour l'opérateur, et cette distension peut parfois donner ces images qu'Iselin considère comme ayant une valeur diagnostique sur la nature de l'occlusion.

Les radiographies que j'ai montrées à la dernière séance, je les ai données comme exceptionnelles, justement parce qu'elles ne montraient pas de rétrodilatation au-dessus de l'anse étranglée. Il ne faut pas me faire dire que je considère ces images exceptionnelles comme la règle.

Je pense donc qu'il serait *suprêmement imprudent* de poser une contre-indication opératoire, comme Iselin nous y incite, sur la vue de ces radiographies qui indiquent une distension très étendue et un peu particulière des anses grêles.

Que la radiographie de l'abdomen puisse nous donner un jour, avec le diagnostic positif d'occlusion, celui de la variété, de la cause de l'occlusion, je l'espère, et il y a un très grand intérêt à fouiller ces images dans ce but. Mais n'en tirons pas trop tôt des indications d'abstention par trop dangereuse.

M. **Marc Iselin** : A Welti je répondrai que trois seulement de nos malades sont des vieillards de Nanterre ; ils se présentaient cliniquement comme des obstructions coliques par néoplasme.

Moulonguet insiste avec raison sur la difficulté qu'il y a d'affirmer un diagnostic d'iléus dynamique et d'en tirer les conclusions logiques, c'est-à-dire surseoir à ou refuser l'intervention sur la seule interprétation de radiographies. Je ne puis répondre qu'une chose : soumettant à votre critique des faits et des documents vérifiés, nous n'avons aucunement la prétention de résoudre formellement une question si difficile : nous apportons simplement nos matériaux et nos idées, espérant que vous voudrez bien en vérifier ou en infirmer le bien-fondé, par vos observations personnelles.

---

## Séance du 5 Mars 1947.

*Présidence de* M. PIERRE BROCQ, *président.*

### CORRESPONDANCE

1° Une lettre de M. Paul R. HAWLEY (Washington) remerciant l'Académie de l'avoir élu associé étranger.

2° Un travail de M. Abel PELLÉ (Rennes) intitulé : *Péritonite encapsulante aiguë post-opératoire*, est versé aux Archives de l'Académie sous le n° 446.

3° Un travail de M. Raymond DIEULAFÉ (Toulouse) intitulé : *Phlébite bleue à évolution suraiguë (mort en vingt-quatre heures)*, est versé aux Archives de l'Académie sous le n° 447.

Des remerciements sont adressés aux auteurs.

---

### A PROPOS DU PROCÈS-VERBAL

## *A propos de la communication de M. Iselin sur le radiodiagnostic des occlusions fonctionnelles,*

par M. **P. Moulonguet.**

J'ai dit à mon ami Iselin dans la dernière séance que j'apporterai des radiographies montrant, dans des occlusions avec obstacle mécanique, les mêmes images de distension étendues et désordonnées de l'iléon, juxtaposées sans hiatus, qu'il considère comme caractéristiques des iléus purement fonctionnels.

Les voici, prises au hasard de ma collection :

Le G..., cancer du col utérin restant, en voie d'extension diffuse, malgré un traitement radiothérapique. Il s'agit d'une occlusion dans le pelvis par englobement du côlon et adhérence du grêle, comme devait le démontrer l'autopsie.

Vol..., occlusion d'origine appendiculaire.

Mah..., occlusion par bride, cinq ans après une intervention gynécologique. La radiographie n'a été faite que cinq jours après le début des accidents. L'opération a trouvé le grêle en voie de section par l'agent d'étranglement.

Bal..., occlusion appendiculaire.

Tous ces cas posaient donc une indication opératoire formelle. Le mécanisme occlusif était divers, mais tous comportaient un obstacle qui requérait formellement l'acte chirurgical.

Je suis tout à fait d'accord avec Iselin pour chercher à préciser davantage la lecture des radiographies sans préparation de l'abdomen.

Je pense qu'il a fort bien fait de nous démontrer l'existence de ces aéro-iléies diffuses dans certaines occlusions fonctionnelles. J'ai vu moi aussi des images analogues et dans les iléus paralytiques et dans les péritonites avec occlusion.

Mais si excellente que soit une méthode d'exploration nouvelle, comme l'est la radiographie sans préparation de l'abdomen, faut-il se presser de lui demander une règle de conduite impérative et s'autoriser d'elle, exclusivement, pour abandonner les signes cliniques classiques et leurs indications éprouvées ?

Je ne le pense pas. Je vous ai montré récemment quelques exemples des limites du diagnostic radiologique de l'occlusion intestinale.

Si Iselin nous proposait des signes conjugués, cliniques et radiologiques, pour reconnaître les iléus fonctionnels, je serais plus disposé à admettre le bien-fondé de ses contre-indications opératoires. Ce n'est pas le cas : il affirme que la clinique ne sert de rien pour cette distinction entre les occlusions. Alors, je crois devoir lui dire que le moment de juger, sur les seules radiographies, du pronostic et du traitement de l'occlusion intestinale aiguë ne me paraît pas encore venu.

« Rien, dans les résultats actuellement dus à l'écran, n'autorise à donner à la radiologie la priorité sur la clinique », écrivent Mondor, Porcher et Olivier. Je pense comme eux.

Les images d'aéro-iléie et certaines images d'aérocolie nous donnent des indications d'opérer ; je ne crois pas que l'interprétation de ces images nous donne jamais, à elle seule et en dehors de la clinique, le droit de ne pas opérer.

## *Sur le maintien par la tige métallique centro-médullaire de Küntscher des fractures diaphysaires préalablement réduites par une intervention sanglante sur le foyer,*

par M. **E. Sorrel.**

Au cours de la discussion qui suivit dans notre dernière séance la communication de MM. Laffitte et Suire, j'ai fait remarquer que les fractures des os de l'avant-bras et les fractures transversales de la diaphyse fémorale semblables à celles dont les radiographies nous avaient été montrées, pouvaient habituellement, après réduction sanglante, être maintenues en excellente position jusqu'à consolidation complète, par un simple appareil plâtré, contrairement à ce que venait de dire M. Laffitte. C'est de cette façon que j'ai, depuis bien des années, l'habitude de traiter ces fractures (1) et ce mode de contention me paraît offrir moins d'inconvénients que l'enchevillement centro-médullaire par la longue tige métallique de Küntscher ; en voici quelques exemples avec des résultats à longue échéance.

Dans les cas, d'ailleurs tout à fait exceptionnels, où un appareil plâtré ne semblerait pas suffisant pour pouvoir maintenir en bout à bout exact les fragments, je crois qu'une plaque vissée, que l'on enlève après consolidation, ferait courir encore moins de risques au malade que l'enchevillement métallique central.

---

## RAPPORTS

## *Grandes éventrations chroniques. Traitement pré-opératoire par le pneumo-péritoine progressif. Procédé original,*

par M. Ivan Goni Moreno (de Buenos-Aires).

Rapport de M. R. Gueullette.

Ce paraît être *a priori* une curieuse prétention que vouloir faciliter la cure des grandes éventrations et en améliorer les résultats, par des insufflations d'air sous pression dans le péritoine.

(1) Dans les vingt dernières années, sur 929 fractures de l'avant-bras, j'en ai traité ainsi 84, les autres ayant pu être réduites sans intervention sanglante.

La méthode que propose M. Moreno n'en repose pas moins sur des bases physiologiques solides ; et les résultats obtenus en sept années d'expérience, sur près de 50 malades, en confirment la valeur.

L'existence de cet énorme diverticule de la cavité abdominale, contenant une importante masse viscérale, entraîne toute une série de troubles, résultant de la rupture de l'équilibre normal entre les pressions thoracique et abdominale.

Voici les faits et leur enchaînement :

La cavité abdominale proprement dite est devenue trop vaste pour son contenu réduit. Une grosse diminution de la pression abdominale en est la conséquence première. Celle-ci détermine à son tour un abaissement du diaphragme, puis son atonie progressive.

Mais les effets mécaniques de cette chute de pression ne se limitent pas là. On observe en outre une distension excessive des viscères creux, une dilatation de tout le réseau veineux abdominal, enfin une surabondance du tissu graisseux des épiploons et du mésentère, avec infiltration œdémateuse.

Ces dispositions anatomiques anormales amènent à leur suite des désordres d'ordre physiologique.

L'action du diaphragme abaissé, atonique, devient insuffisante ; la capacité respiratoire va diminuer, et la capacité vitale du poumon pourra perdre jusqu'à 40 à 50 p. 100 de sa valeur. L'insuffisance respiratoire s'installe, prédisposant aux complications pulmonaires post-opératoires, et, avec elle, une oxygénation insuffisante des tissus, qui va compromettre la résistance du malade. L'ectasie veineuse abdominale, devenue une gêne pour la circulation de retour des membres inférieurs, exposera l'opérée à l'embolie.

Comment s'étonner que, dans de telles conditions anatomo-physiologiques, la cure de l'éventration se présente sous de mauvais auspices ; difficultés techniques de réintégration des anses dans l'abdomen en raison de la disproportion volumétrique entre contenant et contenu ; angoisse respiratoire pouvant aller jusqu'à l'asphyxie, après que l'on a pu mener à bien, parfois au prix d'une rude bataille, cette réduction des anses herniées ; dangers de thrombose et d'embolie, du fait de l'insuffisance respiratoire, d'une aspiration thoracique en défaut, d'une gêne considérable de la circulation cave résultant de l'énorme hyperpression abdominale subitement créée par l'intervention et non équilibrée.

Sans doute une cure d'amaigrissement pré-opératoire bien conduite, et mieux encore un an et plus de gymnastique respiratoire, pourront-il atténuer de tels dangers. Mais quelle malade aura accepté de s'y plier ?

*
* *

Seules les injections d'air sous pression dans la cavité péritonéale sont capables de rétablir l'équilibre à la fois statique et dynamique rompu.

Et voici comment :

1° Action du pneumo-péritoine sur la disproportion volumétrique entre la cavité abdominale et son contenu.

L'insufflation progressive d'air, atteignant de hautes pressions après quelques jours de traitement, a les effets suivants :

Elévation du muscle diaphragme et mise en tension des éléments musculaires et aponévrotiques de la paroi abdominale, d'où résulte une augmentation de la capacité ;

Réduction des œdèmes chroniques, affaissement par compression des viscères creux météorisés, compression et adaptation des lacis veineux abdominaux, d'où résulte une diminution de volume du contenu.

On comprend que dans ces conditions anatomiques meilleures, la cure opératoire se présente de façon beaucoup plus favorable. M. Moreno insiste sur la laxité de la paroi abdominale, l'aisance étonnante de la réduction de la masse

viscérale herniée, la facilité d'exécution d'une bonne réparation pariétale ; celle-ci est réalisée sans la moindre tension, et permet une facile imbrication « en paletot » ; l'opération est menée sous anesthésie locale sans la moindre gêne.

2° Action du pneumo-péritoine sur l'insuffisance respiratoire et ses conséquences.

Le pneumo-péritoine ne limite pas ses effets à une action purement mécanique favorisant l'acte opératoire. En trois à quatre semaines, il développe la tonicité, non seulement du muscle diaphragme, mais encore de tous les muscles inpirateurs accessoires ; les uns et les autres retrouvent en effet la nécessité de lutter contre une pression abdominale accrue.

La capacité vitale se stabilise au cours du traitement, et après expulsion de l'air abdominal (c'est-à-dire après la cure opératoire), on la voit immédiatement reprendre une amplitude subnormale, passant de 1.500 ou 2.000 c. c. à 3.000 c. c. et plus. Ce n'est plus une sensation d'étouffement que la malade ressentira après l'opération, mais bien au contraire, une impression de facilité et de bien-être respiratoires. Le risque des complications pulmonaires est ainsi écarté.

L'aspiration thoracique meilleure rend plus aisée la circulation veineuse abdominale, et partant celle des membres inférieurs ; elle éloigne ainsi la thrombose et l'embolie.

*
* *

Voici, résumée, la technique utilisée par l'auteur.

Mise au repos de quelques jours, en position de Trendelenbourg modérée, avec gymnastique respiratoire contrôlée au spiromètre. Afin d'éviter le passage de l'air insufflé dans le sac, M. Moreno réduit l'éventration, et invagine à la fois le sac et son revêtement cutané, maintenant pendant tout le cours du traitement la réduction obtenue par de larges circulaires de toile adhésive ; il a pu contrôler l'effet de ce bandage sur de nombreux malades, et réaliser des pressions allant jusqu'à 32 centimètres au manomètre de Claude, sans insuffler le sac.

Les insufflations sont pratiquées à jeun, avec les précautions ordinaires, au milieu de la ligne ombilico-iliaque. Dans le cas d'une première insufflation, on injecte tout d'abord quelques centimètres cubes d'air ; son passage aisé traduit la position en bonne place de l'aiguille. Si, au contraire, il existe de l'air résiduel dans le péritoine, la mesure de la pression est faite dès l'abord.

La quantité d'air insufflé a, par elle-même, peu d'importance ; elle peut être aisément calculée au moyen d'un système à deux flacons, déplaçant de l'un à l'autre une quantité de liquide équivalente au volume d'air insufflé.

La pression obtenue est beaucoup plus importante ; sa mesure est faite périodiquement au cours de l'insufflation par la mise en communication directe de la tubulure avec un manomètre.

On peut s'efforcer, dès la première injection, d'atteindre la plus haute pression possible ; on ne sera limité que par les premières sensations de malaise de la malade ; un point de côté brusquement apparu dans la zone de ponction, mais rapidement effacé, n'imposera qu'une brève suspension de l'intervention, qui peut ensuite être reprise.

En pratique on injectera un litre d'air par minute ou minute et demie, ne se laissant arrêter que par la sensation de distension ou de douleur diffuse généralisée à tout l'abdomen. On enregistrera la pression et, l'aiguille retirée, la capacité respiratoire sera immédiatement contrôlée au spiromètre. Il ne semble pas d'ailleurs que l'on puisse fixer *a priori* la valeur de la pression optima ; l'auteur se base uniquement sur les manifestations d'intolérance suscitées.

La malade reste alors au lit durant vingt-quatre heures, avec une alimentation légère ; quelques malaises peuvent survenir, qui cèdent à l'administration de luminal.

L'intervalle entre les insufflations ne peut également être fixé de façon mathématique ; il dépend pour une large part de la rapidité de résorption de l'air injecté. En moyenne quatre à cinq jours séparent deux séances. Le nombre de séances utile est en général 5 à 6 ; on en jugera surtout par l'étude régulière de la capacité vitale. Lorsque, malgré l'hyperpression abdominale ainsi créée, elle se stabilise, ou *a fortiori*, lorsqu'elle a progressé de 500 à 1.000 c. c., on estimera le résultat obtenu comme très favorable, et l'on pourra intervenir chirurgicalement.

*
* *

Ainsi réalisé, M. Moreno pense que son procédé est applicable à 90 p. 100 des porteurs de grandes éventrations chroniques. Il en envisage même l'opportunité dans les premières heures de l'engouement intestinal dans le sac. Il nous paraîtra sage de ne pas le suivre jusque-là, connaissant trop bien la torpidité de tels étranglements, l'importance parfois insoupçonnée des lésions intestinales, et l'impossibilité où l'on se trouve toujours de préciser le début réel des accidents.

Cette réserve faite, la préparation à l'intervention pour grandes éventrations que nous propose M. Moreno, me semble intéressante, et je vous invite à le remercier d'avoir bien voulu nous la faire connaître.

(Le travail *in extenso* de M. Moreno est versé aux Archives de l''Académie sous le n° 448.)

## *A propos de deux plaies du rectum par projectiles,*

par MM. **F. Luccioni** et **X. Sérafino** (de Marseille).

Rapport de M. Jean Quénu.

Voici d'abord le texte de MM. Luccioni et Sérafino, qui commence par ces commentaires :

La communication de M. le professeur J. Quénu à l'Académie de Chirurgie, le 19 novembre 1941, a montré que les chirurgiens n'étaient pas tous d'acord sur la conduite à tenir dans les plaies du rectum.

Pour les plaies du rectum sous-péritonéal, il est admis que ce qui importe avant tout est la « mise à jour » de la blessure rectale, de l'atmosphère celluleuse péri-rectale et l'ébarbage soigneux du trajet du projectile, suivi d'un drainage par mèches et par drains. La suture des plaies rectales est le plus souvent inopérante, donc inutile.

Par contre, les avis sont partagés sur la nécessité d'établir une dérivation des matières fécales. Pour M. J. Quénu, celle-ci ne reconnaît que d'assez exceptionnelles indications, qui lui sont données par les délabrements considérables du rectum et de l'anus. Cette conception est partagée en particulier par MM. Auvray et A. Sicard. Par contre, M. Rouhier estime que cette dérivation est une « indication impérative » ; pour M. Cadenat, elle n'est pas nécessaire à la guérison, « mais elle l'abrège, simplifie les pansements et donne aux blessés un confort qu'ils ignorent lorsqu'ils baignent dans leurs déjections ». C'est, semble-t-il, aussi l'opinion de MM. Leveuf et Welti.

Notre première observation montre que cette dérivation n'est pas indispensable ; et pourtant, la plaie rectale, sans doute limitée, s'accompagnait d'un important délabrement des parties molles et d'une fracture comminutive de la branche horizontale du pubis. Une « mise au net » du trajet du projectile suffit à entraîner une guérison rapide malgré un état général très grave.

Pour les plaies du rectum péritonéal, la dérivation a été adoptée par la plupart des chirurgiens, qui, après la suture de la plaie rectale, font un anus iliaque, sauf si la plaie est minime, de bon aspect et de date récente ; auquel cas la suture est suffisante.

Notre deuxième observation démontre l'excellence de cette conduite, puisque nous avons obtenu une guérison très simple chez un blessé de la fesse par balle, qui présentait une perforation du rectum péritonéal et une perforation du côlon sigmoïde. Nous nous sommes servis de cette dernière perforation pour dériver les matières par extériorisation partielle du sigmoïde et après avoir suturé la perforation rectale.

Voici les deux observations :

Observation I. — M. R..., vingt et un ans, F. F. I., blessé dans le maquis de Lambesc en mai 1944, par balle de mitraillette. Le projectile a pénétré près de l'épine gauche du pubis pour ressortir par la fosse ischio-rectale, près de l'anus.

Le Dr Daniel, du Puy-Sainte-Réparade, appelé au chevet du blessé, le conduit dans une clinique d'Aix-en-Provence, où il est opéré aussitôt. Nous n'avons pu obtenir de détails précis sur l'opération pratiquée par le chirurgien aixois. Nous avons pu savoir, cependant, qu'une laparotomie médiane sous-ombilicale n'aurait pas décelé de lésion intestinale. Un sac de Mikulicz fut placé dans le Douglas et la paroi refermée en trois plans. Pour des raisons de sécurité, le blessé fut évacué immédiatement de la clinique. Le Dr Daniel, avec un courage qu'il convient de signaler, le recueillit dans sa propre maison et l'entoura de soins vigilants. Pendant une quinzaine de jours, l'état du blessé fut très grave : d'abord très shocké par la blessure et les deux transports qu'il dut subir, il présenta les jours suivants une fièvre importante.

Dès les premiers jours, les plaies fessière et pelvienne donnèrent issue à des matières fécales rapidement mélangées à un pus abondant et fétide. La température oscillait aux environs de 39° à 40°. Ne disposant d'aucun moyen, le Dr Daniel se contenta de glisser un drain dans chacune des plaies et administra *per os* 10 grammes par jour de sulfamides pendant près de dix jours. Le blessé supporta ces doses élevées de sulfamides, malgré une légère cyanose de courte durée. Le ventre fut ballonné pendant quelques jours et le blessé commença à émettre des gaz vers le troisième jour. Vers le dixième jour, la température commença à baisser progressivement, tout en se maintenant entre 39° et 38°5. Les matières fécales s'écoulaient toujours par intermittence par les plaies.

C'est vers le quinzième jour que nous fûmes appelé à examiner ce blessé ; son état, bien qu'amélioré était encore assez précaire. Nous décidons son transport dans une clinique de Marseille, ce qui se passa d'ailleurs sans incident « policier ». Une radiographie du bassin décela une fracture comminutive de la branche horizontale du pubis.

Une intervention est pratiquée le lendemain : incision verticale de 6 à 7 centimètres de longueur partant de l'anneau inguinal et suivant le sillon cruro-génital. On tombe sur un foyer d'ostéite du pubis, avec de multiples fragments osseux baignant dans un volumineux abcès fétide.

On débride de la même façon l'orifice siégeant dans la fosse ischio-rectale ; on excise des fragments graisseux et musculaires sphacélés ; on place un drain fenêtré allant d'un orifice à l'autre. Au cours de cette intervention, nous n'avons pas cherché à voir la plaie du rectum.

Pendant les deux premiers jours qui suivent l'intervention, la température s'élève jusqu'à 39°, mais se maintient immédiatement à 37°, 37°5 pendant les jours suivants.

L'état général s'améliora à vue d'œil. Les plaies donnèrent issue à une abondante quantité de pus mélangé à de faibles quantités de matières fécales. Celles-ci cessèrent d'apparaître dès le sixième jour ; au vingtième jour, les plaies ne suppuraient plus du tout et elles étaient pratiquement cicatrisées quand le blessé quitta la clinique, le trente-cinquième jour.

Obs. II. — M. P..., vingt-six ans, le 27 décembre 1945, nous est présenté à la clinique par le Dr Farinacci, pour une plaie de la fesse gauche par balle de revolver, datant de plus de douze heures. Le blessé paraît très shocké ; il est pâle et agité. La respiration est rapide, le pouls bat à 130. L'orifice d'entrée de la balle siège à trois travers de doigt en dehors de l'anus, à hauteur de l'ischion gauche ; il est le siège d'un très léger suintement sanguinolent. La fesse est souple, on n'y perçoit pas d'épanchement.

Par contre, l'abdomen paraît presque immobile ; on note une contracture intense et généralisée de la paroi abdominale antérieure. La palpation est très douloureuse au niveau de la

fosse iliaque gauche. Il n'y a pas de disparition de la matité hépatique. Le blessé urine normalement ; pas d'hématurie.

L'examen radiologique montre la présence de la balle à l'intérieur de la cavité abdominale où elle paraît très mobile ; elle siège presque au contact de la fosse iliaque interne gauche.

*Laparotomie médiane sous-ombilicale immédiate.*

On découvre une plaie du bord gauche du rectum, juste au-dessus du repli latéral gauche du cul-de-sac de Douglas. La perforation a les dimensions d'une pièce de 50 centimes. Elle est suturée en deux plans. On découvre une autre perforation au sommet de l'anse sigmoïde ; le projectile est retrouvé dans la lumière de cette dernière anse, à 3 ou 4 centimètres au-dessus de cette perforation. On se contente d'extérioriser l'anse perforée ; quelques points de catgut au péritoine pariétal l'isolent de la grande cavité péritonéale. On place une sonde de Nélaton dans le sigmoïde à travers la perforation.

Fermeture de la laparotomie en deux plans.

Guérison sans incident en une quinzaine de jours. La fistule colique sera refermée ultérieurement.

Les auteurs ayant eux-mêmes présenté les commentaires utiles et judicieux, il me reste à les féliciter des succès obtenus, et à vous proposer de publier leurs observations dans nos Mémoires.

M. **Rouhier** : Puisque mon ami Jean Quénu a bien voulu citer mon opinion, je crois devoir la préciser.

Je pense qu'il faut faire une grande différence entre les plaies du rectum qui sont susceptibles d'être réparées ou « mises au jour » sans dégâts trop importants et celles qui ne peuvent l'être aussi facilement. Le sort a voulu que je n'aie vu dans les deux guerres auxquelles j'ai pris part que des plaies du rectum accompagnées de dégâts énormes osseux, musculaires ou périnéaux. J'en ai raconté une, ici même, le 25 février 1942, à propos des observations de Champeau rapportées par Welti. Je crois que pour de telles blessures il était impossible d'espérer la guérison sans une dérivation des matières fécales qu'on ne pouvait laisser s'infiltrer dans des foyers d'attrition aussi complexes et aussi étendus. Les observations de MM. Luccioni et Serafino, celles de M. Quénu lui-même dans sa communication de 1941, montrent que la dérivation n'est pas toujours indispensable. Je pense néanmoins que, dans le plus grand nombre des plaies du rectum, il sera prudent d'y recourir : la guérison en sera plus rapide et les complications moins redoutables.

---

## COMMUNICATIONS

### *Résultats de la splanchnicectomie unilatérale d'indication digestive (mégadolichocôlon, atonie des voies biliaires, pancréatite chronique). A propos de 103 observations,*

par MM. **P. Mallet-Guy** et **M. Jaubert de Beaujeu.**

Nous avons recherché les résultats éloignés des splanchnicectomies que nous avons réalisées avec une indication digestive : au total, 103 observations se décomposant en :

7 mégadolichocôlons ;
59 atonies des voies biliaires ;
37 pancréatites chroniques.

Nous avons cru devoir donner une vue d'ensemble des résultats que nous avons obtenus dans ces divers syndromes, qui souvent d'ailleurs s'apparentent du point de vue physiopathologique.



Nous ne nous étendrons pas sur les résultats de la splanchnicectomie dans le *traitement du mégadolichocôlon*. Le maintien d'un bon résultat dans six cas (un septième opéré n'ayant pas été revu), après des délais de trois ans, deux ans et demi, deux ans, un an et demi, un an et, neuf mois, marqué principalement par la disparition constante du ballonnement et la constatation d'un retour à la tonicité du cæcum et du côlon ascendant, confirme ce que l'on sait du rôle du sympathique sur la motricité du côlon.

De plus, l'observation chez huit autres malades splanchnicectomisés depuis quatre et cinq ans pour atonie vésiculaire, des effets coliques de la neurotomie splanchnique, confirme son action élective sur le côlon droit et vient renforcer l'idée d'une systématisation de l'innervation sympathique du gros intestin.

Cette notion, déjà mise en évidence depuis 1943 par l'un de nous avec Stagnara, nous a conduit à limiter les indications de la splanchnicectomie unilatérale à certaines formes topographiques cæco-ascendantes du mégadolichocôlon, ses effets devant être complétés éventuellement par une résection du sympathique lombaire, pour agir sur les segments coliques sous jacents.



Parmi les 59 observations de splanchnicectomie pratiquée pour *atonie des voies biliaires*, certaines possèdent assez de recul déjà pour confirmer, par les résultats éloignés qu'elles comportent, les conclusions lentement établies par l'expérimentation physiologique et l'observation clinique. Nous ne pouvons, dans le cadre de cette communication, analyser le détail des faits, qui sera publié ailleurs. Nous nous bornerons à vous donner les conclusions de l'enquête à laquelle nous nous sommes livrés.

Nous nous étions tout d'abord attaqués au problème de *l'atonie vésiculaire* et, dans un premier groupe de faits, nous pouvons faire état de 35 observations de stases essentielles de la vésicule. Dans les 22 premiers cas, l'indication opératoire avait été posée uniquement sur les données de la cholécystographie et sur les effets d'infiltrations splanchniques d'épreuve.

Par la suite, l'utlisation systématique du contrôle manométrique et radiologique per-opératoire des voies biliaires nous a montré les infidélités possibles de la méthode de Graham : image cholécystographique de stase correspondant à une vésicule asystolique au-dessus d'un obstacle cystique ou cholédocien, d'une part, et à l'opposé, absence d'image, en cas d'atonie authentique de la vésicule. Treize observations ont, de la sorte, comporté un contrôle manométrique et radiologique per-opératoire.

Quoi qu'il en soit, malgré certaines imperfections, les résultats éloignés de la splanchnicectomie chez ces 35 malades, dont 21 ont été suivis pendant des délais compris de cinq à deux ans, 5, pendant des délais de deux à un ans, 9, pendant moins d'un an, se sont révélés, sauf dans un cas, où une précipitation calculeuse secondaire obligea à réintervenir, uniformément bons, marqués par la disparition ou une notable amélioration des symptômes qui réalisaient le tableau classique de la vésicule de stase, décrit par Chiray et Pavel — manifestations douloureuses de l'hypocondre droit, signes fonctionnels, et particulièrement céphalées, qui avaient conduit les malades à l'intervention après l'échec des tubages et de médications diverses.

La section d'un seul splanchnique n'interrompt pas complètement les voies de la sensibilité, il ne s'agit pas là d'une opération symptomatique : la douleur disparaît parce que les troubles d'évacuation qui la provoquaient ont cessé. Cette efficacité fonctionnelle à laquelle s'ajoute l'amélioration du transit intestinal, une augmentation constante de poids et souvent la transformation du carac-

tère, apparaît bien dans les témoignages enthousiastes de certains des opérés. Dans le tiers des cas, la guérison, que l'on peut évaluer à 100 p. cent, est objectivée par la disparition du point douloureux sous-hépatique et la transformation des images cholécystographiques, vésicule tonique, s'évacuant bien. Signalons cependant, même dans ces cas les plus favorables, la fréquence d'une période d'adaption de deux à trois mois avant d'atteindre l'amélioration maxima.

Certains résultats moins parfaits, estimés cependant par les malades à 75-80 p. 100, sont caractérisés dans les deux-tiers des cas par la persistance très atténuée de quelques symptômes : migraines rares, quelques lenteurs de la digestion, endolorissement vague de la région sous-hépatique et la cholécystographie montre alors une évacuation incomplète de la vésicule. De tels malades seraient peut-être justiciables d'une intervention bilatérale, trois d'entre eux notamment, qui, ayant résisté à l'épreuve du temps pendant trois, quatre et cinq ans, ont accusé dernièrement la réapparition de quelques troubles atténués, comme si le sympathique avait réussi à imposer à nouveau son action sur les voies biliaires.

Si, à la lumière de ces faits, la splanchnicectomie unilatérale nous apparaît comme la méthode de choix dans le traitement des vésicules de stase fonctionnelles, en dehors de tout élément infectieux, de toute lésion pariétale, de tout obstacle mécanique, de ces syndromes vésiculaires, auxquels ni la cholécystectomie ni les opérations de dérivation n'apportent aucun soulagement, son application réclame des conditions précises de diagnostic.

Celui-ci peut être orienté par l'interrogatoire, les données du tubage, celles de la cholécystographie. Mais la possibilité d'une erreur de diagnostic avec une asystolie vésiculaire en amont d'une hypotonie du cystique ou du sphincter d'Oddi nous semble exiger une exploration manométrique et radiologique per-opératoire des voies biliaires. Il y a lieu dans ce cas de proscrire l'emploi d'infiltrations splanchniques préalables, qui peuvent en fausser les résultats.

Bien entendu, tous les cas d'atonie vésiculaire, ne sont pas justiciables de l'intervention. Beaucoup sont améliorés par le traitement médical, par les tubages. L'indication opératoire est seulement faite de leurs échecs. Elle avait été posée, chez tous nos opérés, par des médecins qualifiés, qui savaient le soulagement que la splanchnicectomie peut apporter à de tels malades.

L'exploration fonctionnelle per-opératoire nous a permis dans 24 autres cas de découvrir des hypotonies d'un type particulier. Tout d'abord 13 *hypotonies diffuses des voies biliaires*, qui s'étaient cliniquement présentées, soit comme des cholécystatonies typiques, soit comme des syndromes cholédociens simulant une lithiase cholédocienne : les excellents résultats obtenus, dont l'un date de plus de quatre ans, un de plus d'un an et demi, deux de plus d'un an, ont confirmé l'identité d'innervation de la vésicule, du cholédoque et du sphincter d'Oddi.

Dautre part, 11 autres cas d'*hypotonie isolée de la voie biliaire principale* : 4 observés au titre de récidive douloureuse après cholécystectomie, 7 autres, dans lesquels l'atonie de la voie principale était associée à une cholécystite calculeuse ou à une hypertonie du cystique, réalisant l'un et l'autre déjà une cholécystectomie physiologique. L'intervention nerveuse nous a donné là encore de très bons résultats dont les plus anciens cependant n'atteigent pas deux ans. Il semble que l'on possède ainsi le traitement de ces cholédoques dilatés et atones, fréquents chez les cholécystectomisés.

Ainsi le contrôle manométrique et radiologique per-opératoire nous a permis d'étendre les indications de la splanchnicectomie unilatérale à des troubles qui débordent le cadre primitif de nos premières investigations. Nous avons, d'autre part, traité par la même opération nerveuse certaines formes de pancréatite chronique, dans lesquelles l'association hypotonie des voies biliaires plus pancréatite chronique réalise la meilleure indication.



Les résultats les plus remarquables de la section du splanchnique se rencontrent dans le *traitement des pancréatites chroniques.* Nous pouvons faire état ici de 37 observations, dans lesquelles nous relevons un décès post-opératoire de cause inexpliquée, le seul de cette série de 103 observations de splanchnicectomie.

Les résultats que nous avons recueillis, apportent par leur recul (7 malades opérés depuis trois à cinq ans, 4 depuis deux à trois ans, 12 depuis un à deux ans) et par leur qualité habituelle, la confirmation de nos vues premières sur la place de la splanchnicectomie à côté des interventions biliaires et des exérèses dans le traitement des pancréatites chroniques, et la conviction ferme que les indications de cette opération, peuvent, sous certaines réserves, être étendues.

L'analyse de cette statistique relève, si l'on excepte 5 opérés récents et 2 autres décédés d'affection intercurrente (l'un au quinzième mois d'une guérison maintenue, de pneumopathie aiguë, l'autre au troisième mois de tuberculose pulmonaire), seulement 2 échecs et 3 résultats imparfaits. Tous les autres opérés, soit 25, dont le diagnostic a le plus souvent été vérifié par biopsie pancréatique, accusent un excellent résultat éloigné.

La guérison se caractérise par une reprise de poids, remarquable par son chiffre (8 à 15 kilogs) et sa rapidité précédant souvent même la cessation complète des troubles fonctionnels : diarrhée, troubles digestifs, douleurs continues à topographie gauche et dorso-lombaire sur lesquelles se greffaient les crises douloureuses aiguës.

Tous les opérés sont d'accord pour dire que l'intervention a transformé une vie devenue intenable. Tous ont repris un travail régulier, parfois même pénible. Mais ce résultat n'a pas toujours été acquis avec la même rapidité.

10 sur 25 opérés, qui revus récemment, sont restés parfaitement guéris, ont vu tous leurs troubles disparaître d'emblée. Le fait que certains d'entre eux avaient déjà subi une première intervention, que leurs lésions souvent non améliorées, s'étaient même aggravées depuis, affirme bien l'efficacité de la neurotomie splanchnique sur les lésions anatomiques évolutives de pancréatite. Aussi bien l'un de nous a-t-il pu avec J. F. Martin et Féroldi, mettre en évidence la fréquence et l'intensité des lésions nerveuses au sein de la sclérose glandulaire, donnant ainsi une base précise à l'opération nerveuse.

Les 15 autres résultats, bons, mais non parfaits d'emblée, ne le sont devenus qu'après quelques mois, certains opérés ayant encore présenté pendant ce délai des signes atténués de pancréatite chronique, d'autres ayant fait encore une ou deux petites crises à la suite d'écarts de régime. Il est d'ailleurs logique de penser que des lésions pancréatiques, qui ont mis souvent plusieurs années à se constituer et ont abouti à des processus histologiques irréversibles, ne voient pas leur évolution subitement stoppée et manifestent encore une certaine tendance évolutive pendant quelques mois, surtout si la glande est soumise à des écarts de régime.

Dans d'autres cas, et il s'agit des premiers malades que nous avions opérés de la sorte, des troubles nouveaux étaient apparus après quelques mois. Ces troubles, que nous avons pu identifier comme correspondant à une réaction d'hypertonie biliaire, le plus souvent transitoire, ont cédé spontanément, mais dans 2 cas ils ont nécessité par leur intensité une intervention biliaire, cholécystectomie pour accident de distension vésiculaire aseptique ou cholécystogastrostomie. Ces épisodes douloureux étant survenus chez des malades dont les voies biliaires n'avaient pas été soumises à un contrôle manométrique et radiologique per-opératoire, on peut penser qu'il existait alors déjà un certain degré d'hypertonie biliaire qu'a renforcé la splanchnicectomie.

Ainsi, dans la majorité des cas, la splanchnicectomie nous a donné de remarquables résultats, chez des malades présentant des lésions contre-indiquant toute autre méthode thérapeutique, ou ayant déjà subi sans succès les opérations classiques. La qualité des résultats éloignés l'oppose aux résultats souvent médiocres des opérations biliaires dans les pancréatites chroniques diffuses.

Mais transformant les fonctions d'excrétion biliaire dans un sens hypertonique, son emploi sera limité à des cas précis que seule peut définir l'exploration manométrique et radiologique per-opératoire, afin d'éviter les quelques incidents qui ont marqué nos premières opérations. Des voies biliaires saines ou à plus forte raison hypotoniques imposeront la neurotomie dans tous les cas où une autre méthode n'est pas indispensable. Il n'est d'ailleurs pas interdit d'envisager son application dans les cas où les voies biliaires sont anormales (infection ou obstacle relatif) comme deuxième temps après un drainage susceptible d'améliorer les conditions du transit biliaire. Cette opération apparaît donc comme une arme remarquable dans le traitement des pancréatites chroniques, sous réserve d'un contrôle opératoire des voies biliaires. Les résultats éloignés sont venus confirmer au delà de toute estimation, les espoirs fondés sur elle à la suite des échecs des autres thérapeutiques.

## *Paraffinome de la verge,*

par MM. **Jean Quénu** et **Etienne Pérol.**

La rareté des paraffinomes de la verge, leur étiologie particulière, mais surtout leur diagnostic difficile et leur traitement souvent malaisé, nous ont incités à vous présenter cette observation singulière.

Le 12 avril 1943, entre dans notre service de Cochin, envoyé par notre collègue Florent Coste, un homme de quarante-cinq ans, manœuvre, replet, souriant, avec le diagnostic de paraffinome de la verge.

Derrière un gland normal, auréolé de débris préputiaux, se cache une verge atrophique, recroquevillée, rétractée sous le pubis. Toute la face dorsale, une grande partie des faces latérales sont occupées par une vaste ulcération à fond rosé, induré, non bourgeonnant, un peu suintant, dont les bords sont irrégulires, éversés, violacés et durs.

Autour de l'ulcération, les téguments sont luisants, épaissis, violacés, immobilisés sur les parties profondes qui constituent une sorte de court cylindre dur, bosselé, irrégulier comme surface et comme consistance. L'infiltration s'étend au delà de la racine de la verge, en haut vers la symphyse, en bas dans le scrotum.

Les testicules, les épididymes, les cordons sont normaux, ainsi que l'appareil génital profond. Mais il existe dans les deux aines des ganglions durs et gros comme des noisettes, mobiles et indolores.

Pas de douleur, mais érections gênées, limitées et rapports sexuels à peu près impossibles.

Dans les antécédents, pas d'infection génitale. Un Bordet-Wassermann, pratiqué à Saint-Louis, est négatif. Dans cet hôpital, on a parlé de sclérodermie, puis de cancer. Une biopsie faite dans le service de M. Coste a permis d'affirmer le diagnostic de paraffinome. Le sujet affirme n'avoir jamais subi de piqûre ni d'injection dans la région génitale. Il raconte seulement qu'en 1918, alors qu'il était prisonnier en Allemagne, un médecin militaire lui aurait fait une injection sous-cutanée, il ne sait pas de quoi, dans la paroi abdominale, vers le flanc.

L'aspect de la lésion, les caractères de l'ulcération pénienne et de l'adénopathie inguinale évoquent si impérieusement l'idée du cancer que, malgré le protocole très affirmatif de la biopsie pratiquée par M. Coste, nous faisons un prélèvement ganglionnaire dans l'aine. Si au premier abord des traînées diffuses de cellules épithélioïdes et géantes, avec çà et là des formations nodulaires, évoquent l'idée d'une tuberculose folliculaire ou d'une maladie de Besnier-Bœck-Schaumann, un examen plus attentif permet d'affirmer le diagnostic de paraffinome, avec transport ganglionnaire du corps étranger (Perrot).

Nous nous proposons alors d'enlever les amas de tissu induré qui déforment la verge et entretiennent l'ulcération, et de rendre, si possible, à l'organe une forme et une fonction

voisines de la normale. La série de croquis que je vais vous projeter vous montrera mieux qu'une longue description le détail de ces interventions.

*Première intervention* le 13 mai 1943. Résection d'une coque dure, jaune, qui entoure la verge, et des deux amas qui la prolongent, l'un pubien, l'autre scrotal. Opération laborieuse, qui laisse une verge de longueur normale, mais complètement dépourvue de téguments. Introduction de la verge dans un long tunnel sous-cutané pratiqué dans la région inguino-abdominale gauche, le gland seul émergeant par une contre-incision.

*Deuxième intervention* le 10 juin. Taille d'un lambeau quadrangulaire dont on habille la verge après l'avoir libérée de la paroi. Suture du lambeau sur la face dorsale. Comblement de la plaie de prélèvement par glissement d'une part et décollement d'autre part.

Hématome, désunion partielle, suture secondaire le 13 juillet.

*Première retouche* le 7 septembre. La cicatrisation ayant amené une rotation de 180° de la verge, incision circulaire à la base et dérotation.

*Deuxième retouche* le 11 janvier 1944. Résection autoplastique d'une bride saillante sur le côté droit de la racine de la verge.

*Troisième retouche* le 4 avril. Résection, à la face inférieure de la verge, d'un « jabot » disgracieux.

Revu quelques mois après, l'opéré présente une verge un peu massive, mais de longueur sensiblement normale, et dont l'essai fonctionnel a été satisfaisant, nous dit-il.

*L'examen histologique* des lambeaux de tissu enlevés lors de l'intervention du 13 mai 1943 est venu entre temps confirmer entièrement le diagnostic de paraffinome. Ici, comme dans le ganglion précédemment examiné, la réaction par corps étranger a pris un aspect double, l'un classique de paraffinome banal, l'autre, beaucoup plus rare, de réaction nodulaire à type épithélioïde et giganto-cellulaire simulant de très près une lésion tuberculeuse (Perrot).

Voilà l'histoire de notre malade. Un point reste obscur : l'étiologie. Dans les cinq seuls cas de paraffinomes de la verge que nous ayons trouvés, ceux de Morestin (1), de Marquardt (2), de Fischer et Birt (3), de Léger, Duperrat et Schwartz (4), d'Estrade et Cahuzac (5), l'étiologie est la même : le malade s'est injecté ou fait injecter de la paraffine sous la peau de la verge, dans le but d'obtenir une augmentation du volume de l'organe.

De notre malade, nous n'avons pu obtenir aucun aveu de ce genre. Sans doute nous savons, et notamment par le mémoire de Lenormant et Ravaut (6), que l'huile de vaseline, souvent substituée en période de guerre aux huiles végétales pour la préparation des injections médicamenteuses, peut donner des *huilomes* ou *vaselinomes* en tous points semblables aux paraffinomes. Et nous savons aussi qu'on a observé des migrations étonnamment lentes et lointaines de ces paraffinomes et huilomes. Quoique ces deux notions puissent, à la rigueur, donner quelque consistance à l'étiologie invoquée par notre malade, nous n'osons nous arrêter à l'hypothèse invraisemblable d'une seule injection faite dans le flanc, créant au bout de dix-huit ans de telles lésions péniennes. Nous croyons plutôt à l'étiologie commune, inavouée, dissimulée avec une persévérance irréductible.

Pour le reste, c'est l'évolution typique d'un paraffinome, avec sa double tendance, d'une part vers l'encapsulement par une réaction conjonctive exubérante, d'autre part, vers la réaction inflammatoire aboutissant à la formation d'abcès, de fistules et d'ulcérations.

L'intégrité du gland, la sclérose de la couche celluleuse de la verge, la consistance irrégulière, les infiltrations scrotales, sont la règle, si une règle peut être basée sur six cas. Par contre l'adénopathie n'est pas signalée ailleurs.

(1) Morestin. *Bull. et Mém. Soc. Chirurgie*, 1908, 126.

(2) Marquardt. *Dermatologische Wochenschrift*, 2 juillet 1932. **95**, n° 27, 982.

(3) Fischer et Birt. *Zieglers Beitr. path. Anat.*, 1920, **66**, 5, 495.

(4) Léger, Duperrat et Schwartz. *Bull. Soc. Dermatologie*, n$^{os}$ 11-12, novembre 1943.

(5) Estrade et Cahuzac. *Soc. de Chir. de Toulouse*, février 1946.

(6) Lenormant et Ravaut. *Annales de Dermatologie et de Syphiligraphie*, novembre 1926, 6e série, 7, n° 11, 603.

Chez un malade réticent, le diagnostic clinique peut s'égarer en tous sens, comme dans le cas présent. L'erreur la plus grave consisterait à s'arrêter au diagnostic de cancer et à traiter le malade en conséquence. De toute façon, la biopsie lève toute espèce de doute. Encore, les hésitations premières de notre chef de laboratoire montrent-elles qu'un examen superficiel pourrait très bien mener vers un diagnostic erroné.

La question du traitement se présente dans des conditions extrêmement variables suivant l'étendue des lésions.

A ce point de vue, il semble qu'il y ait lieu d'intervenir de façon aussi précoce que possible, pour évacuer le paraffinome avant qu'il ait eu le temps de s'étendre et d'engendrer des lésions réactionnelles importantes.

Lorsque ces lésions existent, il faut les enlever aussi complètement que possible, comme une tumeur, avec tous leurs prolongements. C'est là le premier objectif. Cette large exérèse laisse une verge libérée sans doute, mais dénudée, comme dans le cas présent, et le second objectif est d'ordre autoplastique. Il faut rhabiller la verge, lui refaire un fourreau, partiellement ou entièrement. Nous nous trouvions devant un cas particulièrement difficile, à cause de la perte de substance qui dépassait la racine de la verge, du pubis au scrotum. Le lambeau cutané nécessaire, nous ne pouvions le prélever que sur la face interne de la cuisse, comme fit Haim, ou sur la paroi abdominale, à la façon de Besselhagen, ce que nous fîmes, en évitant toutefois la région médiane, impraticable.

Ce sont des opérations laborieuses, génératrices d'hématomes, de sphacèle, Morestin y insistait.

Mais elles finissent par restituer au membre mutilé une forme et une fonction qui le rendent utilisable.

A l'usage, notre opéré s'est déclaré satisfait. Témoignage unilatéral. L'autre partie, discrètement convoquée et interrogée, nous fit une réponse brève et explicite, mais peu académique, impossible à transcrire. Après avoir rendu hommage à la chirurgie, en nous confirmant l'amélioration certaine de la fonction, cette jeune femme a manifesté une certaine indifférence vis-à-vis du résultat obtenu, indifférence qu'elle nous a tout aussitôt expliquée par la pré-excellence d'un tiers personnage intervenu entre temps...

Il est pire infortune . celle d'un garçon de vingt-huit ans, observé par Fisher, auquel sa maîtresse, une étudiante en médecine russe-allemande, avait injecté de la vaseline, non seulement sous la peau de la verge, dans le but que vous pensez, mais encore dans le nez, afin de lui faire un profil grec. Après quoi, peu satisfaite sans doute des résultats de ces artifices, elle l'abandonna à son malheureux sort.

Vous voyez, Messieurs, par ces trites histoires, que la paraffinoplastie, si elle a pu jadis, pour d'autres régions du corps, trouver des défenseurs, apparaît au niveau de la verge comme une méthode déplorable, qui n'engendre que déceptions et complications de toutes sortes.

## *Une observation de kyste vrai de la queue du pancréas. Enucléation totale. Guérison,*

par M. **R. Ducastaing** (de Tarbes), associé national.

Lecteur : M. Jean Quénu.

Nous avons communiqué (*Mémoires Acad. Chir.*, octobre 1941) une observation de kyste vrai du corps du pancréas, traité avec succès par énucléation totale. Voici un nouveau cas de kyste vrai siégeant à la queue du pancréas, traité aussi par énucléation totale

Observation (Dr Baratgin). — Mme F..., âgée de quarante-quatre ans, entre à la Clinique, le 26 novembre 1943, pour une tumeur de l'hypochondre et du flanc gauches. Cette tumeur. séparée du rebord costal par une dépression, descend jusqu'à trois travers de doigts au-dessus de l'épine iliaque. Vers la ligne médiane, elle s'étend jusqu'à deux travers de doigts à droite de l'ombilic. Sa limite inféro-interne passe à 4 centimètres au-dessous de l'ombilic. Arrondie à son extrémité inférieure, elle paraît très antérieure, immédiatement derrière la paroi ; mate à la percussion, elle donne une sensation obscure de rénitence ; elle n'a pas de contact lombaire ; elle est mobile latéralement, mais très peu dans le sens antéro-postérieur. Son volume a pu faire penser à un kyste de l'ovaire (?).

Il y a six ou sept ans, la malade s'est aperçue, par hasard, de l'existence d'une



Fig. 1.

tuméfaction de la grosseur d'un poing. qui s'est développée très lentement. Au cours de cette longue période. elle n'a eu que 5 à 6 crises douloureuses de l'hypochondre gauche avec sensation de torsion. Il y a deux ans. elle a remarqué que la tumeur paraissait grossir par intermittence, puis semblait s'affaisser. Depuis quelques mois, en raison de la gêne produite par le volume de la tumeur. elle doit dormir sur le dos.

Ni épistaxis. ni urticaire, ni troubles dyspeptiques. ni amaigrissement.

*Examen radiographique* le 30 novembre 1944 (Drs Castets et Conte) [radio ci-jointe]. Après repas opaque : la tumeur refoule l'estomac vers le haut et le côlon transverse. vers le bas. Le cliché pris en station verticale montre un abaissement de l'angle colique gauche.

Le lavement opaque montre l'abaissement du transverse refoulé vers la région pelvienne.

*Examens de laboratoire* (Dr Giacardy). — Examen hématologique : Globules rouges, 3.400.000 ; Hémoglobine, 70 ; Valeur globulaire. 0,9 ; Globules blancs, 5.250 ; Poly. neutrophiles, 59 ; Eosinophiles, 5 ; Basophiles, 0 ; Monocytes. 6 ; Lymphocytes, 30. Urée sanguine, 0,59. Réaction de Weinberg, positive. Glycémie, 1 gramme. Glucose urinaire et acétone, néant. Eosinophilie et sérologie positives seraient en faveur d'un kyste hydatique.

*Opération le 6 décembre.* — Anesthésie générale. Lordose et inclinaison latérale. Incision




Fig. 2. — Kyste du pancréas. Faible grossissement montrant : le corps fibreux, le revêtement épithélial, un nodule d'ossification.

Fig. 2. — Kyste du pancréas. Fort grossissement montrant le revêtement épithélial.

oblique, parallèle et sous-jacente au rebord costal, au point culminant de la tumeur. Le péritoine ouvert, on découvre la masse tapissée par le grand épiploon qui lui adhère. La tumeur siège au-dessous de la grande courbure, elle est nettement rénitente. Ponction de la paroi épaisse : liquide couleur café au lait foncé, visqueux et filant. A mesure que le liquide s'écoule et que la tension du kyste diminue, des pinces en cœur saisissent la paroi qui se plisse et qu'on attire peu à peu au dehors. Cette paroi sillonnée de nombreux vaisseaux est décollée avec précaution. On se rend compte que le kyste plonge sous l'estomac dans l'arrière-cavité. Oblitération par une pince de l'orifice de ponction ; la poche, modérément tendue, est plus facile à disséquer. Elle est peu à peu libérée par un décollement très prudent en restant au ras de la paroi. Elle tient encore par un pédicule profond. Ce pédicule est constitué par la *queue du pancréas* qui est attirée avec la tumeur. Une grosse artère (artère splénique) flexueuse et battante rampe à sa surface. L'extrémité de la queue du pancréas est peu à peu décollée du kyste : elle est recouverte d'un voile séreux parsemé d'un semis de glandules pancréatiques qui se prolongent sur la paroi voisine du kyste.

Biopsie de la queue du pancréas dont la consistance est normale et hémostase de quelques petits vaisseaux. Drainage. Suture.

Le kyste *partiellement vidé*, a 16 centimètres de largeur sur 18 centimètres de hauteur. Sa circonférence est de 45 centimètres. Il contient encore un litre de liquide café au lait. Sa paroi épaisse, blanchâtre, ecchymotique est sillonnée de nombreux vaisseaux. Le feuillet mince qui double la capsule propre au voisinage de son pédicule profond est parsemé de petits îlots d'aspect pancréatique.

*Suites opératoires normales.* La malade quitte la Clinique le 24 décembre sans que la température ait atteint 38° vingt-quatre heures après l'opération. (Dr Giacardy) : Glycémie, 1 gr. 18 ; glucose urinaire, néant.

Le 18 décembre, examen hématologique : Globules rouges, 2.840.000 ; Hémoglobine, 60 p. 100 ; Valeur globulaire, 0,9 ; Globules blancs, 9.500 ; Formule leucocytaire : Polynucléaires neutrophiles, 69 p. 100 ; éosinophiles, 3 ; basophiles, 0 ; Monocytes, 7 ; Lymphocytes, 21. Réaction de Weinberg négative. Epreuve de l'hyperglycémie provoquée : méthode Labbé, maximum 1,02, se produisant après une heure. Ce taux indique une nette paresse de la réponse insulinique dont le maximum ne dépasse pas, en général, 0,33.

*Examen radio.* — Le 24 décembre (dix-neuf jours après l'opération), l'estomac présente une vaste encoche pseudo-lacunaire (aspect biloculaire).

Le 20 janvier 1944, l'estomac a repris un aspect à peu près normal. L'encoche s'est considérablement réduite et le bas-fond gastrique, qui n'est plus refoulé, affleure un plan passant à deux travers de doigt au-dessous de la ligne bi-iliaque.

*Suites éloignées* satisfaisantes. En août 1946, excellent état.

*Examen histologique* (voir micro-photographies, Prof. Moulonguet). — « La paroi du kyste est constituée par une coque fibreuse tapissée par un revêtement épithélial. Celui-ci est constitué par une assise régulière de cellules cylindriques, à noyau basal, à cytoplasme bombant vers la lumière et ne sécrétant pas de mucus (coloration par le muci-carmin négative). En certains points, on voit, interposée entre l'épithélium et la coque fibreuse, une couche bien vascularisée et infiltrée de lymphocytes et de plasmocytes, qui témoigne d'une réaction inflammatoire légère et qui s'accompagne de nodules d'ossification. L'aspect est donc celui d'un *kyste vrai*, d'une véritable néoformation. Celle-ci est le siège d'une réaction inflammatoire légère. »

L'examen du liquide révèle la présence des trois diastases pancréatiques. Le tissu pancréatique prélevé pour biopsie a une structure normale.

Conclusion. — L'énucléation totale d'un kyste *très volumineux* et *ancien* de la *queue* du pancréas a pu être pratiquée sans de grandes difficultés. Rappelons que Starr et Judd n'ont pu réaliser que 7 fois l'exérèse sur 47 opérations de kystes du pancréas et que les cas publiés en France sont extrêmement rares. Les plus récents sont, à notre connaissance, celui de Mallet-Guy (*Lyon Chirurgical*, janvier-février 1946) qui nécessita l'ablation d'une partie de la queue, et celui de Santy, Ducroux et Revol (Soc. Chir., Lyon, mars 1946) qui nécessita la splénectomie. Il ne s'agissait donc pas dans ces deux cas *d'énucléations vraies*.

M. **Brocq** : Je ne sais si on peut affirmer que le terme de kyste vrai du pancréas est exact car ce n'est pas parce qu'un kyste est fixé ou adhérent à la queue du pancréas qu'il s'agit d'un kyste vrai.

J'ai opéré dernièrement un malade pour un kyste du pancréas dans des condi-

tions assez difficiles d'ailleurs. J'ai décollé la totalité de la queue. Or, l'examen histologique m'a montré qu'il ne s'agissait pas d'un kyste du pancréas.

Je crois donc qu'on peut discuter le terme même de kyste vrai du pancréas que certains donnent à un kyste uniquement parce que celui-ci est en contact avec la queue du pancréas ou que sa poche présente un revêtement interne épithélial. Comme M. Cunéo l'avait affirmé, beaucoup de ces kystes sont des kystes congénitaux de l'arrière-cavité ou du méso-côlon.

Dans le cas de M. Ducastaing, il y a cependant un argument de valeur, c'est la présence dans le liquide des trois enzymes pancréatiques.

Peut-être faut-il retenir cette circonstance avec quelques réserves à propos de l'examen histologique de la paroi.

---

## PRÉSENTATION DE RADIOGRAPHIE

### *Lipome profond de l'avant-bras,*

par MM. **Y.-J. Longuet** et **P. Saks.**

Dans la séance de l'Académie de Chirurgie du 20 mai 1936 (*Mém. de l'Acad.*. **72**, nos 16 et 17, 301), M. le professeur P. Moulonguet a montré l'intérêt que présentait pour le diagnostic des lipomes profonds des membres l'image radiogra-



Fig. 1. — Radiographie d'un lipome profond de la loge antérieure de l'avant-bras. Image claire, régulièrement ovalaire, découpée dans l'ombre des parties molles sans ligne bordante d'épaississement.

phique spéciale, signalée par Bufolini et par Reuss : image arrondie, claire, inscrite dans la pénombre des masses musculaires.

Ayant eu pour notre part l'occasion d'observer en moins d'un an trois cas de lipomes profonds siégeant tous trois à l'avant-bras, nous avons recherché ce signe radiographique.

Deux fois sur trois, les clichés se sont montrés négatifs. Par contre, dans le dernier cas, nous avons obtenu sur le cliché de profil cette belle image claire régulièrement arrondie, comme découpée à l'emporte-pièce dans l'ombre des parties molles, sans ligne bordante d'épaississement (fig. 1).

L'intervention chirurgicale a confirmé qu'il s'agissait d'un volumineux lipome sous-aponévrotique, développé dans la loge des fléchisseurs, sans aucune connexion, ni avec le périoste, ni avec les gaines vasculaires. C'est la radio-

graphie de profil que nous vous présentons ici. Par contre le cliché de face ne permet aucune conclusion précise.

Si l'intérêt de ce signe radiographique venait à se confirmer, sans doute serait-il bon de multiplier les incidences, et de choisir des rayons d'une pénétration optima pour le mettre plus sûrement en évidence.

---

## Séance du 12 Mars 1947.

*Présidence de* M. Louis Sauvé, *vice président.*

### CORRESPONDANCE

1° Une lettre de MM. O. Weill, Léopold Mayer et R. Loicq, président, vice-président et secrétaire général des Journées Médicales de Bruxelles invitant l'Académie de Chirurgie à se faire représenter par un délégué officiel à la 21e session de ces Journées qui se tiendront du 21 au 25 juin 1947

2° Un travail de M. R. Weiss (Tarascon) intitulé : *Shock opératoire ou hémorragie interne?* est versé aux Archives de l'Académie sous le n° 450.

Des remerciements sont adressés à l'auteur.

---

### A PROPOS DU PROCÈS-VERBAL

### *Les « kystes vrais » du pancréas. A propos de la communication de M. Ducastaing. Résultat éloigné d'un cas traité par l'extirpation,*

par M. **Sylvain Blondin.**

L'intéressante communication de M. Ducastaing attire de nouveau notre attention sur ces lésions, à bien des points de vue encore mystérieuses, que sont les « kystes vrais du pancréas ». Sans doute, comme l'a fait remarquer le professeur Brocq, faut-il être très exigeant pour attribuer au pancréas l'origine de ces néo-formations, mais, en outre, si la lecture de l'abondante littérature qu'ont suscitée ces kystes, renseigne bien sur les modalités thérapeutiques, il persiste, quant aux suites éloignées de ces opérations, une certaine obscurité. J'apporte aujourd'hui une observation d'extirpation de kyste de la queue du pancréas, elle date de 1935, et malgré des réserves que l'examen histologique avait fait formuler à mon ami Jacques Varangot, dont nous savons la particulière compétence sur ce sujet, les suites éloignées sont demeurées excellentes.

Voici cette observation brièvement résumée :

Mme P... (A.), âgée de vingt-deux ans, a constaté, avec une santé parfaite, il y a huit mois une légère voussure sous le rebord costal gauche. Cette tuméfaction, pratiquement indolente augmente constamment de volume. Il n'existe aucun trouble fonctionnel, si ce n'est une anorexie assez particulière pour les sucres et les graisses.

Cette jeune femme, très sportive, continue à mener une vie active jusqu'en juillet 1935, moment où, lui semble-t-il, la tumeur grossit, et atteint le volume d'un petit melon.

Le professeur Duvoir fait pratiquer divers examens, le sang est normal, mise à part une légère anémie à 3.600.000 ; les réactions de Casoni, intradermique et sous-cutanée, pratiquées par le professeur Bénard, sont négatives, il n'y a pas d'éosinophilie (1 p. 100).

Aucun signe d'intoxication hydatique, diagnostic qui fut cependant soulevé, car la malade a toujours eu des chiens auprès d'elle.

Mon maître Roux-Berger veut bien examiner Mme de P... Le diagnostic hésite entre kyste hydatique du lobe gauche ou kyste de la rate ; l'opération est acceptée et j'interviens le 24 juillet 1935 sous anesthésie à l'éther, par une incision sous-costale gauche, d'H. Hartmann, qui me donne une excellente exposition des lésions. Il s'agit d'un volumineux kyste, qui siège dans l'arrière-cavité, dont la paroi blanchâtre et épaisse est sillonnée de gros vaisseaux. Il est complètement indépendant de la rate ; il surplombe le mésocôlon transverse qu'on dégage facilement. La queue du pancréas s'étale sur 2 à 3 centimètres sur la partie interne de la poche. Après section des vaisseaux courts, protection des vaisseaux spléniques, la libération du kyste est facile. Il ne tient plus que par la queue du pancréas, qui est isolée, écrasée, liée et réséquée sur 3 centimètres. Le moignon est enfoui sous l'épiploon.

Les suites opératoires furent simples, sans fistule ; mais la malade présenta une pleurite gauche qui nécessita plusieurs mois de repos à la campagne. Je l'ai revue récemment ; malgré de terribles épreuves subies ces dernières années, son état est excellent et sa cicatrice solide.

Le kyste, gros comme les deux poings, avait un contenu citrin dans lequel on a mis en évidence de la trypsine. Sa surface interne était végétante, hérissée de petits kystes sessiles, avec certaines zones dures blanchâtres.

Histologiquement, J. Varangot le décrit comme un cystadénome papillaire.

L'origine pancréatique de ce kyste me semble affirmée, l'extirpation en fut possible et le bon résultat se maintient depuis douze ans.

---

## RAPPORTS

### *Résultat éloigné de la parathyroïdectomie dans un cas de maladie osseuse de Recklinghausen,*

par M. J. Dor (de Marseille).

Rapport de M. André Sicard.

L'observation que nous a adressée mon ami Jacques Dor me paraît présenter un grand intérêt parce qu'il a pu suivre sa malade quatre ans et demi après la parathyroïdectomie et que le résultat a été remarquable.

Mme A..., Arménienne, âgée de quarante ans, a été traitée en octobre 1940 pour une fracture du fémur gauche survenue à la suite d'une chute banale. On plaça une extension pendant deux mois. Le 8 décembre, après quelques massages, on fit lever la malade, qui, en mettant le pied par terre, se fit une fracture de la jambe droite. Un examen radiographique du tibia décela alors une ostéolyse presque complète. On appliqua un appareil plâtré et on fit une série d'arsénobenzol et d'adrénocalcion. Trois Bordet-Wassermann successifs dans le sang furent négatifs, malgré la réactivation. Deux mois plus tard, après l'ablation du plâtre, l'impotence fonctionnelle restait complète. Un œdème considérable, dur, était apparu au niveau des membres inférieurs, et la consolidation ne paraissant pas acquise, la malade fut envoyée à Marseille.

En avril 1940, cette femme avait présenté une épulis maxillaire gauche du volume d'un œuf, qui fut opéré.

Il s'agit d'une femme très pâle, très amaigrie, grabataire, ne faisant aucun mouvement, répondant à peine aux questions, ne mangeant pas. Ce qui frappe, c'est l'énorme augmentation de volume de la moitié inférieure du corps, surtout marquée au niveau des membres inférieurs, et au fur et à mesure que l'on descend vers les pieds. L'aspect est éléphantiasique, la peau est écailleuse, dure et tendue, on ne peut la pincer. Les parties molles paraissent calcifiées. La partie supérieure du corps est au contraire très amaigrie.

On note, au-dessus du sternum, une petite masse du volume d'une noix, mobile avec la déglutition, très nettement battante et douée d'expansion. Il s'agit manifestement d'une tumeur refoulée par la crosse aortique.

L'examen des deux membres inférieurs, qui retient particulièrement l'attention, montre

que ceux-ci sont en rotation externe, un peu plus marquée du côté droit que du côté gauche. La cuisse gauche fait une crosse externe au tiers supérieur. L'enraidissement des articulations est considérable des deux côtés. La hanche droite, qui ne va pas jusqu'à l'extension, n'a guère que 30° de flexion ; la hanche gauche apparaît complètement ankylosée. Le genou droit a 40° de flexion en partant de l'extension complète, le genou gauche a quelques degrés à peine. La tibio-tarsienne droite joue à peu près normalement, la tibio-tarsienne gauche joue de quelques degrés à partir de l'angle droit. Au point de vue des mouvements actifs, qu'il est d'ailleurs très difficile de provoquer, le côté gauche est presque impotent, la malade remue très légèrement l'extrémité des orteils. Du côté droit, par contre, elle écarte le genou du plan du lit, mais elle ne peut pas soulever le talon ; le pied a un jeu à peu près normal.

Des examens radiographiques de presque tout le squelette sont faits le 24 et le 27 février 1941. Les radiographies du fémur droit, de l'épaule droite, du bassin et du tibia gauche sont démonstratives. Il s'agit manifestemenet d'une maladie de Recklinghausen osseuse. généralisée, et plus marquée sur les membres inférieurs et le bassin. A noter l'extrême calcification des parties molles que l'on voit sur plusieurs clichés.

La petite tumeur sus-sternale est donc presque sûrement parathyroïdienne.

*Numération globulaire* (17 février 1941) :

| | |
|---|---|
| Globules rouges | 1.600.000 |
| Globules blancs | 10 000 |
| Polynucléaires neutrophiles | 61 |
| Polynucléaires éosinophiles | 2 |
| Monocytes | 2 |
| Lymphocytes | 35 |

*Examen sérologique :*

| | |
|---|---|
| B. W. | Négatif. |

Le 3 mars 1941 :

| | |
|---|---|
| Azotémie | 0 gr. 25 p. 1.000 |
| Calcémie | 0 gr. 141 p. 1.000 |

Il n'a pas été possible à ce moment-là de faire de phosphatasémie.

*Intervention.* — Le 10 mars 1941 : ablation d'un adénome parathyroïdien, gros comme une noix, situé au-dessous du corps thyroïde, en avant de la trachée, presque au milieu. Enucléation sus-sternale extrêmement facile, se faisant dans un plan de clivage net.

*Examen histologique.* — Il s'agit d'un volumineux adénome parathyroïdien. La capsule est fortement épaissie par un processus de sclérose collagénofibroblastique, sans phénomène inflammatoire. Il existe même une sclérose péricapsulaire qui s'infiltre en certains endroits en plein tissu glandulaire. L'hyperplasie porte sur tous les éléments cellulaires constitutifs de la glande : cellules claires ou principales, cellules transitoires éosinophiles. Les vaisseaux sont fortement congestionnés ; on rencontre de nombreux foyers hémorragiques étendus, ce qui est assez rare chez l'adulte. Certains de ces foyers sont le siège d'une sclérose hyaline cicatricielle. En certains points, il existe des vésicules colloïdes dont les parois sont constituées par des cellules principales. Certaines d'entre elles ont subi une dilatation kystique.

*Suites opératoires.* — Ce qui est remarquable, c'est l'amélioration de l'état général. A vue d'œil, pâleur, asthénie, anorexie disparaissent comme par enchantement. La malade recommence à remuer et à s'asseoir dans son lit vers la fin de la première semaine.

Des examens de laboratoire sont pratiqués immédiatement après l'opération :

Le 10 mars 1941 : *Calcémie* = 0 gr. 114 p. 1.000, remontant ensuite au taux de 0 gr. 133 p. 1.000.

Le 15 mars 1941 : *le phosphore minéral* est à 3,80 ; *la phosphatase* à 21,5 unités Bodansky, ce qui est une phosphatasémie considérable.

Le 21 mars 1941 : *la calcémie* est à 0 gr. 118 p. 1.000 ; *la calciurie* à 0 gr. 140 p. 100.

Le 8 avril 1941 : *la calciurie* est à 0 gr. 080 p. 100.

Un traitement radiothérapique, à dose recalcifiante sur les deux cuisses et les jambes, à raison de douze séances, deux fois par semaine, fut fait en mai 1941.

En septembre 1941, l'état général peut être considéré comme floride. Mme A... est assise constamment sur son lit. Elle mobilise ses membres inférieurs (genoux en particulier), qu'elle détache du plan du lit, et s'assoit les jambes pendantes au bord de celui-ci. Par

ailleurs, l'infiltration dure des cuisses a considérablement diminué, de même que l'œdème. Des radiographies, pratiquées en juin 1941, ne montraient aucune amélioration de la calcification.

En février 1942, un deuxième traitement radiothérapique fut pratiqué sur la région parathyroïdienne afin d'accélérer les résultats du traitement chirurgical. L'état de la malade était alors à peu près stationnaire, elle ne se levait toujours pas, mais son état général était toujours excellent.

Mais nous avons pu retrouver cette malade tout dernièrement, le 13 novembre 1945, soit quatre ans et demi après son opération. La transformation est maintenant inespérée, Mme A... a repris une vie tout à fait normale. Elle s'occupe chez elle, et marche presque normalement avec l'aide discrète d'une canne. Elle a repris son embonpoint habituel, et ses membres inférieurs ont maintenant les dimensions qu'ils avaient avant le début de la maladie. Il n'y a qu'une ombre au tableau, c'est la consolidation vicieuse en crosse de l'extrémité supérieure du fémur gauche, avec raccourcissement important de 5 centimètres environ, qui entraîne une légère boiterie.

Le 13 novembre 1945 :

| | |
|---|---|
| Calcémie . . . . . . . . . . . . . . . . . . . . . . . . . . | 0 gr. 98 p. 1.000 |
| Phosphatasémie . . . . . . . . . . . . . . . . . . . . . . . | 1,2 unité Bodansky. |
| Phosphatémie . . . . . . . . . . . . . . . . . . . . . . . . | 0 gr. 36 p. 1.000 |
| Calciurie. . . . . . . . . . . . . . . . . . . . . . . . . . | 172 milligrammes par litre. |

*Les radiographies* montrent une recalcification extraordinaire, avec persistance de quelques cavités, surtout au niveau du col du fémur gauche. Ces cavités sont cernées par des lignes de calcification très rassurantes. Le squelette du bassin est redevenu à peu près normal.

Bien que J. Dor n'ait pas pratiqué de biopsie osseuse, les aspects radiologiques du squelette permettent de poser le diagnostic d'ostéose parathyroïdienne. l'hypercalcémie, la phosphatasémie considérablement élevée, l'existence d'une tumeur parathyroïdienne et l'efficacité remarquable de la parathyroïdectomie confirment ce diagnostic.

S'il était encore nécessaire de prouver l'efficacité de l'ablation d'un adénome parathyroïdien dans ces dystrophies osseuses, l'observation de J. Dor apporterait un argument de plus. Il est intervenu sur une malade cachectique, grabataire, que l'on pouvait considérer au stade terminal de la maladie et qui, quatre ans et demi plus tard, avait repris une activité normale.

Dans la plupart des cas en effet, l'état général s'améliore, les fractures spontanées se consolident, les troubles trophiques s'amendent, la décalcification osseuse s'arrête, la calcémie revient à un taux sensiblement normal.

Dans certaines observations, les résultats ont été moins favorables. Ces échecs ont été attribués à une ablation insuffisante du tissu parathyroïdien, et cependant certains se sont produits alors que le sujet était atteint de tétanie, ce qui prouvait bien la parathyroïdectomie totale.

L'observation de J. Dor nous montre que l'on ne doit pas se hâter, après l'opération, de juger le résultat. En dehors d'une nette et rapide amélioration de l'état général, sa malade resta pendant deux ans dans un état fonctionnel stationnaire avec des radiographies du squelette inchangées. Ce n'est qu'à partir de la deuxième année que l'amélioration se dessina pour aller jusqu'à une guérison pratiquement complète.

Il en a été d'ailleurs de même du syndrome humoral comme c'est l'habitude. La calcémie met toujours plusieurs mois pour redevenir normale ; dans un travail récent, Franseen, Simmons et Mac Lean montraient que la phosphatase sanguine, qui leur paraît due à l'activité des ostéoblastes, ne diminuait jamais immédiatement après l'ablation d'un adénome parathyroïdien.

L'intérêt de cette observation est son résultat éloigné. Il y a en effet dans la littérature bien peu d'observations qui aient été suivies pendant un temps aussi long. L'opérée de von Redveitz a été suivie cinq ans et demi, celle de Geissendorfer trois ans et trois mois. La plupart des autres cas ont été suivis pendant une période beaucoup plus courte.

Tous les auteurs ont noté l'absence d'amélioration sur les radiographies prises peu de temps après l'opération.

C'est la même constatation que fit J. Dor qui se demanda même si, trois mois après, l'aspect radiographique du squelette de sa malade ne s'était pas aggravé et cependant, quatre ans et demi plus tard, la calcification était remarquable et la malade avait retrouvé une marche normale.

Rappelons qu'il y a eu à deux reprises un traitement radiothérapique, deux mois et un an après l'opération. Il n'en reste pas moins que l'efficacité de la parathyroïdectomie paraît indiscutable. Son action a été immédiate sur l'état général, tandis que son effet sur la consolidation des fractures, sur la calcification du squelette, sur l'état fonctionnel, ne s'est révélé que très longtemps après.

Ce cas est fait pour encourager à pratiquer la parathyroïdectomie, même dans les cas en apparence désespérés et surtout pour prouver que le résultat ne doit être jugé qu'à longue échéance, au bout de plusieurs années.

Je vous propose de remercier J. Dor de nous l'avoir adressé.

M. **Delannoy** : J'ai opéré il y a trois ans et demi un ingénieur des mines (travail du fond) qui présentait une fracture du radius produite au cours d'un choc minime. L'examen radiographique du squelette montra de nombreuses aires kystiques et une décalcification généralisée. Syndrome clinique d'anémie, asthénie, fatigabilité. Syndrome humoral de calcémie et de phosphatasémie élevées et d'hypophosphorémie. L'exploration chirurgicale de la région thyroïdienne permet d'enlever simplement un adénome parathyroïdien du poids de 10 grammes. Malgré une chute importante du taux de la calcémie aux environs de 0,05 et une amélioration nette du syndrome clinique les lésions osseuses furent très longues à se réparer au point que j'avais pensé à un adénome parathyroïdien double. Un traitement à base de vitamine A, B, C, amena une recalcification très rapide. On peut se demander si les carences vitaminiques ne jouent pas un rôle dans l'évolution de la maladie osseuse de Recklinghausen et dans le retard de la réparation osseuse après l'adénomectomie.

M. **Sylvain Blondin** : L'intéressante observation de M. Dor m'étonne dans ses détails : il est difficile, en une courte note, de fixer les indications et les résultats de la chirurgie parathyroïdienne dans les dystrophies osseuses : les beaux et étudiés travaux de l'école de Leriche nous ont tous instruits, et nous savons quelles interprétations on peut donner de l'observation célèbre de Mandl.

Mon expérience personnelle m'a appris que seules étaient justiciables d'interventions parathyroïdiennes les ostéoses avec hypercalcémie, dûment vérifiée. L'ablation d'une parathyroïde, adénomateuse ou augmentée de volume, a toujours été, dans mes observations, suivie d'une chute de la calcémie et d'une consolidation très rapide des lésions osseuses ou des fractures.

Il est intéressant de savoir que la guérison est obtenue quatre ans plus tard, mais bien des facteurs peuvent y avoir contribué.

M. **Jacques Leveuf** : La discussion qui vient de se dérouler s'éclaire beaucoup si l'on se rapporte aux théories modernes sur les rapports entre l'hyperparathyroïdie et l'hypercalcémie.

D'après les travaux d'auteurs, tels que Greenwald, Ellsworth, Albright, l'hormone parathyroïdienne agit d'abord sur le rein : le seuil de l'élimination rénale des phosphates est abaissé. Il se produit alors une fuite des phosphates du sang dans l'urine. Pour maintenir l'équilibre de ses humeurs l'organisme prélève des phosphates sur le système osseux, son réservoir naturel. Mais leur mobilisation entraîne celle du calcium qui lui est lié. Et comme l'hormone para-

thyroïdienne ne modifie pas l'élimination rénale du calcium, il s'ensuit une hypercalcémie.

L'action de l'hormone parathyroïdienne sur l'os n'est donc ni primitive ni directe.

On concoit que l'ablation d'une ou de plusieurs parathyroïdes ou saines ou malades (adénomes), chez des sujets plus ou moins hypercalcémiques, puisse retentir de manière très variée sur les lésions pathologiques du squelette à type porotique. On conçoit surtout que l'ablation des parathyroïdes puisse faire disparaître l'hypercalcémie sans que les remaniements du squelette (recalcification, cal de fracture, etc.) se fassent de manière sensiblement plus rapide que chez le sujet normal.

---

## COMMUNICATIONS

### *Rupture traumatique « sous-cutanée » de l'estomac et du cholédoque,*

par M. **M.-L. Grimault** (d'Algrange), associé national.

Les ruptures de l'estomac consécutives aux grands traumatismes de l'abdomen ont la réputation d'être rares, très graves et par conséquent de ne pas présenter grand intérêt au point de vue pratique (Guinard). M. Lenormant et ses collaborateurs du *Journal de Chirurgie* (d'Allaines, Gueullette, Guimbellot, Huet, Richard, Sicard, Welti), ont eu le grand mérite d'attirer l'attention des chirurgiens français sur cette question en publiant des analyses de travaux étrangers.

La plus haute expression de lésion traumatique rencontrée au niveau de l'estomac, c'est la rupture transversale, totale, de cet organe qui est ainsi divisé en deux portions : l'une généralement petite, pylorique, l'autre, cardiaque, représentant la plus grande partie du viscère.

Nous n'en avons trouvé qu'un seul cas publié dans la littérature mondiale. Notre très regretté collègue Wilmoth en a donné l'analyse, en 1933, dans le *Journal de Chirurgie :* E. Just (Innsbruck) opère une heure et demie après l'accident, un motocycliste qui avait heurté la barrière d'un passage à niveau. Il découvre une rupture complète entre l'estomac et le duodénum. Il fait une opération de Péan suivie de guérison.

Nous avons eu l'occasion d'observer un cas analogue méritant de vous être présenté. Le voici :

Observation. — Le 16 mai 1946, St... (Eugène), trente-huit ans, est admis d'urgence à l'hôpital d'Algrange dans un état grave, choqué, pouls filant à 130, extrémités froides, respiration superficielle, ventre de bois. Nous pensons à une rupture du foie. Deux heures auparavant, St..., roulant à vive allure à motocyclette, dans une rue interdite, a heurté une barrière. Mise en œuvre immédiate des différents moyens de réanimation. Dès que l'état de choc s'est un peu atténué : *Opération* (aide : M. Poitevin). Ether, laparotomie médiane : sang dans le ventre en grande quantité avec liquide gastrique d'odeur alcoolique. Découverte d'une rupture transversale totale de l'estomac dans l'antre pylorique. Les bords de la déchirure sont déchiquetés, la muqueuse est éversée avec taches ecchymotiques sous-muqueuses étendues.

Résection de toute la portion pylorique de l'estomac. Sur la portion cardiaque, résection d'une tranche annulaire large de trois travers de doigts, enlevant les bords déchiquetés et les zones ecchymotiques. Continuité du tube digestif rétablie par : Billroth II.

Il existe également une lésion des voies biliaires (vésicule intacte), cause d'un épanchement bilieux sous-séreux infiltrant le pédicule hépatique. Mèches et drains, paroi suturée en trois plans. Les suites opératoires n'ont été troublées que par un abondant écoulement biliaire par le drain, il a duré trois jours.

Sortie de l'hôpital le 3 juin 1946. Reprise du travail le 8 août 1946. Dès le 28 août 1946

apparaît un ictère progressif sans rémission qui entraîne l'arrêt du travail le 25 septembre. Le 16 novembre, St... est réadmis à l'hôpital avec ictère très foncé, bradycardie, selles

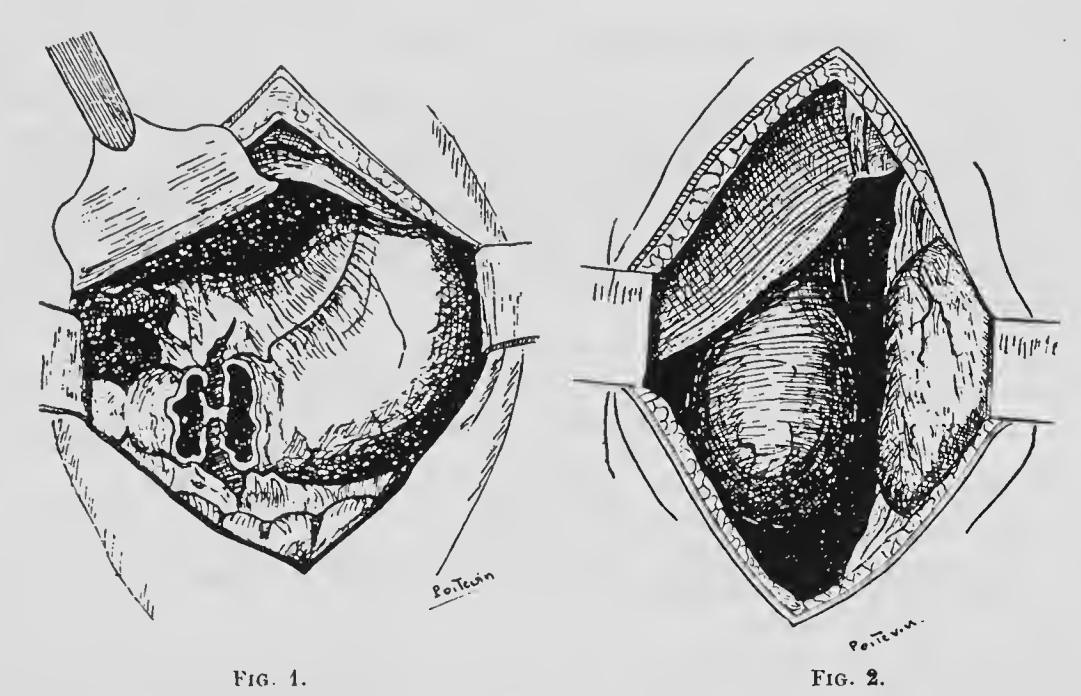


FIG. 1. FIG. 2.

FIG. 1. — Première opération : rupture transversale de l'estomac. Une mince languette reste sur la paroi postérieure.
FIG. 2. — Deuxième opération : la vésicule distendue et le moignon gastrique s'affrontent.

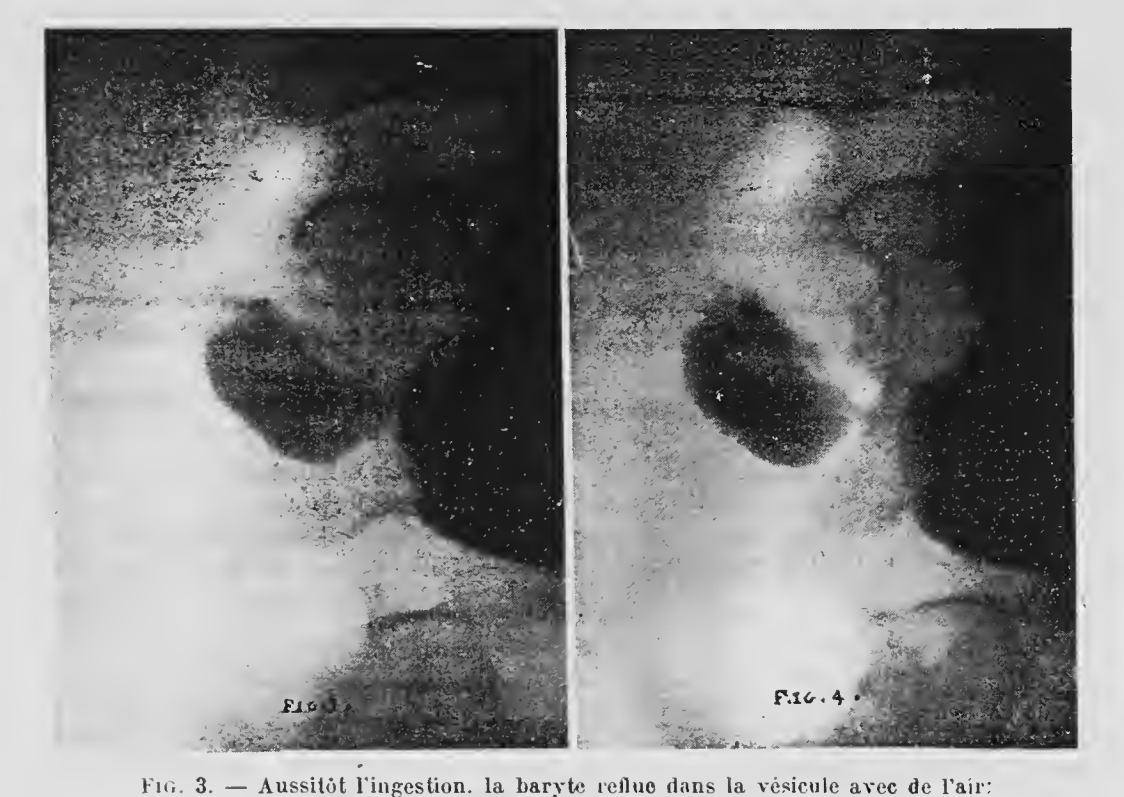



FIG. 3. — Aussitôt l'ingestion, la baryte reflue dans la vésicule avec de l'air. Ondes contractiles au voisinage de l'anastomose.
FIG. 4. — Le néo-sphincter a fermé l'anastomose, isolant la vésicule de l'estomac. Le reflux est arrêté.

décolorées, urines acajou. Grosse vésicule palpable. L'état général est très précaire : sang dans les selles à plusieurs reprises.

Diagnostic : sténose du cholédoque.

*Deuxième opération :* 18 novembre, laparotomie : découverte d'une vésicule énorme, pyriforme, libre d'adhérences, au contact du moignon gastrique. Nodule cicatriciel palpable sur le cholédoque. Foie violacé, augmenté de volume. La vésicule est vidée de son contenu (300 c. c. de bile noire, épaisse) ; cholécystogastrostomie.

*Suites opératoires :* grosse hémorragie par l'anus le 20, qui donne des inquiétudes ; transfusion. L'ictère régresse progressivement. St..., convalescent, quitte l'hôpital le 21 décembre 1946. Il est revu le 6 février 1947, il a augmenté de 6 kilogrammes. L'ictère a disparu, selles et urines normales. Etat général excellent.

*Examen radiographique* (Dr Waegelé) : après absorption de baryte, l'estomac se remplit régulièrement, il est ptosé, bas-fond au niveau de la 3e lombaire. Evacuation rapide par la bouche gastro-jéjunale.

Dès l'ingestion de baryte, reflux d'air et de baryte dans la vésicule. Rapidement apparaissent des ondes contractiles vésiculaires qui ferment l'anastomose cholécystogastrique et s'opposent à la pénétration ultérieure de la baryte. Des clichés en série de la vésicule permettent d'en fixer les différents aspects. Quelques heures après l'ingestion de baryte, l'estomac est à peu près vide. C'est alors que la vésicule vide son contenu opaque dans l'estomac.

Le 15 février 1947, St..., complètement rétabli, reprend son travail normal.

Deux points sont à retenir de cette observation : la rupture de l'estomac, la rupture du cholédoque avec sténose consécutive.

Dans l'observation de Just comme dans celle que je viens de vous rapporter, l'étiologie est identique : accident de motocyclette avec choc violent contre une barrière et portant sur la région épigastrique. Les lésions ont été causées par un écrasement des parois gastriques contre la colonne vertébrale.

Dans les deux cas, une résection gastrique a été pratiquée : le chirurgien d'Innsbruck a fait un Péan ; nous avons réalisé un Billroth deuxième manière, afin d'éloigner le plus possible les sutures anastomotiques de la zone traumatisée et de soustraire ainsi la suture terminale à l'action des mouvements péristaltiques.

Dans ces deux cas, la ligne de conduite était simple : réséquer largement les tissus contus, écrasés, enlever toutes les zones ecchymotiques. Il suffisait de suivre pour cela les règles des gastrectomies.

Les indications de la gastrectomie dans les ruptures de l'estomac ne doivent pas être limitées à ces cas extrêmes où la déchirure intéresse tout le pourtour de l'organe. La gastrectomie peut être utile dans les cas où la rupture est moins étendue.

Au cours d'une laparotomie, après traumatisme abdominal, faisant découvrir une rupture limitée de la paroi antérieure de l'estomac, il ne faut pas se contenter de suturer hâtivement. Il est prudent de profiter de cette brèche pour explorer la cavité gastrique et pour vérifier s'il n'existe pas de lésions de la paroi postérieure et de suffusions sanguines sous-muqueuses susceptibles de provoquer des complications secondaires. Ainsi Neuberger, suturant une rupture de la face antérieure de l'estomac, a perdu son opéré le lendemain, à la suite d'une hémorragie gastrique. L'autopsie a révélé que cette hémorragie provenait d'un écrasement de la muqueuse de la paroi postérieure, écrasement passé inaperçu au cours de l'opération. L'opéré de Hausshandt a fait une complication analogue. Ces deux malades auraient donc bénéficié d'une exploration de l'estomac et d'une résection gastrique.

L'observation de Guinard nous apprend, d'autre part, l'importance de l'excision des zones contuses de l'estomac qui peuvent s'escharifier et se perforer secondairement.

Bien entendu, en présence d'une rupture limitée de l'estomac sans lésions muqueuses étendues, la simple suture de la brèche gastrique suffit pour guérir le malade.

Les grands traumatismes de l'abdomen, qui provoquent la rupture des parois gastriques avec lésions muqueuses par écrasement, s'accompagnent dans

54 p. 100 des cas de lésions associées d'autres viscères (Glassmann). M. Lenormant a donné dans le *Journal de Chirurgie* l'analyse du travail d'Oberascher dont l'opéré présentait, outre la rupture de l'estomac, une lésion du pancréas.

Les parois gastriques peuvent se rompre non seulement par écrasement, mais aussi par éclatement. Il suffit parfois pour cela d'un traumatisme minime. La distension gastrique joue alors un rôle important : distension soit par des aliments, soit par des gaz. Il est certain que le pylorospasme et le cardiospasme peuvent empêcher la fuite du contenu gastrique au moment du traumatisme. Les lésions, dans l'éclatement, siègent d'habitude sur la petite courbure. Elles sont limitées et ne s'accompagnent pas d'ecchymoses sous-muqueuses. La suture de la brèche gastrique sera toujours suffisante.

La rupture dite « sous-cutanée » de l'estomac causée par un traumatisme de l'abdomen (en dehors de toute plaie par arme blanche et arme à feu) et qui se produit sur un estomac indemne de toute lésion pathologique, ulcère ou cancer, n'est pas exceptionnelle. Scotson cite les statistiques de Sherren : 270 cas de contusions de l'abdomen avec 5 ruptures de l'estomac ; de Makin : 282 cas avec 8 ruptures. Cela fait une moyenne d'une rupture de l'estomac pour 42 traumatismes importants de l'abdomen. Cette lésion s'accompagne d'une mortalité élevée : 82 p. 100 d'après Neuberger. Seuls les cas opérés très précocement guérissent.

*
* *

Le malade, dont je viens de vous rapporter l'observation, a présenté, outre la rupture de l'estomac, une rupture du cholédoque qui s'est traduite immédiatement par un écoulement biliaire important qui a duré trois jours. Le cholédoque s'est cicatrisé spontanément. M. Brocq a déjà signalé « l'étonnante tendance des voies biliaires à la cicatrisation spontanée ».

Tout laissait prévoir une guérison définitive quand, trois mois après l'accident, apparaissait un ictère progressif, sans rémissions, avec selles décolorées, urines brun acajou et grosse vésicule qui indiquaient une sténose du cholédoque.

Une telle complication est bien rare, puisque M. Mathieu, dans son rapport au XXXII[e] Congrès français de Chirurgie, en 1923, ne signalait, en dehors des oblitérations calculeuses et néoplasiques que 2 rétrécissements de la voie biliaire principale : l'un de Garré, l'autre du professeur Gosset. Nos recherches bibliographiqus ne nous ont permis d'en découvrir que trois autres (Florcken, Edington, Just).

Nous avons fait à ce malade une cholécysto-gastrostomie. Malgré l'état grave dans lequel il se trouvait au moment de l'opération, nous avons eu la satisfaction de le guérir. Deux mois plus tard, un examen radiologique minutieux nous a permis de vérifier le fonctionnement de l'anastomose biliodigestive et de faire des constatations analogues à celles qui ont été observées par MM. Soupault et Mallet-Guy et exposées au XLVIII[e] Congrès français de Chirurgie, en 1945. Cet examen était grandement facilité par le fait que le malade ayant subi une gastrectomie antérieure, il n'y avait pas de superpositions d'images et que la vésicule pouvait être nettement visible après le reflux de la baryte.

Aussitôt l'ingestion du produit opaque, dès les premières contractions gastriques, la baryte pénètre dans la vésicule. Elle présente rapidement des ondes contractiles visibles sur ses contours et la fermeture de l'anastomose est presque immédiate.

Des clichés en série nous ont permis de fixer les rapides modifications de formes de la vésicule. Sur plusieurs de ces clichés, on voit nettement la vésicule effilée vers la bouche anastomotique ; elle renferme alors de la baryte et de l'air.

Il s'est donc formé un véritable sphincter intercalé entre la vésicule et l'estomac. La première bouchée de baryte a surpris le sphincter et pénétré dans la

vésicule. Le sphincter, entrant en action, s'est ensuite opposé à l'ascension du liquide dans la voie biliaire principale.

Ce n'est que quelques heures après l'ingestion barytée, l'estomac étant presque vide, que les contractions vésiculaires ont vidé dans l'estomac le contenu opaque de la vésicule.

*Conclusion.* — En présence d'une rupture traumatique de l'estomac, la vie du blessé dépend d'une opération précoce, parfois simple : la suture, parfois audacieuse : la gastrectomie.

Dans les ruptures traumatiques des voies biliaires, si le blessé survit au « cholépéritoine », il faut le suivre longuement, car, à plus ou moins longue échéance, une atrésie de la voie biliaire principale peut se produire.

BIBLIOGRAPHIE

Bolton. — *Journ. de Chir.*, **36**, 573 (Sicard).
Brocq. — *Bull. Soc. Chir.*, 1933, 805.
Edington. — *Journ. de Chir.*, **20**, 679 (Leveuf).
Florcken. — *Journ. de Chir.*, **17**, 68 (Lecène).
Guinard. — *Traité de Chir.*, **24**, 120 (Le Dentu et Delbet).
Glassmann. — *Journ. de Chir.*, **34**, 377 (Guimbellot).
Hausshandt. — *Journ. de Chir.*, **41**, 470 (Gueullette).
Just. — *Journ. de Chir.*, **29**, 82 (A. Richard).
Neuberger. — *Journ. de Chir.*, **23**, 535 (A. Richard).
Oberascher. — *Journ. de Chir.*, **42**, 269 (Lenormant).
Scotson. — *Journ. de Chir.*, **50**, 256 (Welti).

M. **Petit-Dutaillis :** A propos de sa remarquable observation, je me permettrai seulement de poser à M. Grimault une question au sujet du mode de dérivation biliaire qu'il a cru devoir adapter pour le traitement de la sténose résiduelle de la voie principale. Pourquoi a-t-il préféré la cholécysto-gastrostomie, malgré l'inconvénient du reflux alimentaire, alors qu'une cholédoco-duodénostomie semblait trouver dans son cas, du fait que le duodénum se trouvait exclu par la gastrectomie, des conditions idéales de fonctionnement ?

M. **Grimault :** Je répondrai simplement à M. Petit-Dutaillis que les conditions anatomiques étaient tellement favorables que je n'ai pas hésité à faire une cholécysto-gastrostomie. L'anastomose dans ce cas était en effet extrêmement facile par suite de la disposition anatomique.

## *Colectomie totale pour mégacôlon après échec d'une résection sigmoïdienne,*

par M. **J. Mialaret.**

L'histoire clinique du mégacôlon que j'observe depuis six ans, remonte à la naissance, son histoire chirurgicale à 1938. Je vous en ai exposé le début en 1945, à l'occasion du rapport de M. Jean Quénu sur un travail de MM. Moreau et Sébileau : *Deux cas de mégarectosigmoïde traités par la sigmoïdectomie. Guérison fonctionnelle parfaite.* Il figure dans les *Mémoires* du 28 février 1945, ce qui me permettra de ne le rappeler que très brièvement jusqu'à cette date.

Il s'agit d'une jeune fille de seize ans qui présentait un mégasigmoïde pour lequel M. Fèvre avait pratiqué en 1938 une résection splanchnique gauche, puis, en 1940, une sphinctérotomie interne sans succès. Le mégasigmoïde était véritablement monstrueux. Je le réséquai et le résultat immédiat, l'action sur le développement général du sujet furent remarquables. Elle prit 15 kilogrammes en trois mois, les règles apparurent et cette enfant

cachectique était l'année suivante une jeune fille parfaitement développée et en pleine santé. Cette guérison dura deux ans. Je la revis en août 1944 ballonnée et nauséeuse et le lavement

Fig. 1. Fig. 2.

Fig. 1. — Deux ans après la résection sigmoïdienne (voir les radios préoparatoires in *Mém. Acad. Chir.*, 28 février 1945).
Fig. 2. — Trois ans après la résection sigmoïdienne, La distension s'accentue.



Fig. 3. — Un an et demi après colectomie totale

baryté mit en évidence une distension manifeste de tout le côlon restant. La menace d'une nouvelle intervention fit disparaître la malade que je retrouvai en 1945 dans un état lamen-

table, ne pesant plus que 32 kilogrammes dans un service de médecine où elle était hospitalisée depuis trois mois avec une fièvre oscillant entre 37° et 40° et rebelle à toute thérapeutique. On avait pensé à une typhoïde, à une granulie. La dilatation colique était énorme, l'exonération intestinale ne se produisant que par regorgement deux fois par mois environ. Il n'était que trop évident que le pronostic était extrêmement grave et une colectomie totale me parut la seule ressource. Craignant de la pratiquer en un temps en raison de l'état général, je me suis cru obligé d'imposer à cette malade quatre interventions successives, ce qui porte à 11 le nombre des opérations qu'elle a subies depuis 1938.

Cæcostomie dans un premier temps, puis anastomose latéro-latérale entre l'iléon et le segment colique immédiatement sus-jacent au Douglas. Enfin dix jours plus tard colectomie totale qui fut pratiquée sans aucune difficulté. Craignant d'abandonner dans l'abdomen un bout colique dont la suture, en raison de l'épaisseur de la tranche intestinale, ne me semblait pas donner de garantie suffisante, je ne sectionnai le côlon gauche qu'à 10 centimètres au-dessus de l'anastomose et l'abouchai à la peau.

Les suites opératoires ne furent pas simples après cette intervention importante chez une malade cachectique et fébrile et l'état général pendant quinze jours fut alarmant, mais la température, que n'avait fait tomber ni la cæcostomie, ni l'iléoclostomie, disparut aussitôt après la résection. L'anus gauche fut fermé sans difficulté un mois plus tard. La malade prit 20 kilogrammes en quatre mois. Elle a engraissé aujourd'hui de 31 kilogrammes depuis l'intervention. Les règles, qui avaient disparu depuis un an, sont aujourd'hui normales et cette jeune fille est apparemment en pleine santé. Elle a, par jour, trois à quatre selles qui ne sont pas liquides. Les examens radiologiques récents ne montrent qu'une dilatation modérée du segment terminal du grêle, physiologique, si l'on peut dire, après colectomie, et qui ne s'est pas accentuée depuis huit mois.

C'est en somme, pour le moment, un excellent résultat de la colectomie totale et il semble que l'avenir de cette malade puisse être, aujourd'hui, envisagé avec confiance.

Quelle a été jusqu'à présent la place de la colectomie totale dans le traitement du mégacôlon et quels en sont les résultats connus ?

Le nombre de cas publiés est, à ma connaissance, restreint. Je n'ai pu en recueillir qu'une quarantaine. Ce serait donc, en comparaison de la fréquence des sympathectomies et des colectomies segmentaires, une intervention rare.

En réalité elle tend à devenir plus courante. Aux Etats-Unis, certains chirurgiens, enhardis par les progrès de l'anesthésie, de la thérapeutqiue anti-shock et par les excellents résultats obtenus, n'hésitent pas à la pratiquer d'emblée, en un temps, lorsque le traitement médical s'avère insuffisant. Le travail le plus intéressant de ce point de vue est celui de Grimson, Vandegraft et Dratz qui date de février 1945 (*Surgery, Gynecology and Obstetrics*). Quoique les observations de colectomie totale, sauf celles qui sont de date récente, soient en général peu détaillées, elles nous apprennent cependant :

1° Que cette opération a été pratiquée dans les deux tiers des cas chez l'adolescent ou le grand enfant, mais aussi chez de très jeunes sujets, un an, sept mois [voir Ask Upmark] (1).

2° Que s'il s'agissait habituellement d'interventions décidées en désespoir de cause, après échec d'une iléosigmoïdostomie, d'une résection segmentaire ou d'une sympathectomie, elle a constitué dans un quart des cas, le premier acte chirurgical, exécuté d'emblée, et dans la moitié des cas en un seul temps.

*Quels en sont les résultats?*

« La colectomie totale, disait M. Okinczyc à la Société de Chirurgie en 1932, est, aussi bien chez l'enfant que chez l'adulte, une détestable et grave opération... »

« Tous reconnaissent, écrit M. Boppe en 1938, dans son rapport au Congrès des Pédiatres de langue française, les mauvais résultats des colectomies totales ou subtotales, diarrhée, douleurs abdominales, dilatation secondaire du grêle, etc. »

(1) *Brün's Reitr. z. Kl. Ch.*, 1931. vol. CLI 73.

« J'ai renoncé depuis longtemps, déclare enfin en 1941 M. Leriche, à la colectomie totale chez l'adulte. J'ai suivi deux de mes colectomisés totaux. L'un dix-huit, l'autre quatorze ans, tous les deux sont restés misérables et dolents après une courte phase d'amélioration... »

Si l'on s'en tient aux publications, je constate sur 37 cas : 11 décès opératoires, la gravité du pronostic augmentant avec l'âge (4 décès sur 5 opérés de moins de quatre ans). Les résultats éloignés sont mal connus. Je note sur 16 cas où il en est fait mention, 3 échecs complets, 1 résultat passable, 11 résultats satisfaisants. Ce bilan paraît médiocre, il s'explique par la décision tardive à cette intervention réputée grave, en désespoir de cause, chez des sujets cachectiques, parce qu'aussi, la majorité des cas publiés date de plus de dix ans. Il est légitime de penser que les techniques actuelles permettront à l'avenir des statistiques bien meilleures.

S'il n'est pas encore question d'envisager communément la colectomie totale comme indiquée d'emblée, lorsque le traitement médical se montre insuffisant, il semble bien qu'elle constitue la seule ressource lorsque les sympathectomies et les résections segmentaires ont échoué, ce qui est tout de même assez fréquent dans la véritable maladie de Hirschprung. La plupart des succès de la sympathectomie, souvent publiés trop précocement, concernent des dolichocôlons et et non de vrais mégacôlons, il suffit de regarder les radiographies pour s'en convaincre.

A propos d'une observation personnelle de colectomie totale secondaire après échec d'une résection segmentaire sigmoïdienne, Fontaine écrit : « Nous n'avons enregistré que des échecs dans la véritable maladie de Hirschprung, aussi avons-nous complètement abandonné, dans ces cas, les opérations sympathiques... » (*Mémoires Acad. de Chir.*, 1945, 420). Les échecs de la résection sigmoïdienne existent eux aussi. On a invoqué comme cause de la dilatation secondaire :

1° Le rétrécissement de l'anastomose colique. En réalité, dans tous les cas où l'on est réintervenu, on l'a trouvée largement perméable.

2° L'insuffisance de longueur de la résection sigmoïdienne vers le bas, vers le rectum, laissant persister un angle rectocolique et une gêne du transit. Son rôle paraît certain et tient à la technique habituellement employée : résection avec anus *in situ* qui oblige à garder un trop long segment colique sus-jacent au rectum. Mais comment éviter cet anus *in situ* et comment pourrait-on pratiquer des anastomoses immédiates dans ces intestins épaissis, indurés ?

3° L'étendue des altérations nerveuses et musculaires des tuniques intestinales, impossible à préciser à l'avance. Si elles sont limitées au sigmoïde, la résection sigmoïdienne suffira ; dans le cas contraire, tout le cadre colique est dilaté ou se dilatera et le résultat sera nul.

Quelle qu'en soit la cause, je constate que chez ma malade, splanchnicectomie, résection du sigmoïde, ont échoué. Ni l'iléosigmoïdostomie, ni les sulfamides, ni la pénicilline, n'ont pu faire baisser la température, ni améliorer l'état général. Seule, la suppression de l'énorme réservoir colique a amené la disparition de la fièvre et le résultat que vous avez pu constater.

*Du point de vue technique.* — Si l'on en juge d'après les résultats publiés, mieux vaudrait pratiquer la colectomie totale en deux temps : le premier étant l'anastomose iléosigmoïdienne, latérolatérale, malgré les inconvénients bien connus des deux culs-de-sac intestinaux. Il est bien rare que l'état des parois coliques permette avec sécurité une implantation termino-latérale ou, à plus forte raison, une anastomose terminoterminale, comme certains n'ont pas hésité à le faire — et l'ont regretté.

Il faut, lors de l'exérèse, sectionner le côlon à peu de distance de l'anastomose et il ne semble pas recommandable de conserver, comme je l'ai fait, un court segment colique au-dessus de l'anastomose et de l'amener à la peau pour éviter le risque de désunion. Les matières passent trop facilement par cet anus de dérivation. Tant qu'il persiste, l'anus normal fonctionne peu, le transit

intestinal en est encore accéléré. La fermeture peut en être très difficile et certains auteurs ont été obligés de réintervenir plusieurs fois pour fermer cette fistule colique.

Ce ne fut pas le cas pour ma malade. Erkes (2) faillit perdre la sienne chez qui la totalité des matières empruntait le trajet artificiel. Sentant au toucher rectal une sorte de repli muqueux, il crut que cet obstacle, si souvent invoqué à l'origine du mégacôlon, était aussi la cause de l'insuccès des tentatives répétées de fermeture de l'anus et s'efforça à plusieurs reprises de sectionner ce soi-disant obstacle ce qui entraîna des hémorragies graves. Finalement la malade guérit après une dizaine d'interventions.

Si la colectomie en deux temps semble *a priori* plus prudente chez les sujets très jeunes et les malades fatigués, je crois qu'il ne faut pas juger de l'intervention en un temps d'après sa gravité d'autrefois. Il semble que les techniques anesthésiques, anti-shock et anti-infectieuses permettent de l'employer plus fréquemment à l'avenir. Le nombre des observations récentes est trop restreint pour autoriser des conclusions valables, mais les résultats de Grimson sont magnifiques. Ses opérés n'ont subi qu'une intervention et ont guéri rapidement. L'un d'eux retourne à l'école un mois plus tard alors que j'ai mis six ans pour guérir ma malade qui a subi onze interventions. J'espère que ce résultat, bien mérité, sera définitif.

Quant à la dilatation excessive du grêle après colectomie totale pour mégacôlon, avec gêne du transit, ballonnement, troubles de dénutrition, les observations publiées n'en parlent guère. Existe-t-il un moyen de la prévenir et, le cas échéant, de la traiter ? Seules de nouvelles observations pourront nous fixer sur l'avenir des malades ainsi opérés et sur celui d'une méthode apparemment séduisante.

## *Colectomie totale pour maladie de Hirschprung après échec d'une double sympathectomie lombaire et d'une hémicolectomie gauche,*

par MM. **Jacques Hepp** et **Pierre Petit**.

L'observation que nous rapportons se rapproche par bien des points de celle que Mialaret vient de relater.

Elle concerne un jeune garçon qui, de l'âge de neuf ans à l'âge de treize ans, a subi sept interventions chirurgicales pour un volumineux mégacôlon congénital, caractéristique de la maladie de Hirschprung. Là aussi, c'est à une colectomie totale de nécessité que nous avons été acculés en dernier ressort.

Voici, en bref, le curriculum de cette longue maladie à divers épisodes.

Depuis sa naissance, le jeune D... n'a jamais eu de selles spontanées et a présenté à plusieurs reprises au cours de longues périodes de constipation, s'étendant sur des jours, parfois des semaines, des accidents subocclusifs.

C'est pour un syndrome grave d'obstruction intestinale qu'en juin 1942, à l'âge de neuf ans et demi, il est admis dans le service de l'un de nous aux Enfants-Assistés. Le diagnostic de mégacôlon est évident. L'histoire clinique, les résultats de l'examen physique en font foi. Le ballonnement est considérable, il s'accompagne d'ondulations péristaltiques, et même de signes de gêne circulatoire manifeste : œdème des membres inférieurs et du scrotum.

L'échec successif d'une infiltration lombaire bilatérale, de lavements hypertoniques haut portés, de la prostigmine voire même d'une rachianesthésie à la percaïne, oblige à recourir à l'établissement d'un *anus cœcal*, quatre jours après l'admission du malade. Cet anus joue quelque temps son office de soupape, mais après la chute du tube de Paul, il présente une tendance invincible à la fermeture spontanée. A dater de ce moment, purgations et lave-

(2) Erkes : Colectomie totale pour mégacôlon. *Brüns Beiträge z. Kl. Ch.*, 1930, vol. 150. 303.



Fig. 1. — Image de mégacôlon gauche après double sympathectomie lombaire.



Fig. 2. — Après l'hemicolectomie gauche, dilatation du colon restant.

ments redeviennent indispensables. Malgré que les infiltrations lombaires ne donnent aucun résultat décisif, devant l'état très précaire du petit malade qui fait redouter le shock d'une colectomie, on décide de pratiquer des sympathectomies.

Pour s'assurer toutes chances de succès, on confie l'exécution de ces opérations sympatiques, à un chirurgien spécialisé (Dr Servelle).

Le 12 mars 1943 : *résection du sympathique lombaire gauche*, des trois premiers ganglions, et de quelques filets transversaux représentant une partie au moins du splanchnique. En l'absence de résultat positif, le 30 avril 1943 : *résection large du sympathique lombaire droit*, comprenant toute la chaîne depuis l'arcade du psoas jusqu'au quatrième ganglion. En dépit de ces sympathectomies, l'état reste stationnaire : lavements et purgations demeurent indispensables pour l'obtention d'une selle.

La radiographie montre toujours un mégacôlon considérable à prédominance sigmoï-



Fig. 3. — Après colectomie totale, dilatation progressive des anses grêles.

dienne, avec rectum intact, et qui se révélera empiéter jusque sur le tiers gauche du transverse à l'intervention (*Cf.* cliché 1).

L'enfant quitte l'hôpital quelques mois et y rentre le 30 octobre 1943, en état de subocclusion assez alarmant ; état qui cède aux thérapeutiques habituelles. On se résout alors à pratiquer une *colectomie segmentaire* limitée aux lésions visibles.

Le 1 décembre 1943, nous exécutons une *hémicolectomie gauche* enlevant l'angle splénique, avec mise à la peau des sections sigmoïdienne basse et transverse, en canon de fusil, dans la fosse iliaque. Le résultat est nettement favorable : selles spontanées par l'anus artificiel, amélioration de l'état général, tant que persiste le large abouchement colocutané. On se croit autorisé à *fermer l'anus* le 1er avril 1944. La fermeture de celui-ci, largement libéré, est réalisée dans des conditions techniques satisfaisantes. Cependant, l'évolution post-opératoire est assez singulière : les matières s'accumulent dans le bout inférieur, mais n'en sont pas expulsées ; au septième jour, elles réapparaissent dans l'incision iliaque gauche, la suture colique s'étant désunie. Devant un état de météorisme évident, on débride plus largement la fistule stercorale. A dater de ce moment, la situation restera inchangée pendant des mois, les évacuations spontanées ou provoquées se feront par les voies naturelles, et par l'ancien anus iliaque, qu'on devra dilater régulièrement. Son obturation spontanée étant automatiquement suivie de phénomènes du type subocclusif, une radiographie avec lavement baryté confirme au début de 1945, qu'il n'y a pas de stenose vraie au niveau de l'ancienne

colostomie, d'ailleurs toujours fistulisée, et accuse une considérable dilatation du côlon restant, du type mégacolique. (*Cf.* cliché 2).

Pour mettre un terme à cet état, améliorer le fonctionnement intestinal, et supprimer la pénible infirmité que représente la fistule stercorale, le seul recours nous paraît être la *colectomie totale.* On l'effectue en deux temps : *iléo-sigmoïdostomie termino-latérale avec exclusion* le 3 juillet 1945. *Colctomie du côlon résiduel* droit, transverse et sigmoïdien, terminée par la fermeture en cul-de-sac du rectosigmoïde au voisinage de l'anastomose, iléo-sigmoïdienne. le 15 novembre 1945. L'exécution de cette colectomie totale de nécessité a été compliquée par les adhérences du cæcum dans la fosse iliaque droite au niveau de l'ancien anus cæcal, et par l'existence de la fistule stercorale transverso-sigmoïdienne gauche. Suites néanmoins favorables.

Actuellement (mars 1947) , un an et demi après la dernière intervention, l'enfant est sans doute débarrassé de tout anus iliaque, il s'est développé quelque peu, il n'a besoin d'avoir recours à aucune purgation, à aucun lavement, ayant deux à trois selles molles quotidiennes, et se souillant même parfois la nuit. Mais le résultat global n'est pas enthousiasmant : l'abdomen est encore ballonné, de façon importante, il y a par instant des crises de coliques, voire même quelques vomissements, et une sensation générale de gêne abdominale persiste. Tous troubles expliqués par la dilatation considérable (plus considérable encore actuellement que sur la radio jointe) du grêle. Celui-ci a l'aspect. non seulement d'un côlon, mais même d'un mégacôlon. Aucun obstacle n'explique cette dilatation progressive, l'anastomose iléo-sigmoïdienne vérifiée par rectoscopie est en effet parfaitement souple, d'excellent calibre (*Cf.* cliché 3).

Cette observation, rapprochée de celle que vient d'apporter Mialaret, et de celle relatée ici par Fontaine (octobre-novembre 1945) vient confirmer certaines notions déjà acquises sur l'inefficacité des sympathectomies dans la maladie de Hirschprung et infirmer quelque peu la confiance habituellement mise dans les colectomies segmentaires.

Le procès des sympathectomies dans le traitement des mégacôlons congénitaux a été ouvert en 1940 par M. le professeur Pierre Duval, et depuis lors bien des auteurs, Fontaine en particulier, sont venus reconnaître les échecs enregistrés. Ce n'est d'ailleurs pas critiquer gravement la chirurgie du sympathique, à visée fonctionnelle, que de lui refuser tout crédit, toute possibilité d'action sur des sacs coliques démesurés, à parois considérablement épaissies, à lésions pariétales irréversibles, souvent doublées d'inflammation des mésos rétractés, scléreux. Si l'on en croît Grimson, Vandegrift et Gratz (S. G.O, février 1945), il est des cas où les sympathectomies ont même de fâcheuses conséquences : occlusions par volvulus engendrés par l'hyperpéristaltisme provoqué, d'évolution volontiers sournoise, sans doute du fait de la suppression des voies sensitives de la douleur viscérale, stérilité éventuelle après sympathectomie lombaire bilatérale.

Loin de nous l'idée d'avancer que les colectomies segmentaires ont toujours une évolution aussi troublée que celle que nous venons de relater. Mais enfin il faut reconnaître que les cas imposant une colectomie totale secondaire de nécessité ne sont pas exceptionnels. A côté des beaux résultats susceptibles d'être obtenus par une simple sigmoïdectomie, ou une hémicolectomie gauche, se rangent les échecs imposant au jeune malade un anus artificiel permanent, ou le retour de graves accidents occlusifs.

A l'étranger une nette tendance se dessine en faveur de la colectomie totale de principe dans certaines formes graves de mégacôlon : formes diffuses intéressant d'emblée tout le cadre colique (1/4 à 1/3 des cas environ), formes sigmoïdiennes pures ou plus étendues à rectum et sigmoïde terminal intacts (ce qui n'est pas le cas de notre malade), les plus rebelles au traitement médical pour Grimson, contrairement à l'opinion classique. Des publications de Grimson dans ce sens, rapprochons celles de Richard B. Cattell et Bentley L. Colcock (*Surgical Clinics of North America*, juin 1946), de Lunghans (*Deutsche Zeitschrift für Chirurgie*, 1943). L'avenir dira si cette orientation est légitime. Les résultats fonctionnels à distance en décideront, la mortalité opératoire de la colectomie

totale en un ou plusieurs temps ne devant plus être prohibitive avec les progrès de la chirurgie colique et des soins pré-, per- et post-opératoires. S'il s'avérait que la cause des échecs des colectomies subtotales ou totales (distension considérale du grêle) résidait dans un trouble fonctionnel, achalasie, du bout restant faudrait-il envisager la suppression de celui-ci ? Problème posé, non résolu.

En terminant, signalons un point tactique d'importance.

Chez les sujets auxquels on a supprimé en un premier temps, par colectomie segmentaire plus ou moins large, le volumineux sac abdomino pelvien, il n'y a aucun inconvénient à pratiquer une iléo-sigmoïdo ou rectostomie par exclusion, étape initiale de la « totalisation » de la colectomie. Chez ceux porteurs de leur mégacôlon intact, par contre, l'établissement d'une exclusion par iléo-sigmoïdostomie expose à de grands déboires. Gênée par le voisinage de l'anse monstrueuse, l'anastomose sera difficile à établir, et aura toutes raisons de fonctionner mal. C'est pourquoi, si d'aventure on croit, devant un mégacôlon, devoir poser l'indication de la colectomie totale de principe, il faut, soit à l'instar de Grimson, la réaliser en un temps (un de ses succès concerne un enfant de vingt-six mois), soit en plusieurs temps, dont le premier sera l'ablation par colectomie segmentaire du segment colique le plus dilaté, et non l'exclusion du côlon par iléosigmoïdostomie.

---

## PRÉSENTATION DE PIÈCE

### *Cancer double du rectum et du sigmoïde,*

par MM. **A. Sicard, E. Périer** et **D. Œconomos,**

Cette pièce comporte deux tumeurs, l'une au niveau de la face postérieure de la portion ampullaire du rectum, à 5 centimètres de l'anus, l'autre au niveau du sigmoïde. Entre les deux, se voient de multiples formations polypeuses végétantes de dimensions variables.

Elle a été retirée par amputation abdomino-périnéale chez un homme de quarante-sept ans chez lequel nous n'avions reconnu cliniquement que la tumeur rectale et chez lequel nous nous proposions de faire une opération avec abaissement et conservation sphinctérienne.

La tumeur du sigmoïde adhérente à la vessie fut découverte au cours du temps abdominal.

Ces deux tumeurs sont de même nature histologique (épithélioma glandulaire atypique [Dr De Brux]). Par leurs dimensions et par leurs adhérences, elles paraissent avoir évolué simultanément et avoir atteint le même stade évolutif. Les polypes présentent des signes histologiques de malignité partant de leurs bases sans que l'on puisse dire si elle est primitive ou secondaire.

Les tumeurs multiples de l'intestin sont certainement moins rares qu'on ne l'a cru pendant longtemps. Dukes, sur 1.000 cas de cancer du rectum et du sigmoïde, a trouvé 29 cancers doubles (*J. of pathol. and Bact.*, mai 1940), Cattell, sur 503 cas, en a trouvé 4 (*Surgery*, septembre 1943), Bacon et Gass viennent d'en réunir une centaine de cas, dont certains même triples au niveau des différentes portions du côlon et du rectum (*The American Journal of Surgery*, mai 1945).

Il paraît bien que, dans la plupart des cas, ces tumeurs multiples évoluent simultanément et qu'elles ne peuvent être considérées comme une métastase l'une de l'autre.

Leur fréquence relative implique la nécessité d'un examen radiologique systématique et complet du cadre colique et d'une parfaite exploration au cours du temps abdominal de l'opération.

## ÉLECTION D'UN ASSOCIÉ PARISIEN

*Premier tour :*

Nombre de votants : 44. — Majorité absolue : 23.

Ont obtenu :

| | | |
|---|---|---|
| MM. Baumann | 21 | voix. |
| Calvet | 13 | — |
| Oberthur | 5 | — |
| Tailhefer | 5 | — |

*Deuxième tour :*

Nombre de votants : 50. — Majorité absolue : 26.

Ont obtenu :

| | | |
|---|---|---|
| MM. Baumann | 27 | voix. Elu. |
| Calvet | 19 | — |
| Oberthur | 1 | — |
| Tailhefer | 2 | — |
| Bulletin blanc | 1 | |

M. Baumann, ayant obtenu la majorité des suffrages, est proclamé associé parisien de l'Académie de Chirurgie.

---

## DÉCLARATION DE VACANCE D'UNE PLACE D'ASSOCIÉ PARISIEN

M. le Président déclare la vacance d'une place d'associé parisien. Les candidats ont un mois pour faire connaître leurs titres et envoyer leurs lettres de candidature.

---

## VACANCES DE PAQUES

L'Académie ne tiendra pas séance les 2 et 9 avril. La séance de rentrée est fixée au 16 avril 1947.

---

*Le Secretaire annuel* : MARCEL BOPPE.

---

*Le Gérant* : G. MASSON.

---

Dépôt légal. — 1947. — 1er trimestre. — Numéro d'ordre 503. — *Masson et Cie*, éditeurs, Paris.
Imprimé par l'Ancne Imprimerie de la Cour d'Appel, 1, rue Cassette, à Paris (France).

# MÉMOIRES DE L'ACADÉMIE DE CHIRURGIE

**Séance du 19 Mars 1947.**

*Présidence de* M. PIERRE BROCQ, *président.*

## CORRESPONDANCE

1° Une lettre de M. BAUMANN remerciant l'Académie de l'avoir élu associé parisien ;

2° Des lettres de MM. CALVET et TAILHEFER posant leur candidature au titre d'associé parisien.

---

## A PROPOS DU PROCÈS-VERBAL

### *A propos de la castration dans les métastases douloureuses du cancer du sein,*

par MM. **L. Leger** et **Faurel.**

Rapport de M. ANDRÉ SICARD.

M. Leger m'a confié, pour ajouter au dossier du traitement des métastases du cancer du sein une observation où le résultat obtenu sur les douleurs et sur l'état général par la castration, a été aussi rapide et aussi excellent que dans les 6 cas que je vous ai présentés récemment.

Mme E... (Renée), quarante-cinq ans, accuse depuis janvier 1944 un syndrome douloureux qui a débuté par une talalgie droite, s'est étendue rapidement à la totalité du membre inférieur droit, s'est bilatéralisée en avril, et s'est accompagnée de lombalgie.

Ces douleurs, continues avec des paroxysmes, revêtent une topographie radiculaire type L4-L5. Un traitement symptomatique et antirhumatismal n'a donné aucune amélioration.

Depuis mai 1946, ces algies ont atteint une telle acuité, qu'elles entraînent une impotence fonctionnelle, qui confine progressivement la malade au lit.

Dans le service de M. le professeur Alajouanine, où la patiente est alors hospitalisée, est porté le diagnostic de *métastases squelettiques multiples d'un cancer du sein.*

Une tumeur du volume d'une noix est, en effet, constatée dans le quadrant supéro-externe du sein gauche ; son apparition remonte à l'année 1944. Son défaut de limitation, l'infiltration massive d'une coloration rouge-violacée des téguments, ne laissent pas de doute sur son caractère malin. Une adénopathie dure, indolore, fixée, corrobore le diagnostic.

L'état général est médiocre ; la malade, pâle, amaigrie, très asthénique, ne quitte plus son lit.

Les réflexes tendineux sont normaux ; il n'existe pas de signe de Babinski.

L'examen radiologique de la totalité du squelette fait découvrir :

1° *Des métastases rachidiennes* multiples, avec fractures par tassement des 11e dorsale et 5e lombaire.

2° *Des métastases pelviennes* à type ostéolytique, avec fracture pathologique des branches ischio- et ilio-pubiennes droites, lyse des bords latéraux du sacrum et taches claires suspectes sur les massifs trochantériens.

3° *Des métastases craniennes* multiples de la voûte à type lacunaire.

Nous basant sur les résultats obtenus par André Sicard, nous pratiquons la castration chirurgicale le 4 juin 1946. La malade était encore bien réglée.



Publication périodique mensuelle.

Très rapidement, la malade se déclare soulagée ; les douleurs cessent complètement.

Le 17 janvier 1947, nous convoquons la malade, sans grand espoir de réponse, nous l'avouons, pour apprécier son état actuel, et nous avons la surprise de voir cette malade, jadis grabataire, venir à pied à notre consultation.

Les douleurs ont régressé. Seules persistent quelques algies inguinales et sternales, et quelques douleurs lombaires à la marche.

Régression très marquée de l'impotence. L'asthénie persiste, marquée, mais la malade a repris 6 kilogrammes depuis son opération.

A l'examen, la tumeur du quadrant supéro-externe du sein gauche a diminué de volume depuis la castration ; elle n'a plus que la taille d'une noisette. La peau encore infiltrée n'a plus la teinte violacée qu'elle présentait six mois plus tôt. Les ganglions axillaires ont diminué de volume.

Nous pratiquons l'ablation de la tumeur du sein aux fins d'examen histologique, qui confirme le diagnostic d'épithélioma.

L'examen radiologique du squelette donne les renseignements suivants :

1° *Les métastases rachidiennes* semblent en progression : pommelures diffuses sur la totalité du rachis lombaire et accentuation des lésions destructives de D11 et L5.

2° *Les métastases pelviennes* sont, elles aussi, en voie d'extension, frappant maintenant la totalité des os iliaques et les extrémités supérieures des fémurs, mais *elles ont changé* de type, dessinant des pommelures au lieu de la lyse précédemment constatée. Les fractures des branches ischio- et ilio-pubiennes semblent s'être consolidées (et ceci va de pair avec la régression de l'impotence fonctionnelle) ; les *contours du sacrum*, précédemment effacés, *se redessinent nettement.*

3° *Les lacunes craniennes* semblent s'être partiellement comblées, mais la totalité de la voûte demeure pommelée.

Depuis ma première communication, j'ai opéré 5 nouveaux cas. Trois de ces femmes étaient réglées ; deux n'avaient plus leurs règles, l'une d'entre elles après un traitement radiothérapique qui avait été inopérant.

Dans tous ces cas, comme chez nos premières malades, l'action a été immédiate sur les douleurs et toujours très nette sur l'état général. Les lésions radiographiques continuent par contre à évoluer, mais, avec toute la prudence nécessaire pour avancer une telle espérance, j'ai eu l'impression que l'évolution en était ralentie.

Malheureusement, je peux ajouter aujourd'hui que la sédation des douleurs ne se maintient pas indéfiniment. Mes trois premières malades ont recommencé à souffrir, les deux premières après un délai de deux ans, la troisième après un an. Une autre, au bout de huit mois, a présenté une dissémination cutanée autour de la cicatrice et a fait une facture spontanée du fémur.

Comme je l'avais déjà souligné, il ne faut donc attendre de la castration chirurgicale que la suppression des souffrances pendant un temps qui me paraît appréciable et l'amélioration constante de l'état général, ce qui est déjà, dans une affection aussi douloureuse et aussi sévère, un résultat intéressant.

---

## COMMUNICATIONS

### *Colectomie totale pour mégacôlon après échec d'une colectomie segmentaire,*

par M. **Boppe.**

M. René Fontaine (de Strasbourg) nous a récemment apporté une observation fort intéressante de colectomie totale pour mégacôlon généralisé après échec d'une colectomie partielle (*Mém. de l'Académie de Chirurgie, séance du* 14 novembre 1945, p. 420).

La rareté de ces colectomies totales nous engage à vous présenter aujourd'hui l'observation suivante :

A... (M.), garçon de treize ans, m'est adressé en mars 1939 par le professeur Cathala en vue d'une intervention sympathique pour un volumineux mégacôlon et mégarectum sûrement congénital avec absence de selles spontanées depuis sa naissance. Il s'agit d'un sujet chétif, maigre, pâle, abdomen en tonneau, ondulations péristaltiques au niveau du sigmoïde perçu comme un volumineux boudin occupant l'hypogastre, le flanc et l'hypocondre gauches. Au toucher rectal, cavité rectale extrêmement spacieuse, mais sans fécalome perceptible.



Fig. 1. — Radio n° 1, mars 1939. Le mégacôlon avant toute intervention.

La radiographie sans préparation montre un gros mégarectum et un mégasigmoïde énorme avec l'aspect granité caractéristique dû aux matières dont il est farci.

On s'efforce, grâce à des lavements répétés, de vidanger le gros intestin.

Le 25 mars 1939, l'abdomen a diminué considérablement de volume, mais reste néanmoins encore distendu.

Un lavement baryté permet l'introduction de près de 3 litres de liquide opaque (fig. 1) : après infiltration novocaïnique large du splanchnique gauche et de la chaîne lombaire, on observe sur l'écran l'apparition d'amples contractions péristaltiques sigmoïdiennes suivies de l'expulsion de la plus grande partie du lavement. Dans ces conditions, on admet qu'une intervention sympathique peut être utile ; à la suite de l'examen, petite crise de subocclusion avec vomissements et cédant aux lavements.

Le 30 mars 1939 : résection des grands et petits splanchniques gauches et de deux ganglions de la chaîne lombaire.

Le 3 avril 1939 : selle spontanée abondante, puis selles spontanées quotidiennes notées jusqu'au 21 avril 1939, date à laquelle ce garçon quitte le service.

Le 31 juillet 1939 : le malade, que nous n'avons pas revu malgré nos conseils de se représenter à la consultation, entre d'urgence dans le service du professeur Salmon (de Marseille), ville où séjourne alors le jeune A... Le professeur Salmon a bien voulu nous communiquer la suite de l'observation.

Selon le malade, l'amélioration, due à l'intervention sympathique, n'a duré que deux mois. Les selles s'espacent, deviennent irrégulières, nécessitant des lavements puis l'occlusion s'installe progressivement.

A l'entrée, abdomen extrêmement ballonné, comme celui d'une « grossesse gémellaire à terme ». Peau tendue, grosse circulation collatérale. Ballonnement asymétrique avec saillie allongée péri-ombilicale au niveau de laquelle on note des contractions péristaltiques accusées. Au toucher rectal, fécalome énorme qui bloque tout le pelvis. Etat général mauvais, langue saburrale, haleine fétide, pouls à 80, température 38° ; azotémie, 0 gr. 60.

Une radiographie sans préparation montre à l'intérieur de l'abdomen de volumineuses masses fécales.

Le fécalome rectal est ramolli par lavements répétés puis morcelé et extirpé à la cuiller ; en dix jours on enlève 10 kilogrammes de matières dures comme de la pierre. Le ventre est plat, mais l'enfant encore très fatigué est envoyé à la campagne avec un traitement approprié.

Le 31 octobre 1939 : intervention (professeur Salmon). Après mise en place d'un gros tube dans le rectum, laparotomie médiane sous-ombilicale. Mégacôlon sigmoïde énorme, en pneu d'automobile, occupant tout l'abdomen. Il est vidé par le tube rectal, ses parois sont extrêmement épaisses, le méso est long et épais. Les côlons ascendant, transverse et descendant sont augmentés de volume mais beaucoup plus discrètement et leurs parois paraissent saines. Le côlon sigmoïde est extériorisé par une incision iliaque gauche. Accolement en canon de fusil des deux pieds de l'anse. Suture du péritoine au côlon. Hémostase du méso et section de l'intestin à 10 centimètres des pieds de l'anse. Tube de Paul dans chaque orifice intestinal. Au sixième jour, chute des tubes. L'intestin a une tendance invincible à rentrer dans l'abdomen.

Le 11 novembre 1939 : aggravation subite de l'état général, facies péritonéal, pouls rapide. Malgré le peu de contracture observée on fait le diagnostic de péritonite due à l'inoculation de la séreuse à travers une déhiscence des sutures péritonéo-coliques. Réintervention immédiate, pus dans l'abdomen, petit hiatus au niveau de l'incision iliaque gauche. Drainage à la Mikulicz, amarrage solide du côlon à la paroi. Suites opératoires favorables, cicatrisation lente.

L'enfant n'est revu qu'en juillet 1940. L'anus iliaque fonctionne bien, extirpation de fécalomes gros comme des oranges dans le bout colique ; l'anus possède un éperon très large et très long, réduit en plusieurs temps par l'entérotome.

Le 15 octobre 1940 : extirpation, sous anesthésie générale et après dilatation anale d'un volumineux fécalome dans le mégarectum. Lavage du mégarectum.

Le 2 janvier 1941 : on réintervient. En raison de la péritonite secondaire à la première intervention, on croit prudent d'utiliser la méthode extra-péritonéale.

Le 9 avril 1941 : la fistule stercorale s'est reproduite.

Le 25 juillet 1941 : fermeture d'un petit orifice fistuleux persistant. Suites opératoires satisfaisantes. L'anus est définitivement fermé. Le malade retourne chez lui avec un traitement médical contre la constipation.

En août 1941 : le sujet est revu. Persistance d'un gros mégarectum contenant un très volumineux fécalome que l'on extirpe sous anesthésie.

Le 10 novembre 1941 : nouvel examen. Malgré tous les conseils, les selles n'ont pas été surveillées, énorme fécalome rectal que l'on enlève par morcellement.

Début 1942 : on procède à un examen par lavement baryté. Le rectum est énorme, la baryte atteint la région de l'ancien anus iliaque où le côlon paraît un peu rétréci puis gagne le reste du cadre colique augmenté de volume. Nouvelle extirpation d'un fécalome, puis le malade est perdu de vue.

En mai 1943, il est examiné en pleine occlusion par le Dr Barraya (de Nice) qui a bien voulu nous adresser le compte rendu opératoire suivant :

Le 4 mai 1943 : incision sous-ombilicale médiane excisant l'ancienne cicatrice. A la hauteur de l'ancienne colostomie, anses grêles adhérentes que l'on dégage ; au-dessus, existe un côlon énorme et long : au-dessous, un rectum de même taille ; à la jonction des deux segments : magma adhérentiel. On fait une anastomose iléo-sigmoïdienne latéro-latérale à 20 centimètres environ de la valvule iléo-cæcale sur le recto-sigmoïde immédiatement au-dessous de la région de l'ancien anus.

Suites opératoires immédiates satisfaisantes, puis l'opéré est perdu de vue.

Ultérieurement, nouvelles crises de subocclusion cédant assez rapidement.

En février 1945 : occlusion complète. Examen par le Dr Evrard (de Montargis), à l'amabilité duquel nous devons le compte rendu opératoire suivant :

Le 13 février 1945 : occlusion complète, ventre énorme. Laparotomie médiane sous-ombilicale : on retrouve l'iléo-sigmoïdostomie. Le côlon sigmoïde et le rectum sont énormément dilatés et de plus adhérents sur tout leur pourtour au péritoine pelvien et pariétal. L'exploration manuelle semble montrer une masse présacrée paraissant comprimer la terminaison du rectum. (Il s'agit sans doute d'un énorme fécalome rectal.)

En raison de la distension des anses et de l'ancienneté de l'occlusion (six jours), on pratique un anus sigmoïdien avec la perspective d'une réintervention. Ultérieurement cet



Fig. 2. — Radio n° 2, le 7 septembre 1945. Le lavement baryté remplit l'anse sigmoïdo-rectale jusqu'à l'orifice de colostomie, au-dessus on voit l'anse colique énorme remplie de matières.

anus sigmoïde a tendance à se fermer à plusieurs reprises, malgré la mise en place d'une sonde de Pezzer.

Le 8 octobre 1945 : je revois, à l'hôpital Bretonneau, le jeune A... en pleine occlusion. L'anus iliaque est punctiforme au fond d'une dépression formée de téguments rigides cartonnés d'aspect verruqueux. On tente des dilatations mais, en raison de l'inextensibilité des téguments et de la paroi transformés en un bloc scléreux, les dilatations sont peu efficaces. On débride largement l'anus et l'on explore au doigt une énorme poche recto-sigmoïdienne bourrée de matières fécales pâteuses et dans laquelle on découvre un orifice souple de la largeur du pouce (orifice d'iléo-sigmoïdostomie). L'exploration vers le segment colique en amont montre une zone un peu rétrécie (zone de la fermeture de l'anus iliaque) mais qui admet facilement deux doigts puis au-dessus une énorme dilatation. Suture muco-cutanée.

L'état général se relève rapidement, le rectum est nettoyé par de grands lavages.

Le 12 janvier 1946 : je réinterviens, pensant pratiquer une colectomie totale. Le cadre colique jusqu'au cæcum est énorme à parois très épaisses, présentant l'aspect macroscopique

caractéristique du mégacôlon vrai. Disparition des bandelettes et des bosselures, accentuation de la striation longitudinale, épaississement des parois, flasques et atones de cet énorme boudin rempli de fèces pâteuses.

La libération du cæcum et de la dernière anse iléale s'avère très difficile, le malade est fatigué et dans ces conditions on pratique seulement une colectomie subtotale, section du bout distal sigmoïdien immédiatement au-dessus de l'anastomose iléale et du bout proximal au-dessus du cæcum. La pièce mesure 70 centimètres de long, son diamètre est de 15 à 20 centimètres ; elle contient environ 8 kilogrammes de matières ; à la coupe macroscopique, épaississement considérable des parois qui, comme le montre l'examen histologique, porte sur la sous-muqueuse riche en nodules inflammatoires et dissociée par du tissu conjonctif ainsi que sur la musculeuse presque exclusivement aux dépens des fibres longitudinales.

Les suites opératoires sont favorables, mais il persiste un syndrome douloureux du flanc droit avec tension intermittente lié à la vidange défectueuse du segment iléo-cæcal.



Fig. 3. — Radio n° 3, en janvier 1947. Le rectum est encore volumineux, on voit la bouche d'iléo-sigmoïdostomie et au-dessus la dernière anse iléale déjà dilatée.

Le 27 mars 1946 : résection du reste du cadre colique et de 20 centimètres environ d'iléon. L'intervention est relativement facile, les adhérences sont beaucoup moins serrées et étendues que lors de l'intervention précédente.

Le 30 juin 1946 : après évacuation soigneuse du rectum, on pratique la fermeture intra-péritonéale de l'anus iliaque réséqué au ras de l'anastomose iléale. Fermeture de l'intestin en trois plans, la paroi est laissée ouverte.

Trois semaines après, la cicatrisation est complète : selles quotidiennes pâteuses, parfois franchement molles, une selle quotidienne, parfois deux.

Le 19 juillet 1946 : le jeune homme quitte le service.

Depuis il est surveillé à plusieurs reprises, le rythme des selles se maintient. Le toucher rectal montre une ampoule de volume considérable mais sans fécalomes.

Une radio, pratiquée au début de janvier 1947 après lavement baryté (fig. 3), donne les résultats suivants :

Le rectum est encore volumineux ; au-dessus de l'anastomose, persistance d'un cul-de-sac rectal qui s'effile. L'anastomose est large, on introduit facilement 1 litre de baryte qui s'engage dans une longue anse iléale très fortement dilatée et portant de nombreuses incisures.

L'état général est excellent, le ventre est absolument plat, selles biquotidiennes pâteuses, non moulées, aucune incontinence, pas de diarrhée, pas de douleurs. Le jeune homme n'a

plus jamais eu recours à des lavements. Au toucher rctal, le sphincter est hypertonique, l'ampoule rectale paraît moins spacieuse, ne contient pas de fécalomes.

Cette observation appelle de nombreux commentaires que nous résumerons aussi brièvement que possible.

Elle prouve une fois de plus tout d'abord que dans le mégacôlon vrai (maladie de Hirschprung), les opérations sympathiques sont inefficaces ou ne procurent qu'une amélioration temporaire. Dans mon observation, comme dans celles de Quénu, Moreau et Sebileau (2 obs.), Mialaret et Hepp, il existe un mégarectum associé au mégacôlon.

Dans mon rapport sur le mégacôlon au X^e Congrès des Pédiatres de langue française (Paris, 1938), j'avais déjà insisté sur la fréquence de cette association. 20 à 25 p. 100 des cas environ. A vrai dire, dans l'observation de Quénu et dans l'observation n° 2 de Moreau, il existait une malformation anorectale avec rétrécissement à ce niveau et on peut se demander si celle-ci conditionnait la dilatation rectocolique ou s'il s'agissait de malformations associées. Pour ma part, j'ai observé un mégarectum nettement consécutif à un rétrécissement dû lui-même à un cerclage trop serré pour un prolapsus. Après traitement du rétrécissement le calibre du rectum rétrocéda très rapidement, ce qui n'est pas le cas dans les mégarectums primitifs. Dans deux autres cas, il existait une malformation anorectale : abouchement vulvaire avec orifice très insuffisant et là aussi, après établissement d'un anus iliaque préliminaire et cure de la malformation, le mégarectum rétrocéda rapidement. Quoi qu'il en soit, la coexistence d'un mégarectum et d'un mégacôlon complique singulièrement la thérapeutique. L'existence d'énormes fécalomes remplissant cette vaste cavité atone sans péristaltisme utile peut expliquer à elle seule les échecs de la colectomie segmentaire sigmoïdienne ou même de l'hémicolectomie gauche que nous pratiquons le plus habituellement après nous être assurés que le côlon droit est seulement atteint d'une dilatation rétrograde avec intégrité des parois. A cet égard, en opposition avec l'observation de Fontaine qui parle d'un mégacôlon généralisé, il semble bien que chez notre malade il s'agissait seulement de mégacôlon gauche puisque Salmon note dans son observation que les côlons ascendant, transverse et descendant, bien que dilatés ont des parois saines. Cependant, au cours de notre réintervention, tout le cadre colique conservé présentait les aspects macroscopiques et microscopiques absolument caractéristiques du mégacôlon vrai primitif. L'explication de ce changement d'aspect et de structure quelques années après la sigmoïdectomie est troublant. Pour ma part, je ne peux guère l'expliquer, et cela conduit à penser que, dans certains cas tout au moins, la section proximale du côlon en tissu sain, dans un mégacôlon partiel, peut causer des déboires en cas de mégarectum associé dans lequel la progression des matières est suspendue en raison de l'insuffisance de la *vis a tergo* colique.

On pourrait penser que dans certains cas (observation Fontaine, observation personnelle), la dilatation énorme du reste du côlon nécessitant une colectomie secondaire, est due à un rétrécissement rectosigmoïdien secondaire à la fermeture de la colostomie ; c'est peu probable (anastomose largement perméable dans l'observation de Fontaine, admettant deux doigts dans notre observation).

D'ailleurs le mégarectum rend difficile la fermeture de l'anus après colectomie, même si l'on attend plusieurs mois.

Dans notre observation, la fermeture fut effectuée aisément mais après colectomie totale, ce qui n'a rien de surprenant. Dans nos observations de colectomie segmentaire les résultats sont fort variables ; parfois la fermeture fut obtenue d'un seul coup, d'autres fois elle nécessita plusieurs interventions (je ne parle, bien entendu, que des cas avec mégarectum) et j'ajoute que toujours j'utilisai la méthode intrapéritonéale.

Ceci rend compte de la diversité d'opinion des chirurgiens. Quénu et Moreau pensent que la fermeture est facile, par contre, Moulonguet (thèse de Pichat)

considère que la suture rectosigmoïdienne est dangereuse (un cas de mort). Leveuf insiste sur les difficultés de fermeture de la fistule. Hepp, de son côté, a échoué dans un cas. On voit donc, sans qu'il soit nécessaire d'insister davantage, combien le mégarectum associé compromet les résultats d'une colectomie limitée, même dans les cas de mégacôlon gauche, à plus forte raison en cas de mégacôlon généralisée. Malgré la persistance du mégarectum, l'illéo-rectostomie permet l'arrivée puis l'expulsion de matières beaucoup plus liquides chassées par le vigoureux péristaltisme des anses grêles.

Nous devons, pour en terminer, poser encore deux questions :

1° Peut-on, soit après la colectomie, ou mieux, avant elle, agir sur le mégarectum, tout au moins chez le jeune enfant, avant que les lésions ne soient vraiment irréversibles ? J'ai effectué des tentatives dans ce sens. J'ai fait des opérations sympathiques, résection du nerf présacré, des sections du sphincter lisse à la manière de Corre a Netto, isolées ou associées à de longues myotomies extra-muqueuses, longitudinales au niveau de la jonction rectosigmoïdienne. Je n'ai pas observé de résultats probants.

2° Quel est l'avenir fonctionnel des malades ayant subi une colectomie totale et possédant encore un mégarectum ? Il est encore bien tôt pour y répondre ; le malade de Fontaine fut revu au bout de deux ans en excellent état. Chez mon opéré, le recul est seulement de six mois ; comme c'est la règle, le mégarectum persiste sans gros changement, les anses grêles se dilatent. Le rectum s'encombrera-t-il de nouveau de fécalomes nécessitant des lavages et extirpations périodiques très faciles puisqu'il s'agira seulement d'un court segment intestinal, assisterons-nous à des crises d'occlusion menaçante ? Je l'ignore.

Dans ce cas, il faudrait évidemment pratiquer l'amputation de ce mégarectum et abaisser l'anse iléale à l'anus.

## *Cancer de l'antre et ganglions péri-œsophagiens. Gastrectomie totale,*

par M. **H. Lefèvre** (de Bordeaux), associé national.

Je vous présente mon trente-sixième cas de gastrectomie totale : celle-ci peut être considérée comme une gastrectomie totale de principe.

Si j'ai fait, dans ce cas particulier, une gastrectomie totale pour un cancer limité à l'antre, c'est que j'y ai été poussé par la présence d'un amas de ganglions blancs et durs d'aspect néoplasique qui encerclaient l'œsophage. Mais l'examen anatomo-pathologique ayant démontré la non-invasion des ganglions, cette gastrectomie rentre bien dans le cadre des gastrectomies totales de principe.

Voici l'observation :

M. T..., soixante-huit ans, entre à la maison de santé pour des douleurs gastriques ayant débuté il y a trois ans, douleurs irrégulières post-prandiales.

En août 1946, les douleurs deviennent régulières, quotidiennes, violentes, accompagnées de ballonnement, d'éructations, de vomissements. Les douleurs sont calmées par les vomissements ou par la fin de la digestion.

Un examen radiographique est pratiqué, qui conclut malgré l'aspect typique de l'estomac à « périduodénite » et un traitement médical est institué en décembre 1946.

Sous l'influence de ce traitement les douleurs disparaissent, le poids reprend et c'est un malade doué de bon appétit, maigre, sec mais robuste, qui vient me consulter, se trouvant actuellement en bonne santé.

L'examen des clichés ne laisse aucun doute sur l'existence d'un néoplasme gastrique. Je conseille l'opération aussitôt acceptée.

*Opération :* 28 février. Après plusieurs jours de lavages gastriques à l'HCl dilué et un traitement par vitamines B et C. Sulfamides deux jours avant l'opération. Anesthésie éther-oxygène, pressyl, atropine. Laparotomie médiane. Je trouve un cancer ulcéré de la paroi

postérieure avec des ganglions sous-pyloriques et des ganglions comme des noisettes, durs, blanchâtres, enchâssant l'œsophage.

Résection de l'appendice xiphoïde qui est bifide, suspension du diaphragme aux muscles droits. Section du ligament triangulaire gauche, car le foie volumineux masque l'œsophage et va jusqu'à la rate. Le ligament postérieur est sectionné jusqu'à la veine cave, ce qui permet d'extérioriser le lobe gauche qui était une gêne considérable.

Section sous le foie de l'épiploon gastro-hépatique, le péritoine est sectionné sous le diaphragme, les pneumogastriques sont coupés et l'œsophage est dépouillé de haut en bas, les ganglions rabattus sur la tubérosité.

Section de l'œsophage entre deux pinces de Kocher.

Gastrectomie de droite à gauche.

Anastomose par le procédé habituel.

Durée de l'intervention : deux heures trente.

L'opération a été difficile du fait de la brièveté de l'œsophage et de sa profondeur.

Il n'a été fait ni transfusion, ni perfusion de quoi que ce soit. L'opéré, dès son réveil, commence à boire.

Suites opératoires d'une simplicité extrême.

L'opéré sort de la clinique le 16 mars.

Sur la pièce opératoire, on constate, dans la région de l'antre, une ulcération en cratère de 5 centimètres de diamètre à bords surélevés.

L'examen microscopique confirme de la façon la plus évidente le diagnostic de tumeur épithéliale maligne de la muqueuse gastrique.

Le type histologique est l'épithélioma cylindrique assez bien caractérisé dans de nombreux points, mais inclinant par places vers des aspects plus atypiques ; il existe une tendance nécrotique très marquée. Le néoplasme a profondément infiltré la paroi gastrique. Toutefois, les ganglions prélevés ne présentent que des lésions inflammatoires et on n'y trouve encore aucune colonie néoplasique.

Il en est de même du prélèvement fait dans la région œsophagienne où ni la muqueuse ni la sous-muqueuse avec ses éléments glandulaires, ni la paroi musculaire profonde ne sont encore atteintes par le processus néoplasique.

Enfin, le petit prélèvement spécial sur lequel l'attention était particulièrement attirée, ne présente lui aussi que des manifestations purement inflammatoires, sans aucune infiltration néoplasique.

Si je considère les suites opératoires immédiates des malades opérés de gastrectomie subtotale pour cancer et celles des opérés de gastrectomie totale, je peux dire qu'en regardant les feuilles de température et de pouls des uns et des autres et, en suivant les malades, la balance penche en faveur de la gastrectomie totale.

Les opérés de gastrectomie totale souffrent moins, sont moins incommodés, ont moins de complications que les autres.

Ils sont moins exposés aux désunions des sutures que ceux auxquels on laisse un tout petit moignon gastrique.

Confrontant ma statistique de gastrectomies subtotales : c'est-à-dire de celles ou la section a passé au-dessus du 1er vaisseau court et celle des gastrectomies totales, sur 36 gastrectomies totales, je n'ai pas une mort par fistule. J'ai six morts par désunion pour les gastrectomies subtotales ; car dans ces six cas opérés pour cancers étendus, l'examen anatomo-pathologique a montré que la section était passée en zone macroscopiquement saine, mais microscopiquement envahie.

## *Sur 3 cas d'ulcère peptique linéaire du bord mésentérique,*

par M. **H. Lefèvre** (de Bordeaux), associé national.

Observation I. — M. P..., quarante et un ans, a été opéré en juin 1943 de gastro-pylorectomie pour ulcus calleux de la petite courbure. Les suites opératoires ont été très simples. L'opéré a engraissé, repris son travail et ne souffrait plus.

En août des douleurs sont revenues siégeant à gauche de la ligne médiane au-dessous de l'ombilic, irradiant dans le dos et survenant dès la prise d'aliments.

M. P... est venu me revoir à différentes reprises, de multiples radiographies ont été faites pour voir s'il n'existait pas un ulcus peptique ; mais toutes ont été négatives.

Le traitement médical de l'ulcus fut institué sans aucun résultat.

Le 3 octobre 1943, le malade arrive à la maison de santé, courbé en deux, souffrant atrocement dans le dos et le ventre, réclamant l'opération. La morphine le calme à peine.

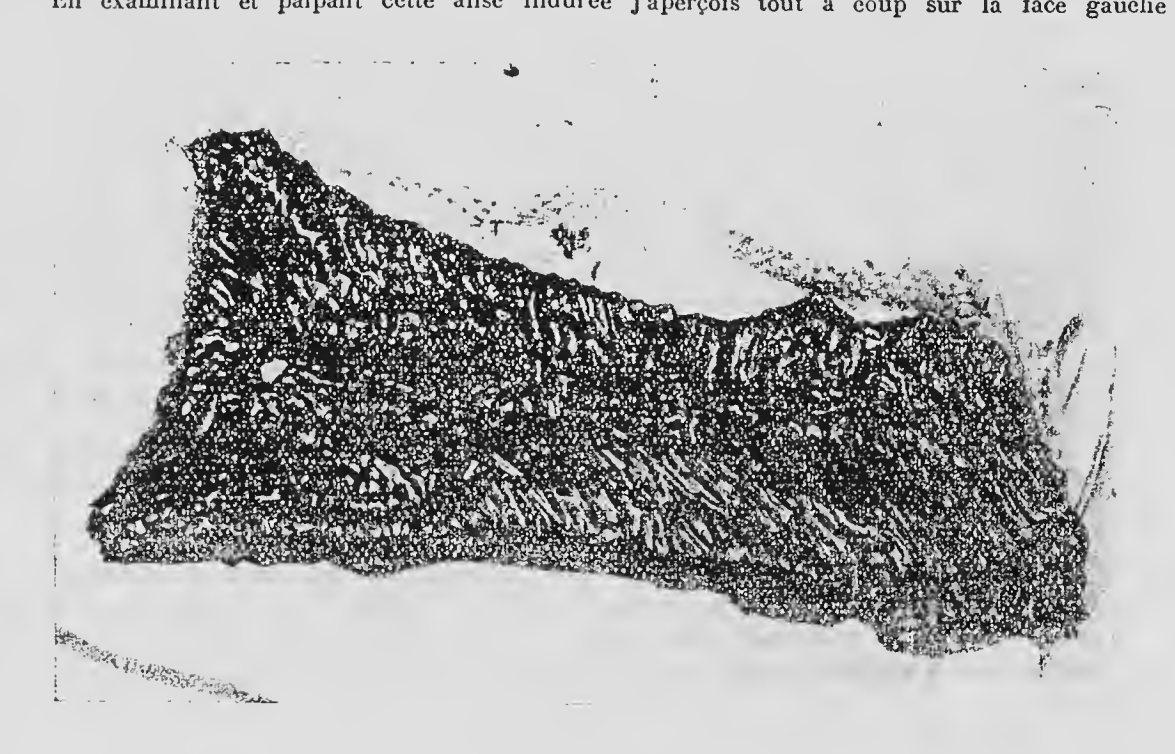
Un examen radiologique ne montre rien d'anormal au niveau du moignon gastrique et de l'anse anastomosée.

Le 5 octobre malgré l'absence d'indications radiographiques et du fait des douleurs, je décide d'opérer.

*Opération* : 5 octobre 1943. Anesthésie à l'éther. Laparotomie médiane. Le moignon gastrique est normal, la bouche anastomotique est souple ; mais à 3 centimètres en aval l'anse efférente est indurée, cartonnée, enchâssée à moitié dans une énorme jante mésentérique, le mésentère épaissi, œdémateux est bourré d'énormes ganglions.

Ces altérations mésentériques et intestinales se poursuivent sur 10 centimètres, puis le grêle redevient normal.

En examinant et palpant cette anse indurée j'aperçois tout à coup sur la face gauche



mésentérique un petit point verdâtre d'où sort du liquide intestinal et des gaz. Une perforation lenticulaire est en train de se produire à travers la jante mésentérique.

Résection en bloc d'un segment gastrique et de l'anse anastomosée jusqu'à 20 centimètres en aval.

Suture termino-terminale du grêle en zone saine.

Fermeture de l'estomac et anastomose gastro-jéjunale.

Suites opératoires sans incidents.

La pièce opératoire montre que le fil de lin de la suture totale tient encore au niveau de l'anastomose, il pend dans le grêle, à son extrémité libre se trouve un nœud avec fragments alimentaires. Le fil a déterminé sur le bord mésentérique du grêle un sillon filiforme qui sectionne la muqueuse et par place la musculeuse.

Au niveau du point où existe la perforation, le fil porte un nœud avec débris alimentaires. Ce nœud est incrusté dans la paroi intestinale et tend à s'engager dans la perforation.

L'examen microscopique nous montre les lésions les plus graves de la paroi intestinale.

En de nombreux points, existe une nécrose totale des éléments superficiels avec des ulcérations de profondeur variable.

Tantôt, la muqueuse seule est totalement détruite et remplacée par un tissu granulomateux produit de réaction de la sous-muqueuse, tantôt, il y a destruction totale de la paroi intéressant les couches musculaires et allant jusqu'à la perforation.

Sur toute l'étendue des territoires intéressés le processus infectieux paraît extrêmement actif.

En ce qui concerne l'origine, on ne rencontre pas de caractères histologiques pouvant faire penser à la bacillose.

Enfin, aucun processus néoplastique n'est en cause.

Obs. II. — M. A..., vingt-six ans, est opéré le 14 septembre 1943, pour ulcus du duodénum.

Gastropylorectomie large.

Suites opératoires sans incidents.

M. A... se porte admirablement bien en octobre, novembre ; lorsque, fin novembre surviennent de violentes douleurs dans l'abdomen et dans le dos, rythmées par l'alimentation.

Plusieurs radiographies sont faites à diverses reprises en vain. On ne trouve rien d'anormal.

Un traitement est institué sans résultat.

Devant l'intensité des douleurs, l'amaigrissement, le teint terreux, je me décide à l'intervention ; ce que réclame le patient depuis déjà quelque temps.

*Opération* : 22 janvier 1944. Anesthésie à l'éther.

Laparotomie médiane. L'estomac restant, la bouche anastomotique, l'anse intestinale anastomosée sont souples, mais à quelque distance plus bas, de gros ganglions mésentériques attirent mon attention. A 15 centimètres de l'anastomose je trouve une grosse induration du mésentère qui, sur 5 centimètres, enchâsse à ce niveau le jéjunum.

Résection en bloc d'un segment gastrique, de l'anse anastomosée jusqu'à 25 centimètres en aval de l'anastomose. Suture terminale du grêle. Suture de l'estomac et anastomose gastro-jejunale en aval de la suture termino-terminale du grêle.

Suites opératoires normales.

Sur la pièce opératoire on trouve : Au niveau de l'anastomose gastro-jéjunale des fils de lin en voie d'élimination, un fil long de 15 centimètres pend dans le grêle déterminant à 15 centimètres de la bouche une ulcération filiforme, sur le bord mésentérique, de 3 centimètres de longueur. A ce niveau, le fil porte un nœud auquel sont appendus des débris alimentaires.

Obs. III. — M. O..., trente-deux ans, est opéré le 15 mai 1944, pour ulcus de D. I. Anesthésie à l'éther. Duodéno-gastro-pylorectomie large, la section gastrique passe à deux centimètres du cardia et sur la grande courbure, aboutit entre le dernier vaisseau court et la gastro-épiploïque gauche.

Suites opératoires sans incidents.

O... prend 4 kilogr. 600 en un mois.

Le 10 juillet, après avoir mangé des choux, il ressent une vive douleur à gauche de l'ombilic, les douleurs augmentent vite d'intensité, deviennent de plus en plus vives. Le 15 juillet, le malade ressent d'atroces douleurs dans le dos et dans le ventre. Je pense à un ulcère peptique, mais les radiographies ne montrent rien d'anormal. Le traitement médical est ordonné.

Les douleurs ne sont nullement influencées.

Pensant, vu l'intensité des douleurs et leur siège, qu'il s'agit d'un ulcère semblable à celui observé en octobre 1943, je propose l'opération à O..., il accepte avec joie, tant il souffre.

*Opération* le 26 juillet 1944 : Anesthésie à l'éther. Laparotomie médiane. Il existe quelques adhérences épiploo-pariétales. L'anastomose gastro-jéjunale est isolée du mésocôlon. Elle est souple, ainsi que le moignon gastrique et les 5 premiers centimètres du grêle.

A partir de là, le mésentère est tuméfié, œdémateux, bourré de ganglions et enchâsse la demi-circonférence du grêle qui, lui-même, est épaissi, œdémateux, cartonné.

Ces altérations mésentériques et intestinales s'étendent sur 25 centimètres.

Résection en bloc d'un segment gastrique, avec la bouche anastomotique et l'anse anastomosée. La section en aval porte à 10 centimètres au-dessous de la zone indurée.

Suture termino-terminale du grêle.

Fermeture de l'estomac avec anatomose gastrojéjunale en aval de la suture intestinale.

Suites opératoires sans incidents.

La pièce opératoire ouverte, je constate que le fil de lin de la suture totale est encore fixé à la bouche anastomotique et que de là, long de 31 centimètres, il pend dans l'intestin, déterminant sur le bord mésentérique un sillon longitudinal qui sectionne la muqueuse intestinale sur 25 centimètres de longueur.

Je pense que j'ai eu tort d'intituler cette communication « Ulcère peptique

linéaire » ; car en réalité, il s'agit d'un sillon dû à un corps étranger : en l'occurence le fil de lin, fixé en un point, portant à l'autre extrémité des débris alimentaires. Il est probable que ces débris sont constamment propulsés en vain par les contractions du grêle, le fil est dès lors tendu et finit par user et faire un sillon sur la face mésentérique la plus courte. Je crois que ces ulcus ne doivent pas entrer dans la catégorie des ulcères peptiques, qui eux sont tout différents comme allure clinique (signes radiographiques, siège et configuration anatomique).

J'ai opéré beaucoup de malades présentant des troubles douloureux après gastro-entérostomie et chez lesquels il n'existait pas d'ulcère peptique, mais des ulcérations multiples de l'anastomose avec fils résiduels. Tous ces opérés n'ont jamais récidivé.

Il n'en est pas de même pour les vrais ulcères peptiques.

Depuis fort longtemps je ne fais plus les sutures totales qu'au catgut. Mais pendant la période 1943-1944, manquant de catgut, j'ai dû employer le fil de lin.

Les accidents que je viens de signaler ne font que confirmer ce qui avait été dit à cette tribune sur la nocivité pour les sutures gastriques de matériel non résorbable.

## *Statistique de 1.167 gastrectomies faites par la technique représentée par le film,*

par M. **H. Lefèvre** (de Bordeaux), associé national.

Avant 1932 j'employais pour les gastrectomies le procédé Billroth II et je faisais souvent des gastrectomies en deux temps. La chirurgie gastrique était grevée d'une assez lourde mortalité du fait des complications pulmonaires dont la plus grave se manifestait sous la forme d'une pneumonie massive à streptocoques, toujours mortelle. Boiron, dans sa thèse de Bordeaux (1932) avait constaté que les complications pulmonaires mortelles étaient plus fréquentes dans les gastro-entérostomies que dans les gastrectomies ; plus fréquentes après l'anesthésie loco-régionale et après l'anesthésie épidurale qu'après les anesthésies par inhalation.

Depuis 1932, sauf exceptions rarissimes, j'ai toujours endormi mes malades à l'éther.

La protection par de larges compresses de la région située sous le lobe carré, jointe à l'injection systématique de sérum anti-streptococcique pendant l'anesthésie a complètement transformé les suites opératoires (Boiron et Aubertin).

Les 1.167 gastrectomies faites par le procédé employé dans le film que vous venez de voir se décomposent en :

| | | |
|---|---|---|
| Ulcères de l'estomac | 420 | gastrectomies. |
| Ulcus de la petite courbure | 380 | — |
| Ulcus peptiques | 110 | — |
| Cancers | 257 | — |

Mortalité globale : 44 morts, 3,7 p. 100

Je n'ai observé que quatre complications pulmonaires mortelles.

Une pneumonie à pneumocoques pour un cancer infecté.

Une broncho-pneumonie à bacilles de Pfeiffer pour un ulcère du duodénum chez un malade convalescent de la grippe.

Deux pleurésies putrides survenues chez deux malades opérés pour cancers gangrenés.

Depuis fin 1932 je n'ai plus observé de pneumonies à streptocoques.

J'ai cependant opéré des gens âgés, tarés, cachectiques atteints de bronchite chronique et d'emphysème.

J'ai même opéré d'urgence un homme pour hémorragie massive due à un ulcère calleux du tiers supérieur de la petite courbure. Il était en pleine évolution d'une broncho-pneumonie double avec fièvre à 39°6. L'anesthésie locale étant déficiente, il a été endormi à l'éther et a guéri très simplement et de l'opération et de la broncho-pneumonie.

*Ulcus du duodénum :* 420 opérations avec 10 morts, soit une mortalité de 2,3 p. 100.

Une mort par broncho-pneumonie à Pfeiffer.

Une mort par occlusion d'une anse incarcérée derrière l'anse anastomosée.

Une mort par collapsus cardiaque au troisième jour chez un malade obèse.

Une mort par fistule bilio-duodénale. Ulcère de la deuxième partie du duodénum térébrant dans le pancréas et ayant ulcéré le cholédoque.

Une mort par embolie le quinzième jour, au moment où l'opéré quittait la maison de santé.

Une mort par occlusion bilatérale fermée du duodénum.

Une mort par perforation de l'ulcus le sixième jour après une gastrectomie pour exclusion

Une mort par dilatation aiguë du moignon gastrique.

J'enlève l'ulcère toutes les fois que c'est possible.

Autrefois, dans les cas difficiles, je faisais la gastro-entérostomie ou parfois la gastrectomie pour exclusion.

Je n'ai fait que 15 gastrectomies pour exclusion, je ne fais cette opération qu'à regret, et je suis résolu à ne plus la faire.

J'ai perdu un opéré dont l'ulcère s'est perforé le sixième jour après l'opération.

Un autre malade est revenu trois ans après la gastrectomie pour exclusion ; l'ucère avait dégénéré et avait pénétré dans la tête du pancréas.

Je préfère, dans les cas où tout est noyé, faire d'abord une gastro-entérostomie et dans un second temps la duodéno-gastro-pylorectomie qui, toute inflammation éteinte, devient praticable.

*Ulcères de la petite courbure.* — J'en ai opéré 380 avec 5 morts, soit une mortalité de 1,3 p. 100.

Une mort par collapsus cardiaque le troisième jour.

Une mort par volvulus du grêle.

Une mort par dilatation aiguë.

Une mort par hémorragie par lâchage de la ligature de la gastro-épiploïque droite.

Une mort per-opératoire : gastrectomie subtotale.

98 ulcères étaient en haut de la petite courbure ; ulcères un peu au-dessous du cardia permettant une gastrectomie non totale : 1 mort.

149 ulcères de la partie moyenne ou de la partie verticale de la petite courbure, segment inférieur : 3 morts.

133 ulcères de la partie horizontale de la petite courbure : 1 mort.

Parmi ces ulcères, les uns étaient des ulcères non térébrants : d'autres des ulcères multipes ; d'autres étaient térébrants

Je range dans ces ulcères les cas de gastrites ulcéreuses.

En ce qui concerne l'ulcère de la petite courbure, j'estime que lorsqu'un traitement de trois mois ne l'a pas guéri, il doit être opéré par gastrectomie large.

*Aucune image radiographique* ne nous permet d'affirmer si un ulcère de la petite courbure est dégénéré ou non. Attendre la transformation radiographique de l'ulcère c'est opérer trop tard : 9 fois sur 10.

Les ulcères térébrants en arrière doivent être enlevés avant leur dégénérescence : sinon l'heure chirurgicale est passée. Même pièce en mains on ne peut savoir de quoi il s'agit.

Le siège de l'ulcère sur la petite courbure n'est pas une garantie contre sa malignité. Je m'inscris en faux contre une telle assertion.

Si l'ulcère de la partie horizontale dégénère souvent, l'ulcère haut placé dégénère aussi souvent et celui de la partie verticale ou de l'angle n'est pas à l'abri de pareilles éventualités.

Ma doctrine est celle-ci : L'ulcère de la petite courbure contient en lui des possibilités redoutables. Il doit être enlevé. De même que pour des raisons semblables on enlève un kyste de l'ovaire.

L'opération est bénigne ; moins grave que le risque que fait courir à un malade l'ulcus de la petite courbure laissé en place.

*Ulcères peptiques.* — Je distingue deux sortes d'ulcères peptiques : ceux dus à l'élimination des fils de lin ou de soie, ayant servi à faire la suture totale.

Ils sont occasionnés par la présence d'un corps étranger qui ne s'est pas éliminé. J'ai vu des fils séjourner quatre à cinq ans après une gastrectomie ou une gastro-entérostomie déterminer une ulcération unique ou des ulcérations multiple.

Je traitais ces ulcères par corps étrangers par la résection gastrique et celle de l'anse anastomosée. Il y a deux ans, j'ai eu l'occasion d'en opérer deux cas pour lesquels je me suis contenté de la gastrotomie, de l'éversement de la bouche anastomotique et du simple enlèvement du fil restant. Les opérés ont guéri et sont demeurés guéris jusqu'à ce jour.

Je crois que pour la suture totale tout matériel de suture non résorbable doit être proscrit.

Quant aux ulcères vrais, la gastrectomie large et la résection de l'anse anastomosée avec suture termino-terminale, a toujours été employée ; parfois avec résection du côlon transverse dans les cas de fistule gastro-colique.

J'ai opéré d'urgence deux ulcères peptiques hémorragiques, qui tous deux ont guéri.

L'un atteint de *melœna profus*, la colique moyenne était ulcérée et saignait en jet, un autre saignait par une artère ulcérée au niveau de l'anastomose.

Je n'ai pas opéré d'ulcère peptique perforé.

Deux fois en présence des adhérences multiples et du bloc fibreux qui environnait l'anse efférente, j'ai dû me contenter d'une nouvelle gastro-entérostomie antérieure précolique.

Les deux malades ont guéri et le sont restés.

J'ai opéré en tout 110 ulcères peptiques avec 5 morts.

1 mort par désunion des sutures pour un ulcère peptique avec fistule gastro-colique.

1 mort sur la table, malade opéré pour la cinquième fois d'une récidive d'ulcère peptique.

1 mort au sixième jour pour la quatrième récidive d'un ulcus peptique, survenue quinze jours après une gastrectomie subtotale et résection de l'anse.

1 mort post-opératoire par septicémie péritonéale pour un ulcus peptique avec abcès putride situé entre l'anse anastomosée, le mésocôlon, les anses grêles et la paroi.

1 mort pour vieil ulcus peptique avec abcès putride sur le point de s'ouvrir au niveau de l'hypocondre gauche.

Je suis d'avis qu'un ulcus peptique doit être enlevé dès qu'il est diagnostiqué.

*Accidents d'obstruction périphérique* des bouches anastomotiques par prolifération fibreuse périphérique :

Deux malades opérés d'ulcère du duodénum ont présenté précocement après la gastrectomie, des sténoses de l'anse anastomosée par bloc fibreux sous-péritonéal ; réopérés par gastrectomie segmentaire et résection de l'anse anastomosée, ils ont récidivé. Je ne les ai pas revus. Je ne sais de quoi il s'agit.

*Cancers.* — J'ai opéré par gastrectomie 257 cancers avec 24 morts, soit 9 %.

Ces morts sont dues à :

1 crise d'asthme ; 2 pleurésies putrides ; 1 pneumonie à pneumocoques ;

3 septicémies (cancers gangrenés) ; 3 péritonites après résection de l'estomac et du transverse ; 2 cas d'urémie ; 1 mort per-opératoire ; 1 perforation du moignon restant ; 2 cas de dilatation aiguë, dont une précédée d'une occlusion bilatérale fermée du duodénum ; 2 volvulus du grêle ; 6 cas de désunion des sutures.

Ces 6 derniers cas ont trait à des opérés de cancer de la petite courbure ou de cancer à forme linite, pour lesquels j'avais fait une gastrectomie subtotale. L'examen microscopique de la ligne de diérèse a montré un envahissement néoplasique alors que macroscopiquement et à la palpation les tissus paraissaient sains.

En matière de cancers, je pense que, mis à part les cancers siégeant sous le cardia et les cancers de la grosse tubérosité pour lesquels l'indication de la gastrectomie totale est formelle, les cancers de la petite courbure, les cancers à forme linite, les cancers sphacélés ou infectés, sont justiciables eux aussi de la gastrectomie totale.

Je considère la gastrectomie comme une opération bénigne qui n'empêche nullement d'intervenir dans le même temps sur un autre organe s'il est malade : appendice, vésicule, cholédoque, organes pelviens.

Enfin je terminerai en disant qu'en matière de cancer je n'ai jamais déconseillé l'opération sur le vu de clichés radiographiques montrant une lésion inopérable.

Je pense qu'il faut toujours faire une laparotomie exploratrice quel que soit l'aspect des clichés.

J'ai pu opérer ainsi plusieurs malades considérés comme inopérables. Ils étaient, il est vrai, à la limite extrême de l'opérabilité ; mais, fait curieux, c'est parmi ceux-là que j'ai eu les plus longues survies.

M. **d'Allaines** : J'ai utilisé de nombreuses techniques pour la gastrectomie totale. Depuis que je la connais, j'utilise la technique de M. Lefèvre et je dois dire que je la considère comme celle qui donne le maximum d'aisance et de facilité. Voici deux exemples où elle a été utilisée dans de mauvais cas et avec succès.

J'ai opéré il y a trois semaines une malade présentant un cancer étendu développé sur une bouche de gastro-entérostomie. Du fait des difficultés locales et de l'étendue de la tumeur, l'opération a été longue. La malade âgée, fatiguée et anémiée m'inspirait de vives inquiétudes quant à la solidité de la suture et à la possibilité d'une fistule. Or, grâce certainement à cette technique de M. Lefèvre, les suites ont été fort simples et la malade est rentrée chez elle le dix-huitième jour, en excellent état.

Le deuxième cas concerne un cancer presque total de l'estomac opéré dans mon service par mon assistant le Dr Dubost. Chez un malade très fatigué, tabétique et anémié, l'opération était indiquée comme seul recours contre un néoplasme douloureux.

L'opération fut difficile et longue (quatre heures trente). L'évolution locale a été constamment bonne, mais ce malade a fait tardivement une broncho-pneumonie dont il est décédé le neuvième jour. L'autopsie a montré la parfaite solidité de la suture qui avait tenu malgré les conditions générales les plus fâcheuses.

M. **Rudler** : Depuis la première communication de M. Lefèvre à cette tribune, j'ai fait cinq gastrectomies totales avec anastomose œsophago-jéjunale par ce procédé. Dans trois cas il s'agissait de gastrectomies totales « de principe », pour des cancers de l'antre pylorique relativement peu étendus. Les deux premières malades ont été présentées ici, respectivement quinze jours et trois semaines après l'intervention : c'est dire la simplicité des suites opératoires. Le troisième malade, homme de soixante-dix ans, est mort en quelques instants au cinquième jour, les suites paraissant jusque-là normales. Mais l'examen *post mortem* a montré d'une part, un volumineux caillot remplissant l'étage sus-mésolocolique, et

d'autre part, une occlusion du grêle par plicature sur un autre petit caillot déjà organisé : ce qui concorde avec les idées de Gueullette sur les adhérences en corde de la cavité péritonéale. Mais l'anastomose était parfaite. La technique n'était donc pas à incriminer : il y a eu faute d'hémostase.

La quatrième malade présentait un néoplasme gastrique étendu jusqu'au cardia et à la grosse tubérosité : je l'ai donc opérée par voie trans-pleuro-diaphragmatique gauche, sous excellente anesthésie générale donnée par Mlle Claude Anglès. Le cas était, en réalité, inopérable : j'ai taillé dans la tumeur envahissant le pancréas, ouvert l'estomac, etc., et sectionné l'œsophage *dans le thorax*. L'anastomose œsophago-jéjunale a été réalisée par le procédé de Lefèvre, mais en suturant les deux anses jéjunales de couverture à la plèvre médiastinale. Pour finir, j'ai « extra-pleuralisé » l'anastomose en suturant la brèche diaphragmatique au-dessus d'elle à la plèvre médiastinale. Suites relativement simples. Au douzième jour, examen radiologique certainement prématuré. Le soir même, température élevée, puis constitution progressive d'un abcès sous-phrénique que j'incise quelques jours après par voie sous-costale gauche : issue *de baryte* presque solide. Dans les jours suivants, fistule œsophagienne. Mon ami Joublin est assez habile pour passer sous œsophagoscopie une sonde dans le jéjunum. Actuellement, au quarantième jour, la malade est encore alimentée par cette sonde, mais elle s'affaiblit visiblement, et d'ailleurs elle a conservé une partie de son néoplasme.

Enfin, le cinquième malade a été opéré pour ulcère peptique après deux gastrectomies antérieures : l'examen de la pièce a montré l'absence circulaire de cicatrisation entre les muqueuses gastrique et jéjunale, deux fils de lin pendant dans la lumière intestinale, une anse afférente beaucoup trop longue (25 centimètres) et coudée ; histologiquement, ulcérations à fond nécrotique de la muqueuse gastrique. Après des suites assez orageuses (réaction péritonéale par libération des adhérences septiques), le malade, au dix-septième jour, va bien. Aucun ennui du côté de l'anastomose œsophago-jéjunale.

Nous sommes donc en possession d'une technique qui transforme la question de la gastrectomie totale. La véritable question, et M. Lefèvre l'a posée, est de savoir si, grâce à cette technique sûre, nous avons le droit d'envisager la gastrectomie totale systématique dans le cancer de l'estomac. Le bénéfice m'en paraît incontestable, non pas tant à cause de l'étendue de la résection gastrique (bien que l'on observe 10 p. 100 de récidives sur le moignon ; mais il y aura peut-être des récidives sur l'œsophage), qu'à cause de l'exérèse ganglionnaire considérable que permet la gastrectomie totale. Dans mes cinq cas, j'ai découvert des ganglions qu'il était impossible d'enlever autrement : en arrière du fond de l'estomac, dans la zone accolée, autour et en arrière du cardia et de l'œsophage abdominal. Dans un cas ces ganglions *étaient envahis* (cancer de l'antre). Dans un autre cas les ganglions du mésogastro-splénique étaient envahis également. La gastrectomie totale peut être complétée par un vaste curage ganglionnaire de tout l'étage sus-mésocolique, y compris le hile hépatique, le pédicule splénique, et par la splénectomie. Cette dernière me paraît en outre indiquée par des raisons d'hémostase : les ligatures de l'épiploon gastro-splénique, placées près du parenchyme de la rate, peuvent le déchirer ; il saignera ultérieurement, avec tous les risques qui en résultent, et qui sont illustrés par ma troisième observation.

Lorsqu'une expérience plus étendue m'aura montré si, dans mes mains, la gastrectomie totale n'est guère plus grave que la gastrectomie partielle, je répondrai sans doute : oui à la question posée ci-dessus. Il me semble en tous cas que c'est le moyen le plus immédiatement efficace que nous ayons d'améliorer les déplorables résultats éloignés du traitement chirurgical actuel des cancers de l'estomac, l'autre moyen étant évidemment le diagnostic ultra-précoce : moyen, hélas, plus théorique, et soumis à trop de facteurs extra-chirurgicaux.

M. **Paul Banzet** : Depuis la première communication de M. Lefèvre, j'ai pratiqué, suivant son procédé, trois gastrectomies totales.

La première fut un échec complet puisque le malade, atteint d'un volumineux cancer du cardia, est mort, dans les quarante-huit heures, avec un syndrome hyperthermique (sa température est montée à 42°). Mais la souplesse parfaite de l'abdomen, l'absence de toute sécrétion par le drain, permettent d'affirmer que le décès n'a pas été dû à un lâchage de sutures.

Le second cas était un cancer du cardia. J'ai fait une gastrectomie totale dont les suites ont été d'une remarquable simplicité à tous points de vue.

Le troisième cas était celui d'un malade qui présentait d'une part un cancer de l'antre pylorique ayant envahi largement le mésocôlon transverse, et, d'autre part, un cancer de la grosse tubérosité ayant envahi la rate. J'ai fait une gastrectomie totale associée à une colectomie et à une splénectomie. Je croyais du reste avoir dépassé les conditions admissibles d'opérabilité. Or, à ma grande surprise, ce malade a parfaitement guéri et il ne me reste plus qu'à fermer son anus (établi à la suite de la résection du transverse).

Me basant sur ces cas et sur ceux qui ont été présentés ici, je considère que l'on peut conclure en affirmant que le procédé de Lefèvre a complètement changé le pronostic de la gastrectomie totale. Faut-il pousser les choses plus loin et envisager, comme tend à le penser Rudler, que cette opération doit être appliquée systématiquement à tous les cancers gastriques ? Je ne le crois pas.

Je considère qu'il y a lieu de faire une grosse différence entre les cancers du pylore et ceux de la petite courbure. Les premiers, souvent, du reste, diagnostiqués plus précocement et opérés largement, donnent, très souvent, d'excellents résultats à distance ; les cancers de la petite courbure, au contraire, sont déplorables au point de vue des suites éloignées. Et, jusqu'à nouvel ordre, je continuerai pour les premiers à faire des gastrectomies larges, alors que j'essaierai toujours, pour les seconds, de faire des gastrectomies totales.

M. **Jacques Hepp :** J'ai eu l'occasion, dans les huit derniers mois, de faire trois gastrectomies totales pour cancer, et la chance veut que mes trois opérés soient encore vivants.

Celui opéré il y a huit mois (cancer de la petite courbure remontant au voisinage du cardia) l'a été sans les perfectionnements apportés par M. Lefèvre. Anastomose précolique sans jéjuno-jéjunostomie complémentaire du type Lortat-Jacob. Je l'ai revu il y a quelques jours en pleine activité, ayant repris 6 kilogrammes, sans anémie, ni aucun trouble digestif. C'est un résultat parfait encourageant.

Les deux autres, opérés récents, ont bénéficié de la technique « en sandwich », avec résection de l'appendice xiphoïde. Elle m'a paru un progrès très grand sur les méthodes utilisées jusqu'alors. Néanmoins je persiste à croire qu'en présence d'une lésion juxta-cardiaque ou cardiaque, la nécessité d'un certain sacrifice œsophagien pour éviter les récidives œsophagiennes dont j'ai rapporté un cas personnel six mois après une gastrectomie totale à la Société de gastro-entérologie, oblige à recourir à la voie d'abord thoracique ou abdomino-thoracique combinée. J'aimerais avoir l'avis de M. Lefèvre sur ce point.

M. **Lefèvre :** Je suis heureux de voir que mon procédé a donné de bons résultats entre différentes mains. A Bordeaux, deux gastrectomies totales ont été faites par ce procédé avec bons résultats.

Quant à la question indications, je pense que les cancers pyloriques du début peuvent être opérés par la gastrectomie large.

Par contre les cancers de la petite courbure, la linite et les gros cancers en choux-fleurs infectés sont justiciables de la gastrectomie totale qui, seule, permet de faire des sutures sur des organes sains.

---

## PRÉSENTATION DE MALADE

### *Ligature de la veine cave inférieure pour phlébite avec embolie*

par M. Lucien Leger.

---

## Séance du 26 Mars 1947.

*Présidence de* M. Pierre Brocq, *président.*

## PRÉSENTATION D'OUVRAGE

M. Marc Iselin fait hommage à l'Académie de son ouvrage intitulé : *Chirurgie de la main*. Des remerciements sont adressés à l'auteur.

---

## A PROPOS DU PROCÈS-VERBAL

### *A propos des gastrectomies totales,*

par M. Cadenat.

Je n'ai encore fait que quatre gastrectomies totales, toutes pour néoplasmes. Deux étaient localisées à la région cardio-œsophagienne, le troisième était double avec deux formes histologiques différentes (colloïde et infiltrante), le dernier massif étendu à tout l'estomac. Je ne m'occuperai aujourd'hui que de la question opératoire.

Les difficultés techniques m'ont semblé venir moins de l'étendue du néoplasme que de sa localisation, de l'extension ganglionnaire et, surtout de la profondeur à laquelle on doit opérer. Tel néoplasme massif, étendu à tout l'estomac mais sans ganglions volumineux peut, chez un malade maigre, être enlevé sans trop de peine, aussi ne devra-t-on jamais poser une contre-indication opératoire sur le vu de la radiographie ou sur la palpation d'une tumeur volumineuse. Au contraire, tel autre beaucoup plus localisé mais de siège juxta-cardiaque ou compliqué d'une adénopathie marquée, rendra l'intervention beaucoup plus dangereuse et moins complète. Une métastase, si l'état général n'est pas trop atteint, peut ne pas constituer une contre-indication formelle, car le malade conservera l'illusion d'une guérison.

L'essentiel est de n'avoir pas à opérer très profondément et, à lésions égales, les malades sont très différents. Certes une large ouverture du V chondro-costal est favorable, mais à condition que le malade n'ait pas conservé une paroi trop épaisse. Dans les cas difficiles on peut par un débridement latéral gauche, une résection de l'appendice xyphoïde, voire du rebord costal gauche, se donner du jour. Il faut parfois si peu de chose pour atténuer les difficultés opératoires. Lorsque l'opération se présente comme trop aléatoire il est prudent de faire plutôt qu'une gastrectomie totale, une gastrectomie *sous-cardiaque*, encore que cette opération soit parfois presque aussi difficile que la totale, du moins les sutures sont-elles plus sûres. Cela m'est arrivé deux fois (avec 2 guéri-

sons opératoires) mais la gastrectomie sous-cardiaque ne rentre pas dans le cadre de la question qui nous occupe.

Arrivé sur la région cardio-œsophagienne, que doit-on faire ? Plusieurs de nos collègues nous ont présenté une technique parfaitement étudiée, décrivant des détails qui leur paraissent essentiels. Nous devons les en remercier, mais qu'ils me permettent de penser que leurs succès viennent sans doute plus de leur précision opératoire que de ces petits détails, puisque j'ai eu la chance, sans les utiliser, de n'observer aucune désunion œsophagienne.

Faut-il libérer systématiquement l'œsophage du diaphragme ou lui conserver au contraire une adhérence qui s'opposera à sa rétraction thoracique ? Ceci est question d'étoffe. Personnellement je réserve la libération aux cas où l'œsophage semble trop court. Il m'a semblé également qu'on extériorisait l'organe avec moins de risque en ne sectionnant pas l'estomac, mais en le rabattant sur le thorax, à moins qu'une infiltration juxta-cardiaque ne lui retire sa souplesse et ne l'épaississe, auquel cas on se donne des aises en s'en débarrassant.

La dissection d'une collerette péritonéale sur la face antérieure de l'œsophage m'a paru retirer de la solidité à une paroi déjà bien fragile et qui n'a que trop tendance à couper.

Je n'ai jamais sectionné l'anse jéjunale tranversalement comme le conseille M. Lefèvre parce que le coude lui-même me semble très favorable aux sutures initiales, si importantes, parce que j'évite la complication de trois sutures supplémentaires (les deux fermetures et l'anastomose complémentaire) et parce qu'il m'a semblé qu'à condition de prendre une anse assez longue (ce qui est déjà nécessaire pour éviter la tension des sutures) on se donne suffisamment d'étoffe pour péritoniser en avant en fin d'opération.

Ce qui m'a paru de grande importance, c'est de fixer l'angle jéjunal (anse afférente derrière l'anse efférente) le plus haut possible sur la face postérieure de l'œsophage de manière à réaliser un adossement maximum que solidarisent deux plans de sutures extra-muqueuses. Ces points séparés sont placés transversalement (en U) pour éviter de déchirer et le moins traumatisants possible. L'aiguille demi-cercle sertie serait la plus sûre si elle n'était d'un emploi difficile aussi profondément, mais elle peut servir à parachever la suture. Ce n'est qu'après avoir réalisé le large adossement qui protègera la suture en arrière qu'on incisera transversalement les organes pour le plan total. La suture est facilitée par le fait que la section œsophagienne est (sauf sténose) un peu moins large que la section intestinale.

La suture antérieure m'a paru plus facile que la postérieure. Il est vrai que la section de l'estomac tracteur (ou l'ablation de la pince) permet une certaine ascension, mais on doit la prévoir et faire la coupe œsophagienne antérieure un peu plus basse. Après le plan total et le plan non perforant antérieur (toujours à points séparés) on peut assurer la suture par un troisième plan et au besoin, si on a encore quelque inquiétude, utiliser l'anse afférente en couverture, à la façon d'Hilarowitz et Duval.

Faut-il faire une anastomose entre les deux anses ? J'ai perdu mon premier opéré (le seul de ces 4 cas) d'une désunion à ce niveau, alors que la suture de beaucoup la plus difficile, avait bien tenu. Je n'ai jamais compris pourquoi mais je sais que pareille complication est arrivée à un de nos collègues qui s'en est accusé publiquement, ici même. Je ne la fais plus et mes trois derniers opérés ont parfaitement guéri sans elle, sans sonde œsophagienne et, bien entendu, sans jéjunostomie.

L'ouverture du mésocôlon transverse peut, le plus souvent, être remontée jusqu'au-dessus de l'anastomose, ce qui évite l'éventualité d'une sténose.

Je m'excuse d'avoir pris la parole avec une série aussi brève, mais je le fais pour essayer d'entraîner ceux qui lisent nos bulletins, à essayer chez leurs

cancéreux, même un peu fatigués, une opération très satisfaisante dans son principe et bien supportée lorsqu'on soutient le malade pendant et après l'opération par une thérapeutique appropriée. L'avenir nous dira ce qu'on doit penser des suites éloignées.

## *A propos des ulcères jéjunaux après gastrectomie,*

par M. **Chabrut.**

M. Lefèvre, lors de la dernière séance, nous a parlé de trois cas d'ulcérations survenues sur l'anse jéjunale après gastrectomie, ulcérations qui avaient des caractères particuliers, différents de ceux de l'ulcère peptique.

J'ai observé un fait tout à fait semblable qui m'avait alors beaucoup frappé, et qu'à cette occasion, je vous demande la permission de verser aux débats.

Voici l'observation résumée :

Homme, cinquante ans. Ulcère calleux de la petite courbure situé à peu de distance du pylore.

Le 30 novembre 1943 gastrectomie enlevant les 2/3 de l'estomac et le pylore. Reconstitution de la continuité par implantation gastro-jéjunale transmésocolique.

Examen histologique : Ulcère a fond fibrinoïde, réaction inflammatoire très accentuée. Pas de signes de malignité.

Suites immédiates normales. Sort de l'hôpital en bon état.

Après une très courte période pendant laquelle il ne souffre absolument pas, il revient en janvier 1944, soit un peu plus d'un mois après la gastrectomie, avec les mêmes douleurs qu'avant l'opération. Il n'a pas de vomissement, mais souffre vingt minutes après l'ingestion, à la hauteur et à gauche de l'ombilic.

L'examen radiologique pratiqué (D^r^ Levassor) montre un moignon gastrique de petite capacité avec poche à air normale. L'évacuation gastrique se fait par bouchées rythmées assez espacées. La bouche est déclive, d'aspect normal, et ne présente pas d'incontinence, même au début de l'évacuation. L'anse efférente est spasmodique, non homogène (image en accordéon traduisant un certain œdème de la muqueuse). Aucun reflux dans l'anse afférente. Aucune image de lésion ulcéreuse localisée faisant penser à un ulcère peptique.

Après un essai inopérant de traitement médical, les douleurs devenant insupportables, le malade réclame une intervention. Le 12 février 1944, nouvelle laparotomie. Après libération de quelques adhérences épiploïques, la bouche gastro-jéjunale est examinée. Elle est normale. Mais en dessous, l'anse jéjunale efférente est dilatée. On y sent, sur le bord mésentérique toute une série d'indurations étagées en chapelet, et dans le mésentère correspondant, on note la présence de nombreux ganglions. Désirant voir de quoi il s'agit, j'ouvre longitudinalement le jéjunum sur son bord libre. Je vois trois ulcérations, allongées suivant l'axe de l'intestin, occupant exactement l'insertion mésentérique, se suivant le long de ce bord, en ligne droite. La première, débutant à environ 12 centimètres de la bouche, a 4 centimètres de longueur, puis, après une zone de muqueuse saine de 10 centimètres, une seconde ulcération a 2 centimètres environ. Après une nouvelle zone de quelques millimètres de muqueuse, la troisième ulcération a seulement 1 centimètre. La largeur des ulcérations est de 3 à 5 millimètres suivant les points.

Très intrigué par cette lésion que je ne connaissais pas, je réséquai l'anse, depuis un point situé à 4 centimètres au-dessous de la bouche gastrojéjunale, sur une longueur de 25 centimètres. Reconstitution de la continuité par suture termino-terminale au lin.

Examinés par le professeur agrégé Delarue, les fragments prélevés sur cha-

cune des trois ulcérations montrèrent des lésions identiques : « ulcérations à fond purulent recouvrant du tissu de granulation, détruisant la musculeuse et atteignant, en général, la séreuse. Aucune spécificité inflammatoire.

J'ai eu récemment, soit après trois ans écoulés, des nouvelles de ce malade qui est guéri.

Cette observation a beaucoup de points communs avec celles de M. Lefèvre : Après une période très courte suivant la gastrectomie, apparition de douleurs extrêmement vives. Absence de signes radiologiques — en dehors de l'absence d'homogénéité de l'ombre de l'anse efférente dans mon cas. A l'intervention, présence de ganglions dans le mésentère corespondant à cette anse, et sur la pièce opératoire, présence d'ulcérations — unique dans le cas de Lefèvre, multiples dans le mien — ayant ce double caractère de siéger exactement sur le bord mésentérique de l'intestin et d'avoir une *forme linéaire, parallèle à ce bord.*

Ces caractères bien particuliers, inhabituels dans les ulcères peptiques m'avaient frappé, et c'est pourquoi la communication de Lefèvre m'a incité à vous signaler ce cas.

Mais il faut cependant remarquer que nous ne connaissons peut-être pas bien l'anatomie pathologique de l'ulcère peptique à son stade initial. Peut-être les lésions que je viens de signaler auraient-elles abouti, si elles avaient eu le temps d'évoluer, à l'ulcère peptique classique.

Lefèvre invoque le rôle des fils non résorbables dans la genèse de ces ulcérations. Me permettra-t-il de dire que le fait de trouver ces fils à la seconde intervention n'implique en rien qu'ils soient responsables ? Ils ne sauraient en tous cas expliquer le siège des trois ulcérations trouvés sur ma pièce, *très à distance* de la suture gastrojéjunale.

## *L'action des fils non résorbables dans la genèse des ulcères peptiques post-opératoires,*

par M. **G. Rouhier.**

M. Lefèvre, notre collègue de Bordeaux, a fait dans la dernière séance une communication importante à propos des ulcères peptiques consécutifs aux opérations sur l'estomac, montrant qu'un grand nombre de ceux-ci, qu'il appelle de faux ulcères peptiques, tiennent à l'existence des fils non résorbables employés pour le surjet intéressant la muqueuse, fils et nœuds qui pendent plus ou moins dans la cavité de l'estomac, qui irritent et ulcèrent la muqueuse, qui accrochent les aliments.

C'est là d'ailleurs une notion ancienne, bien qu'elle ne reposât peut-être pas sur des statistiques aussi étendues et des observations aussi précises que celles de M. Lefèvre.

Je m'associe pleinement à lui sur ce point. Je puis dire que, presque dès le début de ma pratique de la chirurgie gastrique, à vrai dire depuis qu'il existe du bradycatgut, je n'ai jamais fait d'affrontements muco-muqueux ni de surjets totaux au fil non résorbable, réservant la soie et le fil de lin pour le surjet séro-séreux d'enfouissement, et le fait est que, jusqu'à ces temps derniers, je n'avais jamais observé d'ulcère peptique chez mes opérés personnels.

Pendant l'occupation et les premiers temps qui ont suivi la libération, il n'y avait plus de bradycatgut et j'ai dû, malgré moi, employer des fils non résorbables pour les surjets d'affrontement muqueux. Aussi ai-je vu cette année deux ulcères peptiques chez deux de mes opérés, consécutifs à deux gastro-entérostomies postérieures transmésocoliques que j'avais exécutées sur les mêmes indications et avec la même technique, à la nature des fils près, que toutes mes opérations antérieures dont le succès n'avait jamais été troublé par de pareils accidents.

## RAPPORT

### *Hypoglycémie par hyperplasie langerhansienne. Pancréatectomie « de réduction ». Guérison depuis deux ans.*

par MM. **E. Laine** et **P.-J. Gineste** (de Lille).

Rapport de M. Pierre Brocq.

En me rapportant à mes lectures et à ce que j'ai pu apprendre personnellement de l'hypoglycémie d'origine pancréatique, certaine ou possible, je crois que l'on peut retenir cinq variétés de faits qui ont été l'occasion d'actes opératoires suivis de fortunes diverses :

1° Les adénomes vrais, c'est-à-dire bénins, des ilôts de Langerhans. Je rappelle à ce point de vue que le premier cas français appartient à M. Hamant (de Nancy) et a été publié dans la thèse du Dr Bergeron, de Nancy, en 1943.

2° Les carcinomes et les adénomes secondairement malins, dont je vous ai présenté le premier cas français en l'intitulant à tort « adénome des ilôts de Langerhans ». L'évolution de ce cas a montré qu'il s'agissait en réalité d'une tumeur maligne ; je vous exposerai, dans quelque temps, les suites typiques de ce fait.

3° Les pancréatites chroniques hypoglycémiantes, dont nous devons entre autres une observation intéressante à M. Mallet-Guy, de Lyon, et une seconde toute récente à M. Vandecasteele, de Lille.

4° Les hyperplasies insulaires diffuses.

5° Les hyperinsulinismes fonctionnels sans lésion apparente du pancréas.

Il est actuellement bien net que ce sont les faits appartenant à la première variété, adénomes bénins, qui ont donné les résultats les meilleurs après leur ablation, résultats le plus souvent sensationnels : disparition de tous les troubles, retour de la glycémie à la normale.

Les observations de la seconde variété qui ont comporté des opérations d'exérèse ont eu le sort des tumeurs malignes, résultats souvent immédiatement excellents, comme chez ma malade, mais résultats souvent temporaires par suite de récidives sur place ou même de l'apparition de métastases.

Les cas de pancréatite chronique hypoglycémiante sont plus rares. L'explication de l'hypoglycémie reste ici assez nébuleuse et les résultats obtenus par des pancréatectomies dites de réduction n'ont pas la netteté qui suit en général l'ablation des adénomes, en particulier pour ce qui est du retour de la glycémie à la normale. Ces résultats sont néanmoins très intéressants, mais il semble que l'épreuve du temps soit nécessaire pour les confirmer.

Il en est de même d'ailleurs pour les pancréatectomies de réduction qui ont été pratiquées pour hyperplasie des ilôts de Langerhans et à plus forte raison pour celles où, sur la pièce opératoire, le pancréas était normal.

Cette incertitude qui plane encore sur le bien-fondé de ces opérations de réduction, a été exprimée magnifiquement dans la préface que le Professeur Henri Mondor a écrit pour la monographie récente que MM. Mallet-Guy et P. Maillet ont publié chez Masson en 1944, sur « le traitement chirurgical de l'hyperinsulinisme ».

*
* *

La remarquable observation que nous ont adressée MM. Laine et Gineste, de Lille, et que je vais vous rapporter, appartient à la quatrième variété. C'est un cas d'hypoglycémie par hyperplasie langerhansienne, guérie depuis près de deux ans, par une pancréactectomie « de réduction ».

Observation. — M. R... (A.), vingt et un ans, souffre depuis plusieurs mois, de troubles digestifs assez imprécis (épigastralgie pénible, dysphagie) et d'une lassitude assez profonde

et tenace pour entraver tout travail intellectuel et physique depuis plus d'un an. Des sueurs profuses ont pu faire croire à une tuberculose débutante, mais un régime riche en viande et graisse n'a fait céder ni l'asthénie ni les sueurs. D'ailleurs, aucune trace de localisation bacillaire. Le poids reste stationnaire.

Le 10 avril 1944, survient dans la vie de ce malade, un incident que l'on pourra considérer ultérieurement comme significatif : Lille-Délivrance, où habite ce malade, est bombardée pendant trois heures. Le malade, réfugié dans une cave, est en proie à une violente émotion. Il tremble, frissonne sans arrêt, souffre de violentes palpitations. Le bombardement terminé, il se calme, mais se sent très las et on le trouve une demi-heure plus tard affaissé dans les W.-C. Il a uriné sous lui et s'est mordu la langue ; un peu d'écume sanguinolente apparaît aux commissures des lèvres. Couché dans son lit, il reprend rapidement connaissance et le lendemain, il se retrouve à peu près dans son état normal, mais l'anxiété, la dysphagie, la gêne précordiale, la lassitude se sont aggravées. Des lypothymies surviennent et se répètent.

Devant ces troubles on pratique un examen radiologique de l'œsophage et de l'estomac où aucune lésion ne peut être décelée.

Un traitement antispasmodique (chlorydrate de papavérine, huile seuroformée, spasmoryl) n'apportent aucune amélioration.

En septembre 1944, survient une nouvelle crise convulsive moins grave et plus fugace que la première.

Le 1er février 1945, M. Laine est appelé à examiner ce malade. C'est un grand garçon longiligne qui supporte avec une certaine insouciance son sort, comme si toute trace de volonté avait chez lui disparu.

De son interrogatoire, M. Laine retient que c'est une demi-heure après la violente émotion du bombardement que la première crise est apparue. Il pense alors qu'elle est due à une phase d'hyperglycémie adrénalinique qui aurait été suivie d'une crise d'hypoglycémie réactionnelle dont l'intensité anormale s'expliquerait par une prédisposition du sujet. L'asthénie profonde, l'aboulie renforcent cette impression, et l'on remarque que la lassitude est plus profonde loin des repas et que c'est à 19 heures, au moment de se mettre à table que la seconde crise s'est déclenchée. Un dosage de la glycémie est pratiqué par le Dr Crampon, suivant la méthode de Baudouin. Le taux du sucre dans le sang n'est que de 0 gr. 48. Six dosages successifs donnent le même résultat. Il s'agit donc de troubles par hypoglycémie grave.

Les autres examens ne donnent rien : le cadre duodénal est normal, la selle turcique n'est pas déformée, ni agrandie ; l'examen des surrénales est négatif ; les urines ne contiennent ni sucre ni corps cétoniques ; la palpation abdominale ne révèle rien.

Une seconde glycémie est pratiquée le 10 avril 1945, elle donne 0 gr. 82 ; mais le 17 avril, elle n'est plus que de 0 gr. 68.

La famille, craignant les conséquences des soustractions de sang répétées, refuse l'étude de l'hyperglycémie provoquée, la recherche de la tolérance à l'insuline et l'épreuve de l'injection d'adrénaline, toutes recherches dont il aurait été intéressant de connaître le résultat.

Néanmoins, l'origine pancréatique de cette hypoglycémie semble suffisamment probable pour que M. Laine fasse accepter une intervention.

*Opération* le 20 avril 1945. Incision de Rio Branco. Décollement colo-épiploïque. Le pancréas est de coloration normale, mais il est beaucoup plus gros, notablement plus large et plus épais que normalement. Sa consistance n'est pas modifiée. La rate est nettement hypertrophiée, une fois et demie plus grosse que normalement.

L'hypertrophie pancréatique entraîne la décision : une pancréatectomie gauche, très large, dépassant nettement la ligne médiane, est réalisée suivant la technique de Mallet-Guy avec une hémostase parfaite, une suture soigneuse du moignon pancréatique au catgut fin avec une petite mèche au contact de la suture.

*Suites opératoires* très simples : mèche enlevée au bout de quarante-huit heures. Le quinzième jour, le malade rentre chez lui en excellent état.

Le quatrième jour après l'opération, la *glycémie* s'est relevée à 0 gr. 95.

Depuis, l'asthénie a disparu et le malade a repris rapidement une vie normale.

Au bout de deux mois, M. Laine l'autorise à reprendre son travail de mécanicien dans un garage. Depuis, il ne l'a jamais interrompu.

La glycémie recherchée à diverses reprises se maintient entre 0 gr. 95 et 1 gramme.

Examen histologique. — (Coloration : hématoxyline picro-ponceau, violet de gentiane, trichrome de Masson.)

a) *Glande pancréatique externe et tissu conjonctif :* normaux. Pas d'image de pancréatite scléreuse subaiguë chronique ;

b) *Glande pancréatique interne :* on ne voit pas d'adénome insulaire massif, mais il existe *un nombre nettement exagéré d'îlots de Langerhans de dimensions normales ou inférieures à la normale.* Nous sommes en présence d'un cas de *polynésie.* Ces îlots présentent une série de caractères très importants :

Ils sont cinq à six fois plus nombreux que sur des glandes normales qui servent de témoins (fig. I).

Leur forme générale est beaucoup plus irrégulière que dans le pancréas normal ; en



Fig. 1. — Dix îlots de Langerhans sur ce champ microscopique qui normalement ne devrait en présenter qu'un ou deux.

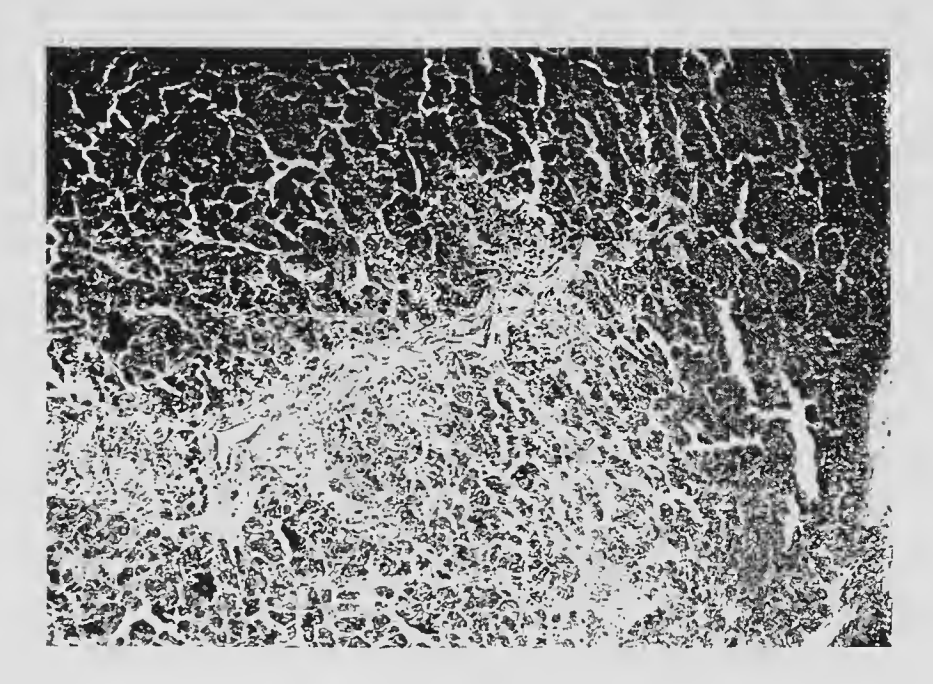


Fig. 2. — Cinq ilots de Langerhans disposés le long d'un canalicule pancréatique.

particulier, au lieu d'avoir une forme ovoïde ou arrondie, leurs contours sont polycycliques ou en ligne brisée.

Les îlots se trouvent ordinairement par grappes de 4 à 5 îlots voisins, situés de préférence dans la région centrale ou paracentrale des lobules pancréatiques.

*Il existe des rapports étroits de continuité ou de contiguïté entre les grappes d'îlots et les canaux excréteurs.* Les groupes d'îlots se trouvent habituellement rangés en série linéaire le long de petits canaux excréteurs comme des feuilles disposées le long d'une tige (fig. 2).

Les cellules insulaires semblent en contact direct avec l'épithélium des canaux. Enfin, il est fréquent de rencontrer des îlots renfermant la coupe transversale d'un petit canal excréteur, entièrement environné par le parenchyme endocrine.

Au fort grossissement, nous notons une activité génératrice intense au niveau des îlots de Langerhans et de l'épithelium des canaux. *Cette excitation mitotique commune des cellules insulaires et des cellules canaliculaires contraste avec l'aspect d'inertie des cellules acineuses.* Notons également la présence dans les îlots de noyaux géants, d'un diamètre deux à trois fois supérieur à celui des noyaux voisins et qui présentent, eux aussi, de temps à autre des images mitotiques.

De cette observation, MM. Laine et Gineste se sont efforcés de tirer des enseignements histologiqus, cliniques, pathogéniques et thérapeutiques.

1° *Les enseignements histologiques.* — La pièce opératoire montre une multiplication importante des îlots de Langerhans sans augmentation de leurs dimensions. Cette prolifération insulaire s'accompagne d'une stimulation mitotique intense de l'epithelium canaliculaire avec lequel les îlots endocrines présentent des rapports extrêmement étroits. Il n'y a par contre aucune image en faveur de la théorie du balancement acino-insulaire ou insulo-acineux. *Tout se présente en définitive comme si une prolifération insulo-canaliculaire exclusive se trouvait à l'origine d'une polynésie pancréatique* avec suractivité fonctionnelle, extériorisée par l'hypersécrétion insulinique. De telles constatations sont en opposition, au moins apparentes, avec la théorie du balancement acino-insulaire, chère à Laguesse.

2° *Les enseignements cliniques.* — Dans l'observation de M. Laine, on retrouve somme toute le tableau, actuellement classique, de l'hypoglycémie avec ses troubles psychiques, son asthénie, ses épigastralgies, ses crises convulsives survenant avant le repas. On peut y ajouter une dysphagie rarement signalée.

Le déclenchement de la première crise convulsive sous l'influence d'une émotion violente est particulièrement intéressant. La physiologie en effet nous apprend que l'émotion est un bouleversement endocrinien où prédominent de violentes décharges d'adrénaline. On peut donc interpréter cette première crise comme une hypoglycémie adrénalinique. L'incompréhension de l'entourage a malheureusement empêché M. Laine de contrôler cette opinion par l'épreuve de l'adrénaline.

A cette épreuve de l'adrénaline, Mallet-Guy n'accorde cependant que peu de valeur, se basant sur ce fait qu'il est des cas d'hyperinsulinisme où le foie fut trouvé à l'autopsie vide de glycogène. Cela est exact et l'épreuve de l'adrénaline est certainement négative en cette occurence.

Cependant, je pense avec MM. Laine et Gineste qu'il faut considérer pour ce qui est des résultats de l'épreuve à l'adrénaline deux sortes de faits, d'une part les adénomes et les carcinomes pancréatiques, d'autre part les hypoglycémies fonctionnelles :

1° Les adénomes et les carcinomes pancréatiques entraînent au bout d'un certain temps un épuisement des réserves glycogéniques du foie ; en pareil cas l'épreuve à l'adrénaline est inopérante. On peut s'étonner de cet épuisement puisque l'insuline est avant tout un agent de fixation de glycogène sur le foie, et, pour expliquer l'épuisement du foie, il faudrait faire intervenir des propriétés glycolytiques de l'insuline, ce qui ne paraît pas valable physiologiquement. Il nous semble qu'il faille chercher l'explication de l'épuisement du glycogène hépatique dans les expériences de Mac Leod, de Dudley, de Marian, d'injection d'insuline au lapin normal qui provoque l'épuisement des réserves hépatiques. Ainsi, peut-on dire avec Mac Leod que le vide de sucre du sang et des tissus, déterminé par un excès d'insuline, provoque un appel au foie afin de rétablir l'équilibre glycémique. La glycogénolyse est donc ici une conséquence indirecte de l'hypoglycémie.

Cet appel au foie est-il transmis par voie nerveuse ? C'est possible, Mac Leod

l'affirme. Mais, un autre facteur intermédiaire semble intervenir, c'est l'adrénaline. MM. Brocq et Garcin, dans leur communication à l'Académie de Chirurgie ont apporté un argument en faveur de cette thèse. Chez leur malade les accidents prémonitoires du coma étaient souvent accompagnés d'améliorations spontanées avec élévations nettes et assez rapprochées de la tension artérielle, par conséquent de décharges d'adrénaline. Ces décharges contribuaient à épuiser les réserves hépatiques en libérant le glucose du foie que l'insuline faisait brûler rapidement et le coma apparaissait.

2° Il en est tout différemment dans les hypoglycémies fonctionnelles. C'est que, en pareil cas, tout le système régulateur de l'équilibre glycémique est déréglé. Aucun mécanisme compensateur ne vient activer la mise en liberté des réserves hépatiques. L'hypoglycémie reste d'ailleurs moins grave. Aucun épuisement du foie ne se produit.

Et l'on entrevoit maintenant l'intérêt que l'on peut tirer du test à l'adrénaline. Dans les adénomes et les carcinomes langerhansiens, le test à l'adrénaline a de fortes chances de rester négatif. Dans les hypoglycémies fonctionnelles où le dérèglement porte sur tout le système glycorégulateur, les réserves hépatiques sont intactes, l'injection d'une dose suffisante d'adrénaline engendre une hyperglycémie relative suivie d'une hypoglycémie réactionnelle qui peut être grave et déclencher des troubles, comme cela semble s'être produit chez le malade de MM. Laine et Gineste au cours d'une intense émotion.

Il est évidemment nécessaire, avant d'affirmer la valeur de ce test, de multiplier les documents. Il n'est, en tous cas, pas sans intérêt d'en faire l'épreuve.

3° *Du point de vue pathogénique.* — L'hyperplasie langerhansienne très importante de l'observation précitée ne peut reconnaître qu'une cause extra-pancréatique. Aucune épine irritative locale, notamment aucune pancréatite chronique, ne pouvait en rendre compte.

L'hyperplasie diffuse témoigne certainement d'une stimulation nerveuse ou hormonale. Cette stimulation était encore agissante le jour de l'intervention, puisque les images de mitoses observées dans le tissu insulaire néoformé sont extrêmement nombreuses. Les images de polynésie que l'on observe sur les coupes sont superposables à celles que Grey et Feemster, Dubreuil et Andérodias ont trouvé à l'examen de pancréas d'enfants nés de mères diabétiques et morts rapidement dans un coma qui ne pouvait être qu'hypoglycémique.

On pourrait peut-être soutenir que la splénomégalie témoigne de la même stimulation extrinsèque du système hypoglycémiant (Fiessinger et Cattan, Rathely et Cosmulesco). Les expériences d'Escudéro (1932) ont montré que la rate s'hypertrophiait après pancréatectomies partielles successives, et laissent présumer une action glycolytique de la rate.

Du point de vue physiologique, aucune conclusion définitive n'a été apportée sur ce point. Le point de départ de cette stimulation nous reste inconnu. Est-il hypophysaire ? Aucun signe ne permet de l'affirmer.

Est-il possible d'opposer l'hypoglycémie par polynésie dont cette observation est un exemple encore très rare et l'hypoglycémie avec pancréas macroscopiquement et microscopiquement normal ? Apparemment, oui. L'aspect anatomique les distingue bien l'une et l'autre et engage à leur attribuer une origine différente. Il est cependant impossible de rien affirmer sur ce point. Seule, l'étude cytologique des cellules langerhansiennes, la recherche des cellules B sur les coupes de pancréas apparemment normales pourraient permettre de rapporter, dans ce cas précis, l'hypoglycémie à autre chose qu'à un hyperinsulinisme, à une déficience du système hyperglycémiant, par exemple. MM. Laine et Gineste concluent avec sagesse qu'il est indispensable d'accumuler les documents sur ce point, si l'on veut établir une classification correcte des hypoglycémies dites « fonctionnelles » et apporter des bases sérieuses à la discussion pathogénique.

4° *Du point de vue thérapeutique.* — Il faut reconnaître que, pour l'heure, la seule thérapeutique, en l'absence de cette pathogénie précise chez le malade de MM. Laine et Gineste, était la pancréatectomie de réduction. Celle-ci a mauvaise presse. Les résultats en sont inconstants, souvent insuffisants. Obéissant aux directives de Mallet-Guy, les auteurs ont fait une pancréatectomie large. Le résultat qu'ils ont obtenu est magnifique et l'on ne peut que les en louer. Pourtant ce résultat laisse MM. Laine et Gineste fort perplexes, car il n'est guère étayé sur des bases indiscutables et les auteurs se demandent avec raison s'il est définitif. Certes, deux ans se sont écoulés depuis l'intervention, mais le délai est insuffisant. Seul l'avenir nous fixera sur ce point. Même s'il est acquis, ce succès ne permet pas plus que les autres déjà publiés, d'établir définitivement la valeur de la pancréatectomie. La pancréatectomie gauche, si large soit-elle, ne supprime qu'une bien faible partie du tissu endocrine. Rien de comparable entre cette intervention et la thyroïdectomie subtotale pour Basedow. Or, on sait qu'un dixième de la glande pancréatique suffit à prévenir le diabète chez l'animal normal. Des récidives peuvent donc se produire, rien d'étonnant à cela. De plus, puisque la cause de l'hyperinsuline est extra-pancréatique, que surtout, elle nous reste inconnue, rien ne peut nous assurer que le processus d'hyperplasie ne va pas s'intensifier, entraîner une hypoglycémie plus grave encore que la première. Rien ne peut nous assurer non plus, que l'hyperplasie ne va pas spontanément régresser, la cause disparaissant. La chose est très possible. L'observation, résumée par Sicard à la suite de ma communication personnelle (Brocq et Garcin), en est peut-être la preuve : « une pancréatectomie large sur une glande polynésique n'amène aucune régression immédiate des accidents hypoglycémiques. Puis, brusquement, au bout de six mois, tout rentre dans l'ordre. Il est manifeste que, dans ce cas particulier, la pancréatectomie n'a modifié en rien l'évolution de l'hypoglycémie. Celle-ci semble avoir spontanément regressé. N'est-il pas permis, dans ces conditions, de se demander si une telle régression ne peut dépasser le but et aller jusqu'au diabète ?

N'est-il pas permis surtout, de se demander si une pancréatectomie très large ne peut favoriser l'éclosion de celui-ci ?

Bien des inconnues subsistent encore dans l'étude de ces hypoglycémies fonctionnelles. Seule l'accumulation des faits peut jeter quelque lumière sur cette question encore si obscure.

C'est pour cela que nous devons remercier particulièrement MM. Laine et Gineste de nous avoir adressé leur intéressante observation, tout en les félicitant de ce remarquable travail et de leur résultat particulièrement heureux.

M. **Moulonguet** : Je dois avouer que la microphoto qu'on nous a projetée de la topographie pancréatique, ne me paraît pas démonstrative d'une hyperplasie des îlots, ni de leur multiplication. La microphotographie est un art subtil et artificieux où l'on choisit le point le plus typique : cette image choisie, elle-même, n'emporte pas la conviction.

Ne s'agit-il pas, dans cette observation intéressante, de troubles purement fonctionnels du pancréas ?

M. **P. Brocq** : Deux points ont été discutés par MM. Delannoy et Moulonguet.

La question de l'augmentation du nombre des ilôts de Langerhans. Dans le cas de MM. Laine et Gineste, je pense que cette polynésie est bien authentique, car la pièce de cette observation a été examinée par de nombreux spécialistes à Lille et que l'on a contesté uniquement les relations de contiguïté ou de continuité entre les cellules des îlots et celles des canaux excréteurs.

Le second point est la question du bien fondé de la pancréatectomie de réduction. J'ai fait, après bien d'autres, des réserves, tout comme les auteurs, sur la valeur de cette opération.

## COMMUNICATIONS

### *Colectomie totale pour mégacôlon,*

par M. **F. d'Allaïnes.**

J'ai eu l'occasion de pratiquer deux fois une colectomie totale pour mégacôlon. Voici les deux observations :

Observation I. — M[lle] H..., dix-sept ans, atteinte d'un mégacôlon congénital, est amenée, dans mon service de l'hôpital Broussais, après l'échec de trois opérations antérieures (Splanchnectomie et sympathectomie lombaire bilatérale). Ces opérations ont été suivies d'une amélioration temporaire, mais les accidents ont repris et augmentent peu à peu, s'accompagnant d'une atteinte de l'état général.

A son entrée dans le service en juillet 1943, l'état est le suivant :

Constipation opiniâtre : une à deux selles par semaine malgré l'emploi de laxatifs et de purgations. Le ballonnement abdominal est considérable, le ventre est en tonneau et de sonorité tympanique. La malade vomit par périodes. L'alimentation est médiocre, l'état général altéré, le teint bistré ; le travail est impossible.

L'examen radiologique à ce moment montre : une distension de tout le gros intestin, avec un allongement considérable de la boucle sigmoïdienne qui forme plusieurs anses et remonte jusque dans la région sous-hépatique.

Les lésions étant largement prédominantes sur l'anse sigmoïde, une colectomie segmentaire est envisagée.

1° *Opération* le 12 août 1943 (D[r] Le Roy). — Incision médiane sous-ombilicale. Résection d'une volumineuse anse sigmoïde. Rétablissement immédiat de la continuité par anastomose termino-terminale par intubation sur un drain. Technique habituelle.

Les suites furent compliquées par une fistule qui nécessita un séjour de trois mois à l'hôpital. L'état fonctionnel de l'intestin accuse une légère amélioration, avec diminution du ballonnement.

En 1944, l'amélioration temporaire ne se maintint pas, la malade dut à plusieurs reprises être hospitalisée pour études radiologiques et traitements médicaux qui s'avérèrent inopérants.

En janvier 1945, elle rentre à nouveau dans mon service avec les mêmes accidents qu'auparavant, mais plus accentués. Les vomissements ont repris, l'alimentation est impossible, le gonflement abdominal est véritablement monstrueux, l'état général décline lentement, le psychisme est atteint, aucun travail n'est plus possible, la malade se plaint de ménorragies importantes.

La radiographie montre que la dilatation intestinale a envahi le côlon transverse et le côlon droit dont le volume est tel qu'ils paraissent remplir la cavité abdominale. Devant la gravité des accidents, le pronostic réservé et, étant donné la distension de tout le gros intestin, je décide de pratiquer une colectomie totale en deux temps.

2° *Opération* le 27 janvier 1945 (D[r] d'Allaines). — Laparotomie médiane, très nombreuses adhérences. Après libération, je découvre une anastomose colo-rectale bien perméable qui sera en outre contrôlée par l'intérieur en cours d'opération.

Section de l'iléon à 15 centimètres de l'angle iléo-cæcal. Anastomose du bout proximal dans le rectum en aval de l'ancienne anastomose colo-rectale. L'anastomose est termino-latérale, sur un drain avec invagination couverte par trois plans de suture. Le bout distal de l'iléon est sorti sur une sonde par une incision de la fosse iliaque droite.

Les suites sont simples, l'état général s'améliore, les selles deviennent régulières sans diarrhée, mais le ballonnement reste à peu près identique et la malade revient deux mois après pour le temps de colectomie.

3° *Opération* le 10 mars 1945 (D[r] d'Allaines). — Colectomie totale.

*a*) Incision gauche. Section première du côlon dans la fosse iliaque gauche et extirpation du côlon par voie rétrograde. Ce temps est très facile.

*b*) Incision droite circonscrivant la fistule de l'iléon. La libération du côlon droit est plus difficile à cause des adhérences de péricolite.

Fermeture des deux incisions avec un drain dans la région de l'angle droit difficile à péritoniser.

Suites simples, la malade quitte rapidement l'hôpital. Cependant elle revient deux mois plus tard pour des accidents d'occlusion intestinale à crises répétées. L'étude radiologique

précise le diagnostic en indiquant plusieurs niveaux liquides et je dois l'opérer à nouveau.

4° *Opération* le 27 juin 1945 (Dr d'Allaines). — Je découvre un foyer important d'adhérences pelviennes dont certaines en corde bridant le grêle à plusieurs endroits. Après libération, je vérifie la parfaite perméabilité de l'anastomose iléo-rectale. Enfin, dans toute l'étendue de la cavité abdominale, je découvre et je libère de nombreuses adhérences du grêle jusque dans les hypocondres.

Depuis cette intervention, l'état général de la malade a été en s'améliorant progressivement jusqu'à une véritable transformation. Les fonctions intestinales sont actuellement normales. Pas de diarrhée, selles régulières sans laxatifs, abdomen plat et souple. Etat général normal. La malade a repris son travail et s'est mariée récemment. Il faut noter que les très nombreuses créatrices des sept opérations, qui étaient largement chéloïdiennes, sont devenues normales.

Cependant cette malade a présenté à deux reprises des phénomènes inflammatoires autour de son anastomose iléo-rectale. Une crise même a abouti à la formation d'un abcès péri-anastomotique qui a dû être ouvert par le Dr Lortat-Jacob.

La radiographie, faite récemment, montre cependant la bonne perméabilité de l'anastomose. L'iléon en amont est fortement dilaté, plissé et présente l'aspect d'un véritable côlon gauche. Peut-être faut-il voir dans cette véritable colisation de l'iléon l'explication de l'absence de toute diarrhée depuis la colectomie totale.

Obs. II. — Mme P..., quarante-quatre ans, entre à l'hôpital Broussais le 22 février 1946, pour un mégacôlon. Appendicectomie il y a vingt ans. Le mégacôlon est connu depuis très longtemps, entraînant des douleurs et une constipation opiniâtre. Il y a trois ans, la malade fut opérée. On fit une anastomose colo-colique transverso-sigmoïdienne. Cette intervention n'amena aucune amélioration. Les douleurs deviennent de plus en plus vives, survenant par périodes suivies d'accalmie. Ces périodes douloureuses s'accompagnent de demi-fièvre (38°-38°5). La constipation augmente progressivement, résistant aux traitements habituels. L'abdomen est très ballonné, surtout au moment des périodes douloureuses. La malade est de plus en plus asthénique et ne peut plus travailler.

L'examen radiographique montre une importante distension de tout le côlon qui est très allongé (dolicho-mégacôlon). L'anastomose est difficile à identifier. Un lavement de 3 litres ne peut remplir tout le côlon. Il existe une aérocolie considérable.

Les infiltrations du splanchnique gauche ne déterminent aucune amélioration. La dernière détermine un état syncopal sans bénéfice fonctionnel.

1° *Opération* le 16 mars 1946 (Dr d'Allaines). — Iléo-sigmoïdostomie, premier temps d'une colectomie totale. Section de l'iléon à environ 20 centimètres de l'angle iléo-cæcal. Le bout supérieur est fermé en bourse et anastomosé au côlon pelvien par une anastomose latéro-latérale longue de 5 centimètres. Le bout inférieur est abouché sur une sonde de Pezzer à la peau de la fosse iliaque droite. On note la présence d'une anastomose transverso-sigmoïdienne qui pourra gêner lors du deuxième temps.

Les suites sont simples, la malade sort au bout de dix-huit jours. Elle revient seulement huit mois après. Son état général est transformé. Les selles sont régulières, sans diarrhée ni constipation. Mais l'abdomen est encore distendu, bien que les douleurs aient cessé. La radiographie sans préparation montre une importante aérocolie.

2° *Opération* le 7 décembre 1946 (d'Allaines). — Colectomie totale par deux incisions latérales. Aucune difficulté autre que la libération du pédicule colique gauche supérieur. Fermeture du cul-de-sac colique à quelques centimètres de l'anastomose avec l'iléon.

Les suites sont simples. Une radiographie faite trois semaines après cette dernière intervention montre une dilatation assez marquée de l'iléon. Depuis, la malade a envoyé des nouvelles. Son état général est excellent. Le ventre est plat et souple. Les selles régulières sans diarrhée ni constipation.

Je crois que les *indications de la colectomie totale pour méga-dolicho-côlon sont véritablement exceptionnelles.* La distension extrême du cadre colique, le ballonnement considérable et douloureux, la constipation opiniâtre entraînant l'apparition de troubles toxiques, et surtout l'altération de l'état général, constituent un ensemble impressionnant dont il faut soigneusement apprécier les éléments.

En fait, les troubles toxiques et l'altération de l'état général me paraissent les éléments principaux. A ce point de vue la première malade en constitue un exemple remarquable.

Avant le premier temps de colectomie, cette jeune fille était dans un état lamentable, ne quittant guère le lit ou la chambre, ne s'alimentant plus, souffrant de ménorragies et naturellement incapable d'aucun travail. Revue depuis, elle est apparue transformée, exerçant un métier normal, et ayant pu se marier.

Il est inutile, bien entendu, de dire que tous les traitements avaient échoué, y compris les interventions sympathiques et d'autres opérations, telles que anastomoses ou résections segmentaires du côlon, sans parler de l'inévitable appendicectomie.

*La technique est aisée* mais je crois préférable d'opérer en deux temps chez de tels malades, souvent peu résistants et intoxiqués de longue date. Dans les deux cas le premier temps a consisté en une section de l'iléon. Le bout supérieur a été implanté ou anastomosé dans le côlon ou le rectum à un endroit qui n'était pas distendu. Le bout inférieur a été amené à la peau et ouvert sur une sonde. Il est superflu de dire qu'une telle intervention ne guérit pas l'affection mais pare à la rétention stercorale et aux accidents toxiques consécutifs. De fait, mes deux malades se sont transformées après ce temps opératoire. La deuxième malade tardait même à revenir tellement elle se sentait bien, et c'est la cure de la fistule iléale qui l'a décidée, mais bien entendu, la distension du côlon persiste après cette mise « hors circuit », et le ballonnement abdominal et les images radiologiques ne sont guère changées. Cela n'à rien d'étonnant puisqu'il ne s'agit pas d'une chirurgie d'obstacle au transit, mais bien d'une atonie intestinale. Ceci est analogue et bien connu dans le mégaœsophage, le mégagaster et le mégaduodénum.

Le second temps de colectomie est aisé : je l'ai pratiqué à l'aide de deux incisions pararectales, l'une gauche, l'autre droite. La guérison a été simple et rapide. Il est évident qu'il faudrait disposer de statistiques plus importantes pour apprécier la gravité réelle de cette intervention.

Enfin, pour ce qui est de ces deux cas, *les résultats ont été pleinement satisfaisants*, non seulement quant à l'état général, transformé très vite et revenant peu à peu à la normale, mais aussi au point de vue fonctionnel, puisque ces deux malades ont un fonctionnement intestinal normal, des selles régulières sans diarrhée ni constipation. L'absence de diarrhée est-elle due à la distension de l'ileon qui joue un rôle de côlon capable de résorber les liquides ? ou bien est-ce la présence d'une ampoule rectale conservée, voire même d'un segment du côlon pelvien ? Il est probable que ces deux facteurs ont chacun leur rôle. A ce point de vue, la présence d'un mégarectum compliquerait singulièrement la question, en rendant plus problématique le fonctionnement intestinal après résection de l'ampoule rectale.

Un dernier fait m'a frappé chez la première malade. La distension du côlon transverse et droit, peu marquée au début de l'histoire de la maladie, s'est accentuée peu à peu, surtout après la résection du côlon gauche jusqu'alors seul atteint de méga-dolicho-côlon.

Tout s'est passé comme si la maladie était encore en pleine évolution et comme si la surcharge imposée au côlon restant après colectomie segmentaire avait précipité une évolution latente.

Cette distension secondaire du côlon restant n'est pas habituelle après résection du mégacôlon sigmoïde ancien et tordu. Chez ces malades, l'affection semble s'être définitivement fixée sur un segment, avec son cortège de distension localisée, de mésocolite et surtout d'obstacle mécanique. Il y aurait donc deux phases évolutives dans le mégacôlon. Dans la première période l'affection est jeune, elle consiste essentiellement en une distension par atonie neuro-musculaire sans obstacle véritable. La résection segmentaire a des chances d'aboutir à la dilatation des autres segments prédisposés. Dans le stade tardif au contraire, l'affection à changé de visage, la notion d'obstacle domine la scène, le tube digestif d'amont est depuis longtemps adapté à la lésion d'aval et ne court plus de danger fonctionnel.

Ainsi, dans le second cas, la résection segmentaire est formellement indiquée, l'avenir fonctionnel du côlon restant est favorable. Dans le premier cas, au contraire, la résection segmentaire semble être un leurre inopérant. Il faudrait s'en abstenir et, en cas d'échec de toutes les thérapeutiques médico-chirurgicales sur l'élément central sympathique, si l'aggravation est manifeste et inquiétante, exécuter une colectomie totale.

En résumé, le méga-dolicho-côlon paraît présenter deux phases dans son évolution. Au début, allongement et dilatation du côlon par atonie neuro-musculaire : il faut proscrire la résection et s'adresser aux thérapeutiques médico-chirurgicales qui agissent sur les commandes centrales. Si elles échouent, si l'opération devient inévitable, la résection segmentaire est probablement insuffisante et risque de déclencher la dilatation du côlon restant ; la seule ressource logique est la colectomie totale.

Tout au contraire, dans le méga-dolicho-côlon ancien, évoluant de longue date, l'affection s'est stabilisée sur un segment limité du gros intestin, les altérations pariétales et péri-intestinales, avant tout la mésocolite, ont entraîné l'apparition d'un obstacle mécanique réel qui peut aller jusqu'à l'occlusion aiguë par torsion, la résection segmentaire est formellement indiquée et donne un bon résultat sans que l'on ait à redouter la dilatation du côlon restant.

## *A propos du traitement chirurgical de l'échinococcose diffuse des os du bassin,*

par MM. **Oulié** (de Constantine) et **Grasset** (de Philippeville).

Lecteur : M. F. d'Allaines.

Vingt-cinq années d'exercice de la chirurgie en Algérie ne nous ont permis d'observer que quatre cas d'échinococcose des os du bassin. Nous ne retiendrons pas ici le premier cas (1925) qui présentait des lésions limitées à l'aile iliaque. Dans les trois autres cas existaient des lésions diffuses. Le hasard des séries nous les a fait observer entre 1939 et 1941. De ces trois cas, l'un présentait des lésions trop étendues, jusqu'au sacrum, pour qu'une exérèse osseuse radicale put être pratiquée. Il ne fut pas opéré (obs. III). Restent les deux cas (obs. I et II) dont les lésions d'extension diffuse n'étaient cependant pas au-dessus de toute tentative logique d'exérèse osseuse radicale. Ils furent opérés par désarticulation inter-ilio-abdominale incomplète, c'est-à-dire avec conservation de la sacro-iliaque, mais désarticulation du pubis. L'un décéda du shock opératoire (obs. II), l'autre reste guéri (obs. I) cinq ans après l'opération (contrôle radiographique de mai 1946).

Observation I. — Européen de vingt-six ans, en bon état général, entré à l'hôpital de Constantine le 15 septembre 1941 parce qu'il boite, souffre un peu de la hanche droite et présente une collection liquidienne inguinale. On a parlé de coxalgie. Le début des troubles fonctionnels remonte à dix-huit mois à peine.

La ponction de la collection ramène un liquide louche dont l'examen ne révèle ni germes, ni éléments hydatiques.

La radiographie montre la disparition presque totale de la branche ischio-pubienne ; le cotyle et l'aile iliaque, au-dessus du cotyle, présentent une décalcification diffuse en plages lacunaires. Le fémur paraît sain ainsi que le reste des os du bassin (fig. 1).

Le diagnostic d'échinococcose paraît d'autant plus probable que le Casoni est positif. On pratique d'ailleurs une seconde ponction de la collection qui ramène un liquide eau de roche caractéristique sans cependant d'éléments hydatiques décelables.

Des radiographies systématiques ne révèlent pas d'autre localisation kystique. Après avoir hésité devant notre lourde responsabilité, nous proposons au malade une désarticulation

inter-ilio-abdominale en lui expliquant la situation, le pronostic et les risques opératoires. Il comprend et accepte l'intervention proposée.

*Intervention* le 27 septembre 1941 (opérateur : Oulié ; aides : Grasset et Jacob). — Sous rachi-anesthésie syncaïne, 0 gr. 10 : désarticulation inter-ilio-abdominale subtotale classique avec ligature définitive de l'iliaque primitive et novocaïnisation des troncs nerveux. En arrière, on reste assez loin de l'articulation sacro-iliaque, mais en avant on est obligé de sectionner la symphyse elle-même par suite de l'extension des lésions jusqu'à l'extrémité de la branche ilio-pubienne (un prélèvement osseux est effectué sur la tranche restante de la section postérieure et sera examiné ultérieurement par le professeur Montpellier : il ne contenait aucun élément parasitaire). Durée de l'opération deux heures, terminée sous anesthésie à l'éther. Malgré des injections de pressyl et d'extrait cortico-surrénal, la tension artérielle est tombée de 13-7 à 6-4 et le pouls radial est imperceptible. On pratique une injection de 500 c. c. de sérum anti-choc de Binet et une transfusion de 400 c. c. de sang pur ; l'état s'améliore. Cependant, pendant quarante-huit heures, la situation reste grave ; enfin l'état de choc s'atténue progressivement et cesse.

*Evolution :* Rétention d'urine pendant trois jours. Léger sphacèle cutané du lambeau antérieur. Petite suppuration rétro-symphysaire obligeant à une contre-incision médiane. Le tarissement de cette suppuration est lent et ce n'est que le 10 février 1942 que l'opéré, complètement cicatrisé alors, quitte le service en excellent état général. Employé de banque, il marche avec des béquilles, n'ayant jamais pu tolérer l'appareil qui lui a été fait à Alger. Une radiographie de mai 1946, quatre et huit mois après l'opération, confirme la guérison définitive (fig. 2).

Obs. II. — Indigène trente ans, entré à l'hôpital de Constantine, le 29 octobre 1939 pour fracture itérative du fémur au tiers supérieur. Racine de la cuisse volumineuse, tendue ; membre raccourci en rotation externe ; la radiographie montre une fracture de la diaphyse avec des lésions osseuses destructives s'étendant au tiers supérieur du fémur, au col, à la tête ainsi qu'à la cavité cotyloïde, l'ilion, les branches ilio- et ischio-pubiennes. Le diagnostic porté est celui de fracture dans un foyer d'ostéo-sarcome à évolution lente (tumeur à myéloplaxes probable). Il ne sera rectifié qu'au cours de l'intervention. Désarticulation inter-ilio-abdominale atypique le 11 novembre 1939 sous rachi-anesthésie. Opérateur : Oulié ; aide : Grasset. Ligature temporaire de l'iliaque primitive. Novocaïnisation des troncs nerveux. Lambeau classique. Section osseuse postérieure à 4 centimètres environ de la sacro-iliaque. désarticulation du pubis. Durée : une heure quarante-cinq. La tension artérielle tombe progressivement de 12-8 à 7-5. Etat de choc irréversible, malgré transfusion ; extrait cortico-surrénal et toni-cardiaques. Décès seize heures après l'opération.

Obs. III. — Indigène, quarante-huit ans, entré le 18 octobre 1941 pour tumeur de la hanche droite avec impotence complète. Le début, par des douleurs, remonte à 1927. Mauvais état général, amaigrissement, hanche volumineuse, cuisse maigre, mouvements limités, tuméfaction antérieure fluctuante. La radiographie précise des lésions de décalcification en géodes et en mie de pain envahissant toute l'aile iliaque, le pourtour et le fond du cotyle, la sacro-iliaque et sans doute le sacrum. Tête fémorale en luxation intrapelvienne. Casoni positif. Une incision exploratrice (Dr Grasset) après ponction permit la confirmation histologique du diagnostic. Inopérable.

Nous avons pu relever dans la littérature 72 observations publiées jusqu'en 1942 de kystes hydatiques des os du bassin. Sur 68 cas où la localisation est bien précisée, il s'agit 57 fois de lésions diffuses ; 44 fois le décès est expressément mentionné et dans aucun cas une guérison définitive n'a été observée dans les formes diffuses. Aucun cas de désarticulation inter-ilio-abdominale, même incomplète, n'est mentionné, ni même d'amputation type Assali-Sohier. En 1945, le professeur Devé disait à l'un de nous n'en pas connaître d'observation. Nous ne saurions trop le remercier de l'aide capitale qu'il nous a apportée dans nos recherches bibliographiques.

Les observations que nous rapportons ici représentent donc très probablement les premiers cas d'échinococcose diffuse des os du bassin opérés par désarticulation inter-ilio-abdominale incomplète, avec le premier cas de guérison définitive observé.



Fig. 1 (Obs. I). — Destruction complète de la branche ischio-pubienne.

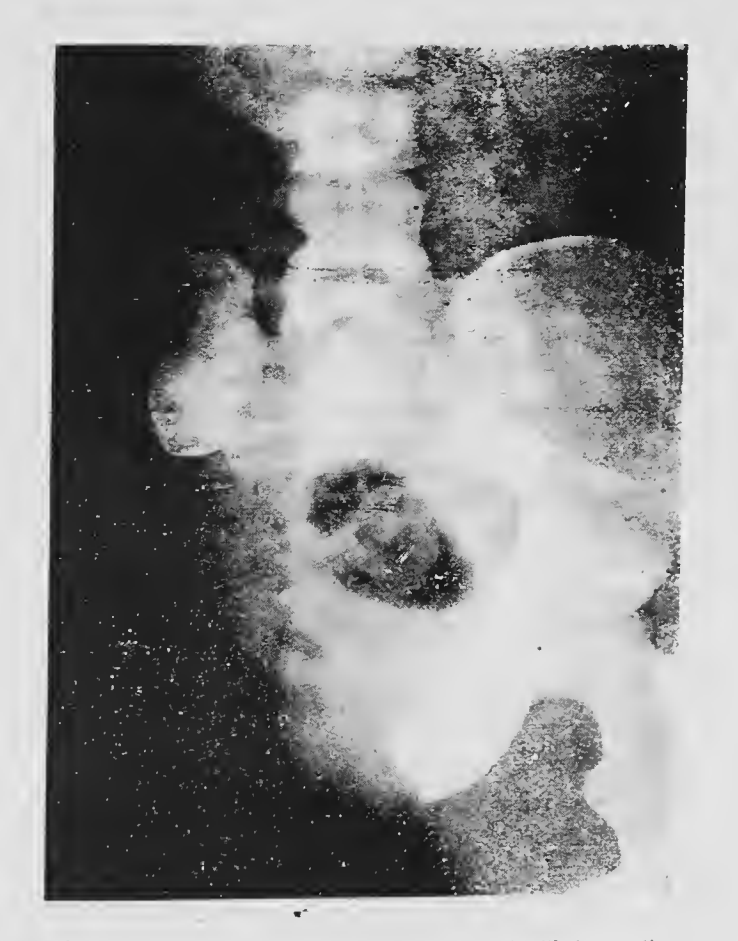


Fig. 2 (Obs. I). — Radiographie cinq ans après l'intervention.

En conclusion de leur article publié en 1924 dans le *Journal de Chirurgie* sur les kystes hydatiques des os du bassin, Desplats, Boppe et Bertrand écrivirent à propos des lésions diffuses : « L'incision simple d'abcès avec extraction de séquestres et drainage, donne 100 p. 100 de mortalité plus ou moins tardive avec fièvre, hecticité, mais, d'autre part la désarticulation inter-ilio-abdominale tue aussi sûrement le malade de choc opératoire ».

La première de ces propositions reste vraie et résume exactement l'expérience des cas observés. La seconde n'est plus exacte et les auteurs ne la maintiendraient certainement pas aujourd'hui où l'on ne considère plus la désarticulation inter-ilio-abdominale incomplète ni comme une prouesse opératoire, ni comme une intervention toujours meurtrière.

Quand, en examinant les radiographies de ces lésions diffuses, on se remémore les caractères évolutifs de l'échinococcose osseuse, on est obligé de convenir que la seule opération logique était celle qui fut pratiquée. Nous avons défendu autrefois, ici même, la chirurgie prudente et conservatrice en matière de kystes hydatiques viscéraux (foie, rein, rate). Mais ici, au contraire, en matière de kystes hydatiques des os, s'impose une chirurgie radicale. Les lésions sont, en effet, ici d'une malignité locale, sans limitation nette, et toujours plus étendues que la radiographie ne semble le préciser. Elles ne peuvent guérir définitivement que par l'exérèse totale, donc très large, des tissus envahis.

La section osseuse doit porter en tissu sain, non parasité et, si l'exérèse osseuse n'est pas totale, la récidive *in situ* est certaine, suivie d'extension progressive dans les os, les articulations et les parties molles, de développement d'abcès ossifluents hydatiques, d'ouverture, de fistulation et d'infection secondaire pour aboutir à la mort lente inévitable à plus ou moins longue échéance. L'ablation des kystes hydatiques des parties molles doit, elle aussi, être complète. Ceux-ci se développent dans les fessiers, les muscles antérieurs de la racine de la cuisse ou plus souvent encore dans la fosse iliaque interne, le psoas-iliaque, le tissu cellulaire sous-péritonéal.

Donc, toute intervention palliative ou incomplète est vouée à un échec certain et les observations publiées le démontrent avec évidence. Dans ce cas d'extension diffuse, il ne reste au chirurgien que le choix entre l'abstention ou les opérations plus ou moins typiques de désarticulation inter-ilio-abdominale.

La condamnation à mort du malade par l'abstention opératoire ne se justifie pas parce que : 1° dans les 9/10 des cas la localisation hydatique aux os du bassin est la seule manifestation de l'échinococcose chez le malade (il en était ainsi dans nos quatre cas observés). 2° malgré l'extension des lésions, l'état général est assez souvent bien conservé. 3° La désarticulation inter-ilio-abdominale à condition de rester incomplète, surtout en arrière, n'est plus aussi meurtrière qu'autrefois. En 1943, Huet rappelait ici que sur 38 cas publiés depuis 1920, il y avait eu 24 guérisons et Moulonguet rappelait la statistique de Gordon Taylor publiée en 1940 avec 7 guérisons sur 11 cas. En 1944, Massé, de Bordeaux rapportait un nouveau cas. Nous en apportons encore un.

Mais nous avions eu un décès dans un cas précédent. Sans doute, tous les décès ne sont-ils pas publiés et l'intervention reste-t-elle redoutable par le choc opératoire. Sans doute aussi, la mutilation est-elle considérable, l'appareillage très difficile et l'activité des opérés très diminuée de ce fait.

Cependant, à condition de limiter en tout bon sens et honnêteté les indications opératoires aux cas opérables, à condition d'être préparé à pratiquer l'opération dans des conditions techniques satisfaisantes, aussi bien opératoires que de soins, on paraît être en droit de décider une telle intervention avec autant de raisons en cas d'échinococcose diffuse qu'en cas de tumeur maligne. Dans les deux cas la mort est fatale et là, au moins, a-t-on des chances très sérieuses d'une guérison définitive après désarticulation inter-ilio-abdominale.

M. **Moulonguet** : Je suis tout à fait d'accord avec Oulié sur ses conclusions interventionnistes, mais malgré les opérations les plus larges, nous ne sommes pas toujours assurés de guérir l'échinococcose squelettique.

Mon maître Gernez a rapporté ici une observation de kyste hydatique de l'humérus qu'il avait traité par humérectomie totale (séance du 8 novembre 1933). Nous revoyons cette femme dans le service et nous l'y avons réopérée plusieurs fois parce qu'elle n'est pas guérie de son échinococcose osseuse : elle a refait des kystes sur l'omoplate, dans la région sus-claviculaire, le dos. Même l'ablation totale de la pièce squelettique n'interrompt pas à coup sûr l'évolution extensive et vraiment terrible de l'échinococcose osseuse ; elle peut sauter d'une pièce squelettique à l'autre. Il est peu de formes pathologiques aussi tenaces.

---

## PRÉSENTATION D'INSTRUMENT

par M. **Cadenat**.

Je vous ai présenté ici même, avant la guerre (5 juillet 1939), une valve sous-sternale, homologue pour la chirurgie gastrique de la valve sus-pubienne de Rochard pour la chirurgie pelvienne. Elle est plus étroite que la valve de Doyen et se place sous le lobe gauche du foie qu'elle soulève. Normalement elle se fixe par un V métallique aux épaulières munies pour cet accrochage, à leur bord interne, de deux tiges verticales.

Pour éviter d'avoir à modifier la table d'opérations, j'ai fait construire ce petit cadre qui se fixe au malade lui-même, devant la paroi thoracique, au moyen d'une sangle élastique passant derrière le thorax et d'une chaînette passant derrière le cou. Ce cadre supporte les deux tiges d'accrochage situées au même niveau que si elles tenaient aux épaulières. Ce cadre ne se fait pas stériliser, on se contente de le recouvrir d'un champ. Seul le compas d'accrochage est stérilisé et protégé de ce qui est septique par le champ qui masque l'anesthésiste.

Cette valve, que je croyais pouvoir utiliser pour les gastrectomies totales, doit être remplacée dans ce cas par deux valves latérales et j'étudie une modification du compas permettant l'accrochage automatique de ces deux valves.

Je me sers de cette valve depuis une dizaine d'années. On peut accentuer le jour qu'elle donne en la combinant avec la mise en place d'un écarteur de Gosset ou mieux, d'un écarteur à très large ouverture muni à droite d'une longue valve s'engageant sous le lobe droit du foie et d'une autre valve plus petite qui, au niveau du pylore, écarte le bord du foie qui a tendance à se ptoser entre la longue valve droite et la valve sous-sternale (1). Le temps perdu à placer ces instruments est largement rattrapé par les facilités qu'ils donnent.

---

## PRÉSENTATIONS DE RADIOGRAPHIES

### *Volvulus du cæcum,*

par M. **Eurin**.

Rapport de M. André Sicard.

M. Eurin (d'Elbeuf) nous a adressé de très belles radiographies qui lui ont permis de faire, sans hésitation, un diagnostic de volvulus du cæcum chez une femme de quarante ans qui présentait un syndrome occlusif.

(1) Ces instruments sont fabriqués par Gentile et les ateliers de la Salpêtrière.

Un *premier cliché* en décubitus dorsal montre une énorme anse médiane de nature colique où les incisures sont remarquablement conservées.

Un *deuxième cliché* en position debout montre un large niveau liquide à la partie déclive de l'anse dilatée.

Enfin, un lavement baryté en décubitus dorsal remplit un cadre colique entourant l'anse dilatée. Au niveau du pôle supérieur de cette anse la baryte a



marqué un long temps d'arrêt, puis dessine un transverse diminué de volume par compression et descend jusqu'à la crête iliaque (fig.).

En fait, la torsion commençait à l'angle sous-hépatique et intéressait la totalité du côlon ascendant et environ 30 centimètres de grêle.

Elle s'était faite de droite à gauche en passant en avant. Il y avait une bride au pied du volvulus.

Détorsion aisée. Cæco-colopexie au fil de lin. Guérison en dix jours.

La prochaine séance aura lieu le 16 avril 1947.

---

*Le Secrétaire annuel* : MARCEL BOPPE.

---

*Le Gérant* : G. MASSON.

---

Dépôt légal. — 1947. — 1er trimestre. — Numéro d'ordre 503. — MASSON et Cie édit., Paris.
Imprimé par l'Ancne Imprimerie de la Cour d'Appel, 1, rue Cassette, à Paris (France

# MÉMOIRES DE L'ACADÉMIE DE CHIRURGIE

**Séance du 16 Avril 1947.**

*Présidence de* M. PIERRE BROCQ, *président.*

## CORRESPONDANCE

1° Des lettres de MM. ABOULKER et OBERTHUR posant leur candidature à la place vacante d'associé parisien.

2° Un travail de M. LABORIT (Lorient) intitulé : *Deux cas d'ostéomyélite d'étiologie peu commune*, est versé aux Archives de l'Académie sous le n° 451.

Des remerciements sont adressés à l'auteur.

---

## RAPPORTS

### *Phlébite en cordon de la paroi thoracique,*

par M. **A. Mazingarbe** (de Montargis).

Rapport de M. ANDRÉ SICARD.

Mon ami Mazingarbe nous a adressé une nouvelle observation de la maladie de Mondor, la onzième publiée dans nos Bulletins, dont certaines particularités montrent la diversité clinique de cette affection :

Mme Th..., âgée de trente-trois ans, vient consulter le 10 novembre 1946 pour une douleur sous-mammaire gauche persistante depuis un mois.

Dans les antécédents, on ne note aucun traumatisme, ni effort violent du bras.

Cette douleur est lancinante avec des exacerbations lors des mouvements brusques du bras gauche. Elle s'accompagne d'irradiation d'une part dans la région axillaire et le bord interne du bras et de l'avant-bras gauche, d'autre part, vers la région ombilicale.

Depuis l'apparition de ces phénomènes, on note une certaine atteinte de l'état général : fatigabilité, céphalée, température à 38°.

A l'examen, en soulevant le sein gauche, on aperçoit d'emblée et très nettement *trois cordons qui saillent* sous la peau de la région sous-mammaire. Partant de la base du sein, ils gagnent obliquement le rebord costal en direction de l'ombilic ; adhérant à la peau, ils sont dans l'ensemble parallèles ; une distance de 4 à 5 centimètres les sépare l'un de l'autre. Le plus gros est le plus antérieur, du volume d'une plume d'oie. Il est aussi le plus long et se termine en effet sur la paroi abdominale à quelques centimètres au-dessus et à gauche de l'ombilic. Les deux autres cordons s'arrêtant insensiblement au rebord costal.

Ils sont très douloureux à la pression et s'accompagnent même d'une certaine hyperesthésie cutanée. Toute tentative de mobilisation latérale de l'un de ces cordons, entraîne une vive douleur sur le bord cubital du bras et de l'avant-bras jusqu'à l'extrémité de l'auriculaire.

La glande mammaire est parfaitement normale et insensible.

Le creux axillaire gauche est le siège d'une adénite notable douloureuse.

A droite, on ne perçoit pas de ganglions axillaires.

L'examen complet ne montre rien d'anormal, pas de varices, aucun signe de phlébite.

Malgré les réticences de la malade, une biopsie est pratiquée le 15 novembre 1946.

L'examen histologique, fait à l'Institut du Cancer, donne sur des coupes en série la réponse suivante :



*Publication périodique mensuelle.*

« On note des modifications structurales à tendance sclérogène oblitérante de certaines parois vasculaires, mais les images histologiques ne sont pas nettes et on n'observe pas d'analogie franche avec la description des communications de M. le professeur Mondor ».

Une formule sanguine montre : 4.300.000 globules rouges, 10.000 globules blancs, 75 p. 100 de polynucléaires.

Le 18 novembre, c'est-à-dire trois jours après la biopsie, la malade accuse brusquement une violente douleur dans le mollet gauche avec une poussée thermique à 38°5 et une accélération du pouls à 100.

L'examen montre l'existence d'une douleur à la mobilisation du mollet et d'une douleur pré-talonnière. Le trajet de la veine saphène est douloureux. Aucun œdème. La cicatrice de biopsie est normale.

Immédiatement on institue un traitement avec Dicoumarine et 600.000 unités de pénicilline.

Très rapidement la température revient à la normale, le pouls se ralentit et les douleurs de jambe disparaissent. Il persiste cependant une douleur atténuée dans la région sous-mammaire, les cordons thoraciques ont diminué, mais existent toujours et leur disparition ne sera complète qu'après un mois.

Actuellement, la malade est complètement guérie, elle ne sent plus aucune gêne.

L'intérêt de ce cas est l'existence de ce triple cordon qui n'a encore jamais été signalé, mais qui ne peut surprendre quand on sait la richesse du réseau veineux de la paroi thoraco-abdominale se dirigeant vers l'ombilic.

L'origine veineuse de la lésion, si elle n'a pu être précisée histologiquement, est démontrée par l'évolution qui fut celle d'une septicémie veineuse subaiguë, la phlébite en cordon de la paroi thoracique ayant précédé l'apparition de signes discrets de phlébite du membre inférieur.

## *Staphylorraphie et Pénicilline,*

par MM. **Jacques Récamier** et **Michel Florentin.**

Rapport de M. Victor Veau.

Mes assistants nous ont envoyé une statistique de 200 staphylorraphies pour montrer l'influence de la pénicilline.

Toutes les opérations ont été pratiquées par eux entre le 25 mars 1945 et le 15 décembre 1946.

Les cas faciles sont ceux où la fente dépassait de peu le bord postérieur des lames palatines.

Les bons résultats sont ceux où l'enfant a quitté le service sans la moindre désunion.

Dans le groupe des résultats médiocres ou mauvais, il y a trois ordres de faits :

1° Les désunions totales : Il y en a eu trois dans la première centaine ; aucune dans la seconde avec pénicilline.

2° Les faits les plus nombreux, sont ceux où le trou à l'union de la voûte et du voile se fermera spontanément.

3° Ceux où le trou persistera et nécessitera une nouvelle intervention. Nous ne pouvons en connaître le nombre quand l'enfant quitte le service.

Vous allez penser que les auteurs auraient dû laisser passer quelques mois et nous communiquer une statistique définitive. Ce retard n'était pas souhaitable pour plusieurs raisons : une telle statistique n'est jamais définitive car les trous mettent plusieurs années à se fermer (nos enfants sont opérés en général avant la fin de leur seconde année).

Les résultats sont recueillis avec beaucoup de peine car 80 p. 100 de nos enfants habitent hors de l'agglomération parisienne.

Il y a encore un meilleur argument en faveur d'une statistique précoce, c'est

Statistique de 200 staphylorraphies (1).

| CAS | NOMBRE | RÉSULTATS bons | RÉSULTATS imparfaits et mauvais |
|---|---|---|---|
| *Sans pénicilline :* | | | |
| Faciles | 54 | 46<br>85,1 p. 100 | 8<br>14,8 p. 100 |
| Difficiles | 46 | 33<br>71,7 p. 100 | 13<br>28,2 p. 100 |
| Total | 100 | 79 p. 100 | 21 p. 100 |
| *Avec pénicilline :* | | | |
| Faciles | 32 | 30<br>93,7 p. 109 | 2<br>6,2 p. 100 |
| Difficiles | 68 | 59<br>86,7 p. 100 | 9<br>13,2 p. 100 |
| Total | 100 | 89 p. 100 | 11 p. 100 |

que les enfants qui parlent le mieux, sont ceux qui n'ont pas fermé un trou temporaire ; parce qu'un trou ne se ferme que par rapprochement des bords, c'est-à-dire diminution de longueur du voile. L'expérience montre que les enfants qui ont besoin de rééducation phonétique pour parler normalement, sont en général ceux qui ont eu un trou temporaire.

D'une façon un peu schématique on peut escompter que sur 10 trous à la sortie de l'hôpital il y en aura 3 qui seront définitifs et nécessiteront une seconde opération.

Au point de vue phonétique, sur 10 enfants qui parlent avec un trou, il y en aura 8 qui devront être rééduqués et 3 ou 4 conserveront des troubles définitifs.

On voit donc qu'après staphylorraphie, les trous même temporaires, sont des accidents très regrettables. Pour cela les auteurs ont compté comme résultats imparfaits tous les enfants qui ont quitté le service avec un trou.

De tous les chiffres donnés dans ce tableau, je ne veux retenir que les derniers. Sur 100 divisions palatines, il y avait, avant la pénicilline, 21 trous temporaires ou définitifs. Avec la pénicilline, il n'y en a plus que 11.

Voici la technique et les doses qui ont été retenues après quelques tâtonnements.

Localement, au début de l'intervention, 20.000 U. O. sont injectées dans les végétations, les amygdales, le voile.

(1) Dans cette statistique, n'ont pas été compris :

1° *Les morts : a)* un garçon de deux ans mort le troisième jour de pâleur hyperthermie (première centaine) ; *b)* une fille de deux ans, morte le troisième jour de cause inconnue, avec diarrhée, vomissements (deuxième centaine) ; c) une fille de vingt-trois mois morte de diphtérie. Le troisième jour après l'opération, on constate la présence de fausses membranes. L'enfant est immédiatement conduite à l'hôpital Pasteur où elle est morte moins de dix-sept heures après. Cette enfant a contaminé tous les opérés du service.

2° *Trois résultats imparfaits* provoqués par cette diphtérie : une fille opérée depuis trois jours, deux garçons opérés depuis deux jours. Des prélèvements ont montré la présence de bacilles diphtériques dans la gorge de ces enfants. Le sérum et la pénicilline n'ont eu aucune action sur la rhinite et la suppuration. C'est pourquoi nous nous sommes crus autorisés à les distraire de notre statistique. Il n'y a pas eu d'épidémie dans la première centaine.

Dans les deux jours qui suivent l'opération, les enfants reçoivent 100.000 U. O. quotidiennes en cinq injections intra-musculaires.

Si le nez commence à couler, si la température s'élève, la pénicilline à dose quotidienne de 100.000 U. O. est continuée ou reprise. En général, deux jours de pénicilline suffisent. Le maximum qui a été injecté fut de 500.000 U. O.

La pénicillinothérapie systématique améliore considérablement les suites opératoires : la température reste au voisinage de 37° et nous n'avons plus les poussées de fièvre des trois premiers jours. De plus, nous n'avons eu aucune complication broncho-pulmonaire dans la série avec pénicilline, alors qu'auparavant, les alertes trachéo-bronchiques étaient fréquentes.

Dans un cas, l'influence de la pénicilline a été particulièrement démonstrative. Un des opérés, porteur d'otite chronique, a eu au quatrième jour un réveil d'otite avec forte poussée de fièvre et otorrhée abondante ; la pénicilline a arrêté l'évolution de cette otite en quarante-huit heures. Le palais est resté sec et le résultat opératoire a été bon, alors que jusqu'ici, une otite dans les jours suivant l'opération entraînait fatalement un échec.

J'en ai fini avec le mémoire de Récamier et Florentin. Je vais terminer par quelques considérations en mon nom personnel, elles seront les dernières.

Par le fait de l'âge, je ne suis plus que spectateur d'une scène sur laquelle j'ai été un acteur. J'ai acquis par là une liberté de langage que je ne pouvais me permettre hier, dans la crainte d'être suspecté d'un égoïsme sordide. Je peux dire en français ce que j'ai écrit en allemand, dans « Der Chirurg », il y a onze ans.

La staphylorraphie est une opération spéciale, qui doit être réservée à un petit nombre de chirurgiens.

Un petit nombre ! Je ne dis pas une élite, car, pour fermer une fente palatine, on n'a pas besoin d'être intelligent. On n'a même pas besoin d'être adroit de ses mains. Rhabiller une pendule n'est pas plus difficile que de réaléser un cylindre, mais l'horloger ne travaille pas avec les mêmes instruments que le mécanicien, ni surtout dans le même atelier.

Pour réussir une longue série de staphylorraphies il faut — d'abord savoir — puis être familiarisé avec certains instruments — enfin et surtout, opérer dans un milieu hospitalier entraîné à cette chirurgie.

Savoir est la condition la plus facile à réaliser. L'anatomie est très simple et l'opération n'a rien de mystérieux. Il y a de bons livres et on peut s'instruire dans les services spécialisés. Mais pour cette chirurgie, « au fond d'un puits », le proverbe bulgare est plus vrai que tout autre : « S'il suffisait de regarder pour savoir, les chiens seraient les meilleurs bouchers ».

Malheureusement, il y a des chirurgiens qui ne savent pas et qui opèrent, qui croient être bien inspirés en faisant une ostéotomie pour une fente unilatérale. D'autres en sont encore à la chirurgie de Franco et résèquent le tubercule médian du bec-de-lièvre bilatéral total.

J'appelle de tous mes vœux une juridiction professionnelle assez forte pour faire admettre par tous qu'il y a des ignorances qui sont très coupables.

Je crois qu'il serait bien imprudent d'entreprendre une staphylorraphie sans un bon ouvre-bouche avec des crochets adaptés aux différentes dentitions et un aspirateur avec une bonne canule à la fois rigide et flexible.

Il ne suffit pas d'avoir la série des rugines, il faut savoir les manier. Est-ce qu'il suffit d'avoir une table orthopédique pour enclouer correctement un col du fémur fracturé ?

Voilà qui est plus important : il faut un anesthésiste entraîné à cette pratique. Assurément, il est plus facile d'endormir pour une division palatine que pour un cancer de l'œsophage thoracique. Mais notre anesthésie a ses difficultés. Celui qui endort ne voit rien de la face de l'enfant. Pour le guider, il n'a qu'une respiration qu'il n'entend pas. A ce point de vue, il reste beaucoup

à faire et un grand progrès sera réalisé par l'anesthésie en circuit fermé avec une sonde endotrachéale.

Tout cela, c'est pour que l'opération arrive au terme dans des conditions normales. Mais, quand l'enfant est ramené dans son lit, la partie importante va se jouer et le chirurgien n'y est pour rien. La surveillante, les infirmières sont les seuls agents du succès. Les grands enveloppements sinapisés, les lavements froids, toutes les différentes piqûres, sont les cartes qu'il faut savoir abattre au moment précis. Cette science ne s'acquiert que par une longue expérience faite d'intelligence et de dévouement.

La staphylorraphie est une œuvre collective. Il est difficile de réunir toutes les compétences.

Récamier et Florentin, nous ont prouvé par des chiffres que la pénicilline améliore le pronostic. Je vous propose de les remercier de leur travail.

## *Résection diaphysaire du fémur après blessure de guerre,*

par MM. le Médecin-Commandant **Favre**
et le Médecin-Lieutenant **Chippaux-Mathis.**

Rapport de M. G. Menegaux.

MM. Favre et Chippaux nous ont communiqué l'observation suivante :

M. W... (Léonard), prisonnier de guerre allemand, est hospitalisé à l'hôpital Villemin pour ostéite de la moitié inférieure du fémur droit avec fracture pathologique sus-condylienne.

Il s'agit d'un homme de vingt-cinq ans, blessé fin mars 1945, par éclat d'obus au niveau du tiers moyen de la cuisse droite. Hospitalisé dans une ambulance allemande, le blessé subit, quelques jours après sa blessure, une tentative infructueuse d'extraction de l'éclat. Il est fait prisonnier le 25 avril 1945 dans une ambulance, alors que la plaie opératoire était en pleine suppuration. Après quelques jours de traitement à l'infirmerie du camp de prisonniers, il subit, le 29 avril, une deuxième tentative infructueuse d'extraction de l'éclat à la présence duquel le médecin allemand attribuait la persistance de la suppuration.

Devant l'abondance de la suppuration de cette plaie, la fièvre persistant à 38°-39°, l'altération de l'état général, l'évacuation de ce malade sur l'hôpital Villemin est décidée.

A son entrée, nous nous trouvons en présence d'un homme, très amaigri, avec un teint plombé, une température en plateau, au-dessus de 39°.

L'examen de la cuisse montre :

1° Une plaie de 6 centimètres sur 3, anfractueuse et suppurant abondamment au niveau de la face antéro-externe de la cuisse droite.

2° Une tuméfaction circulaire diffuse des deux tiers inférieurs de la cuisse et du genou droits.

3° L'examen du genou montre la présence d'un épanchement articulaire, la persistance de légers mouvements indolores mais s'accompagnant, dès que leur amplitude augmente, d'une crépitation osseuse pathognomonique de fracture.

4° L'exploration de la plaie montre que le fût fémoral diaphysaire est directement sous-jacent et sonne clair comme s'il était séquestré.

Un examen radiographique parachève le diagnostic clinique d'ostéomyélite aiguë du tiers inférieur de la diaphyse fémorale avec fracture pathologique sus-condylienne. La radiographie montre également un éclat d'obus au voisinage du fémur, sans contact direct avec lui et à deux travers de doigts en amont de la zone ostéitique.

L'éclat est localisé au contact du fût diaphysaire qui n'a pas été fracturé.

Une ponction du genou ramène un liquide séro-fibrineux, aseptique, de réaction synoviale de voisinage.

L'examen du pus, qui s'écoule par la plaie, montre la présence de staphylocoques à l'état pur.

Sédimentation sanguine . . . . . . . . . . . . . . . . . . 1 heure : 45 ; 2 heures : 65

Examen des urines :

Sucre . . . . . . . . . . . . . . . . . . . . . . . . . . . . . . . . . . . . . . . . Néant.
Albumine . . . . . . . . . . . . . . . . . . . . . . . . . . . . . . . . . . . . . 0 gr. 60 p. 1.000

L'origine de l'affection osseuse reste assez imprécise. S'agit-il d'une fracture partielle très superficielle du fémur ? Les lésions ostéitiques du fémur au voisinage de l'éclat peuvent avoir effacé les traces d'une lésion corticale.

S'agit-il d'une ostéopériostite au voisinage d'un foyer de suppuration des parties molles ? Il nous semble difficile de préciser cette pathogénie.

De toute façon, l'ostéomyélite évoluant depuis deux mois en dépit d'une intervention de drainage, nous décidons de faire une résection diaphysaire.

*Intervention* le 13 juillet 1945 (médecin commandant Favre, médecin lieutenant Chippaux). — Sous rachianesthésie, sur la table orthopédique maintenant le membre inférieur en extension continue, incision antéro-externe de 18 centimètres, s'arrêtant à trois travers de doigt au-dessus de la rotule. Découverte du fût ostéitique strictement sous-périostée. Au cours de cette libération diaphysaire, ouverture d'un abcès périosseux de 200 cm³ de capacité environ, à diffusion postérieure. Section diaphysaire haute à la scie de Gigli en territoire sain. Le reste du fût diaphysaire vient très facilement en raison du foyer de fracture pathologique sus-condylienne.

20 grammes de thiazomide en poudre et 15.000 U. O. de pénicilline-calcium dans la gaine périostique qui est très épaissie.

Fermeture complète en trois plans (muscle quadriceps, aponévrose d'enveloppe, téguments).

Plâtre pelvi-cruro-jambier fixant le membre dans la position opératoire.

*Suites opératoires.* — Extrêmement simples, tellement apyrétiques qu'aucune sulfamido-pénicillinothérapie ultérieure ne nous a semblé nécessaire.

Jamais la courbe thermique n'a, pendant quatre mois, dépassé 37°8 en dehors de deux petits épisodes grippaux.

Reprise très rapide de l'état général. Traitement calcique avec stérogyl 15, cachets Ferrier et calcium intraveineux.

Des radiographies en série pratiquées tous les mois montrent la reconstitution du fût diaphysaire.

Dès la fin du premier mois, une ébauche d'ossification périostique était apparente. A la fin du quatrième mois, le plâtre est enlevé et le malade peut détacher le talon du plan du lit. Le membre ne présente qu'un raccourcissement de 1 cent. 5. Le genou reste enraidi : ses mouvements ne dépassant pas 20°. A la fin du cinquième mois, le blessé marche à l'aide d'une canne.

En janvier 1946, l'éclat résiduel a été enlevé chirurgicalement ; il ne se trouvait pas au contact de l'os.

En résumé, l'observation de MM. Favre et Chippaux concerne un homme jeune, atteint de suppuration profuse à la suite d'une plaie par éclat de la cuisse datant de trois mois et demi, avec graves lésions ostéitiques et fracture pathologique sus-condylienne du fémur. Ils ont traité le blessé par la résection de la portion altérée de l'os ; celui-ci s'est régénéré rapidement, et le blessé était capable de marcher avec une seule canne, cinq mois après l'opération. C'est donc un beau succès de la résection secondaire précoce.

Vous avez tous le souvenir des discussions importantes qui ont eu lieu ici à propos de la résection diaphysaire dans l'ostéomyélite aiguë des adolescents ; si le principe même de la résection primitive a été rejeté par certains d'entre vous, ces discussions ont cependant prouvé que la régénération osseuse pouvait se faire dans de bonnes conditions à la suite de résections diaphysaires même étendues.

A dire vrai, l'observation dont je vous entretiens aujourd'hui n'a pas trait à une ostéomyélite aiguë, maladie d'origine septicémique, dans laquelle l'infection de la moelle centrale et canaliculaire entraîne fréquemment la nécrose de tout un territoire osseux. Ici, il s'agit d'un atteinte osseuse post-traumatique et, qui plus est, d'une ostéite certainement superficielle, au moins au début, puisque l'éclat d'obus n'avait pas réalisé de fracture. Cette infection en surface de l'os est rendue évidente par les traînées constructives d'origine périostée visibles

à la radiographie. La suppuration avait cependant atteint secondairement la profondeur du tissu osseux, comme en témoignent la fracture spontanée d'une part et les ombres claires mangeant la corticale d'autre part.

MM. Favre et Chippaux, abordant le foyer par une incision antéro-externe et découvrant l'os ostéitique par voie strictement sous-périostée, ont tout d'abord rencontré un volumineux abcès périosseux. Beaucoup d'entre nous s'en seraient tenus, au moins dans un premier temps, à l'ouverture de cet abcès. MM. Favre et Chippaux ont cru qu'il était nécessaire de faire immédiatement la résection de tout le segment d'os malade. Ils ne donnent d'ailleurs pas les raisons de leur décision radicale, car ils n'indiquent ni l'apparence de l'os avant la résection, ni l'état anatomique de la pièce réséquée.

Les auteurs ont placé dans le foyer 20 grammes de thiazomide en poudre et 15.000 U. de pénicilline, puis ils ont fermé complètement la plaie opératoire sans aucun drainage, se confiant à cette protection bactériostatique, l'analyse du pus ayant révélé qu'il s'agissait de staphylocoques. Personnellement, j'aurais certainement fait suivre l'intervention d'une pénicillinothérapie intense par voie générale ou par voie locale, en utilisant au besoin une aiguille laissée en place dans le foyer ; ils ont cru pouvoir se passer de cette mesure de prudence, et en fait, les événements leur ont donné raison, puisqu'ils n'ont observé aucune complication et que la cicatrisation s'est faite dans les délais normaux.

L'opération terminée, le membre a été placé dans un appareil pelvi-pédieux. La restauration osseuse a été suivie par des radiographies faites tous les mois. A la fin du quatrième mois, le plâtre a été enlevé et un mois après, le blessé marchait avec une seule canne. L'éclat restant, que vous voyez encore sur les radiographies, a été enlevé ultérieurement, sans incidents.

En conclusion, si je ne crois pas que la conduite de MM. Favre et Chippaux puisse être élevée au rang d'une méthode générale de traitement des ostéites post-traumatiques, je ne peux cependant que les féliciter d'avoir ainsi guéri un blessé atteint de suppuration grave. Je vous propose de les remercier de nous avoir adressé cette observation et de la publier dans nos Mémoires.

## *La place de la patellectomie dans le traitement des fractures de la rotule,*

par MM. **Félix Lagrot** et **Jean Salasc** (d'Alger).

Rapport de M. G. Menegaux.

MM. Lagrot et Salasc (d'Alger) nous ont adressé un travail concernant le traitement des fractures de la rotule par la patellectomie et basé sur cinq observations personnelles.

Voici tout d'abord le résumé de leurs observations :

Observation I. — *Arthrose post-fracturaire.*

Manœuvre indigène de cinquante ans ayant eu un accident au genou dans son enfance. Souffre surtout depuis un mois, à la suite d'un effort. Empâtement articulaire sans choc rotulien. Les bords de la rotule sont douloureux ; légère atrophie quadricipitale. Sur la radio, de profil, irrégularité de la face postérieure de la rotule. Intervention le 15 décembre 1945 : patellectomie. Quitte la clinique le trentième jour, marchant normalement.

Obs. II. — *Fracture récente* (service de M. le professeur Duboucher).

Femme de soixante et un ans. Fracture de la rotule gauche datant de trois jours, transversale et comminutive du segment inférieur. Grosse hémarthose. Intervention le 20 janvier 1946 : patellectomie. Quitte l'hôpital le huitième jour. Au trentième, extension complète flexion à 90°.

Obs. III. — *Fracture récente* (service de M. le professeur Duboucher).

Femme de soixante-six ans. Fracture de la rotule gauche à l'union du tiers moyen et du tiers inférieur. Hémarthose importante. Intervention le lendemain de l'accident (4 février 1946) : patellectomie. Sort de l'hôpital le quinzième jour ; extension normale. La flexion est à 90° au bout d'un mois. La malade signale toutefois quelques craquements et quelques douleurs articulaires. Comme elle présentait au niveau du même membre un œdème chronique d'origine variqueuse, on la traite par des infiltrations lombaires ; celles-ci font disparaître craquements et douleurs. Revue au troisième mois, fait plusieurs kilomètres à pied, sans gêne du genou.

Obs. IV. — *Fracture récente* (service du Dr Vergoz).

Indigène de soixante-douze ans. Fracture de la rotule gauche survenue deux heures auparavant, transversale au tiers moyen.

Intervention immédiate : patellectomie. Lever au bout d'une semaine. L'extension est normale ; la flexion est à 110° au quarante-cinquième jour.

Obs. V. — *Fracture récente* (service du Dr Vergoz).

Femme de soixante-trois. Fracture de la rotule droite, transversale au tiers inférieur avec hémarthrose, datant de cinq jours.

Intervention le 7 juillet 1946 : patellectomie.

Au douzième jour, l'extension active est obtenue. La marche se fait à la deuxième semaine et la flexion est à 90° à la sixième semaine. Petite suppuration en un point de la cicatrice ; on la débride et on retire un crin. Peu après, apparition d'une phlébite qui oblige à suspendre l'activité fonctionnelle.

A la suite de leurs observations, MM. Lagrot et Salasc décrivent la technique qu'ils ont suivie : Incision longitudinale axiale. Incision de l'aponévrose antérieure qui est séparée en deux lambeaux. Ablation complète de la rotule au bistouri et non à la rugine. Puis reconstitution de l'appareil de l'extension en suturant d'abord le bord désinséré du tendon quadricipital au bout du ligament rotulien, puis les ailerons rotuliens, utilisant des crins ou du nylon à points très rapprochés. Enfin suture au catgut des deux lambeaux prérotuliens puis du tissu cellulaire, puis de la peau.

A la suite de l'opération (qui doit être faite dans les cinq jours qui suivent l'accident), on ne place ni attelle ni plâtre. Le blessé soulève en masse son membre inférieur dès le lendemain, cinq minutes par heure, en ajoutant au cou de pied des bracelets de plomb de poids progressivement croissant à chaque exercice. Le quatrième jour, il est autorisé à marcher avec deux cannes, d'abord le genou raide, puis peu à peu en flexion.

La récupération fonctionnelle est très rapide. La flexion atteint l'angle droit au bout du premier mois, et se poursuit jusqu'à permettre souvent l'accroupissement au troisième mois. L'extension active est obtenue d'emblée dès les premiers jours et se maintient vigoureuse et complète. Quatre des opérés reprirent leurs occupations du premier au deuxième mois. Le cinquième qui marchait déjà au bout du premier mois, fut atteint d'une phlébite tardive qui l'immobilisa secondairement.

Chose paradoxale, les opérés avaient un aspect morphologique du genou remarquablement conservé ; l'anomalie ne s'apercevait que dans la flexion aiguë.

C'est, croyons-nous, la première fois qu'on propose à notre Académie de traiter systématiquement les fractures de la rotule par la patellectomie, alors que la thérapeutique adoptée par tous actuellement est la réduction à ciel ouvert suivie d'un cerclage ou d'une suture osseuse.

Cette dernière intervention devenue classique depuis cinquante ans nous satisfait jusqu'à présent, et à première vue, le sacrifice de la totalité de l'os nous paraît disproportionné, particulièrement lorsqu'il s'agit d'une fracture à trait unique et transversal. Faut-il à la lumière des observations qui nous sont communiquées aujourd'hui et des travaux publiés à l'étranger, reviser notre

jugement et préconiser la patellectomie comme traitement de choix de ces fractures ?

Telle est la question que je désire discuter aujourd'hui.

Je ne veux pas envisager le problème thérapeutique des fractures ouvertes. Il a été étudié très longuement à cette tribune en 1917 et 1918 à propos de la discussion sur les plaies de guerre de l'articulation du genou. Plus récemment (1938), M. Basset nous a rapporté une observation de Mialaret concernant une fracture ouverte de la pratique civile et Leclerc (1939) un cas analogue, tous deux avec une excellente restauration de la fonction. Toutefois, le résultat éloigné est ici facteur de nombreux éléments qui ne tiennent pas à la fracture de la rotule elle-même : ce sont les lésions des parties molles et des extrémités osseuses du fémur et du tibia, l'infection possible de la plaie, l'heure de l'opération et aussi la qualité de la surveillance post-opératoire.

Dans les fractures fermées, le traitement de routine actuel est le cerclage ou la suture. Il est pourtant certain que les résultats éloignés de ces interventions conservatrices ne sont pas constamment excellents. Blodgett et Fairchild insistent sur le fait que, même dans la fracture transversale banale, il n'est pas toujours facile d'assurer une coaptation exacte des fragments au niveau de leur face articulaire, d'où arthrite déformante consécutive. Moberg montre, en étudiant les dossiers de la Compagnie Nationale suédoise d'assurances, que les suites des sutures ou du cerclage sont souvent troublées ; la convalescence est longue (164 jours en moyenne) et l'incapacité permanente partielle assez élevée (21 p. 100). Sans parler des raideurs articulaires avec limitation de la flexion ou de l'extension du genou, les fractures itératives ne sont pas rares (10 p. 100 des cas), ainsi que l'arthrite chronique post-fracturaire. Qui de nous, d'ailleurs, n'a pas observé chez ses propres opérés des séquelles telles que hypertrophie ou irrégularité de l'osselet ou ostéophytes développés sur la face articulaire de la rotule, ou encore, atrophie persistante du quadriceps ou limitation des mouvements ?

C'est à cause de la médiocrité relative de ces résultats que la patellectomie a pris dans les pays anglo-saxons une grande place dans le traitement des fractures fermées de la rotule. En 1936, Blodgett et Fairchild s'appuyant sur huit observations, préconisent l'ablation de la rotule dans les fractures comminutives ou lorsque le fragment inférieur est libre. En 1937, Brooke étend les indications de la méthode à toutes les variétés de fracture et est bientôt suivi par de nombreux chirurgiens anglais et américains. En 1946, le même auteur rapporte 54 cas ainsi traités.

En France, des observations isolées ont été publiées ; citons, par exemple, celle de Hepp (1938), rapportée par M. Basset à notre Académie et celle de Swynghedauw (1941) publiée à la Société médicale du Nord ; mais je n'ai pas trouvé dans mes recherches bibliographiques de travail français préconisant systématiquement l'ablation *totale* de la rotule dans les fractures fermées de cet os.

C'est qu'à dire vrai, les arguments mis en avant par les champions de cette méthode ne sont pas absolument convaincants et, même dans les pays de langue anglaise, ils sont encore discutés par beaucoup. Brooke déduit de l'embryologie et de l'anatomie comparée que la rotule est un osselet vestige du troisième os de la jambe, donc inutile. Ce n'est pas un sésamoïde, car il est développé derrière le tendon du quadriceps et indépendant de lui. Et les animaux à marche rapide (renard, cerf, léopard) ont une rotule petite ou bien n'en ont pas du tout (kanguroo).

Toutefois, ce sont là des arguments secondaires. Meilleurs sont ceux tirés de la clinique. Les avantages de la patellectomie systématique ont été finement analysés par Schmier en 1945 à propos de 6 cas personnels. Ils sont pour lui au nombre de trois : la patellectomie est une opération rapide et praticable dans tous les cas ; elle est suivie par une convalescence courte puisque la marche

peut être autorisée dès la fin de la deuxième semaine et la guérison complète obtenue dans un délai de six à huit semaines ; enfin, elle n'affecte ni les mouvements, ni la solidité, ni la stabilité du genou. Ces trois termes méritent d'être discutés.

L'ablation de la rotule est évidemment très facile à réaliser, mais il n'en est pas de même de la réparation, car il faut suturer solidement le tendon du quadriceps au ligament rotulien alors qu'ils sont séparés par toute la hauteur de la rotule manquante ; parfois, on peut arriver à les mettre en contact et la suture est faite aux points séparés et au fil non résorbable (Brooke emploie la soie ou le fil de lin écru) ; parfois, il faut réaliser une suture « en bouquet » par des points rayonnés, comme l'a montré Watson-Jones ; dans certains cas, le rapprochement n'est pas possible et Mac Ausland préconise alors de combler la brèche par des bandelettes de fascia lata. Il y a là des complications techniques qui rendent l'intervention délicate et le rétablissement de la continuité du quadriceps parfois aléatoire.

Le deuxième argument mérite aussi d'être discuté, car la mobilisation rapide du membre dépend de la solidité de l'appareil de l'extension et non pas du mode opératoire que l'on a choisi. Rien n'empêche *a priori* de mobiliser aussi rapidement une rotule bien suturée et surtout bien cerclée qu'un genou patellectomisé. D'ailleurs, la convalescence des patellectomisés n'est pas toujours tellement courte ; je n'en veux pour preuve que les opérés de Blodgett et Fairchild.

Reste enfin la troisième proposition de Schmier, à savoir que l'ablation de la rotule donne, dans tous les cas, une récupération absolument parfaite de la jointure. Ce point essentiel a donné lieu à de nombreux travaux tant cliniques qu'expérimentaux et je suis obligé de dire que beaucoup d'auteurs n'aboutissent pas à des conclusions entièrement favorables.

En 1942, Bruce et Walmsley d'une part et Giardi d'autre part, réalisent des expérience sur le lapin et sur le chien, d'où ils concluent que la patellectomie est suivie de lésions dégénératives des surfaces condyliennes ainsi que d'une réduction des mouvements actifs. Bernard Cohn en 1944 fait des ablations rotuliennes totales ou partielles chez le lapin ; il observe aussi le développement d'une arthrite dégénérative de l'articulation fémoro-tibiale, mais par contre aucune gêne fonctionnelle post-opératoire n'a été constatée par lui.

Les expériences les plus intéressantes sont celles de Haxton, réalisées en 1945 sur le cadavre humain. Cet auteur a pu démontrer que le rôle de la rotule est capital dans l'extension forcée, car l'osselet écarte le tendon du centre de rotation du genou ; de fait, chez deux malades patellectomisés chez lesquels il a mesuré à l'aide d'un dynamomètre la force de contraction du quadriceps dans les différents angles, il a reconnu que, même lorsque le muscle n'est le siège d'aucune atrophie, sa contraction est moins forte dans l'extension forcée que celle du côté sain. On doit donc dire que la patellectomie entraîne une légère déficience du genou. La même conclusion est formulée par Guichard qui a calculé que la puissance mécanique du quadriceps diminuait de 1/15 lorsque la rotule était absente, toutes autres conditions restant égales. Cependant il faut savoir que très souvent, la rotule se régénère peu à peu. Sous l'influence du glissement du tendon sur la surface trochléenne, il se constitue un fibro-cartilage qui joue le rôle d'une néo-rotule. Cette régénération n'est pas toujours favorable, car le nodule ainsi apparu peut entraîner lui aussi des troubles de fonctionnement articulaire ; c'est pour réduire au minimum des inconvénients tardifs et éviter la production d'hyperostoses que tous les auteurs recommandent, comme MM. Lagrot et Salasc, de pratiquer l'excision de la rotule au bistouri et non à la rugine.

Ajoutons encore que le genou sans rotule est relativement disgracieux et que l'absence de l'osselet expose l'extrémité du fémur à des traumatismes ; c'est ainsi que la station à genou peut rester douloureuse.

Il me semble donc, après cette étude critique de textes, qu'il n'est pas démontré que la patellectomie totale systématique soit le traitement de choix de toutes les fractures fermées de la rotule, et les observations que je rapporte aujourd'hui ne me paraissent pas de nature à me faire changer d'avis.

Est-ce à dire pourtant qu'il faille la rejeter dans tous les cas ? Non, la patellectomie totale a certainement des indications précises, en cas de fracture comminutive par exemple, lorsque toute suture est impossible et que même le cerclage ne paraît pas devoir permettre une reconstitution correcte de l'os. Elle me semble aussi indiquée dans les opérations itératives, lorsqu'une suture ou un cerclage ont donné un mauvais résultat : une nouvelle fracture, un cal fibreux, une butée ostéophytique limitant la flexion doivent être traités par l'ablation totale de l'osselet. J'en ai personnellement observé un bel exemple :

Observation personnelle : Il s'agissait d'une femme traitée plusieurs années auparavant pour une fracture transversale par un cerclage de la rotule. Le fil métallique s'était brisé, les deux fragments s'étaient écartés et il s'était formé un cal fibreux de 8 à 10 centimètres de long.

Je l'ai opérée une première fois ; j'ai réussi à extirper le cal fibreux et à mettre au contact les deux fragments osseux que j'ai suturés. La malade a paru tout d'abord avoir un bon résultat fonctionnel, mais elle est revenue me voir dix-huit mois après, souffrant d'une certaine impotence, parce que dans les mouvements de flexion la rotule reconstituée se luxait en dehors. J'ai fait une patellectomie totale et le résultat obtenu a été excellent.

De même, des accidents dus à l'ostéite de la rotule ou à la rupture d'un câble métallique peuvent aussi amener à faire l'ablation totale de l'os. M. Sorrel en a rapporté, en 1944, une observation de Chalnot et Grumillier, dans laquelle le résultat fonctionnel fût meilleur qu'avant la patellectomie.

En d'autres termes, bien loin de préconiser la patellectomie systématique, j'opposerai la *patellectomie de nécessité* réalisée seulement lorsque les lésions imposent le sacrifice de l'osselet.

De ces travaux sur l'ablation de la rotule, on peut d'ailleurs tirer des enseignements sur la technique de toute intervention sur cet os et sur les modalités des soins post-opératoires, de manière à améliorer nos résultats éloignés. Tout d'abord il est certain qu'il n'y a aucun intérêt à attendre avant d'opérer, car l'atrophie du quadriceps est très rapide et se fait en quelques jours : le délai raisonnable paraît être au plus de quatre ou cinq jours ; il est suffisant pour préparer la peau. De plus, si l'on veut faire un cerclage ou une suture, il faut à tout prix reconstituer exactement la face cartilagineuse de la rotule ; pour être sûr de ce que l'on fait, on peut retenir l'artifice de Moberg qui fait une petite incision latérale du surtout rotulien pour vérifier qu'il n'existe pas de dénivellation du cartilage d'encroûtement rotulien. Il faut aussi préférer le cerclage péri-osseux à la suture trans-osseuse qui est un mode de réparation moins solide. Enfin, une fois l'intervention terminée, ni plâtre, ni attelle, mais une mobilisation active qui commence dès le lendemain, sur le genou étendu d'abord, puis avec une flexion progressive ensuite.

Il est peut-être possible d'ailleurs de faire mieux encore, car, entre la suture osseuse et la patellectomie totale, il y a place pour une méthode intermédiaire, la patellectomie partielle. Tavernier, en 1941, l'a vivement recommandée et tout récemment, Soustelle et Sournia en ont rapporté une très belle observation. En enlevant le plus petit des fragments osseux, on supprime les inconvénients de la patellectomie totale tout en conservant un osselet suffisamment volumineux pour écarter le tendon quadricipital du fémur et lui rendre toute sa force. De plus, le fragment qui reste est bien adapté à la surface trochléenne, puisqu'il ne présente aucune irrégularité. Enfin, le comblement de la perte de substance est infiniment plus facile qu'après avoir enlevé toute la rotule. Il y a certainement là une méthode à retenir, dont l'avenir nous montrera la valeur.

En résumé, il me paraît prématuré de vouloir prôner la patellectomie systé-

matique aux lieu et place de la suture osseuse. Je ne pourrai changer d'avis que si l'on apporte deux séries comparables de fractures transversales traitées par l'un et l'autre procédé et si on nous démontre ainsi que les résultats éloignés sont meilleurs à la suite de la patellectomie. Dans cette enquête, il faudra d'ailleurs être très exigeant et étudier non seulement l'amplitude des mouvements, mais aussi la force d'un quadriceps dans l'extension complète, l'aptitude du sujet à courir, à monter et à descendre les escaliers, à se tenir debout sur le membre blessé et à s'accroupir.

Avec ces quelques réserves sur le fond, je vous propose de remercier MM. Lagrot et Salasc de nous avoir fourni l'occasion d'une étude critique de la patellectomie dans le traitement des fractures de la rotule, et de verser leur travail original aux Archives (n° 452).

BIBLIOGRAPHIE

Blodgett et Fairchild. — *J. A. M. A.*, 1936, vol. CVI, 2121.
Bruce et Walmsley. — *J. of Bone and Joint Surg.*, 1942, vol. XXIV, 315.
Brooke. — *Brit. J. of Surg.*, 1937, vol. XXIV, 733 ; *Brit. Méd. J.*, février 1946, n° 4441, 231.
Chalnot et Grumillier (rapport de Sorrel). — *Acad. de Chir.*, 1944, n° 1, 8.
Cohn. — *S. G. O.*, novembre 1944, vol. LXXIX, n° 5, 526.
Dobbie et Ryerson. — *Am. J. of Surg.*, 1942, vol. LV, 339.
Guichard. — *Thèse de Lyon*, 1939.
Guilleminet. — *Lyon Chir.*, novembre-décembre 1943, **38**, n° 6, 589.
Haxton. — *S. G. O.*, avril 1945, vol. LXXX, n° 4, 389.
Hepp (Rapport de Basset). — *Acad. de Chir.*, décembre 1938, **64**, 1418.
Lance. — *Gaz. des Hôp.*, 6 juin 1942, n° 23, 249.
Leclerc. — *Mém. Acad. de Chir.*, mars 1939, **65**, 475.
Mac Ausland. — *Am. J. of Surg.*, octobre 1946, vol. LXXII, n° 4, 510.
Mialaret (Rapport de Basset). — *Acad. de Chir.*, novembre 1938, 1282.
Moberg. — *Acta Chir. Scand.*, 31 octobre, 1944, vol. XC, 295.
Schmier. — *S. G. O.*, octobre 1945, vol. LXXXI, n° 4, 370.
Soustelle et Sournia. — *Lyon Méd.*, 9 septembre 1945, n° 36, 205.
Tavernier. — *Lyon Chir.*, 1941-1942, **37**, 284.

M. **E. Sorrel :** Je tiens à m'associer aux réserves et aux critiques qu'a formulées M. Menegaux. La suture ou plus exactement le *cerclage* de la rotule donne dans les fractures fermées des résultats excellents et il ne me semble pas qu'en dehors peut-être de quelques cas de fractures ouvertes ou de broyage de la rotule, la patellectomie puisse être préconisée à leur place. Le cerclage de la rotule est une bien vieille opération ; je l'ai vue pratiquée jadis, avec une dilection toute particulière, par M. Lejars, alors que j'étais son interne ; j'y ai toujours eu recours depuis ce temps, j'ai opéré ainsi un grand nombre de fractures de la rotule, je me suis d'ailleurs fait opérer moi-même de cette façon ; les résultats ont toujours été très bons et très rapidement obtenus.

Je crois que le *cerclage* fait avec un fil métallique solide (le fil d'acier tressé, assez souple pour être noué comme une soie est parfait) est supérieur à la suture proprement dite. La solidité de l'assemblage, même s'il s'agit de fractures à plusieurs fragments est suffisante pour qu'on puisse laisser le malade se lever après dix ou douze jours et reprendre rapidement son activité, ce qui évite l'atrophie du quadriceps et entre, pour une large part, dans l'excellence du résultat ; le fil ne passant que dans les parties molles est parfaitement toléré, il ne détermine pas de gêne et il n'est pas nécessaire ultérieurement de l'enlever. Il faut naturellement suturer très exactement tout le surtout fibreux périrotulien et les expansions des vastes déchirées. L'opération doit être faite avec soin et de façon très aspetique, mais il ne me paraît pas que ce soit un argument que l'on puisse faire valoir contre elle.

M. **P. Mathieu** : Je pense comme M. Menegaux que la patellectomie ne présente pas d'avantages qui puissent la faire préférer à la suture de la rotule. Dans les fractures transversales, je préfère la suture de la rotule au cerclage. La patellectomie a sans doute des indications particulières très limitées : le cas de certaines fractures comminutives ouvertes par exemple.

M. **Albert Mouchet** : Je ne veux parler que des résultats éloignés du traitement des fractures de la rotule par la suture ou par le cerclage. J'ai vu, au cours d'expertises, de très nombreux blessés qui avaient été ainsi opérés et je dois dire que ces résultats étaient presque tous bons, certains même excellents. Les moins satisfaisants consistaient en une limitation de la flexion qui ne laissait pas aux opérés d'incapacité notable.

M. **Boppe** : Je m'associe complètement aux conclusions de Menegaux concernant les indications de la patellectomie.

Ayant fait rechercher par un de mes élèves, le Dr Strée, les résultats éloignés de fractures de la rotule opérées, je ne partage pas complètement l'optimisme de Sorrel concernant le cerclage ; sans parler d'arthrose à longue échéance, j'ai observé assez fréquemment des rotules hypertrophiques irrégulières bloquant parfois la flexion et nécessitant la patellectomie secondaire.

M. **Leriche** : J'ai appris de mon Maître Vallas à opérer les fractures transversales de la rotule par l'opération qu'il avait autrefois décrite dans la *Revue de Chirurgie* (1899), sous le nom de *suture des ailerons*. Vallas, qui était très soigneux, exposait bien les fragments, les éversait, supprimait minutieusement les interpositions fibreuses et les caillots, réduisait exactement avec deux crochets et se bornait à suturer les ligaments latéraux au catgut. Il ne cerclait pas et commençait la mobilisation au huitième jour. Ses résultats étaient excellents et il aimait à montrer que l'on obtenait ainsi des cals osseux. Dans plusieurs thèses, il a, à l'époque, fait rapporter des observations longtemps suivies. Et je ne crois pas qu'on puisse avoir mieux qu'il n'obtenait par cette opération sans corps étranger. J'ai toujours opéré comme lui et n'ai fait qu'exceptionnellement du cerclage. Je n'ai pas l'impression que j'aie eu tort. Et, sauf dans les fractures à multiples fragments, il ne me paraît pas que les résultats éloignés des opérations du passé justifient leur abandon pour la patellectomie.

M. **Alglave** : Je n'ai pas l'expérience de la patellectomie. Je veux seulement parler de la suture de la rotule et de la reconstitution de sa charpente fibreuse. Quand celle-ci est bien reconstituée, le cerclage est pratiqué.

Dans le passé j'ai fait le vissage de la rotule. Le résultat était moins bon. J'ai fait la suture de Fredet, elle m'a paru moins bonne que le cerclage. En fin de compte un bon cerclage avec un fil métallique solide permet la marche au bout de dix jours, et ceci appuie ce que vient de dire M. Sorrel.

M. **Menegaux** : Je remercie les orateurs qui ont bien voulu prendre la parole. Je constate qu'ils sont tous de mon avis, puisqu'ils rejettent la patellectomie systématique. Je n'ai pas discuté les avantages respectifs de la suture ou du cerclage, parce que cette question me paraissait un peu en dehors du sujet que je traitais.

Toutefois, comme Boppe, j'estime que de temps à autre le résultat éloigné obtenu après les interventions conservatrices n'est pas toujours parfait. Il y a donc intérêt à perfectionner la technique, en particulier à obtenir une réduction anatomique parfaite au niveau de la face cartilagineuse de la rotule, et aussi à pratiquer des soins post-opératoires judicieux.

Enfin, la question de la patellectomie partielle peut être posée, lorsque l'un des fragments rotuliens est petit et ne peut supporter suture ou cerclage.

## *Quelques considérations sur les algies des amputés,*

par M. Sliosberg.

Rapport de M. P. Padovani.

M. Sliosberg nous a communiqué les résultats d'une enquête qu'il a conduite auprès de deux cents amputés de la Fédération Nationale des Amputés de guerre.

Son travail porte essentiellement sur la clinique et la thérapeutique médicale. Je me suis permis d'y adjoindre les renseignements que j'ai pu, de mon côté, recueillir auprès des membres de cette même Fédération sur les résultats de divers traitements chirurgicaux.

M. Sliosberg commence par poser le problème de la terminologie à adopter. La dénomination de « névralgie du moignon » ou de « moignon douloureux » ne saurait être utilisée puisque les douleurs localisées uniquement au moignon à l'exclusion du membre fantôme ne se rencontrent que dans 25 p. 100 des cas environ. D'autre part, parler de « névrites » ou de « réactions névritiques » c'est paraître croire à un facteur inflammatoire dont les examens histologiques ont toujours montré l'absence. De même le terme de « névralgie » est incorrect car les phénomènes débordent souvent beaucoup le territoire d'un nerf. Enfin, le terme de « douleurs fantômes » est peu satisfaisant. Aussi, M. Sliosberg préfère-t-il utiliser le terme « algies des amputés » qui ne préjuge en rien de la pathogénie de celles-ci.

Le premier point qu'il a retenu dans son enquête est celui de la date d'apparition des algies. Dans sa statistique elles sont apparues immédiatement après l'amputation ou au cours des quelques jours qui la suivirent dans 48 p. 100 des cas, entre un mois et un mois et demi après l'intervention dans 18 p. 100 des cas et après un an et plus dans 34 p. 100 des cas.

Deux points sont, à mon avis, à considérer. Le premier est celui de la fréquence des douleurs précoces, apparaissant à un moment où les névromes n'ont pas eu le temps de se constituer. Cette constatation s'oppose à l'opinion que M. Leriche avait en particulier soutenue. Celui-ci estimait que l'illusion du membre absent ne se situait presque jamais immédiatement après l'amputation. Les résultats de l'enquête de M. Sliosberg sont d'un intérêt capital dans la discussion qui oppose les tenants de la théorie des afférences périphériques dans la pathogénie du fantôme douloureux et ceux de la théorie de l'origine centrale. Il est difficile de reprendre ici tous les arguments qui ont été fournis touchant d'une part les phénomènes d'extinction ou de reviviscence par action directe sur les extrémités nerveuses, d'autre part, les raisons données par Lhermitte en particulier, visant à démontrer l'origine centrale de ces phénomènes. Pour ce dernier, rappelons-le, le membre fantôme ne constituerait que l'éveil dans la conscience des souvenirs, l'ecphorie des engrammes imprimés dans le cortex par la sensation antérieure du segment de notre corps.

Il est certain que les constatations faites par M. Sliosberg sont de nature à fournir un argument important aux défenseurs de l'origine centrale.

Le second point est celui des amputés chez lesquels la sensation de membre fantôme et les douleurs ne sont apparues que dix, quinze et même vingt-cinq ans après l'amputation. Il faut avouer qu'en pareille occurence, aucune théorie pathogénique ne paraît susceptible de fournir une explication valable, sauf à considérer toutefois le rôle des émotions.

M. Sliosberg a, d'autre part, constaté très fréquemment l'existence de troubles vasomoteurs importants. Outre la cyanose et le refroidissement, il signale après bien d'autres auteurs la diminution ou même la disparition des oscillations au Pachon. On sait l'importance qu'il y a lieu d'attacher à ces troubles vaso-

moteurs qui traduisent une participation sympathique indiscutable. Il est très possible d'autre part que le segment artériel oblitéré constitue, de son côté, le point de départ des phénomènes douloureux. Les observations d'artériectomie telles que celles de Carrot et David permettent d'attribuer une certaine valeur à cette hypothèse.

Ces troubles sympathiques sont retrouvés au niveau des viscères et il existe un véritable syndrome général des amputés. M. Sliosberg a retrouvé une tension artérielle élevée chez 37 p. 100 de ses malades dont plus de la moitié n'avait pas dépassé cinquante ans, proportion certainement plus importante que celle qui s'observait chez des sujets non amputés des mêmes catégories d'âge. Ces constatations rejoignent celles faites par le professeur Balthazard et tendent à prouver que l'hypertension peut être considérée dans un certain nombre de cas comme étant la conséquence directe de l'amputation. On peut admettre qu'elle s'explique alors par excitation réflexe des surrénales à partir du neurogliome et du sympathicogliome du moignon. Ces considérations sur l'hypertension des amputés sortent, à vrai dire, un peu du cadre des algies des amputés. Néanmoins elles ont le mérite de souligner qu'il est possible que l'irritation chronique des extrémités nerveuses sectionnées soit susceptible d'entraîner des troubles viscéraux divers et peut être donc aussi des douleurs.

Après avoir indiqué la particulière fréquence d'autres troubles de l'état général et en particulier de troubles digestifs chez l'amputé algique, M. Sliosberg ajoute que l'état mental et nerveux des amputés qui souffrent est suffisamment connu pour qu'il ne soit pas besoin de le décrire. Je crois, pour ma part, qu'il existe là, au contraire, un domaine encore très peu exploré et dont l'étude pourrait s'avérer très fructueuse. Il est impossible de formuler dès maintenant une opinion sur ce point mais on peut tout de même remarquer que les troubles encéphaliques sont parfois en partie objectivés par l'électro-encéphalogramme. Les modification de ce tracé sont, semble-t-il, inconstantes. Si Carrot et David, Guillaume ont rapporté des exemples de troubles précis sur le détail desquels je ne puis m'étendre ici, j'ai observé deux cas d'algies du membre fantôme chez lesquels aucune modification de l'électro-encéphalogramme n'était décelable.

On connaît d'autre part, et ceci depuis les travaux de Weir Mitchell, l'influence déclenchante des émotions sur l'apparition des douleurs des amputés et au contraire, l'action favorable de l'attention soutenue. C'est en utilisant cette dernière propriété que l'on a cherché à construire un traitement psychothérapique des douleurs des amputés. Je connais un cas au moins concernant un malade de Guillaume chez lequel les douleurs du membre fantôme persistant après radicotomie étendue, ont disparu totalement après un traitement psychothérapique d'hypnose ou de suggestion. Dans le même ordre d'idées, on a utilisé la narco-analyse.

D'ailleurs, certains auteurs ont eu recours à des thérapeutiques plus aggressives que la simple psychothérapie. Pisetsky a récemment signalé de bons résultats après électro-choc. Enfin, à la suite des travaux de Guttierez-Mahoney d'une part, d'Edgas Moniz et de Freeman d'autre part, on a osé porter le bistouri au niveau des centres cérébraux, soit en réséquant la zone corticale sensitive, soit en sectionnant les fibres d'association thalamo-frontales grâce à la leucotomie préfrontale. J'ai, comme M. Sliosberg, examiné un amputé dont la zone sensitive corticale avait été réséquée par Puech. Le résultat était nul. Mais on sait l'étendue et la relative imprécision de la zone corticale sensitive. D'autre part, le malade était un grand morphinomane. Ces deux arguments plaideraient en faveur de la leucotomie frontale qui agissant sur la conscience permettrait d'agir à la fois sur l'interprétation de la douleur et sur la toxicomanie lorsque celle-ci existe. Le cas de Freeman semble le démontrer. Il s'agit là, en somme, d'un aspect de cette médecine psychosomatique qui retient actuellement l'attention de votre Compagnie. Il constitue dans le domaine particulier des amputés une hypothèse de travail qui, à mon avis, ne doit pas être négligée.

Pour rester dans le domaine des traitements que nous pourrions qualifier de classiques, il convient, avec M. Sliosberg, de passer en revue toute la série des thérapeutiques médicales et chirurgicales qui ont été utilisées. Je suis entièrement d'accord avec lui pour rejeter une fois de plus les ablations de névromes, qui malheureusement continuent à être pratiquées un peu partout avec des résultats éloignés constamment nuls. Tout au plus pourrait-on, avec White, admettre que l'on effectue une résection de névrome au cas très précis de douleur très localisée à ce niveau et sous condition expresse de traiter correctement l'extrémité nerveuse sectionnée. Rappelons, à ce propos, que la ligature du nerf avec un fil fin non résorbable est conseillée par tous. Parmi les substances diverses qui ont été proposées pour injecter dans le bout central du nerf, il convient de signaler les travaux tout récents de Poth et de ses collaborateurs. Ceux-ci utilisent une solution à 2 p. 100 de violet de gentiane ou une solution à 10 p. 100 d'acide tannique. Ces substances auraient l'avantage d'inhiber la croissance des névraxes et de stimuler la prolifération du tissu fibreux interne, cette prolifération formant un tube rigide dont la pression latérale supprimerait la tension de croissance des fibres nerveuses en régénération. Je crois qu'il est préférable de conseiller l'emploi de cette technique au cours même de l'amputation, à titre préventif, plutôt que de recourir à la méthode d'inclusion de l'extrémité nerveuse dans l'os voisin, selon la technique de Boldrey qui ne me paraît pas très séduisante *a priori*.

Je serais peut-être moins catégorique que M. Sliosberg en ce qui concerne les techniques de section des troncs nerveux loin au dessus du niveau d'amputation et en particulier la section suivie de renconstitution immédiate telle qu'elle a été préconisée par Leriche. J'ai, comme lui, observé des échecs complets mais la méthode est encore préconisée par certains chirurgiens anglais et italiens, et j'ai tout récemment eu connaissance d'un excellent résultat et de deux résultats moyens communiqués par Leclerc.

Par contre, je pense que l'on peut, à bon droit, rejeter la suture bout à bout en anse des deux nerfs voisins. Les deux seuls cas qu'il m'ait été donné d'examiner s'étaient soldés par des échecs complets obligeant à la suppression de l'anastomose.

M. Sliosberg ne paraît avoir observé que des échecs avec les radicotomies postérieures et les cordotomies. Les quelques cas qu'il m'a été donné d'observer à ma consultation de la Fédération des Amputés n'étaient pas non plus favorables. Et cependant des succès indiscutables ont été publiés. En France il semble que ce soient surtout les radicotomies qui ont été utilisées. Sicard, David, Guillaume en particulier, semblent y recourir volontiers et la plupart de ceux qui les ont pratiquées insistent sur la nécessité de les faire très étendues. Certains même. comme Lazorthes ont, à la radicotomie postérieurs normale, associé des radicotomies antérieures, sans inconvénients au cas d'amputation et qui ont le mérite théorique de supprimer les fibres sympathiques qui passent par les racines antérieures. Beaucoup d'auteurs étrangers, notamment les Américains et en particuliers White, Falconer et Lindsay considèrent, au contraire, la radicotomie comme une opération infidèle, à proscrire. Ils préfèrent recourir à la cordotomie antérolatérale, estimant que l'excitation créatrice de la douleur doit naître dans les cornes postérieures de la moelle. C'est cette même hypothèse qui, chez nous, a conduit certains à faire des myélotomies commissurales. Les résultats de cette dernière intervention, qu'il m'a été donné d'observer dans le cas particulier des amputés, ont été tous des échecs. La cause de ces échecs, plus que dans une erreur d'indications physiologiques, doit être, semble-t-il, recherchée dans la difficulté où l'on est d'apprécier le siège et l'étendue à donner à la myélotomie pour être sûr d'intéresser toutes les décussations sensitives nécessaires.

Les interventions sur le sympathique sont, de beaucoup, les plus souvent pratiquées en France à la suite des travaux de M. Leriche, et un certain nombre d'amputés traités de cette manière ont pu être revus à la Fédération. Les sym-

pathectomies péri-artérielles semblent peu efficaces. Par contre, les injections intra-artérielles de novocaïne ont amené chez deux malades des sédations de très longue durée dans des cas de douleurs localisées au moignon lui-même. Il convient de rapprocher de ces faits les cas d'artériectomie publiés par David et Carrot.

Les interventions sur la chaîne sympathique n'ont pas été très nombreuses chez nos amputés. Toutefois, j'ai relevé cinq cas de sympathectomie lombaire dont deux suivis d'excellents résultats et trois échecs complets. D'autre part. deux stellectomies avec un succès et un échec. Enfin deux ablations des 2ᵉ et 3ᵉ ganglions thoraciques suivies, l'une, d'une guérison parfaite, l'autre, d'une amélioration notable. Ce sont là trop peu de cas pour pouvoir en tirer une conclusion. Néanmoins, compte tenu des résultats publiés par les divers auteurs, on peut affirmer que les résections de la chaîne sympathique sont réellement efficaces dans le traitement des douleurs des amputés. Il semble qu'il faille les réserver aux cas où l'infiltration novocaïnique préalable a amené temporairement une amélioration notable. Ces infiltrations novocaïniques peuvent, à elles seules, constituer l'essentiel du traitement. Suffisamment répétées elles ont, chez nos malades, donné en ce qui concerne les lombaires, deux améliorations durables et quatre échecs, et en ce qui concerne les stellaires, cinq améliorations et cinq échecs. Lorsque les infiltrations sont suivies d'une amélioration nette mais temporaire, si l'on décide d'intervenir chirurgicalement, il reste à préciser en quels points doit porter la section de la chaîne sympathique. En ce qui concerne la chaîne lombaire il ne semble pas y avoir de discussion et l'on admet que la résection doit porter sur les 2ᵉ et 3ᵉ ganglions lombaires ce qui réalise une section préganglionnaire. En ce qui concerne le sympathique du membre supérieur, il semble bien qu'il faille recourir à la résection des 2ᵉ et 3ᵉ ganglions thoraciques pour réaliser, là aussi, une sympathectomie préganglionnaire. J'ai pratiqué deux fois cette dernière intervention avec un succès complet chez un amputé hyperalgique et une grande amélioration chez un autre malade.

Le pourcentage important d'échecs chez les malades suivis assez longtemps, et ceci quel que soit le type d'opération employé, conduit M. Sliosberg à consacrer une partie importante de son travail à l'étude de la thérapeutique médicale. Il rappelle en particulier l'intérêt de la radiothérapie appliquée, soit directement sur les extrémités nerveuses du moignon, soit sur la chaîne sympathique Il signale que récemment, un auteur russe, Buchspan, a enregistré des améliorations à l'aide de l'érythème actinique sur la région lombaire chez des amputés du membre inférieur.

Il insiste tout particulièrement sur le traitement médicamenteux et surtout préconise l'emploi de la vitamine $B_1$. Cette méthode qu'il utilise depuis dix ans lui a permis d'enregistrer, dans un nombre important de cas, une sédation rapide des phénomènes algiques et des troubles de l'équilibre neuro-végétatif qu'ils entraînent. Chez certains malades il a pu faire cesser, non seulement l'état algique du moignon, mais aussi la sensation de membre fantôme et les douleurs qui s'y rapportent. La vitamine $B_1$ est utilisée aux doses de 2 centigr. 5 à 10 centigrammes, soit en intramusculaire, soit mieux, en intraveineuse. Le mécanisme d'action de cette thérapeutique est encore obscur. Compte tenu de la fréquence des troubles digestifs chez les amputés et de leur sédation en même temps que disparaissent les douleurs, M. Sliosberg pense à une sorte de cercle vicieux dont les chaînons sont les algies, les troubles de l'assimilation de la vitamine $B_1$, et l'entretien d'un état douloureux par suite d'une carence partielle ainsi produite. J'ai, de mon côté, observé des amputés indiscutablement améliorés par le traitement vitaminique, mais je dois avouer qu'un nombre non négligeable ne retire qu'une amélioration bien légère de cette thérapeutique.

Le travail de M. Sliosberg ne permet pas de tirer de conclusions complètes touchant les indications thérapeutiques chirurgicales chez les amputés algiques. Il permet toutefois d'entrevoir les difficultés de ce problème qui conduit à étu-

dier toute la pathogénie et le traitement de la douleur. Mais il contient des renseignements très intéressants pour la discussion de la pathogénie des douleurs des amputés et des indications précieuses touchant leur traitement médical.

Je vous propose de remercier M. Sliosberg de nous avoir communiqué son travail et de publier celui-ci dans nos bulletins.

---

## COMMUNICATION

### *« La colectomie totale pour mégacôlon doit être l'exception, l'opération normale des cas résistants demeurant la colectomie segmentaire »,*

par M. **Marcel Fèvre.**

J'ai été extrêmement intéressé par les différents cas de colectomies totales pour mégacôlon présentés par Mialaret, Hepp et Petit, Gaudart d'Allaines. Mais il ne faudrait pas que ces présentations et ces beaux résultats laissent croire que la colectomie totale réalise un traitement normal des mégacôlons. Elle doit rester une opération d'exception, réservée aux échecs de toutes les autres méthodes chirurgicales, y compris la colectomie segmentaire. Ce fait fondamental ne me paraît pas avoir été mis suffisamment en avant par nos collègues, puisque certains, au moins dans leur présentation orale, entraînés par leur éloquence, ont cru pouvoir demander si la colectomie totale n'était pas l'opération de choix.

Pour ma part, je considère que cette question ne doit pas se poser. En effet, nous avons dû aboutir à la colectomie segmentaire chez cinq de nos malades, et les trois premiers d'entre eux ont donné d'excellents résultats éloignés. Les deux derniers sont des opérés trop récents pour que nous puissions affirmer que l'avenir est sauvegardé.

L'observation d'un premier malade a été présentée devant vous en 1932 (1er juin, n° 18) avec Folliasson sous le titre suivant : « Mégacôlon total chez un enfant de quatre ans. Crises d'obstruction intestinale répétées. Anus iliaque droit suivi de résection du côlon ilio-pelvien. Guérison ».

Ce malade et un autre, opéré également avec Folliasson, ont été suivis six et sept ans. Les résultats éloignés étaient satisfaisants, bien qu'un de ces malades se soit plaint à un moment d'une diarrhée gênante. Des nouvelles ultérieures ont été très favorables. Pratiquement, ils restaient guéris depuis la colectomie segmentaire, avec un recul éloigné de six et sept ans.

Une troisième opérée personnelle, pour laquelle nous avions réséqué le côlon sigmoïde dans le service du professeur Ombrédanne vient d'être revue voici quelque temps, dix ans après l'opération d'exérèse. C'est maintenant une splendide jeune fille, en florissante santé. Nous l'avons revue parce qu'un minuscule orifice iliaque gauche laissait par intermittence passer un peu de matières. Une petite opération de fermeture extra-péritonéale et un cerclage ne paraissaient pas avoir obtenu l'occlusion totale ; nous songions à réintervenir. Auparavant, nous avons cédé à la tentation de bloquer le minime orifice sous une couche épaisse de collodion. A notre étonnement, ce petit procédé a déterminé la fermeture totale de la fistulette. Nous avons dû agir à un moment favorable.

Quant aux deux derniers cas, ils sont trop récents pour en tirer des conclusions fermes. L'un d'eux, depuis un an, a gagné 14 kilogrammes et 10 centimètres de taille, ce qui constitue un début encourageant. L'autre a subi le temps de la résection segmentaire, mais pas encore celui de la fermeture de l'anus. Cet enfant est particulièrement intéressant, car l'étendue de sa colectomie segmen-

taire a été difficile à déterminer. D'ordinaire, il faut réséquer tout le segment intestinal épaissi, gris ardoisé, d'une résistance caractéristique. Il se termine de façon bien limitée vers le rectum, un peu moins nettement du côté du côlon descendant. Or, dans le cas de ce jeune garçon, le petit P..., nous avons trouvé un côlon entièrement mobile et dilaté totalement. Nous disons aujourd'hui un côlon totalement dilaté et non un mégacôlon total, car nous savons que la dilatation du côlon en arrière du segment altéré, épaissi, du vrai mégacôlon, est fréquente, et susceptible de réversibilité, le calibre colique redevenant normal en amont après la résection du segment altéré. Mais le côlon totalement dilaté se continuait tellement insensiblement avec le sigmoïde que nous avons hésité sur le point où devait porter la section. Finalement, nous avons pratiqué une hémicolectomie gauche, si tant est que nous puissions appeler ainsi l'exérèse d'un demi-côlon, entièrement mobile, qui ne présentait qu'une vague incurvation au lieu d'un cadre, et que ne marquait aucun angle colique net. Nous avions hésité un moment, chez cet enfant, à pratiquer une colectomie totale ; quelques jours plus tard, nous avons dû réopérer, l'enfant ayant présenté sous sa paroi atonique et affaissée, dans son abdomen trop volumineux pour son contenu, un volvulus du grêle. A ce moment, nous avons pu constater les deux faits suivants :

1° Le segment colique restant était revenu à un calibre normal sur tout son segment droit.

2° Par contre, immédiatement au voisinage de l'anus, l'intestin prenait un aspect épaissi, gris ardoisé, analogue à celui des segments correspondant aux lésions essentielles du mégacôlon véritable. Les nouvelles de l'enfant opéré voici quelques mois sont excellentes. Nous devons prochainement fermer son anus, une grippe ayant reculé la date fixée pour cette opération.

Nos résections segmentaires elles-mêmes n'ont été exécutées qu'après échec d'autres interventions. Les évacuations de stercoromes nous ont donné des succès durables ou simplement temporaires. Deux seulement de nos malades ont subi des opérations sympathiques.

L'une avait été opérée avec un collègue particulièrement qualifié pour ces opérations. Mialaret nous a conté l'échec de cette opération primitive, et le beau succès qu'il a fini par obtenir par colectomie totale. D'enfant, cette malade était devenue adulte. L'autre opération sympathique avait été faite par Bréhant, d'Oran, auteur d'une thèse sur les opérations sympathiques. Après une très brillante amélioration temporaire, les progrès de la cachexie finissaient par nous imposer la colectomie. Avant l'opération de Bréhant, nous avions eu une première amélioration par ablation d'un stercorome. Nous ne rejetons donc ni les petits procédés, tels l'évacuation des stercoromes, ni les opérations sur le sympathique. Mais lorsqu'elles échouent, nous pensons que la colectomie segmentaire est une opération sûre, si elle est pratiquée en plusieurs temps et qu'elle convient à la majorité des cas graves. La colectomie totale ne peut convenir qu'aux échecs de la colectomie segmentaire, et au mégacôlon total vrai, exceptionnel, qu'il ne faut pas confondre avec la rétrodilatation totale du côlon en amont d'un mégacôlon segmentaire.

Pour obtenir un bon résultat dans les colectomies segmentaires, il importe que soit supprimée la région recto-sigmoïdienne, au-dessous du segment dilaté. Il faut tirer sur le rectum pour faire porter la section suffisamment bas, extirpant cette zone où certains auteurs estiment qu'il existe un véritable sphincter.

Cette résection poussée loin vers le bas gêne, il est vrai, pour fermer l'anus ultérieurement. Néanmoins, elle vaut la peine d'être exécutée. D'ailleurs, notre tendance actuelle est de réaliser immédiatement une suture extériorisée suivant la technique proposée par Senèque et Milhiet, après exérèse des dolichocôlons. Mais nous estimons nécessaire de placer au-dessus de l'anastome une petite sonde pour laisser échapper des gaz, et si besoin des matières. Bien que dans

deux cas notre suture extériorisée ait été suivie de désunion partielle, nous avons obtenu une continuité profonde, sans éperon notable, ce qui facilite la fermeture ultérieure de l'anus par voie extra-péritonéale.

Nous n'avons pas eu, dans les cinq cas signalés, à traiter des cas avec mégarectum. Evidemment, le traitement de ces malades devient infiniment plus difficile puisqu'on ne peut supprimer la zone sous-jacente à la lésion qui doit correspondre ici au sphincter lisse de l'anus.

Tout en félicitant nos collègues de leurs succès, nous aboutirons à la conclusion que la colectomie totale, opération meilleure vraisemblablement qu'on ne l'a dit, reste dans le mégacôlon une opération d'exception, relevant essentiellement de l'échec des autres méthodes et des colectomies partielles.

---

## PRÉSENTATION DE MALADE ET DE RADIOGRAPHIES

### *Médiastinite suppurée rétro-œsophagienne opérée par la voie postérieure,*

par M. **Jean Quénu.**

Je suis heureux de vous montrer complètement guérie, la malade dont je vous ai raconté l'histoire à la séance du 13 novembre 1946 (1).

Voici les radiographies qui m'ont permis de préciser le diagnostic et d'intervenir directement sur la collection.

Un examen radiologique récent a montré, au bout de quatre mois, des images de déglutition absolument normales.

---

## PRÉSENTATIONS DE RADIOGRAPHIES

### *Vagotomie bilatérale sous diaphragmatique (Dragstedt) pour ulcère duodénal après gastrectomie suivie d'anastomose à la peau,*

par M. **E. Delannoy** (de Lille), associé national.

Nous croyons intéressant d'apporter à votre Compagnie l'observation brièvement résumée et les radiographies d'un ulcère peptique du duodénum secondaire à une gastrectomie suivie d'anastomose à la Péan, traité par une vagotomie bilatérale sous-diaphragmatique (opération de Dragstedt).

Vas..., homme de trente-neuf ans, souffre d'un ulcère du duodénum depuis l'âge de vingt-huit ans.

Opéré ailleurs de *gastro-entérostomie en* 1940. Après une guérison clinique de trois ans, apparition d'un syndrome douloureux périodique à caractère ulcéreux dû à un ulcère peptique jéjunal.

*Deuxième opération en octobre* 1945 (Delannoy). Double ulcère peptique jéjunal, un sur la bouche anastomotique, un sur l'anse efférente avec un rétrécissement au contact de l'un des ulcères. On fait une résection enlevant en bloc l'estomac et l'anse jéjunale (17 P. C. et 34 G. C.), et on termine par une anastomose à la Péan.

Les suites opératoires ont été marquées par une série de troubles.

(1) *Mémoires*, p. 489.

En janvier 1946, douleurs gastriques discrètes qui paraissent dues à une gastrite post-opératoire avec stomite (Gastroscopie du professeur Auguste).

En février 1946, réintervention. Incision d'une tuméfaction inflammatoire à gauche de la cicatrice. On trouve une cavité à contenu purulent, de la taille d'une noix, située derrière l'estomac, au voisinage de l'anastomose. On ne trouve pas de trace d'ulcère peptique, ni de fil.

A la suite de cette intervention, amélioration, sans que les douleurs disparaissent complètement.

En juin 1946, nouvel abcès qui est incisé dans la même région.

En février 1947, le malade présente un syndrome ulcéreux typique. Il existe un point douloureux épigastrique médian. On note un amaigrissement de 5 kilogrammes. Les radios



FIG. 1.

montrent que le moignon gastrique est peu étendu, une image directe d'ulcère peptique duodénal, juste au-dessous de l'anastomose gastro-duodénale et qui paraît situé sur son bord inférieur. Une radiographie de profil montre que cet ulcère est postérieur, développé vers le pancréas.

Nouvelle intervention en mars 1947 (rachi + cyclo), laparotomie médiane. On trouve un ulcère peptique duodénal, situé juste à 2 centimètres environ de l'anastomose, développé sur la face postérieure, adhérent et probablement même extériorisé dans le pancréas. L'anastomose est souple. Elle est située sur la ligne médiane : le moignon gastrique est donc plus étendu que ne le laissait penser la radiographie. Il n'y a pas de périviscérite malgré les multiples abcès et les réinterventions, en dehors d'une symphyse avec le foie aisément libérée. On décide de faire une opération de Dragstedt par voie abdominale et pour aborder facilement l'orifice œsophagien on resèque l'appendice xiphoïde, ce qui donne un jour tout à fait remarquable. Le pneumogastrique droit qui a un calibre de 2 à 3 millimètres est facilement repéré et isolé sur le bord droit du cardio-œsophage. Après infiltration à la scurocaïne et libération le long de l'œsophage, il est réséqué sur une hauteur de 3 centimètres. Le pneumogastrique gauche

est plus difficile à repérer au milieu du trousseau fibreux, situé à la face antérieure du cardio-œsophage comprimant le bord gauche. Après libération et infiltration, il est égalcment réséqué sur 3 centimètres.

Les suites opératoires immédiates sont excellentes. Les douleurs disparaissent immédiatement. Le malade signale qu'il a l'impression subjective d'une lenteur de la digestion gastrique, et en particulier il est gêné lorsqu'il boit pendant ses repas. Il n'éprouve plus cette sensation de pesanteur depuis qu'il s'abstient de boire aux repas.

Après épreuve à l'histamine, la sécrétion gastrique ne contient pas de trace d'acide chlorhydrique.



Fig. 2.

Sur une radiographie pratiquée vingt jours après, il n'y a plus de trace d'un ulcère peptique.

Nous ne voulons tirer de ce fait d'autre conclusion que la disparition très rapide de l'important cratère ulcéreux, résultat immédiat qui confirme ce qui a été observé par Dragstedt, Moore et ses collaborateurs, Froelich et d'autres.

M. **Quénu** : J'ai fait récemment l'opération de Dragstedt dans les conditions suivantes : un homme de soixante-cinq ans, opéré d'ulcus duodénal perforé, par simple suture, six mois auparavant, revint nous trouver pour des douleurs épigastriques très vives, presque continuelles, avec vomissements fréquents, langue sale, haleine fétide, amaigrissement rapide. L'examen radiologique montrait un estomac allongé, se remplissant et se contractant normalement, avec région pyloro-duodénale irrégulière et passages assez rapides.

Devant le mauvais état général de ce malade, je renonçai à la gastrectomie de principe. Après m'être assuré qu'il s'agissait bien d'un ulcère et qu'il n'existait pas de sténose pylorique, je pratiquai la résection des deux nerfs pneumogastriques au cardia. Les suites opératoires furent troublées par une anurie complète, à laquelle mit fin une décapsulation rénale.

J'ai revu mon opéré au bout de deux mois et demi : les douleurs ont complètement disparu depuis l'opération ; il a bon appétit, ne suit aucun régime, ne vomit plus, a repris 15 kilogrammes de poids. Son état général est transformé. L'examen radiologique montre un estomac vide à jeun, hypotonique, à fond élargi, avec des contractions de faible amplitude, aboutissant cependant à des passages rapides à travers un pylore incontinent.

M. **Cadenat** : Nous avons fait dans mon service, mon assistant Monsaingeon et moi, 3 opérations de Dragstedt, deux par voie thoracique et une par voie abdominale. Il s'agissait d'ulcères du duodénum (2 cas) et d'ulcère peptique après grastrectomie (1 cas). Les suites immédiates ont été des plus satisfaisantes : la douleur a disparu sur le champ et, malgré une certaine distension gastrique à la radiographie, les malades ne présentent aucun trouble fonctionnel d'évacuation gastrique. Mais ces opérations sont encore trop récentes (quelques mois) pour que nous puissions préjuger de l'avenir.

M. **Delannoy** : Je remercie les orateurs qui ont pris la parole. J'ai omis de dire que j'avais fait l'opération par voie abdominale. Je pense que Dragstedt qui a préconisé longtemps la voie thoracique, a tendance à l'abandonner et préfère la voie abdominale qui permet de voir la lésion. Il est certain que les indications américaines sont différentes des nôtres. Les Américains proposent l'opération de Dragstedt dans des cas d'ulcères relativement simples, alors que nous avons tendance à la réserver aux cas compliqués, comme le montrent les observations que nous apportent MM. Quénu, Blondin et Hepp.

## *Inconvénients du lipiodol dans les sciatiques* (*),

par M. **André Sicard**.

Les radiographies que je vous présente sont celles d'une jeune femme de vingt-sept ans, à laquelle on injecta il y a trois ans, 2 c. c. de lipiodol pour une sciatique datant alors de quelques mois. Comme l'exploration lipiodolée parut normale, on n'intervint pas. La douleur augmenta à la suite de l'examen et ne céda à aucun moment.

Je fis il y a quelques jours une laminectomie de $L_5$. Les deux derniers disques lombaires étaient normaux, mais, au milieu des racines de la queue de cheval, je découvris une tumeur de consistance pâteuse, de coloration ocre, s'étendant sur 3 à 4 centimètres de hauteur, autour de laquelle les racines étaient agglutinées et que je ne pus enlever qu'après avoir agrandi la résection osseuse sur $S_1$. Cette tumeur n'avait pas de poche véritable et la matière qui la formait ressemblait beaucoup à du sebum coloré.

La radiographie de la pièce, en la révélant opaque, montra qu'il s'agissait bien du lipiodol ; d'ailleurs, après l'intervention, un nouvel examen permit de confirmer qu'il ne restait plus que quelques gouttes de lipiodol accrochées sur les racines et que la masse principale avait disparu.

La malade fut immédiatement soulagée de ses douleurs.

(*) Présentation faite au cours de la séance du 26 mars.

J'ai très souvent insisté sur les inconvénients de l'exploration lipiodolée systématique du rachis dans les sciatiques.

J'ai depuis longtemps abandonné cet examen pré-opératoire qui, dans la plupart des cas, est absolument inutile pour faire un diagnostic et qui exacerbe toujours les douleurs, obligeant de toute façon, même à longue échéance, comme chez cette malade, à intervenir.

J'ai eu souvent, au cours de mes laminectomies, à retirer des gouttelettes de lipiodol enkystées au milieu des racines. Quels que soient le soin et la patience que l'on y mette, il est pratiquement impossible d'en faire une ablation complète.

Je n'avais pas encore eu l'occasion de constater un véritable « huilome » que j'ai dû extirper comme une tumeur et qui contribue à prouver avec quelle prudence l'injection de lipiodol doit être pratiquée dans les sciatiques chirurgicales.

---

## ÉLECTION D'UNE COMMISSION CHARGÉE DE L'EXAMEN DES TITRES DES CANDIDATS A LA PLACE D'ASSOCIÉ PARISIEN

MM. Schwartz, Roux-Berger, Robert Monod, Métivet, Louis Michon.

---

## Séance du 23 Avril 1947.

*Présidence de* M. Pierre Brocq, *président.*

### CORRESPONDANCE

1° Une lettre de M. Djanélidjé (Leningrad) remerciant l'Académie de l'avoir élu associé étranger.

2° Un éloge de J.-L. Faure qui nous est adressé par le Dr Giordano (de Venise).

Des remerciements ont été adressés à l'auteur.

---

### A PROPOS DU PROCÈS-VERBAL

#### *A propos des algies des amputés.*

M. **André Sicard** : Les algies des amputés sont de types très différents :

Les douleurs d'un moignon dépendent heureusement souvent, surtout si l'amputation a été faite dans de mauvaises conditions, à lambeaux ouverts et si le moignon a suppuré longtemps, soit d'une extrémité osseuse trop longue, mal capitonnée, adhérente aux muscles ou à la peau, soit d'un névrome. La douleur fixe à la pression sur l'os ou sur l'extrémité du nerf fait facilement le diagnostic. Il suffit de pratiquer une recoupe osseuse ou d'enlever le névrome et d'alcooliser le tronc nerveux pour supprimer la douleur. Ce sont les seuls cas que la chirurgie guérit sûrement.

Quant aux douleurs diffuses s'accompagnant de troubles trophiques et de crises paroxystiques, leur origine vaso-motrice est probable. Je ne crois pas que l'on puisse tirer de l'artériographie des conclusions utiles. Quand on raccourcit un moignon, même non douloureux, dans un but simplement orthopédique, il est habituel, au moment de la recoupe du pédicule vasculaire, de trouver l'artère, sinon oblitérée, du moins fortement rétrécie. Mais la douleur à type généralement causalgique, l'aspect œdémateux et souvent cyanosé de la peau, l'abaissement de la température locale, tout reflète bien l'action du sympathique. Il faut néanmoins reconnaître que les sympathectomies, qu'elles soient péri-artérielles ou tronculaires, n'agissent pas ou, tout au moins, ne donnent que des résultats qui ne se maintiennent jamais très longtemps.

Ce sont les radicotomies qui m'ont paru donner les meilleurs résultats et m'ont permis, dans 2 cas d'amputation de cuisse et de jambe, d'atténuer les douleurs et de les rendre parfaitement supportables, avec un recul de deux et trois ans.

Les douleurs du membre absent sont d'une interprétation bien plus difficile. J'en ai opéré 6 cas, dont 4 amputés de guerre, 1 accidenté du travail et 1 amputé pour artérite. Ces 6 cas concernent 5 moignons de cuisse et 1 de jambe. Deux de ces malades ont subi des opérations itératives. J'ai fait 3 sympathectomies lombaires qui ont été des échecs au bout de deux à cinq mois, 3 myélotomies commissurales qui, après une courte phase d'amélioration, ont laissé persister la douleur, 2 radicotomies postérieures qui ont agi surtout, comme je l'ai dit, sur l'algie du moignon sans modifier beaucoup celle du membre absent.

On peut donc dire qu'actuellement aucune opération antalgique, qu'elle porte sur la moelle, les racines ou le sympathique, ne peut avoir un effet certain. Il

est possible qu'en s'adressant à la pychothérapie on obtienne des résultats au moins semblables, mais c'est un terrain trop nouveau pour que j'ose conclure.

M. **R. Leriche** : Le rapport de Padovani sur le mémoire de M. Sliosberg soulève un grand nombre de problèmes dont la discussion nous entraînerait trop loin. Dans l'ensemble, j'y ai trouvé la confirmation des idées que j'ai exposées ici, en 1921, et dans mon livre sur la chirurgie de la douleur. Je me bornerai donc à examiner des points sur lesquels je puis apporter quelques précisions.

1° Un mot d'abord sur la *terminologie* puisqu'elle a été soulevée. M. Sliosberg propose d'appeler la douleur des amputés : algies des amputés. Pourquoi ne pas dire tout simplement : douleurs ? Je ne vois pas d'avantage, sinon moliéresque, à parler grec.

2° A propos de l'*illusion du membre absent*, M. Sliosberg a tendance, si j'ai bien compris Padovani, à admettre la théorie centrale de l'image de soi. Il est bien évident que c'est dans le cerveau que se crée la sensation du membre absent. La question est de savoir s'il s'agit d'un engramme fixé ou d'une construction continuellement renouvelée sur un sol ancien, à la suite d'excitations périphériques. J'avoue rester fidèle à la théorie périphérique : tout d'abord parce que l'infiltration anesthésique du nerf ou du névrome fait parfois disparaître l'illusion, ensuite parce que l'infiltration sympathique la fait disparaître presque toujours ainsi que je l'ai indiqué autrefois et comme Ellonen vient de le constater. J'ai cru comprendre que Padovani avait fait la même observation. Cela ne cadre guère avec l'interprétation du souvenir fixé une fois pour toutes. Enfin, comme je l'ai fait remarquer, les amputés d'un sein ou de la verge n'ont jamais l'illusion de la présence de ce qu'ils ont perdu et cependant ces organes font certainement partie de l'image de soi.

Mais ceci ne veut pas dire qu'il n'y a pas une fixation cérébrale de ce qui n'est plus et de la douleur. J'ai récemment rapporté l'histoire d'une amputée qui, réséquée du genou, avait longtemps souffert dans son plâtre d'une douleur de la région du tendon d'Achille que l'on trouva largement mise à nu. Le plâtre enlevé, la douleur disparut. On dut ultérieurement l'amputer. Le moignon fut douloureux. Six ans après l'amputation, à la suite d'une injection de lipiodol au contact du sciatique, faite par M. Sicard, la douleur du tendon d'Achille, oubliée depuis plus de sept ans, reparut aussitôt et ne la quitta plus jusqu'à sa mort survenue en 1946.

3° *J'en viens au traitement chirurgical.* Je pense qu'il doit être retardé le plus longtemps possible, aussi longtemps que la vie est tolérable sans toxique, hors le cas du moignon œdémateux avec troubles trophiques et douleurs que l'on est à peu près certain de guérir par les opérations sympathiques.

Pendant cette période, la vitamine B[1] est souvent un excellent traitement. Elle a ses échecs, comme tous les traitements. La radiothérapie est, elle aussi, inconstante. Les infiltrations lombaires et les injections intra-artérielles de novocaïne sont peut-être moins infidèles. Elles sont souvent efficaces pour une longue durée. Padovani en a cité des exemples. J'en ai rapporté plusieurs dans mon livre sur la douleur. J'en ai recueilli d'autres depuis. Un amputé de cuisse ne pouvant plus porter son appareil parce qu'il souffrait trop, reçoit trois infiltrations lombaires en décembre 1936. Le 27 novembre 1944, donc au bout de huit ans, il m'écrit qu'il n'a plus souffert et a toujours porté son appareil depuis. Un autre amputé infiltré deux fois en 1931 m'écrit en 1939 que pendant ces huit années il n'a souffert que onze jours, alors qu'avant sa douleur était quotidienne. Frédéric Leclerc m'a cité également 2 cas de sédation complète de six ans.

L'infiltration sympathique, est donc en somme la meilleure arme que nous ayons pendant une longue période.

On pourrait encore essayer la rachi-anesthésie répétée, chez des malades

hospitalisés, malgré l'inconvénient des maux de tête possibles et le désagrément de l'immobilité nécessaire.

Quand le traitement chirurgical vient en discussion, que faut-il faire? A mon avis la conduite à tenir n'est pas la même suivant qu'il s'agit de douleurs du moignon ou de douleurs du membre absent.

Les premières sont bien plus faciles à guérir que les secondes. Dans les cas mixtes, et ce sont les plus nombreux, il y a lieu de faire des combinaisons de procédés.

a) *Pour les douleurs pures du moignon*, qui coïncident toujours avec des troubles vaso-moteurs et trophiques, les opérations sympathiques font généralement très bien. A l'inverse de Padovani je ne condamnerai pas la sympathectomie périartérielle souvent bien mal faite. Elle a donné dans des cas choisis (moignons œdémateux) de très remarquables résultats. J'ai revu en 1932 un opéré de 1924. Pendant ces huit ans il n'avait plus souffert et avait continuellement porté son appareil. En 1932, à la suite d'une chute sur son moignon, il recommença à souffrir. Le moignon était œdémateux. Je refis une périfémorale. Deux ans après je l'ai revu guéri et appareillé.

Si l'artère est oblitérée, évidemment elle doit être réséquée. J'ai fait l'artériectomie même quand elle me paraissait simplement épaissie avec perméabilité certaine. J'ai publié mon premier cas il y a vingt-six ans. Sur trois malades ainsi opérés un seul a été suivi. Au bout de six ans, il demeurait guéri sans douleurs ni troubles vasomoteurs. La récente observation de Carrot et David est donc dans l'ordre de ce que j'avais vu.

Ces bons résultats des opérations vaso-motrices m'ont fait essayer en 1925 la ramisection de $C_5$ à $D_1$ dans des moignons douloureux et œdémateux du bras. Mes deux premiers cas, présentés, avec Fontaine, à la *Société de Médecine du Bas-Rhin* ont été deux succès, mais je les ai perdus de vue. Un peu plus tard j'ai remplacé la ramisection par la gangliectomie. Mes opérés par sympathectomie lombaire ont été recherchés par Fontaine à l'occasion du Congrès du Caire en 1935 : l'un est resté soulagé jusqu'à sa mort survenue dix ans plus tard. Un autre a été revu en bon état au bout de huit ans, un autre au bout de quatre ans et demi, un autre au bout de deux ans et demi. Un cinquième, grand morphinomane avait été opéré en désespoir de cause et sans illusion. J'avais fait remarquer que certainement ce serait un échec. Effectivement, cet homme qui vient de mourir n'a été soulagé que deux mois et a mis dix ans à mourir lamentablement. Dans la chirurgie de la douleur, il y a des circonstances où l'on est moralement obligé de faire des opérations sur l'efficacité desquelles on n'a pas d'illusion. Pour moi, cette observation ne compte pas. Leclerc m'a communiqué deux résultats excellents de sympathectomies datant, l'une de huit ans, l'autre de cinq.

Dans l'ensemble, les sympathectomies sont, je crois, des opérations assez constantes dans leurs résultats quand elles s'adressent à la douleur des moignons œdémateux.

b) *Dans les douleurs du membre absent et dans les cas mixtes*, je me suis tout naturellement adressé d'abord à la voie sensitive et, comme j'étais alors très radicotomiste, j'ai traité, en 1917, par *radicotomie postérieure*, les premiers cas que j'ai vus. L'opération m'a paru donner tout d'abord d'excellents résultats que j'ai communiqués en 1921 et en 1924 à la Société de Chirurgie de Lyon. Puis, j'ai appris qu'un opéré dont la guérison avait paru complète pendant près d'un an et demi, avait récidivé et avait dû être cordotomisé.

Entre temps j'avais entrepris une véritable campagne contre la neurectomie dont j'avais essayé de montrer les méfaits mais, malgré les faits rapportés dans la thèse de Tête en 1922, on a persévéré généralement dans cette mauvaise pratique. J'ai eu plaisir à entendre Padovani reprendre, avec M. Sliosberg, la condamnation de cette détestable opération, dont le résultat le plus certain est

de rendre souvent les malades incurables. Attribuant les échecs de la neurectomie à la reconstruction d'un neurogliome, j'ai cherché, en 1921, à supprimer les fâcheux effets du neurogliome en *sectionnant le nerf intéressé à distance et en le suturant de suite.* J'eus ainsi des résultats intéressants puis des échecs. En réfléchissant à ceux-ci, je me suis demandé si je n'avais pas péché par faute de technique. Les conditions étant idéales pour la suture, je faisais des sutures exactes, très serrées, juxtaposant étroitement les bouts nerveux. Je me suis rappelé ultérieurement que Nageotte avait remarqué que les sutures réussissaient mieux quand elles étaient lâches, laissant persister une mince fente entre les deux bouts pour la poussée névroglique et je me suis souvenu que j'avais eu un résultat remarquable chez un amputé dont le moignon de jambe était douloureux en réparant par greffe une section méconnue du sciatique à la cuisse. Sept ans plus tard le moignon restait sans douleur et sans troubles trophiques.

J'ai opéré il y a quatre ans un amputé du bras de cette façon. Il a été considérablement amélioré et a pu faire les frais de deux ans de camp de représailles, sans trop souffrir.

Frédéric Leclerc m'a communiqué trois observations dans lesquelles il avait eu recours à ce type d'opération avec un résultat moyen de dix ans, un moyen de quatre ans et une parfaite guérison de neuf ans et demi. Le procédé a donc sûrement des indications.

En cas d'échec, on est tenté de recourir à la *radicotomie postérieure.* C'est une piètre ressource. J'en ai fait quatre, avec un seul bon résultat se maintenant au bout de deux ans. L'opération semble ne convenir qu'aux douleurs très localisées. Pendant longtemps, je n'ai connu que mes cas personnels et l'observation princeps de Chipault qui n'avait été suivie que trois mois. Depuis j'ai trouvé signalé quatre observations de Foerster avec deux succès et deux échecs. J'ai lu récemment que White avait échoué par radicotomie et que Bronson Ray, dans un cas où il avait totalement énervé le moignon par radicotomie, vit les douleurs persister inchangées, alors qu'aucune excitation portée sur la peau n'éveillait la moindre sensation. Il y a donc certainement des cas où la douleur passe par des voies inhabituelles qui ne peuvent être qu'artérielles. On a dit parfois que des éléments centripètes passaient par les racines antérieures. Ce n'est pas exact. Loyal Davis l'a montré expérimentalement et j'ai eu l'occasion d'observer à Strasbourg un amputé de cuisse auquel, en Allemagne, on avait coupé les racines antérieures et postérieures correspondantes et qui souffrait toujours de même façon. Son observation a été rapportée dans mon livre sur la douleur, page 78.

On a essayé de remplacer la radicotomie par la *cordotomie.* Je n'aime pas cette opération que j'ai introduite en France en 1920 et faite plusieurs fois. Je la crois médiocre. White l'a utilisée trois fois et a constaté qu'elle faisait disparaître la douleur en brûlure. Mais Bailey et Moersch ont eu des échecs et Riddoch pense que si la douleur est de vieille date, le cerveau est marqué et la cordotomie vouée à l'échec.

On en vient donc à se demander s'il ne faudrait pas recourir à la *section mésencéphalique* de Dogliotti. Mais s'il y a empreinte cérébrale elle échouera elle aussi.

On a essayé, dans ces dernières années, d'appliquer aux moignons douloureux la *myélotomie commissurale médiane* que j'avais imaginée, en 1927, pour les douleurs des cancéreux. Comme cette opération m'était personnelle, j'ai voulu garder toute ma liberté de jugement et au lieu d'opérer moi-même j'ai confié 5 amputés à myélotomiser, 4 à Kunlin et 1 à Guillaume. Il n'y a eu qu'un seul résultat valable qui tient depuis trois ans. Mais le cas était un peu particulier : il s'agissait de douleurs après une amputation de jambe chez un artéritique. Il n'est pas certain que les douleurs étaient dues à l'amputation. Les autres cas ont été plutôt aggravés par des paresthésies douloureuses, de

l'engourdissement et des fourmillements. Un des opérés a été débarrassé d'une douleur du talon mais a gardé une brûlure du gros orteil et du bord interne du pied. Il est actuellement, quatre ans après l'opération, un morphinomane invétéré.

Etant donné tout ceci, je suis très tenté de revenir à ma proposition de 1937 : aller droit aux centres corticaux de la sensibilité et les exciser. Cette proposition, à l'époque, a éveillé beaucoup d'objections. Aujourd'hui elle semble judicieuse. En 1939 comme opération de transition et dans un but de recherche, j'ai injecté de la novocaïne dans la pariétale ascendante d'un homme cordotomisé par Clovis Vincent pour de violentes douleurs thalamiques. Il a été soulagé deux mois. L'excision des centres se heurte chez les amputés à une seule difficulté : il n'est pas toujours aisé d'exciser juste ce qu'il faut. Et, en fait, Padovani a cité un échec de Puech. Dans un récent travail de Horrax j'en ai trouvé un autre. Ce n'est pas suffisant pour conclure, mais cela montre que la question est moins simple qu'on ne le pense.

Serait-ce à dire qu'il y a une grande part psychique dans la douleur des amputés ? Les résultats immédiats de la psychothérapie pourraient donner cette impression à des observateurs superficiels. Ils auraient tort de s'y arrêter. Il y a bien longtemps que j'ai étudié les effets de la psychothérapie dans les syndromes douloureux. Ils sont indéniables, mais ils ne durent que le temps de la diversion cérébrale que l'on produit sur le cerveau. J'ai remarqué depuis vingt-cinq ans que quand on oblige quelqu'un qui souffre à porter son attention sur un autre objet que sa douleur, celle-ci disparaît ou s'atténue. J'ai vu plusieurs fois des professeurs ou des prédicateurs qui me déclaraient souffrir trop pour aller faire leur cours ou leur sermon, le faire sans peine et sans souffrir quand je les contraignais à parler. Et je les ai vus parfois mieux dans les heures qui ont suivi. La réalité est que nous ne pouvons faire deux choses à la fois. J'ai l'habitude de dire autour de moi que le climat vasculaire qu'exige un effort dans un certain sens annule le climat de la douleur. C'est si l'on veut une sorte de révulsion passagère. Mais la psychothérapie ne guérit pas. Ses résultats ne sont qu'un commentaire de l'action personnelle du chirurgien sur son malade.

MM. Sliosberg et Padovani ont soulevé la question de l'hypertension artérielle des amputés que j'avais évoquée en 1934. Je crois qu'elle ne sera pas résolue par des statistiques mais par des observations bien prises et critiques. Dans mon cours de cet hiver j'ai rapporté le cas suivant : section du sciatique par éclat d'obus en 1916 chez un homme de vingt-huit ans. Grands troubles vasomoteurs et trophiques. Amputation de cuisse en 1919. Palpitations, douleurs précordiales avec irradiations dans le bras gauche à trente et un ans. Vertiges. Syncopes. A trente-sept ans, tension systolique 24, diastolique 12. Amélioration considérable par l'infiltration splanchique. J'ai vu de même l'infiltration des nerfs du moignon faire cesser des crises d'asthme.

Un mot sur l'électro-encéphalogramme. J'en ai fait faire quelques-uns ayant dans l'idée, comme je l'ai récemment exprimé dans une leçon du Collège (1), qu'il faut un certain thalamus et une certaine qualité corticale pour faire un syndrome douloureux. Chez les amputés, j'ai vu des encéphalogrammes très modifiés et d'autres normaux.

Que conclure ? Que la question est très compliquée, que les algies des amputés sont une véritable création expérimentale qu'il nous faut observer avec patience afin d'apprendre à connaître la douleur et que surtout il faut chercher à la prévenir en considérant l'amputation comme un acte de chirurgie nerveuse. Depuis la journée neurologique de mai 1940 où j'ai étudié le problème de la conduite à tenir vis-à-vis des nerfs dans les amputations, j'ai

(1) De la douleur comme objet de connaissance. *Le Progrès médical*, 10 mai 1947, n° 5.

continué de les lier après injection de novocaïne et phénolisation. J'ai l'impression que les douleurs des moignons sont rares chez les opérés que j'ai suivis, plus rares qu'autrefois. Je ne dirai pas, hélas, qu'elles ont disparu.

---

## RAPPORTS

### *Kyste hydatique juxta-gastrique,*

par M. **Cazals** (Armée).

Rapport de M. A. Ameline.

Je me suis permis de modifier légèrement le titre de l'observation que le Dr Cazals nous a adressée sous celui de kyste hydatique de l'estomac. Vous verrez tout à l'heure pourquoi. La voici résumée.

Un malade, dont l'âge n'est pas indiqué, présente des troubles douloureux gastriques assez mal caractérisés. Ces troubles, qui s'accentuent, qui sont rebelles à toute thérapeutique, nécessitent un examen radiologique pratiqué au mois d'octobre 1945. On conclut à l'existence d'un ulcère du duodénum et l'on pratique une gastro-jéjunostomie postérieure transmésocolique sans avoir rencontré, semble-t-il, de lésions bien caractéristiques. Vous voyez que, sur les radiographies, il est bien difficile de parler d'ulcère du duodénum. Sur un estomac en J, on note une notable exagération des plis muqueux ; un bulbe petit, arrondi, en « toupie », à bords frangés ; une diminution de calibre du duodénum sus-mésocolique ; et enfin une déformation permanente de l'antre et de la région pylorique. On ne voit pas à proprement parler de lésion pariétale, intrinsèque, et l'on peut parler, selon les termes de l'observation, de « tumeur maligne, ou peut-être bénigne, de la région antrale avec périduodénite marquée ».

Bien entendu, le malade ne présente aucune amélioration. Et en mars 1946, soit cinq mois après la première intervention, il est examiné par le Dr Cazals. La radiographie que je vous projette montre des passages jéjunaux très suffisants, et une image d'amputation de l'antre pylorique, une sorte de large empreinte à bord inférieur arrondi, débordant même sur toute la petite courbure. Le Dr Cazals intervient avec le plan suivant : suppression de la gastro-jéjunostomie, puis, si elle est possible, gastrectomie large. Voici le protocole opératoire du 21 mars 1946 :

« Rachi percaïne hypobare. Laparotomie médiane sus-ombilicale. On tombe immédiatement sur une tumeur du volume d'un petit melon faisant intimement partie de la face postérieure de la région bulbo-pylorique, intimement soudée aux gros vaisseaux et au pédicule hépatique, mais distincte de la face inférieure du foie. Une gastrectomie est impossible. On décide d'agrandir simplement la bouche qui, large de 2 centimètres à peine, est indurée. Libération de la bouche de l'orifice mésocolique, agrandissement de l'ancienne bouche. On retire à ce moment près de 20 centimètres de fil de lin datant de la première intervention et qui flottait dans la lumière intestinale. L'exploration de l'estomac après l'ouverture de ce dernier ayant montré une muqueuse saine nous pensons à une tumeur de la paroi stomacale, soit un fibrome, soit un kyste hydatique du petit épiploon. Protection de la grande cavité. La ponction nous donne un liquide eau de roche typique. Ouverture du petit épiploon, ponction du kyste et formolisation. Ouverture plus large, donnant issue à de nombreuses vésicules filles. Ablation de la membrane proligère extrêmement adhérente au muscle stomacal, et qui ne vient que par morceaux. Un drain dans le fond de la poche, une mèche. Suites normales ».

Le malade a été revu en mai 1946, soit deux mois après l'intervention. Cliniquement très grosse amélioration, avec reprise du poids et de l'appétit. Radiologiquement (clichés projetés) les passages paraissent corrects par la bouche de gastro-jéjunostomie ; par contre il persiste une image d'amputation de la région antrale. En juillet, soit quatre mois après l'intervention, le Dr Cazals recevait de bonnes nouvelles de son opéré.

Je pense qu'il faut apporter d'assez nombreuses réserves dans l'interprétation de cette observation, à laquelle manquent tout de même un certain nombre d'éléments (âge du malade, antécédents détaillés, examens de laboratoire et réactions biologiques, contenu chimique de ce kyste multivésiculaire, exploration du foie, du pancréas, recul dans les résultats éloignés). Vous savez la rareté « extraordinaire » du kyste hydatique primitif de l'estomac. Par contre, l'échinococcose secondaire périgastrique n'est pas exceptionnelle. Notre collègue M. le professeur Dévé, qui a bien voulu me conseiller dans la rédaction de ce rapport (et qui veut bien partager les réserves que je vous fais) cite un cas dans lequel des kystes secondaires avaient refoulé la petite courbure de l'estomac, aminci ses parois et faisaient, à l'intérieur de la cavité gastrique, des saillies hémisphériques prêtes à se rompre (*Nouveau Traité de Médecine*, **15**, 1925, 556). La pièce est conservée dans ce qu'il me permettra d'appeler « la Mecque » du kyste hydatique, je veux dire sa collection de l'Hôtel-Dieu de Rouen. Aussi bien, le professeur Dévé, dans ses anciennes expériences, avait essayé chez 9 cochons de lait, une infestation massive par voie buccale avec des anneaux de ténias échinocoques mûrs. Il n'avait jamais constaté parmi les milliers de petits kystes, un seul kyste « de l'estomac », ni de l'intestin. Il veut bien nous rappeler que contrairement à la vieille opinion classique, les embryons déglutis (dans leurs œufs) ne sont pas mis en liberté dans le milieu acide de l'estomac « par digestion de leur coque par le suc gastrique », mais qu'ils se libèrent eux-mêmes (à la façon du poussin hors de sa coquille) dans le milieu alcalin de l'intestin, c'est-à-dire au delà de l'ampoule de Vater. On ne conçoit donc leur arrivée dans la paroi gastrique que par la voie artérielle (tronc cœliaque) parallèlement aux kystes primitifs de la rate.

Sans doute paraît-il bien s'agir, dans le cas de M. Cazals, d'un kyste primitif, et non d'une simple échinococcose secondaire périgastrique. Peut-être (et les arguments anatomiques y incitent) peut-on penser à quelque kyste de la face antérieure du pancréas, ou encore à quelque kyste « hétérotopique » du petit épiploon. M. Cazals insiste sur « l'extrême adhérence de la membrane proligère au muscle stomacal ». Peut-être s'agissait-il seulement d'une adhérence de *l'adventice*, ce qui d'ailleurs ne permet pas d'affirmer que le kyste soit né primitivement dans la paroi gastrique. Il est certain que si la gastrectomie avait été réalisable, une minutieuse étude anatomique aurait pu nous éclairer.

Je me permets enfin d'insister sur un aspect un peu particulier des radiographies post-opératoires ; il existe, sur la partie gauche de la bouche de gastrojéjunostomie, une déformation permanente, une sorte de niche extériorisée, qui doit soulever quelques réserves. Je pense que le malade de M. Cazals n'est pas, actuellement, à l'abri d'un ulcère peptique.

Je vous propose de remercier M. Cazals et de verser son observation au dossier de nos Archives (n° 453).

## *Sur 15 cas de vagotomie double sous-diaphragmatique pour gastro-duodénites pseudo-ulcéreuses,*

par MM. **Georges Dubourg** et **J.-J. Dubarry** (de Bordeaux).

Rapport de M. Louis Bazy.

On sait l'essor qu'ont pris aux Etats-Unis les sections du nerf pneumogastrique dans le traitement des ulcères de l'estomac, sections qui, après avoir été pratiquées exclusivement par la voie thoracique, sont aujourd'hui prati-

quées principalement par la voie abdominale par les auteurs américains qui les ont imaginées.

MM. Dubourg et Dubarry, de Bordeaux, se sont proposé pour objet de traitement, non des ulcères qui guérissent suivant les cas grâce à la médecine ou à la gastro-pylorectomie, mais des gastro-duodénites pseudo-ulcéreuses graves, rebelles aux mêmes thérapeutiques et souvent même aggragvées par la chirurgie.

Je ne puis mieux faire que de citer les arguments mêmes que fournissent MM. Dubourg et Dubarry pour justifier leur manière de faire :

En attribuant à l'hypervagotonie un rôle prépondérant dans la pathogénie d'un certain nombre de ces gastro-duodénites, nous avons été amenés à réaliser ces doubles vagotomies. Les succès remarquables que nous avons ainsi obtenus témoignent de l'exactitude de nos hypothèses.

L'idée est ancienne, de pratiquer des énervations pour la cure de certains syndromes digestifs. Elle a été le plus souvent orientée vers la chirurgie du sympathique, si féconde en général en résultats brillants. Mais ce serait une lourde erreur de vouloir maintenir nos tentatives thérapeutiques dans le sens unique des sympathectomies. Dans une gastrite érosive, par exemple, avec hyperacidité et hyperpéristaltisme, la section d'un splanchnique — si elle supprime provisoirement la douleur — aggrave en fin de compte la maladie, en augmentant, en faveur de l'hypervagotonie, le déséquilibre préexistant.

A. — Rappelons brièvement l'antagonisme classique entre le parasympathique gastro- ou entéromoteur et le sympathique inhibiteur. Cette systématisation, d'après les travaux récents, est beaucoup plus indécise. Pour les orifices sphinctériens, l'orientation fonctionnelle est inversée, ce qui justifie par exemple la splanchnicectomie dans les cardiospasmes. Mais surtout il faut admettre le « jumelage » des fibres inhibitrices et excitatrices, en particulier dans les splanchniques (ce qui explique les améliorations obtenues par splanchnicectomie dans les ulcères gastro-duodénaux, dominés pourtant par l'hypervagotonie). Il n'en reste pas moins expérimentalement (1) que l'exclusion des fibres vagales, c'est-à-dire de la plupart des filets cholinergiques et moteurs : 1° détermine une diminution du tonus, du péristaltisme et un ralentissement du transit ; 2° est aisément supportée par les animaux d'expériences. Nos constatations opératoires confirment ces notions. Les splanchnicectomies donnent des résultats inverses mais moins tranchés.

B. — Nous nous sommes efforcés de préciser les cas qui, à notre avis, relèvent de la double vagotomie. Ce sont des gastro-duodénites vagotoniques avec hypertonie et hyperchlorhydrie. Les troubles surviennent habituellement chez des adultes jeunes, souvent pendant la deuxième enfance. Ils ont une évolution habituellement périodique, mais de durée plus courte que pour les ulcères. Les rémissions sont brèves, incomplètes et rapidement les périodes se soudent. Les douleurs, sans irradiations dominantes, peuvent rappeler les douleurs des ulcères, des gastrites ou celles des dyspepsies vésiculaires. Semi-tardives, ce sont des sensations de poids, des tiraillements, des douleurs épigastriques, plutôt que des crampes avec faim douloureuse. Elles sont provoquées par l'ingestion des mets mal tolérés des biliaires, les œufs mis à part. Inversement, le lait, cet aliment souverain des ulcéreux, leur est souvent contraire.

Les nausées et les vomissements sont rares, les pituites peu fréquentes, parfois sanguinolentes. Aucun de nos malades n'a eu d'hématémèses ou de mélæna. L'examen de l'abdomen met quelquefois en évidence une sensibilité diffuse. Souvent le signe de Murphy est positif, alors que la cholécystographie montre une vésicule normale et que les traitements biliaires restent inopérants. L'état général qui se maintient longtemps bon, décline à la longue quand l'appétit diminue, et devient franchement mauvais quand les malades ont subi plusieurs opérations inopportunes. Le réflexe oculocardiaque est ralenti. L'étude du chimisme montre de l'hyperchlorhydrie. Radioscopiquement l'estomac est le plus souvent hypertonique, hyperpéristaltique, avec une muqueuse dont les plis, très accusés, dessinent de profonds sillons. Le bulbe est spasmodique, irrégulier, mal injecté, très déformé, sans qu'on puisse mettre en évidence de niche ulcéreuse, même après morphinisation. On dit « péribulbite » quelquefois même, probabilité d'ulcère (obs. VII). Cette gastrite réagit mal aux divers traitements médicaux parentéraux. Les injections intraveineuses d'atropine-bromure, l'hormone parathyroïdienne, les microdoses d'histamine nous paraissent préférables aux autres thérapeutiques, mais n'agissent qu'irrégulièrement et temporairement. On conçoit qu'à bout de ressources,

(1) Morin (G.). Physiologie de l'innervation motrice et inhibitrice gastro-intestinale. *Biologie médicale*, 1943, **12**, 3.

le médecin se résolve à l'intervention réclamée par le malade las de souffrir. Il se demande d'ailleurs si une petite niche n'a pas échappé aux investigations radiologiques, cependant chaque fois plus minutieuses.

A la laparotomie l'estomac est congestionné, les tuniques en sont souvent épaissies, œdémateuses et ont perdu leur souplesse. L'hypertrophie du pylore est fréquente, et peut être prise, si l'on n'est pas averti, pour la callosité d'un petit ulcère. La circulation veineuse est anormalement développée, les ganglions — du type inflammatoire — nombreux. Il existe une périgastrite, surtout postérieure, parfois très dense. L'examen de la région sous-vatérienne, du duodénum, des voies biliaires, du pancréas, de l'appendice, des côlons, est négatif. Quelle décision prendre? Suivant son tempéramment le chirurgien s'abstiendra, fera une gastro-entérostomie : geste malheureux, ou une gastrectomie, que l'hémostase rend parfois ennuyeuse. A l'intérieur de l'estomac on trouve seulement une muqueuse rouge, sanguinolente, avec de petites ulcérations en « coup d'ongle ». Celles-ci, au microscope, correspondent à des plages de muqueuse érodée que remplace du tissu de granulation. La sous-muqueuse est épaissie, discrètement infiltrée de nodules inflammatoires qui peuvent également dissocier la musculeuse. Parfois, dans la séreuse, sont disséminés des ganglions également inflammatoires.

Ces gastrectomisés vont entrer dans une deuxième étape de leur maladie et leur sort est loin d'être enviable. Le moins qu'on en puisse dire est qu'ils ne sont pas soulagés. Plus fréquemment leurs troubles sont aggravés. Déjà, pendant les suites opératoires, ils sont victimes de complications infectieuses, souvent pulmonaires, inattendues après des gastrectomies faciles. Dès la reprise de l'alimentation, quelquefois après une courte période de calme, le malade se remet à souffrir plus fortement que par le passé. On cherche un ulcère peptique, dont on ne peut pas plus faire la preuve radiologique qu'on n'avait pu mettre en évidence un ulcère gastrique ou duodénal avant l'intervention. La périviscérite est invoquée sans conviction, comme une explication commode, mais on n'observe pas de troubles du transit jéjunal. Le malade est alors considéré comme un psychopathe — cénestopathe — hypocondriaque, voire revendicateur. En réalité il y a stomite ou plutôt gastrojéjunite, le même processus congestif et érosif se poursuivant après l'intervention dans la nouvelle zone d'évacuation gastrique.

L'intérêt de la double vagotomie qui peut guérir de tels malade est donc indéniable.

Technique opératoire. — L'opération est d'une réalisation très simple.

On fait, sous anesthésie générale, une incision sus-ombilicale très étendue, dépassant vers le haut l'appendice xiphoïde et mordant en bas de 3 ou 4 centimètres sur la région sous-ombilicale. Un support de Pillet placé à l'aplomb de l'appendice xiphoïde est soulevé au maximum. Une infiltration de novocaïne des deux pneumogastriques de chaque côté de l'œsophage précède la manœuvre opératoire suivante : le ligament triangulaire gauche du foie est incisé et sert de tracteur pour écarter le foie, le péritoine pré-œsophagien est incisé après hémostase soigneuse, ce qui permet d'isoler et d'exciser un centimètre environ des deux pneumogastriques.

L'intervention n'excède pas une vingtaine de minutes. Les suites sont d'une bénignité absolue.

Ces résultats sont certes fort intéressants, mais nous ne pouvons pour l'instant que les enregistrer en souhaitant qu'une observation plus prolongée vienne confirmer les heureux résultats obtenus par MM. Dubourg et Dubarry.

Lors d'une des dernières séances, tous les auteurs qui ont parlé des vagotomies doubles ont insisté sur la suppression radicale des douleurs qu'elles entraînaient. Il semble qu'il en ait été de même dans les cas que je viens de vous rapporter. De même il a été souligné que la section bilatérale du pneumogastrique entraînait un ballonnement du ventre dû à la distension de l'estomac et de l'intestin et M. Dubarry nous signale avoir observé parfois une diarrhée profuse et une très grande lenteur de digestion. On pourrait, à ce propos, se demander par quel mécanisme agissent les sections nerveuses. On sait que la sympathectomie qui avait donné beaucoup d'espoirs est loin de les avoir confirmés et l'on peut craindre qu'il en soit de même, avec le temps, des opérations sur le pneumogastrique.

En effet, on sait maintenant d'une façon indiscutable, contrairement à l'opinion autrefois admise que les fibres motrices étaient contenues dans le

tronc du vague et les fibres inhibitrices dans le tronc du sympathique, que l'on trouve les unes et les autres à la fois dans l'un et l'autre tronc avec seulement une prédominance des fibres motrices dans le vague et une prédominance des fibres inhibitrices dans le sympathique. On pourrait donc se permettre de discuter le principe même de l'opération.

On pourrait, en outre, se demander si les signes auxquels se fient MM. Dubourg et Dubarry pour pratiquer la vagotomie ont bien un caractère absolument sélectif. J'ai pour ma part, examiné plusieurs centaines d'estomacs enlevés dans mon Service et je dois dire que j'ai toujours trouvé que l'ulcère de l'estomac s'accompagnait de gastrite. On peut imaginer que cette gastrite est secondaire à l'ulcère. Toutefois, j'ai pris l'habitude, dans chaque cas, de faire des prélèvements de muqueuse gastrique loin de la lésion ulcéreuse, et, dans tous les cas, j'ai noté la présence dans la sous-muqueuse, au contact de la *muscularis mucosæ*, de nombreux follicules lymphoïdes qui ressemblent absolument aux plaques de Peyer de l'intestin grêle. Ces formations lymphoïdes se trouvent également fréquemment sous la *muscularis mucosæ* jusque dans l'épaisseur des parois gastriques et j'ai souvent trouvé le fond d'un ulcère constitué par l'une d'entre elles, particulièrement hypetrophiée. On peut donc se demander si les gastro-duodénites obesrvées par MM. Dubourg et Dubarry ne constituent pas des lésions pré-ulcéreuses et, s'il en était ainsi, il serait évidemment fort intéressant de voir si les vagotomies doubles empêchent une gastro-duodénite d'aboutir à un ulcère.

En ce qui concerne le duodénum, mes examens histologiques m'ont montré que la lésion ulcéreuse coïncidait fréquemment, comme l'avait autrefois montré Hayem et comme notre collègue Oberlin l'avait indiqué dans sa thèse, avec des adénomes brunneriens.

Quant à l'épaississement du pylore, il est fréquemment le résultat d'un spasme que la vagotomie peut évidemment faire disparaître ; mais, dans une proportion non négligeable, elle peut être aussi le résultat d'une hypertrophie du muscle pylorique comme on en a rapporté ici un certain nombre de cas.

Je ne signale tous ces faits que pour montrer combien le problème de la chirurgie gastro-duodénale est complexe, combien il est nécessaire de s'appuyer sur des bases anatomiques certaines et, enfin, combien il est prudent, avant de porter un jugement sur une opération, d'avoir le recul nécessaire.

L'intérêt d'un travail comme celui de MM. Dubourg et Dubarry est de nous contraindre à réviser nos méthodes thérapeutiques, et c'est pourquoi je vous propose de les remercier de nous l'avoir envoyé.

---

## COMMUNICATIONS

### *Résultats de la colectomie dans le mégacôlon,*

par M. René Leriche.

Je n'ai fait qu'une colectomie totale dans le mégacôlon, mais j'appartiens à une génération qui, à la suite de Lane, a fait des colectomies totales dans ce que l'on appelait alors la stase intestinale, c'est-à-dire dans le dolichomégacôlon d'aujourd'hui.

L'opération n'était pas difficile, le côlon s'extériosant aisément dans ces cas. Pour mon compte, j'opérais en deux temps : iléo-sigmoïdostomie latéro-latérale avec exclusion, puis ablation de tout l'arc colique. Les malades allaient

bien à la selle pendant quelques mois puis, peu à peu, la stase réapparaissait avec les troubles antérieurs. Les résultats à longue échéance étaient médiocres et, comme on l'a rappelé, j'en ai rapporté ici deux exemples : un cas suivi dix-huit ans et l'autre quatorze ans. En fait, même en Angleterre, l'opération paraît abandonnée, chez l'adulte du moins.

Pourquoi ces mauvais résultats ? Ils ne semblent pas dus à une faute de technique. Sans doute à l'époque nous faisions surtout des anastomoses latéro-latérales iléo-sigmoïdiennes et le cul-de-sac iléal, cependant bien court, se dilatait et devenait un véritable réservoir à gaz. Mais ce n'était pas là la cause des douleurs. Une de mes malades , au bout de seize ans, vint me montrer une sorte de kyste de l'ovaire, gros comme une tête d'enfant, mobile mais sonore. C'était le résultat de la distension du cul-de-sac iléal. Je l'enlevai. Histologiquement il s'agissait d'un iléon normal. Cette résection n'améliora pas la situation qui était médiocre et le demeura.

On dira qu'il aurait mieux valu faire un abouchement termino-terminal. Je n'en disconviens pas, mais ce mode d'abouchement a bien aussi quelque inconvénient. J'ai opéré, il y a trois mois, une femme qui avait subi douze ans auparavant une colectomie segmentaire gauche de 75 centimètres. Les troubles avaient persisté en s'aggravant peu à peu. Des radiographies successives montraient la reconstruction progressive d'un dolichocôlon tel, que si je n'avais eu en mains le compte rendu opératoire signé d'un chirurgien connu et les premières radiographies, je n'aurais pas cru qu'il y ait eu une résection colique importante. Les radiographies montraient, en outre, un rétrécissement manifeste de l'ancienne anastomose termino-terminale. Je suis intervenu, et j'ai trouvé une sténose fibreuse circulaire au lieu de la suture. Quel rôle avait-elle joué dans la production du dolichocôlon ? C'est difficile à dire. Elle gênait certainement le transit, mais la reconstruction d'un côlon trop long n'était vraisemblablement pas son fait.

De toute façon, les mauvais résultats de la colectomie totale n'étaient certainement pas dus à une faute de technique. Pour les expliquer, il n'y a que deux hypothèses possibles : ou bien ils tenaient à la suppression de la fonction colique, ou ils sont dus à la continuation d'évolution de la maladie.

Il va de soi qu'après la suppression de tout le côlon, le grêle doit s'adapter au rôle de réservoir et de chambre à gaz, et le fait mal. Nous parlons de colonisation de l'iléon, mais ce faisant, nous ne songeons qu'à la fonction réservoir des matières, rendant la défécation intermittente et à heure fixe. Le déficit des autres fonctions coliques nous échappe. Que deviennent les fermentations intestinales ? Les gaz ? Comment se fait l'adaptation du système nerveux iléal à son rôle nouveau ? N'oublions pas qu'il nous faut toujours beaucoup de temps et de nombreuses observations pour découvrir les troubles créés par nos suppressions d'organe. Il est bien rare qu'il n'y en ait pas.

Mais, à vrai dire, je crois que c'est surtout parce que la maladie causale continue d'évoluer que les malades ne sont pas définitivement guéris après colectomie totale. Cette maladie, quelle est-elle ?

Tout d'abord, malgré ce que l'on en a pu dire, je crois que la maladie est une et qu'il n'y a pas de différence essentielle entre le mégacôlon congénital, maladie de Hirschprung, et les mégadolichocôlons des adolescents et des adultes. On veut les différencier parce que la paroi est épaissie et parce qu'il résiste aux opérations sympathiques. Mais ce ne sont là que des caractères contingents. L'épaississement de la paroi tient à de l'œdème ou à de l'hypertrophie musculaire. On les retrouve parfois chez l'adulte lorsqu'on intervient en crise. Ce que nous appelons le Hirschprung n'est, au fond, que le mégacôlon congénital grave, incompatible avec la vie, parce que résistant à la thérapeutique. Je ne vois pas bien ce qui le différencie du mégacôlon qui ne devient intolérable qu'à six ou huit ans ? qu'à dix ou quinze ans ? La distinction n'a qu'une valeur

d'indication thérapeutique. Ce n'est pas suffisant pour en faire des maladies différentes.

En fait, dans le mégacôlon à tous âges, si la manifestation de la maladie est intestinale, son origine est certainement nerveuse et la lésion nerveuse peut être diencéphalique ou périphérique. L'an dernier, on m'a adressé un enfant de sept ans qui, constipé depuis sa naissance, avait radiologiquement un mégacôlon typique. J'eus le tort de ne pas attacher d'importance à ce que me disait la mère, d'anciens maux de tête intermittents qui coïncidaient habituellement, et depuis au moins deux ans, avec des crises de rétention intestinale. Je fis une sympathectomie lombaire droite. L'enfant eut des évacuations faciles les jours suivants puis, au moment où je songeais à faire une sympathectomie gauche, il accusa de grands maux de tête avec torpeur. Je le montrai à Guillaume qui peu de jours après lui enleva un médulloblastome du 4$^{e}$ ventricule. Coïncidence ? Je ne crois pas. En 1941, Guillaume a présenté à la *Société de neurologie* un enfant de neuf ans ayant un syndrome cérébelleux avec stase papillaire. Par ailleurs cet enfant avait un abdomen volumineux du fait d'un mégacôlon avec crises périodiques de rétention dépassant parfois une semaine. Après ouverture de la lame sus-optique les troubles cérébelleux et la stase papillaire disparurent. En même temps l'abdomen diminua de volume et les évacuations se régularisèrent au point de devenir « presque régulièrement quotidiennes ». Le diencéphale peut donc commander le volume colique et la fonction d'exonération.

Evidemment le plus souvent les lésions nerveuses sont dans le sympathique paravertébral, ce qui explique les résultats parfois étonnants de l'infiltration lombaire répétée, de la section du splanchnique et des sympathectomies. Il y a peut-être des lésions du sympathique médullaire. Nous ne les connaissons pas. Il est fort possible aussi qu'il y en ait, parfois, dans les plexus d'Auerbach et de Meissner. On ne les cherche jamais sur les pièces de résection colique. Les histologistes ne cherchent pas à faire des colorations électives du système nerveux qu'on ne leur demande pas. Il est probable que cette recherche, systématiquement faite, apporterait, dans certains cas, des éclaircissements au problème pathogénique. Je rappelle incidemment que j'ai, autrefois (18 décembre 1918), présenté ici une observation de résection iléo-cœco-colique pour invagination dans laquelle les plexus nerveux de la paroi avaient des altérations considérables.

C'est probablement parce qu'il existe des lésions nerveuses variées, extra- ou intra-intestinales que l'on voit le côlon restant se dilater peu à peu après les résections segmentaires pour mégacôlon localisé. J'ai revu récemment deux de mes anciens colectomisés que j'avais opérés, l'un à neuf ans, l'autre à seize ans. Colectomie gauche pour mégacôlon sigmoïde et iliaque. Tous deux vont fonctionnellement très bien et ne se plaignent de rien, l'un au bout de dix-huit ans, l'autre au bout de vingt ans. Mais tous deux ont actuellement un mégacoecum. Et d'autre part, sur plusieurs des films qui nous ont été projetés par Boppe, par d'Allaines, après colectomie totale, on voit le grêle dilaté. Aussi je demande si, quand on croit la colectomie totale indiquée, on ne devrait pas la faire suivre ou précéder d'une sympathectomie lombaire haute avec section unilatérale des splanchniques, pour essayer d'arrêter la maladie, car la colectomie ne résout par tout le problème du mégacôlon. Je pense qu'il faut persévérer dans la voie nerveuse et j'ai l'intention de vous apporter un jour les résultats de 37 opérations sympathiques pour dilatation colique chez l'enfant et chez l'adulte.

Mon impression générale est que quand la distension est énorme, les opérations sympathiques ne suffisent plus. Leur pouvoir d'action est dépassé. L'intestin ne revient pas sur lui-même, bien qu'encore capable de se contracter. Des fécalomes se forment qui font récidiver le trouble fonctionnel. Il en est là ce qu'il en est dans les hydronéphroses : les petites hydronéphroses réagissent très

bien à l'ablation du ganglion aortico-rénal qui n'a pas de sens dans les grosses hydronéphroses. Et peut-être en est-il de même dans les méga-œsophages que nous n'opérons qu'au stade des grandes dilatations.

Il y a encore deux questions dont je voudrais dire un mot : il y a certainement des mégacôlons qui coïncident avec des spasmes du sphincter anal et d'un épaississement musculaire sur le trajet colique. Cause ou effet ? Lombard vient d'en rapporter un cas dans *L'Afrique Française Chirurgicale* (janvier 1947) et il discute à ce propos le problème physiopathologique du mégacôlon de façon très intéressante.

En second lieu, il me semble que dans les mégacôlons de l'adolescent, de l'adulte et du vieillard, les infiltrations lombaires répétées font quelquefois mieux que les sympathectomies. Chez les vieillards, elles permettent parfois de résoudre sans opération des obstructions qui paraissent nécessiter une intervention. J'ai été appelé il y a trois ans par le professeur Abrami auprès d'une femme de soixante-quatorze ans qui avait un ballonnement énorme avec arrêt des gaz. Abrami considérait l'opération comme nécessaire et urgente. Avec dix infiltrations splanchniques, tout est rentré dans l'ordre, et actuellement, trois ans plus tard, la malade va à la selle régulièrement avec un laxatif. Voici des radiographies montrant l'état colique avant et après les infiltrations.

M. **Jean Patel** : Tout vient d'être dit, et fort bien dit, sur les déboires, pas rarissimes, du traitement du mégacôlon. Aussi bien, ne ferais-je qu'évoquer, en peu de mots, un cas personnel, assez semblable aux précédents : celui d'une jeune femme de trente ans, vue en 1943, pour un mégacôlon déjà traité, sans fruit, par de nombreuses infiltrations, puis la résection des splanchniques. On trouvait dans le passé récent, de petites attaques d'occlusion. J'effectuai une résection segmentaire qui se passa sans incidents. Les suites lointaines, pourtant, laissèrent à désirer. Deux années plus tard, cette malade présentait une forte distension des parties restantes du côlon. Les troubles digestifs s'accentuant, je dus compléter l'exérèse, par conséquent totaliser la colectomie primitive. La guérison ne vint qu'à ce prix. Certes, comme toujours, ou presque, il se fit, par la suite, une distension du grêle ; mais elle fut modérée et très bien supportée.

## *La cure opératoire des hernies diaphragmatiques de l'enfant,*

par MM. **Jean Cauchoix** et **Jean Gougerot**.

Cette étude repose sur quatre observations de hernies diaphragmatiques recueillies chez des enfants opérés à la clinique chirurgicale de l'hôpital Cochin.

Observation I (Jean Quénu). — *Hernie congénitale de la coupole gauche.*

Marcel D..., treize ans. Cet enfant souffre depuis cinq ans de gêne thoracique après les repas avec dyspnée et point de côté, de douleurs abdominales et de vomissements fréquents. Ces troubles sont améliorés par le décubitus latéral gauche. Après un épisode aigu considéré comme une pleurésie, le malade a été traité durant plusieurs mois dans un sanatorium. Cet enfant est maigre et chétif, il tousse continuellement. L'aspect de l'abdomen est normal. L'examen radiologique sans préparatioèn révèle une dextrocardie ainsi que la présence, dans l'hémithorax gauche, d'images claires de contours polyédriques. Aussi le diagnostic de hernie diaphragmatique est-il posé. Après repas opaque et lavement baryté, on acquiert la preuve que la totalité du grêle ainsi que les côlons transverse et ascendant sont en situation thoracique.

*Intervention* (30 janvier 1945). Anesthésie : éther.

Laparotomie gauche oblique de l'ombilic au 10e cartilage costal. Les organes herniés, soit la totalité de l'intestin depuis l'angle duodéno-jéjunal jusqu'au côlon descendant, sont facilement réduits dans l'abdomen. Le jour est excellent sur la brèche diaphragmatique, allongée transversalement sur 8 centimètres, en situation postérieure, limitée par des fibres

charnues de bonne qualité. Celle-ci est facilement suturée par six fils de lin. La fermeture de l'abdomen est aisément obtenue en un plan.

Les suites opératoires immédiates et secondaires sont très simples. On constate le treizième jour l'existence d'un pneumothorax gauche total avec un petit épanchement de liquide. Après soustraction, le dix-neuvième jour, de 300 c. c. d'air (pression 0-4, ramenée à — 8-14), la réexpansion pulmonaire est complète le trentième jour.

En mars 1947, l'enfant reste malingre, son développement intellectuel est retardé, son poids de 25 kilogrammes, les testicules infantiles. L'image thoracique est normale. La coupole diaphragmatique fonctionne parfaitement.

Observation II (Jean Cauchoix). — *Hernie congénitale de la coupole gauche.*

Jacques L..., huit ans, tousse après les repas et, depuis un mois, vomit fréquemment. Le retard pondéral est manifeste (19 kilogrammes pour une taille de 1 m. 20). L'abdomen est anormalement plat. La radiographie montre une dextrocardie et des images intestinales de l'hémithorax gauche. Après repas et lavement barytés, il apparaît que le grêle et le côlon, à l'exception du descendant, sont en situation thoracique et remontent jusqu'à la clavicule.

*Intervention* (15 mai 1946). Anesthésie : $N^2O$, éther, $O^2$ en circuit fermé. Laparotomie oblique gauche ombilico-chondrale avec section du 9e cartilage, donnant un jour excellent sur la hernie. Avec l'intestin, celle-ci contient la rate et la queue du pancréas. Le grêle, par endroits distendu, est facilement attiré hors du thorax en même temps que le côlon droit, le cæcum, l'appendice. La rate est volumineuse et difficile à réduire. Elle est éraillée malgré une phrénotomie de débridement et, par précaution, on est conduit à l'enlever. La brèche diaphragmatique est large, son bord antérieur bien net, son bord postérieur enfoui sous la continuité des séreuses pleurale et péritonéale. Celles-ci sont incisées pour aviver le muscle et la suture de la hernie aisément réalisée par des points séparés, tandis que l'anesthésiste réalise une hyperpression dans le circuit respiratoire pour ramener le poumon à la paroi. La fermeture de la paroi abdominale est malaisée et faite en un plan.

On ne constate aucun choc opératoire, mais il apparaît le lendemain une énorme distension de l'abdomen, tympanique et douloureux, cependant que le pouls très rapide, l'altération du facies constituent un ensemble inquiétant. L'état s'améliore en quelques heures par l'aspiration gastrique et la mise en place d'une sonde rectale.

Les suites seront désormais très simples et, après un épanchement pleural transitoire, la réexpansion plumonaire est complète le dixième jour. En mars 1947, le poids de l'enfant est normal, son état général excellent, l'image radiologique du thorax ne présente aucune anomalie. Tous les troubles fonctionnels ont disparu.

Observation III (Jean Quénu). — *Hernie traumatique de la coupole gauche.*

Claude C..., sept ans, a été enfoui sous un éboulement au cours d'un bombardement en juin 1944. Il a eu une fracture du fémur, a perdu connaissance et on a dû pratiquer la respiration artificielle. Il a été traité dans les suites immédiates pour une « pleurésie gauche fébrile » ayant duré trois mois, puis, pendant six mois, pour « coqueluche ». Son état général est excellent. Il n'y a aucun trouble digestif, mais de petites quintes de toux répétées. La radiographie montre des ombres anormales, de contours polycycliques, de l'hémithorax gauche, et la déviation du cœur à droite. Par l'examen radio-baryté, il apparaît que l'estomac et le côlon transverse sont en situation thoracique.

*Intervention* (3 juillet 1945). Anesthésie : $N^2O$, éther, $O^2$ en circuit fermé. Laparotomie oblique gauche ombilico-chondrale. On découvre une vaste brèche diaphragmatique d'où l'on extrait l'intestin grêle, le grand épiploon, le côlon transverse, l'estomac et la rate. L'orifice, qui admet la main, est oblique en dedans et en arrière, presque sagittal. Son bord externe adhère à la face postérieure de la grosse tubérosité gastrique, son bord interne est enroulé sur lui-même en bourrelet. Cette brèche est aisément suturée après libération et avivement, cependant que l'anesthésiste regonfle le poumon. La paroi abdominale est refermée avec peine sur des viscères qui semblent à l'étroit.

Les suites sont très simples, la réexpansion pulmonaire, sans épanchement liquidien, est complète le dixième jour. En janvier 1946 l'enfant a normalement progressé en taille et en poids. Il n'a aucun trouble. Son image thoracique est normale.

Observation IV (Jean Quénu). — *Hernie congénitale droite de la fente de Larrey.*

Chez Yves M..., douze ans, sans aucun trouble fonctionnel, la hernie est découverte à l'occasion d'un examen radiologique systématique. Le cliché montre, à la base de l'hémithorax droit, des ombres claires, polycycliques s'entrecoupant irrégulièrement. Après repas baryté, l'image gastrique est normale. L'examen par lavement montre que la moitié droite du côlon

occupe les deux tiers inférieurs de l'hémithorax droit, l'orifice herniaire étant situé à peu de distance de la ligne médiane, immédiatement derrière la paroi antérieure.

*Intervention* le 13 avril 1945. Anesthésie : éther. Laparatomie médiane xypho-ombilicale. D'un orifice situé juste en arrière de la lèvre droite de l'incision, on extrait le côlon transverse, le côlon ascendant et la terminaison du grêle. Sa forme est ovalaire, ses limites étant en avant le bord chondro-costal, en arrière les faisceaux du diaphragme, revêtus de séreuse. Les ligaments rond et falsiforme s'y engagent, décrivant dans le thorax une courbe à l'intérieur d'un sac, tapissé de séreuse lisse, qui pourrait contenir le poing. On résèque le ligament rond. Après avivement de l'orifice, le diaphragme est suturé au cartilage costal et au plan fibreux profond de la paroi abdominale. On retire l'appendice et la paroi est facilement fermée en deux plans.

La radiographie, le dixième jour, montre très nettement le contour du sac, occupant la partie antérieure de l'hémithorax droit dans sa moitié inférieure et contenant du liquide.

Dix-huit mois plus tard toute image du sac a disparu. L'enfant est guéri sans séquelles.

## Discussion.

Ces quatre observations de hernies diaphragmatiques, chez des enfants de sept à treize ans, représentent une statistique bien courte pour en tirer des conclusions relatives aux résultats d'ensemble que l'on peut obtenir dans cette chirurgie qui jouit d'un renom de haute gravité, mais qui n'a, jusqu'à maintenant en France, donné lieu qu'à la publication de rares observations isolées.

Trois chapitres retiendront tout spécialement notre attention :

Les circonstances d'apparition et le diagnostic radiologique ;

A propos de la technique opératoire, la question de l'anesthésie et les points particuliers qui nous ont paru présenter quelque difficulté ;

Les suites immédiates, les accidents post-opératoires et, à la lumière des très nombreuses publications relevées dans la littérature étrangère, les facteurs de gravité des hernies livrées à elles-mêmes ou traitées chirurgicalement. Nous basant sur des recherches bibliographiques largement exposées par l'un de nous dans un travail d'ensemble (1), nous tenterons d'en tirer des conclusions en vue des indications opératoires.

Circonstances d'apparition. Diagnostic radiologique. — Les circonstances à l'occasion desquelles on peut être appelé à faire le diagnostic de hernie diaphragmatique sont éminemment variables, les signes généraux et fonctionnels étant en relation directe avec le volume de la hernie, son retentissement respiratoire et les troubles de fonctionnement des viscères herniées.

Chez deux de nos malades (obs. I et II) atteints de troubles marqués du développement et d'insuffisance pondérale importante, il existait, en association à des troubles thoraciques post-prandiaux, toux, point de côté, des troubles digestifs sévères. Il s'agissait, chez ces deux malades, de volumineuses hernies congénitales multiviscérales occupant tout l'hémithorax gauche.

Chez un autre (obs. III), seules existaient des manifestations respiratoires Il s'agissait d'une hernie multiviscérale traumatique, mais récente, et dont la largeur de l'orifice phrénique expliquait l'absence de gêne dans le transit intestinal.

Chez un autre enfin (obs. IV), l'affection fut découverte fortuitement à l'occasion d'un examen radiologique, alors qu'aucun symptôme ne permettait d'en prévoir l'existence.

C'est dire l'importance des examens radiologiques du thorax sans préparation et de la connaissance des images caractéristiques de la présence de l'intestin dans le thorax : images de contours assez flous faites de cellules claires délimitées par des lignes polyédriques ou polycycliques, en situation thoracique gauche le plus souvent et s'accompagnant dans ce cas de déplacement du cœur vers la droite. Ces aspects particuliers ne sont cependant le fait que des hernies

(1) Jean Gougerot, *Thèse de Paris* 1946.

intestinales ou multiviscérales. Nous les avons constamment trouvés. A l'opposé, les hernies de l'hiatus œsophagien, hernies gastriques par excellence, donnent des signes « extemporanés » beaucoup moins frappants.

La hernie de l'estomac n'est trahie que par une image aérique anormale de la base pulmonaire, le plus souvent à droite, dans l'angle médiastino-phrénique.

La découverte de ces images intestinales permet, selon le cas, de confirmer un diagnostic cliniquement probable (obs. I et II), de redresser un diagnostic de tuberculose pulmonaire (obs. IV), de découvrir enfin une hernie absolument latente. Cette dernière éventualité prendra sans doute une importance de plus en plus grande à mesure que se généralisera, dans les collectivités scolaires, la règle des radioscopies systématiques. Ainsi se posera plus fréquemment le difficile problème de l'indication opératoire chez des enfants nullement gênés par leur maladie.

Il va de soi que la constatation de ces images thoraciques anormales doivent imposer un examen radiologique du tube digestif par ingestion, puis par lavement, afin de préciser la nature du contenu herniaire.

On en tirera aussi de précieuses indications sur le siège de l'orifice, sur ses dimensions, un orifice étroit prédisposant à l'étranglement mais devant être, par ailleurs, d'une fermeture plus facile.

Technique opératoire. — De même que dans toute opération comportant l'ouverture pleurale, cas le plus fréquent qui se trouve réalisé dans les hernies sans sac où les cavités abdominale et thoracique communiquent directement, l'anesthésie joue un rôle essentiel dans la conduite de l'intervention et le circuit fermé en milieu oxygéné avec intubation trachéale, trouve ici une indication de choix. Cette méthode permet, en effet, d'assurer au mieux une hématose réduite de moitié par la suppression fonctionnelle d'un poumon collabé et de diminuer ainsi le choc opératoire, et aussi, en cours d'opération, de rétablir par l'hyperpression pulmonaire l'équilibre thoracique susceptible d'être rompu par le flottement médiastinal. Elle permet enfin, avec des réserves que nous donnerons plus loin, le regonflement, en fin d'opération, du poumon collabé.

Ces deux problèmes se présentent de façon différente chez le nourrisson et chez l'enfant plus âgé.

Chez le nourrison atteint de grosse hernie congénitale, les troubles cardio-respiratoires dominent la symptomatologie et prennent quelquefois un caractère dramatique. C'est que, chez ces jeunes sujets, la souplesse du médiastin, loin d'assurer l'équilibre médiastinal, permet la compression du poumon opposé, par la rétraction vers le côté sain de tous les organes thoraciques à la faveur de l'ouverture pleurale, et les complications d'asphyxie sont fréquentes au cours de l'intervention, aussi bien que pendant la période post-opératoire, du fait de la pression exercée sur le diaphragme par le contenu abdominal comprimé. Il importe donc au plus haut point de prévenir ces accidents en opérant sous baronarcose et, en fin d'intervention, par le regonflement du poumon encore souple que l'on ramène à la paroi au moment de la fermeture de la brèche diaphragmatique.

Il semble en effet, à la lecture des observations des chirurgiens américains, que les succès opératoires chez le nouveau-né ou chez le nourrisson soient fonction de la rapidité du rétablissement de la capacité respiratoire. L'usage de la tente à oxygène dans les suites opératoires précoces est, à cet égard indispensable.

Chez l'enfant plus âgé, dont le médiastin semble avoir acquis quelque rigidité, l'équilibre cardio-respiratoire est spontanément réalisé et l'ouverture pleurale n'entraîne pas le balancement médiastinal. Néanmoins l'anesthésie en milieu oxygéné améliore les conditions physiologiques de l'opération et doit

être, là encore, posée en règle de conduite générale. Il en est de même de l'oxygénothérapie post-opératoire.

Au contraire, le regonflement pulmonaire en fin d'opération ne présente par le même caractère d'impérieuse nécessité que chez le nourrisson. En effet, l'étude de la réexpansion pulmonaire spontanée nous a montré, en accord avec les observations étrangères, que le poumon revient progressivement à la paroi en un mois en moyenne, après apparition d'un épanchement liquidien de volume modéré, dans la plèvre (obs. I et II) ou dans le sac (obs. IV). Le regonflement a été pratiqué chez l'un de nos malades (obs.II) et un résultat immédiat seulement partiel a été obtenu ; le poumon cependant est revenu à la paroi dans le délai exceptionnellement court de dix jours. Rien ne prouve cependant que cette manœuvre, à l'égard d'un poumon collabé depuis plusieurs années, ayant donc sans doute perdu sa souplesse, peut-être même en atélectasie fœtale, ne soit exempte de danger, surtout si, opérant par voie abdominale, on ne peut contrôler l'amplitude de la réexpansion. Il sera d'ailleurs possible d'améliorer celle-ci, quelques jours plus tard, par l'exsufflation pleurale (obs. I).

Nous croyons inutile de reprendre ici la classique discussion de *la voie d'abord* chirurgicale. Nos quatre malades ont été opérés par la voie abdominale, qui donne assurément, chez l'enfant, dont le rebord costal est souple et chez qui le champ opératoire est de dimensions modérées, un jour excellent sur l'orifice herniaire. Aucune adhérence intra-pleurale ne s'est opposée à la réduction de la hernie, même dans un cas (obs. III) où celle-ci succédait à un traumatisme fermé. L'accord est du reste à peu près unanime sur ce point, à l'exception peut-être des trois cas suivants :

La hernie secondaire à une plaie du diaphragme, à cause des adhérences intra-thoraciques des viscères ectopiques.

La hernie de la coupole droite (Donovan), rarement observée, dans laquelle l'orifice, situé derrière le foie, est au cours de la laparatomie, masqué par cet organe.

La hernie de l'hiatus œsophagien, où il existe, pour Truesdale, des adhérences peut-être dangereuses du sac ou de l'estomac à l'œsophage et à l'aorte, qu'il est peut-être plus facile de libérer par la voie thoracique droite.

La *réduction de la hernie*, la réparation du diaphragme ne nous ont pas paru présenter de difficultés notables. Signalons cependant que lorsque le contenu herniaire ne se laisse pas attirer hors du thorax, il nous a paru facile, comme il est classique, plutôt que de débrider l'orifice, de permettre l'entrée de l'air dans le thorax en y introduisant une sonde.

La réduction difficile d'une rate volumineuse a été notée par d'autres chirurgiens et a pu conduire à extirper cet organe, comme chez le malade de notre observation II.

La *phrénorraphie* d'un orifice de Bochdaleck, toujours très postérieure, peut être rendue difficile par l'aplasie musculaire le long de la paroi dorsale.

Il faut alors rechercher. par l'avivement du rebord de l'orifice, les fibres musculaires enfouies sous la continuité des séreuses péritonéale et pleurale.

Lorsque, dans ces conditions, il n'a pas été possible de trouver une étoffe de qualité suffisante, il n'est pas difficile de fixer le diaphragme au fascia prérénal ou au rebord costal.

La *fermeture de la paroi abdominale*, au contraire, est susceptible d'être une source de complications très sérieuses, puisqu'une fois Donovan, ne pouvant terminer son opération fut obligé de rouvrir le diaphragme qu'il avait suturé pour parvenir à obturer son orifice de laparotomie, rétablissant ainsi la hernie dont il avait réalisé la cure. Les difficultés de cet ordre ne se conçoivent que dans les grandes hernies multiviscérales, comme dans nos observations I, II et III, où deux fois la fermeture fut pénible. L'aspect déprimé de la paroi avait été noté avant l'intervention. C'est à ce propos que Dorsey conseille de pratiquer, avant de réintégrer les viscères, la dilatation manuelle de

la paroi abdominale. Ladd et Gross, de leur côté, ont été amenés à ne suturer que le tissu cellulaire et la peau, laissant une éventration dont ils ont assuré la cure quinze jours plus tard.

Cette insuffisance de la capacité abdominale est une des causes les plus fréquentes de mort post-opératoire et le mécanisme des accidents qui en résultent est complexe. Le choc opératoire se trouve accru par les difficiles manœuvres de la réintégration viscérale et de la fermeture de la paroi ; celle-ci, comme on l'a vu plus haut, a même pu se trouver irréalisable. D'autre part, l'hyperpression produite dans l'abdomen par la masse des viscères ainsi réduits à force, exerce sur le diaphragme une poussée de bas en haut considérable, ce qui, chez le nourrisson, dont le médiastin est instable, aggrave les troubles cardio-respiratoires de la période post-opératoire immédiate. Chez le grand enfant lui-même peuvent apparaître des accidents d'allure dramatique et l'un de nos malades (obs. II), chez lequel aucun choc opératoire ne s'était d'abord manifesté, présenta à la trentième heure un syndrome aigu de collapsus avec distension abdominale qui put nous faire craindre l'incarcération d'une anse dans la suture diaphragmatique et semblait devoir se terminer rapidement par la mort ; les symptômes s'amendèrent bientôt par l'affaissement de l'abdomen que l'on put obtenir grâce à l'aspiration gastrique et au sondage recto-colique. Au total, sur 12 décès post-opératoires chez le nourrisson, dix fois la mort fut attribuée au choc opératoire avec distension abdominale. Chez les enfants plus âgés, sur 9 décès, 7 furent attribués au choc opératoire et 5 de ces 7 sujets avaient une cavité abdominale trop petite.

Indications opératoires. — Les résultats favorables que nous avons pu obtenir par la cure opératoire de 4 hernies diaphragmatiques chez des enfants de sept à treize ans, doivent-ils être considérés comme un argument suffisant pour opérer tous les cas analogues qui se présenteront à nous ? Il est bien certain que les sujets qui, du fait de leur lésion, présentent de graves troubles du développement, des manifestations respiratoires sévères ou des phénomènes d'obstruction chronique du tube digestif et dont l'existence doit être sans nul doute écourtée par leur malformation, tireront de l'acte chirurgical un bénéfice indiscutable : celui-ci s'impose donc, même s'il comporte quelque danger de mortalité précoce. En est-il de même lorsqu'aucun trouble ne peut être attribué à la hernie et que celle-ci est fortuitement découverte à l'occasion d'un examen radiologique du thorax ?

Il n'est possible de répondre à cette question que par l'étude statistique comparée de la mortalité des hernies diaphragmatiques livrées à elles-mêmes et de celles qui ont fait l'objet d'un traitement chirurgical. Ce problème comporte donc, à l'égard de chaque type de hernie, l'étude de son évolution spontanée, de la mortalité opératoire précoce, des suites opératoires éloignées enfin. Encore la question de la mortalité spontanée et post-opératoire se présente-t-elle de façon différente dans les premiers mois de la vie et chez l'enfant plus grand ; l'âge de huit mois nous a paru, à cet égard, être une limite commode pour diviser le sujet.

*Chez le nouveau-né et le nourrisson* jusqu'à huit mois, le pronostic de la hernie diaphragmatique livrée à elle-même est grevé d'une terrible mortalité. Le pronostic opératoire, de son côté, n'est absolument pas connu en France où, à notre connaissance, sur le petit nombre de malades opérés, aucune observation terminée par la guérison n'a été publiée. Encore convient-il de ne pas comprendre dans la même statistique les hernies intestinales multiviscérales postéro-latérales des coupoles et les hernies gastriques de l'hiatus œsophagien. De zéro à huit mois, nous relevons 30 *cas de hernies non opérées*, parmi lesquelles 22 hernies intestinales multiviscérales, dont 17 de la coupole gauche, 4 de la coupole droite, 1 de la fente de Larrey : tous ces enfants sont morts, la plupart d'asphyxie, quelques-uns d'occlusion aiguë ou de broncho-pneu-

monie. 8 hernies gastriques de l'hiatus œsophagien, tous vivants au moment où l'observation a été publiée.

De zéro à huit mois nous relevons 30 *cas de hernies opérées*, parmi lesquelles 28 hernies intestinales multiviscérales, dont 24 de la coupole gauche et 4 de la coupole droite, et 2 hernies de l'hiatus œsophagien. Dix-huit guérisons opératoires furent obtenues contre 12 morts, dont 10 par choc opératoire et distension abdominale et 2 par volvulus intestinal secondaire. Il faut noter, de plus, que 4 des opérés décédés se trouvaient en état d'occlusion aiguë et que, le pronostic de cette occlusion étant régulièrement fatal, de tels cas devraient être portés au passif de l'abstention opératoire.

Il est donc légitime, en conclusion, de dire que toutes les hernies intestinales multiviscérales dont les premières manifestations apparaissent chez le nourrisson, évoluent spontanément vers la mort et doivent être rapidement opérées, avec des chances de succès atteignant 60 p. 100.

Pour les hernies gastriques de l'hiatus œsophagien, on sait que rien ne presse et, si aucun symptôme ne force la main, il convient d'attendre pour opérer que le sujet ait atteint un âge plus avancé.

*Chez l'enfant plus grand*, là encore, l'évolution spontanée et le pronostic opératoire dépendent du type de hernie et de son contenu.

Sur 9 hernies intestinales multiviscérales publiées, nous relevons 4 morts (44 p. 100). Dans cette catégorie, qui a subi la terrible sélection des premiers mois de la vie, la cause la plus fréquente sinon exclusive de mortalité est l'occlusion aiguë et les enfants que l'on opère à l'occasion de cette complication sont dans un état tellement désespéré que la mort ne peut être imputée à l'acte chirurgical.

Pour les hernies gastriques de l'hiatus œsophagien, la mortalité est faible : une mort sur 15 cas. L'étranglement gastrique est en effet très rare, mais des troubles sérieux, dyspepsie grave, anémie, sont souvent notés.

Le pronostic opératoire est excellent dans certaines formes : c'est ainsi que nous relevons 12 hernies purement gastriques, 11 hernies secondaires à des traumatismes fermés ou à la nécrose du diaphragme après pleurésie purulente, opérées sans un seul cas de mort. La mortalité opératoire appartient exclusivement aux hernies congénitales intestinales multiviscérales. Sur 25 opérés de ce type 9 moururent (36 p. 100), dont 7 par choc opératoire — 5 de ces malades avaient une capacité abdominale trop faible — et les deux autres, opérés par voie thoracique, l'un par pleurésie purulente, le dernier par hémothorax et asphyxie.

C'est donc dans ce dernier type de hernie congénitale, où la mortalité opératoire, quoique plus faible que la mortalité spontanée, reste encore importante, que les indications opératoires demandent à être discutées. On doit sans nul doute intervenir sans délai lorsque se précisent des signes d'occlusion intestinale évoluant progressivement ou par crises, et faisant redouter le fatal étranglement. Dans les autres cas, sans être impérative, l'opération demeure indiquée si l'on ne prévoit pas de difficultés techniques trop hasardeuses car l'enfant demeure chétif malingre, incapable du moindre effort physique, exposé à des affections pulmonaires à répétition.

Enfin, quand la hernie est découverte fortuitement, problème d'indication plus difficile, on a le droit et même le devoir d'intervenir chaque fois que l'opération semble techniquement possible, chaque fois que le type de la hernie et son contenu constituent des menaces graves pour l'avenir, d'autant plus enfin que l'orifice herniaire est plus petit car le risque d'occlusion est plus grand et la réparation diaphragmatique plus aisée.

Nos conclusions interventionnistes trouvent encore un appui dans l'étude des *résultats éloignés*.

La guérison, dans l'immense majorité des cas, est complète et définitive.

Elle s'accompagne d'un changement radical dans l'état général, statural et pondéral de l'enfant. La radiographie montre que le thorax et aussi le diaphragme ont un aspect absolument normal. Aucune des séquelles classiques, phrénalgies ou douleurs intercostales, éventration diaphragmatique, n'a pu être notée. Le cas d'un de nos malades (obs. I) qui, avec un résultat anatomique parfait, demeure, deux ans après l'opération, chétif, intellectuellement retardé, doit être considéré comme une exception et attribué sans doute à une autre raison. Peut-être le résultat eût-il été meilleur si l'opération avait été faite plus tôt.

Les récidives enfin sont très rares, 4 sur 92 cas opérés, et encore deux fois la réparation de la brèche avait été faite au catgut ; ces deux malades furent guéris après une seconde intervention où le diaphragme fut suturé au fil non résorbable. Cette notion est bien connue et nous n'y insisterons pas. Chez un troisième malade (Donovan) l'orifice était très large et les sutures tiraient. La guérison fut obtenue par une deuxième opération pratiquée après interruption du nerf phrénique. Le quatrième cas est une récidive partielle de l'estomac après hernie de l'hiatus, type anatomique qui doit, à notre avis, donner le plus de chances de récidives et d'autant plus que la brièveté de l'œsophage est plus marquée.

*(Travail de la Clinique chirurgicale de l'hôpital Cochin.* Professeur Jean Quénu.)

M. **E. Sorrel** : J'apporterai à la prochaine séance l'observation d'une grande fillette qui entra dans mon service il y a quelques mois pour une volumineuse hernie diaphragmatique droite fortuitement découverte au cours d'un examen radiologique scolaire systématique.

L'intervention montra que l'orifice par lequel le thorax et la cavité abdominale communiquaient était d'une dimension telle qu'aucune tentative de fermeture ne pouvait être envisagée. L'enfant d'ailleurs n'avait jamais été gênée en quoi que ce soit par cette hernie ; elle se portait fort bien et était parfaitement développée.

M. Cauchoix pourrait-il me dire, si dans les travaux qu'il a consultés, il a vu citer des cas où la brèche diaphragmatique était également trop vaste pour pouvoir être comblée.

A l'époque je n'en avais pas trouvé ; mais je n'avais pas fait de grandes recherches bibliographiques.

M. **Cauchoix** : De tels faits sont très rares. Le procédé le plus efficace pour combler de telles pertes de substance est sans doute l'utilisation d'un transplant de *fascia lata.* D'autre part l'abord thoracique est généralement reconnu comme donnant plus de facilité pour traiter une hernie postéro-latérale droite.

---

*Le Secrétaire annuel* : Marcel Boppe.

---

*Le Gérant* : G. Masson.

---

Dépôt légal. — 1947. — 2e trimestre. — Numéro d'ordre 503. — Masson et Cie édit., Paris.
Imprimé par l'Ancne Imprimerie de la Cour d'Appel, 1, rue Cassette, à Paris (France).

# MÉMOIRES DE L'ACADÉMIE DE CHIRURGIE

## Séance du 30 Avril 1947.

*Présidence de* M. Pierre Brocq, *président.*

## CORRESPONDANCE

Une lettre de M. Paul De Moor, secrétaire général de la Société Belge de Chirurgie, invitant les membres de l'Académie à prendre part au 1er Congrès Belge de Chirurgie qui se tiendra à Bruxelles le 1er juin 1947.

Les questions mises à l'ordre du jour de ce Congrès sont : 1° La narcose (rapporteurs, MM. Laduron et Reinhold) ; 2° La protéinémie (rapporteurs, MM. Coquelet et Van Der Ghinst).

---

## A PROPOS DU PROCÈS-VERBAL

### *Un cas anormal de hernie diaphragmatique,*

par M. **E. Sorrel.**

Je résume l'observation de hernie diaphragmatique à laquelle j'avais fait allusion dans notre dernière séance après la communication de M. Cauchoix.

Le 10 décembre 1946, une fillette de douze ans, C... (Pierrette), venait à la consultation de l'hôpital Trousseau parce qu'au cours d'un examen radiographique systématique du thorax, fait à l'école, on s'était aperçu qu'elle avait une hernie diaphragmatique droite. Sa mère nous dit que parfois elle s'était plainte de douleurs épigastriques, qu'elle avait eu de temps à autre quelques douleurs abdominales et qu'elle présentait un léger degré de constipation chronique, mais ces troubles étaient légers et intermittents et la découverte de cette hernie diaphragmatique n'était due qu'au hasard d'un examen radiographique fait pour une cause tout à fait différente.

L'enfant d'ailleurs avait un excellent état général, elle menait une vie parfaitement normale, son développement physique était régulier. La palpation de l'abdomen, l'auscultation du thorax ne donnaient aucun renseignement.

Les parents auxquels j'indiquai l'intérêt qu'il y aurait à faire des examens plus précis et éventuellement une intervention, ne firent entrer l'enfant dans le service que le 20 janvier 1947. Des radiographies de face et de profil, pratiquées sans préparation d'abord, puis avec un lavement baryté, confirmèrent l'existence d'une volumineuse hernie diaphragmatique droite qui paraissait être antérieure et comprendre une partie importante du transverse et du côlon droit ; après le lavement, le contenu du côlon s'évacuait normalement. J'opérai l'enfant le 1er février : suivant la technique recommandée par notre collègue Quénu, je fis une incision qui, partant de l'ombilic, se dirigeait vers le 8e espace intercostal, de façon à pouvoir la prolonger sur le thorax en cas de nécessité. Le lobe droit du foie se présenta immédiatement, le gros intestin ne passait pas en avant de lui pour remonter dans le thorax, mais entre lui et le lobe gauche, ces deux lobes étant totalement séparés, sauf à leur partie toute postérieure. Ce n'était pas seulement le transverse et le côlon qui se trouvaient dans le thorax mais également le cæcum, l'appendice, une partie du grêle et aussi le lobe gauche du foie ; il n'y avait pas de sac et pas davantage d'adhérences ; tous les organes herniés furent facilement abaissés dans l'abdomen. Je m'aperçus alors que la communication avec le thorax était extrêmement large, on ne pouvait parler d'un *orifice* ouvert dans le diaphragme ; en



*Publication périodique mensuelle.*

réalité *toute la partie droite du diaphragme et le centre phrérique manquaient* et de toute évidence il était impossible de fermer cette vaste brèche. J'enlevai l'appendice, pensant que si jamais l'enfant avait une crise d'appendicite on pourrait se trouver fort embarrassé et je fermai la paroi abdominale puisque toute tentative pour établir une cloison entre thorax et abdomen paraissait irréalisable.

Il devait s'agir d'une hernie *embryonnaire* répondant à l'un des types décrits par Menegaux et Costantini dans leur rapport au Congrès français de Chirurgie de 1935, celui dans lequel fait défaut le bourgeon dorsal (ou pilier de Uskow) droit. Des cas de ce genre ont déjà été décrits — Menegaux et Costantini en citent un de Bergmann, — ils ne l'ont été que rarement, peut-être cela ne signifie-t-il pas qu'ils sont exceptionnels, mais plus simplement que les chirurgiens qui les ont rencontrés ne les ont pas publiés, l'impossibilité dans laquelle on se trouve d'en tenter le traitement leur enlevant tout intérêt pratique. Mais on pourrait penser que des malformations aussi importantes doivent à tout le moins entraîner des troubles graves thoraciques et abdominaux ; ce n'était pas du tout le cas de notre petite malade, qui jusque-là s'était fort bien portée et c'est ce fait paradoxal qui me fait relater son histoire.

---

## RAPPORTS

### *Hématocèle extrapéritonéale pelvi-pariéto-colique gauche,*

par M. **H. Reynaud.**

Rapport de M. A. Ameline.

Le D[r] Reynaud nous envoie une intéressante observation que je vous résume ainsi.

Une malade, sans autre antécédent qu'un retard de règles de quelques jours, est prise d'atroces douleurs, à tendances syncopales, prédominant dans la fosse iliaque gauche, avec état de choc marqué.

Quatre heures après ces accidents, la malade est examinée. Facies anxieux d'hémorragie interne avec anémie prononcée des muqueuses, pouls petit et rapide ; *abdomen tendu, très douloureux à la palpation ; les muscles de la paroi sont en état de défense mais sans contracture vraie.* En agissant avec patience et douceur, malgré les douleurs très vives que provoque une simple palpation, on pervient très nettement à déceler une grosse tuméfaction ovoïde à grand axe vertical plaquée contre la paroi du bassin et de la fosse iliaque gauche, un peu oblique en bas et en dedans, occupant toute cette dernière, remontant au-dessus de l'ombilic sans qu'on puisse limiter son pôle supérieur. Cette masse n'est pas mobilisable, sa palpation est très douloureuse. Au toucher, le Douglas et le cul-de-sac gauche sont très douloureux, et provoquent de violentes réactions de la malade. Pas de pertes sanglantes.

L'indication opératoire est évidente et impérieuse. Le diagnostic étiologique est plus hésitant, et, après avoir pensé à une grossesse extra-utérine rompue, on pense à une torsion de kyste de l'ovaire avec hémorragie intra-kystique. « A l'ouverture de l'abdomen, on ne trouve pas une goutte de sang dans le péritoine, mais on découvre une énorme tumeur violacée dans le flanc gauche. Après refoulement de l'intestin, on aperçoit les organes génitaux normaux, sauf une petite tuméfaction de la grosseur d'une noisette sur l'isthme de la trompe gauche. Au-dessous, le ligament large est tendu par une masse ecchymotique qui se continue sous le ligament utéro-ovarien et sous le péritoine pariétal avec la tumeur que l'on avait découverte tout d'abord. Cette tumeur est constituée par un énorme hématome extrapéritonéal, limité au côté gauche, remontant jusqu'à la région rénale. On pratique l'ablation de la trompe gauche qui présente une grossesse ectopique rompue entre les feuillets du mésosalpinx. Par une incision du péritoine pariétal en dehors du mésosigmoïde, on vide une énorme quantité de caillots et de sang liquide ; on place un drain dans la très vaste cavité ainsi créée, et l'on suture la brèche péritonéale. La malade sort guérie au quinzième jour.

*L'examen histologique de la pièce confirme qu'il s'agissait bien d'une grossesse tubaire* dont la rupture entre les deux feuillets du mésosalpinx était à l'origine de l'épanchement sous-péritonéal. »

M. Reynaud fait suivre son observation de quelques réflexions. Il est frappé par la disproportion entre le petit calibre des vaisseaux rompus, et l'importance de l'hématome. Mais il est probable que là, comme dans les grandes séreuses, le vide d'une part, et l'aspiration respiratoire d'autre part, favorisent l'abondance de l'hémorragie et sa prolongation. Nous connaissons tous l'extrême laxité du tissu sous-péritonéal dans les gouttières pariéto-coliques. Qui de nous n'a vu un pédicule utéro-ovarien (surtout à gauche) objet d'un « lâchage », se rétracter très haut sous le péritoine et le gonfler en quelques secondes d'un hématome assez important ?

La rupture « sous-péritonéale » d'une grossesse tubaire, surtout isthmique n'est pas une rareté. Favorisée peut-être par ce qu'on a appelé très justement une nidation diverticulaire de l'œuf au bord inférieur de la trompe, nous ne savons en réalité rien de ses causes réelles. L'observation de M. Reynaud est remarquable surtout par le volume vraiment exceptionnel de l'hématome sous-péritonéal. Personnellement, je retiens, de cette observation, que « les muscles de la paroi étaient en état de défense ». J'y vois un très bel exemple de ce syndrome para-péritonéal que MM. Schwartz et Jean Quénu nous faisaient connaître au lendemain de la guerre de 1914. Je dirai même de syndrome para-péritonéal à l'état pur, presque expérimental, sans plaie pariétale tangentielle, et sans intervention infectieuse possible.

Je vous propose de remercier M. Reynaud, qui a posé une indication opératoire précise, qui a fait les gestes utiles et logiques, et a simplement guéri sa malade.

(L'observation *in extenso* est versée aux Archives de l'Académie sous le n° 454.)

## *Epithélioma du clitoris,*

par M. **P. Madilhac** (Orléans).

Rapport de M. Antoine Basset.

Le Dr Madilhac (d'Orléans) nous a envoyé l'observation suivante :

Mme R..., âgée de cinquante-quatre ans, vient nous consulter en décembre 1941, pour une tumeur de la région vulvaire. Elle avait déjà été soignée un an auparavant, pour une grosseur analogue, qui avait été enlevée au thermo-cautère. La malade accuse des démangeaisons, rebelles à tout traitement, et particulièrement pénibles la nuit. Ce sont elles qui, avec l'augmentation de volume de la tumeur, l'ont décidée à se faire examiner.

Rien à relever dans les antécédents. L'apparition de la tumeur remonte à environ quinze mois, et la cautérisation faite précédemment n'a guère donné plus de trois mois de répit à cette femme.

A l'examen de la partie supérieure de la vulve, une masse arrondie et tomenteuse fait saillie entre les grandes lèvres. Son siège est clitoridien ; elle recouvre la face latérale gauche et presque toute la partie supérieure de l'organe. Irrégulière, de couleur rouge foncé, avec des plaques grisâtres, elle a partiellement envahi le capuchon et la partie supéro-interne de la grande lèvre gauche, en la refoulant. De consistance ferme, elle est peu mobile sur les plans profonds qui, cependant, ne paraissent pas indurés. A sa surface, quelques ulcérations de grattage.

Le reste de la vulve est d'aspect normal. Le méat est un peu rouge ; l'urètre intact. L'orifice vaginal est large, avec un début de prolapsus. Le toucher révèle un utérus un peu augmenté de volume, bien mobile, avec un noyau myomateux au niveau de son fond. *Pas d'adénopathie inguinale perceptible à droite.* On trouve à gauche deux petits ganglions cruraux fermes, roulant sous le doigt et sans péri-adénite.

Intervention le 23 janvier 1942. Incision en ailes de papillon. On commence par la

dissection large de la région clitoridienne, ablation du côté droit d'abord, puis du côté gauche, en emportant tous les organes érectiles et en liant les vaisseaux le plus loin possible. Exérèse large et facile sauf en haut et à gauche, car l'infiltration était plus étendue que ne le révélait l'examen clinique. Pas de ganglion perceptible, ni au niveau des aponévroses, ni à la face antérieure de la symphyse. Suture sans drainage à la soie.

Suites opératoires satisfaisantes. Cicatrisation normale. La réponse du laboratoire d'anatomopathologie est : « Epithélioma pavimenteux avec nombreux globes épidermiques ; présence de cellules embryonnaires ».

En raison de l'existence des ganglions cruraux et de l'infiltration constatée, en cours d'intervention, au niveau de la racine supérieure de la grande lèvre gauche, nous demandons l'avis du Service d'Electro-radiologie en vue d'une application possible de radium post-opératoire. Celle-ci est décidée, et la malade passe le 13 février dans le service de Radiologie, où on lui applique un appareil plastique recouvrant largement la région crurale *gauche* et remontant vers la ligne médiane jusqu'au devant de la symphyse. Cet appareil comporte 7 tubes : 1 tube de 13 milligr. 33 ; 4 tubes de 6 milligr. 66 ; 2 tubes de 3 milligr. 33. Ce qui représente un total de 46 milligr. 63. L'appareil reste en place six jours, ce qui donne une dose de 58 mcd. 800, dose assez forte, mais qui est bien supportée par la malade ; un peu de radiodermite mise à part.

M^me^ R... quitte l'hôpital le 22 février, mais revient régulièrement tous les mois se faire examiner. En avril 1943, son état général est excellent, mais elle est de plus en plus gênée par son prolapsus, et entre de nouveau dans notre service le 10 avril 1942.

Le 14 avril 1943, seconde intervention : myomectomie, puis hystéropexie corporéale et cure d'une éventration au niveau d'une ancienne cicatrice de hernie inguinale. Suites opératoires normales ; la cicatrice vaginale de la première intervention est souple et indolore.

Nous continuons à suivre M^me^ R... très régulièrement. Le dernier examen, qui date du 18 octobre 1946, nous a permis de constater : un utérus qui reste en position haute bien appliqué contre la paroi abdominale et une cicatrice vulvaire souple et indolore nullement gênante, à tel point que les rapports conjugaux ont pu être repris. Les deux aines ne présentent aucune adénopathie suspecte.

A cette époque, la guérison se maintient donc complète, depuis quatre ans et dix mois.

Telle est l'observation du D^r^ Madilhac. Du point de vue clinique, il y a peu de chose à en dire. L'apparition et le développement de la tumeur ont été précédés et accompagnés d'un prurit local intense. C'est un symptôme extrêmement fréquent, pour ne pas dire constant et d'ailleurs relativement favorable car c'est très souvent ce prurit fort pénible pour les malades, qui les amène à consulter à un stade relativement précoce de leur affection.

Cependant, dans le cas de Madilhac, la malade fait remonter l'apparition de la tumeur à quinze mois, ce qui est déjà long. Par ailleurs la réaction ganglionnaire était encore très discrète et strictement unilatérale, éventualité heureuse sur laquelle il ne faut d'ailleurs pas compter, l'adénopathie étant en règle générale manifeste au bout de six mois et le plus souvent bilatérale.

Histologiquement la tumeur était comme d'habitude un épithélioma pavimenteux lobulé à globes épidermiques.

Si on envisage, comme Madilhac et moi l'avons fait, la façon dont a été conduit par les divers auteurs, le traitement de ces épithéliomas du clitoris, deux notions se dégagent.

La première, c'est que depuis de nombreuses années déjà on a, dans la majorité des cas, associé dans ce traitement, la chirurgie et les rayons : curiethérapie ou radiothérapie. Il n'est presque pas de chirurgien qui n'emploie qu'un seul de ces trois moyens.

Nous n'en avons, dans nos lectures, trouvé aucun qui se borne à la seule extirpation chirurgicale ou au seul emploi de la radiothérapie.

Pour la curiethérapie, Nuytten et Garraud, de Champs, Fruchaud estiment que dans les cas vus très au début, la pose dans la tumeur d'aiguilles radifères peut suffire à amener la guérison.

La seconde notion qui se dégage est la très grande variabilité des modes d'association de la chirurgie et des agents physiques et de la façon dont on les a successivement utilisés.

Le plus souvent c'est une intervention chirurgicale qui constitue le premier temps du traitement, mais elle est variable dans sa localisation.

Hoffmann, Blass, Saint-Simon, Thaler Carranza, Fruchaud, font d'abord la vulvectomie seule, alors que Stoeckel, Mandelstamm, Stabile, pratiquent d'emblée et à la fois l'ablation large de la tumeur vulvaire et le curage ganglionnaire.

Welmann, Taussig, limitent à ce curage leur action opératoire initiale.

Pour un certain nombre de ces chirurgiens, l'usage du bistouri électrique est de loin préférable à celui du bistouri ordinaire.

Goebel et Hamann, Kentschuller associent la diathermo-coagulation de la tumeur et la vulvectomie, les deux premiers en deux temps opératoires distincts et séparés, le second au cours d'une même intervention, suivie ultérieurement d'un curage ganglionnaire.

Tous font suivre le premier ou les deux premiers temps opératoires soit par une application de radium sur la tumeur ou sur la cicatrice opératoire, soit par un traitement radiothérapique.

On aboutit ainsi à un traitement se décomposant en deux, trois ou quatre stades successifs, opération, curiethérapie et radiothérapie, les divers procédés d'extirpation tumorale et ganglionnaire et de stérilisation néoplasique par les rayons étant employés dans un ordre de succession variable suivant les auteurs.

A l'inverse des précédents Petit-Dutaillis, Aman-Jean, Delporte et Cahen, de Champs, commencent par le traitement curiethérapique de la tumeur vulvaire, réalisé soit par aiguillage, soit par applicatoin d'un appareil moulé qui, dans ce dernier cas, est parfois chargé de réaliser l'irradiation des aires ganglionnaires en même temps que celle de la tumeur.

C'est alors l'acte chirurgical qui vient en second temps, portant soit sur la vulve seule (Aman-Jean), soit sur la vulve et les ganglions (Delporte et Cahen), soit sur les ganglions seulement (de Champs).

Enfin, certaines malades ont été ici encore, dans un troisième temps, soumises à un traitement radiothérapique complémentaire.

Si l'on essaie de se faire une opinion sur la valeur et l'efficacité de ces diverses combinaisons thérapeutiques on se rend très vite compte qu'il est fort difficile d'aboutir à une conclusion tant soit peu ferme.

Beaucoup des travaux consultés par Madilhac et par moi ne comportent qu'un très petit nombre de cas.

Les seuls qui fassent état de faits plus nombreux sont les suivants :

De Champs : 14 cas de gravité moyenne, 6 guérisons, 43 p. 100.

Delporte et Cahen : 25 cas, 29 p. 100 de résultats favorables.

Goebel et Hamann : 40 cas, 26,3 p. 100 de résultats favorables.

Les termes de « guérison » et de « résultats favorables » sans commentaires, sans précisions, sans indication de durée, sont bien vagues.

Voici qui est plus précis :

Taussig : 67 cas. 20 malades ont une survie de plus de cinq ans (26 p. 100).

Hoffmann : 39 cas. 16 survies de plus de cinq ans (41 p. 100).

Une chose est certaine, c'est la gravité des épithéliomas vulvo-clitoridiens, puisque malgré l'importance et la multiplicité des moyens mis en œuvre les guérisons ne dépassent pas 44 p. 100 ou 43 p. 100 dans les meilleures statistiques et n'atteignent même pas 30 p. 100 dans les autres.

En recourant à deux moyens successifs, vulvectomie d'abord, curiethérapie ensuite, par application d'un appareil plastique recouvrant la région crurale gauche et la symphyse pubienne, Madilhac a procuré à son opérée une guérison de cinq ans.

C'est là un fort beau résultat. Je vous propose de le féliciter et de publier son observation et mon rapport dans les Mémoires de notre Compagnie.

# A propos des ulcères peptiques. Les réinterventions tardives après gastrectomie et gastro-entérostomie,

par M. **Louis Barraya** (de Nice).

Rapport de M. Sylvain Blondin.

M. Barraya, notre excellent collègue de Nice, nous a fait parvenir un volumineux travail sur les ulcères peptiques (U. P.) après gastrectomie. Il en a observé 4 cas que je vous rapporterai en premier lieu. En outre, sur 331 gastrectomies pratiquées depuis 1937 pour ulcère, avec, j'ai plaisir à le noter, seulement 5 morts — chiffre qui nous prouve qu'entre des mains soigneuses la gastrectomie n'est pas la redoutable et meurtrière opération qui a fait jeter des cris d'alarme à certains — Barraya a exécuté 31 réinterventions pour troubles persistants après une intervention gastrique, il en tire de judicieuses déductions que je vous résumerai à la fin de ce rapport.

Les quatre observations d'U. P. concernent des gastrectomies qui semblent étroites et qui, dans 2 cas, ont comporté l'usage du bouton anastomotique. En voici les points essentiels :

Observation I. — H..., quarante-quatre ans, souffre depuis 1934 d'un ulcère duodénal. En 1941, gastrectomie (Polya ?) pour ulcère perforé dans le pancréas. Les douleurs, d'abord irrégulières, puis permanentes, reparaissent dix-huit mois après. Réintervention en 1945 : U. P. sur la bouche gastro-jéjunale, moignon duodénal normal. Résection jéjunale au ras de l'angle duodéno-jéjunal. Résection de 10 centimètres de petite courbure, de 23 centimètres de grande courbure. Suites excellentes, ne souffre plus, a engraissé de 5 kilogrammes.

Obs. II. — H., trente-deux ans, souffre depuis 1939. En 1940, gastrectomie avec jéjuno-jéjunostomie, les deux anastomoses sont faites au bouton. Presque aussitôt après, souffre de façon constante. Nouvelle intervention : libération d'adhérences et appendicectomie, sans amélioration. En 1945, Barraya l'opère : U. P. perforé bouché par le mésocôlon au niveau de la suture gastro-jéjunale, qui admet à peine le petit doigt. Résection gastro-jéjunale, enlevant 7 centimètres de petite courbure, 9 centimètres de grande courbure. Entérorraphie termino-terminale. Finsterer. Résultat actuel parfait ; a engraissé de 12 kilogrammes.

Obs. III. — H., trente-neuf ans, ulcère gastrique. Gastrectomie et jéjuno-jéjunostomie au bouton en 1939, soulagement jusqu'en 1943. Ulcère de l'anastomose opéré en 1945, la bouche a un calibre à 5 millimètres. Finsterer emportant 7 centimètres de petite courbure, 10 centimètres de grande courbure. Suites favorables.

Obs. IV. — H., trente-neuf ans, en 1924, ulcère duodénal. En 1934, gastro-entérostomie. En 1936, gastrectomie avec jéjuno-jéjunostomie. Reprise des douleurs en 1937, grave hématémèse en 1939 et en 1944, enfin en 1946 symptômes d'une fistule gastro-jéjuno-colique. Barraya l'opère alors. U. P. perforé dans le côlon, sténose de la bouche, suture du côlon, résection du grêle. Polya enlevant 10 centimètres de petite courbure, 11 centimètres de grande courbure. Suites favorables.

Ces quatre observations, assez semblables à celles qui vous ont déjà été communiquées, soulignent la nécessité de faire des gastrectomies étendues vers la gauche, les mauvais résultats que donne la gastrectomie secondaire à la gastro-entérostomie, la nocivité des jéjuno-jéjunostomies, l'obligation d'utiliser une anse courte, l'atrésie enfin de l'anastomose observée après l'usage du bouton.

Mais, élargissant le débat, Barraya envisage les réinterventions pour troubles divers, jéjunites, stomites, sténoses, adhérences..., qui sans U. P., peuvent compliquer les suites des opérations gastriques. Je ne puis que résumer cette

intéressante étude des « bas-côtés » des statistiques. Sur 35 malades opérés de gastrectomie ou de gastro-entérostomie, Barraya réintervint deux fois pour accidents occlusifs aigus, dix-huit fois pour U. P., quinze fois pour des accidents chroniques sans ulcère. Ces trente-trois malades, réopérés pour des accidents chroniques, ont subi une gastrectomie (29 cas avec 1 mort) ou des opérations palliatives (gastro-entérostomie, 1 mort, résection du grêle, de l'épiploon, dans 1 cas l'exérèse a été jugée impossible en raison de la complexité des adhérences).

En conclusion, Barraya admet la valeur excellente de la gastrectomie dans le traitement des ulcères gastro-duodénaux. Néanmoins elle n'apporte pas une solution absolue et définitive au problème du traitement de l'ulcère. Des complications, U. P., ulcères récidivants, troubles mécaniques, peuvent s'observer. Elles ne sont pas fréquentes dans les gastrectomies correctement et largement exécutées. D'autre part il est possible en réintervenant d'améliorer ces résultats. Dans les récidives ulcéreuses deux voies sont possibles : exécuter une gastrectomie plus large, c'est-à-dire suivre la même voie que le premier opérateur, c'est ce qu'a fait Barraya dans ses 4 cas, ou, si la précédente gastrectomie est correcte et étendue, avoir recours à l'opération de Dragstedt. S'il s'agit au contraire de troubles purement mécaniques, il faut reconnaître d'ailleurs que le diagnostic en est souvent difficile, il est absolument nécessaire de réintervenir, en supprimant les coudures. A ce propos Barraya estime que les malades qui, dans les suites immédiates d'une gastrectomie, présentent des troubles de fonctionnement de l'anastomose sont très exposés à des accidents tardifs et il pousse très loin les indications d'une réintervention précoce.

Je regrette d'avoir été obligé d'abréger ainsi l'intéressant travail de M. Barraya, que je vous propose de remercier (Travail *in extenso* versé aux Archives de l'Académie sous le n° 455).

## *Notes sur le charbon humain,*

par M. **Pierre Jourdan** (d'Arles).

Rapport de M. J.-L. Roux-Berger.

En moins de deux années le Dr Jourdan a observé une dizaine de cas de charbon humain. Le fait s'explique, à l'évidence, par le stationnement hivernal, en Camargue et en Crau, des grands troupeaux ovins.

Le charbon, fait remarquer l'auteur, n'est certes que très accessoirement une maladie chirurgicale. Pourtant, il se trouve que la plupart des malades arrivent au chirurgien sous des étiquettes vagues : lymphangite, phlegmon lymphangitique, panaris, lésion phlycténoïde indéterminée, etc. Ce qui revient à affirmer que, très souvent, les médecins ne font pas le diagnostic. Et l'intérêt, précisément, se concentre sur le problème de l'identification du mal.

Les traités, dit-il, ont beau dire que le diagnostic est facile, il en est du charbon comme de toutes les lésions rares ou exceptionnelles. On les reconnaît si l'on y pense, si l'esprit de l'homme qui observe introduit leur désignation dans le débat diagnostique.

M. Jourdan nous apporte quelques notions très utiles en exposant le détail des faits observés par lui qui lui permettent de penser qu'à l'heure actuelle, sauf apparence extraordinaire, il peut reconnaître les lésions charbonneuses dans presque tous les cas ou, pour le moins, déclancher, dans tous les cas, le contrôle bactériologique.

Les deux premières fois, l'idée de charbon possible ne fut émise qu'avec un certain retard, au titre de possibilité, voire même d'arrière-pensée. Le souci de « fouiller » un diagnostic, avec introduction de tous les possibles, en

présence des internes de l'Hôpital, intervint probablement pour tirer la notion de charbon de l'oubli où on la tient habituellement. Seul, dit-il, je n'y aurais peut-être pas pensé. Pour les trois cas ultérieurs, en raison des deux confirmations bactériologiques enregistrées, la possibilité se transforma en probabilité. Et le laboratoire, à nouveau, fut formel. Dans les cinq derniers cas, l'affirmation prit la consistance d'une quasi-certitude et ne fut jamais démentie.

D'autre part, il ne m'est pas arrivé jusqu'ici, de demander une recherche de bactéridie pour une lésion qui n'en contenait point. C'est donc que l'apparence clinique de la maladie charbonneuse possède des éléments caractéristiques.

Or, si l'on attendait, pour faire le diagnostic, de contempler la classique eschare noirâtre, plus ou moins circulaire, et entourée d'une couronne de pustules, il est probable qu'on ne le ferait pas souvent.

Sur les dix cas observés, deux correspondaient approximativement à la description traditionnelle de la pustule maligne. Pour les huit autres, il n'y avait ni eschare véritable, ni couronne de pustules. L'eschare m'est apparue comme un élément inconstant et tardif. Les éléments qui entourent la lésion principale sont plus souvent des phlyctènes que des pustules et leur disposition ne semble présenter aucune fixité topographique.

En fait, le charbon, tel que je l'ai vu, est une lésion phycténulaire hémorragique, pouvant s'accompagner d'une eschare dermique après quelques jours d'évolution, associée en général à d'autres lésions phlycténulaires hémorragiques de moindre importance, de forme et de topographie variables, et presque toujours à réaction inflammatoire majeure des éléments lymphatiques.

Mais ce qui, devant un tel ensemble, déclanche le diagnostic de charbon, c'est principalement *le coloris.*

Les classiques disaient : « charbon parce que c'est noir ». Or ce n'est pas noir, à l'exception de la plaque de sphacèle lorsqu'elle existe et lorsqu'elle est effectivement constituée. C'est un assez extraordinaire coucher de soleil, orchestré sur le mauve, où le sang des phlyctènes, la tendance escharrotique et les réactions lymphangitiques à l'entour s'associent pour fournir une gamme très riche qui va du violet sombre, noirâtre, au rose pâle, en passant par l'amarante, la pourpre et la diversité des carmins.

Je sais, en tout cas, que, pour moi-même, le diagnostic de charbon dépend, à l'heure actuelle, principalement de la teinte des lésions. Et je crois que la teinte des lésions est le plus significatif parmi les éléments qui permettent de reconnaître le charbon avec une marge très réduite de flottement. Je ferai probablement le diagnostic de charbon sur une photographie en couleurs de bonne qualité. Je ne le ferai probablement pas sur la photographie en noir la plus fouillée.

*
* *

Voici maintenant quelques précisions sur les cas observés :

*a*) Inoculation précisée dans plus de la moitié des cas (contact avec les ovins, dépeçage ou manipulation de viande de mouton).

*b*) Topographie.

Deux fois à la joue.

Huit fois sur le membre supérieur, au-dessous du coude.

*c*) Réaction générale minime, sauf dans un cas (40° pendant deux jours et apparence typhoïdique). Dans l'ensemble, le charbon humain m'est apparu comme une maladie bénigne, ce qui ne correspond guère à la note fournie par les traités classiques.

*d*) La thérapeutique utilisée (30 à 40 c. c. de sérum anti-charbonneux, associé aux arsenicaux — stovarsol ou sulfarsenol — pas de traitement local particulier) a paru, dans tous les cas, remarquablement efficace.

Deux malades ont présenté une évolution spéciale qui mérite d'être enregistrée :

1° Une femme âgée, cuisinière de restaurant, inoculée probablement par manipulation d'une viande de mouton clandestine, après avoir donné des inquiétudes d'ordre général (le seul cas observé et déjà signalé), a fait une vaste eschare de la face antérieure du poignet, dont l'élimination s'est opérée avec une extrême lenteur (six semaines). Plâtre en extension pour lutter contre l'attitude vicieuse et greffes de Davis. Bon résultat fonctionnel.

2° Un homme de cinquante ans, berger, a présenté un tétanos tardif (vingt-cinq jours d'incubation) pour lequel la lésion charbonneuse de la tabatière anatomique semblait être la seule porte d'entrée possible. Ce qui pose la question de la sérothérapie anti-tétanique systématique.

Guérison apparente du tétanos après trois millions d'unités de sérum et trois injections d'anatoxine. Puis, mort rapide, un mois plus tard, par récidive du tétanos, sous une forme immédiatement grave (40°, pouls à 150, dyspnée, oligurie) et non influencée par la sérothérapie.

Je vous propose de publier ce mémoire dans nos bulletins et de remercier M. le professeur Jourdan pour l'envoi de cet intéressant travail.

## *Occlusion intestinale et péritonite post-opératoire (appendicite) guéries par iléo-sigmoïdostomie,*

par M. **R. de Botton** (de Moulins).

Rapport de M. J.-L. Roux-Berger.

M. de Botton nous a envoyé deux intéressantes observations concernant, l'une un cas d'occlusion intestinale après appendicectomie, l'autre, un cas de péritonite avec fistule cæcale, également consécutive à une appendicectomie. Les deux malades ont guéri par iléo-sigmoïdectomie.

Voici les deux observations :

Observation I. — Occlusion après appendicectomie, échec de l'abord sur le foyer. Iléo-sigmoïdostomie. Guérison.

L... (Jeannine), neuf ans, est amenée d'urgence par le Dr Lhenry, dans la nuit du 9 au 10 juin pour une péritonite appendiculaire.

Le Dr Monceau l'opère aussitôt. Il trouve un ventre plein de pus, un appendice gangrené et libre : appendicectomie sans enfouissement, drain dans le Douglas.

Les suites opératoires immédiates sont parfaites, la température qui était à 39° à l'arrivée, est tombée à 37° ; le drain qui ne donne rien est enlevé à la quarante-huitième heure. Des gaz sont émis dès le deuxième jour, une selle le troisième jour.

On croit l'enfant guérie, lorsque le sixième jour l'enfant vomit ; la température est normale : 37°2. Le ventre souple, bien qu'un peu ballonné. T. R. = 0.

Un examen d'urine ne montre pas d'acétone. Sérum hypertonique salé, intra-veineux, et sérum sous-cutané, aspiration duodénale. Malgré ce traitement les vomissements continuent, l'enfant n'émet pas de gaz. Une radio d'urgence, montre plusieurs niveaux liquides avec image d'occlusion du grêle.

L'*intervention* est alors décidée, elle est pratiquée trente-six heures après les premiers vomissements, soit, dans la soirée du huitième jour après la première intervention.

Le 17 juin. Anesthésie : éther. Opérateur : Dr de Botton.

On agrandit l'incision iliaque et l'on voit que l'épiploon est enroulé autour de la terminaison du grêle qu'il étrangle légèrement. Section de l'épiploon.

En voulant amener l'iléon, celui-ci ne vient d'abord pas et l'on s'aperçoit qu'il est coudé et plonge dans le petit bassin. Dès qu'on arrive à le dégager, les gaz passent facilement.

En vérifiant l'état de l'intestin, on s'aperçoit que la cicatrice de l'appendicectomie a lâché sans doute en voulant attirer l'intestin au dehors. On l'enfouit sous un double surjet au fil de lin.

Fermeture partielle. Un drain dans le Douglas. Une petite mèche au contact du méso-appendice qui saigne.

Les suites opératoires sont, là encore, parfaites au début. L'enfant ne vomit plus, la température après un clocher à 37°6 le lendemain de l'opération revient à 37°, des gaz sont émis le deuxième jour, le ventre se déballonne progressivement.

Puis le troisième jour après l'opération les vomissements recommencent, l'intolérance gastrique redevient absolue.

L'aspiration duodénale ne donne rien, la sonde se bouche de suite, le lavage d'estomac ramène un liquide verdâtre. Seul le sérum hypertonique ramène quelques gaz au matin du quatrième jour ; mais les vomissements reprennent, de plus en plus abondants et surtout, l'état général s'altère : le nez se pince, le pouls s'accélère, bien que la température reste normale tandis que le ventre se ballonne de plus en plus. On décide donc une réintervention. Celle-ci n'est faite que le quatrième jour après la dernière intervention.

*Laparotomie médiane sous-ombilicale*, liquide citrin dans le ventre. On s'aperçoit d'emblée qu'il s'agit encore d'une occlusion du grêle ; le grêle est très dilaté. Le côlon gauche par contre, est vide et plat. Il est impossible, du fait du volume des anses grêles, de voir la cause de l'occlusion ; on aperçoit simplement un fouillis d'adhérences du côté de la région appendiculaire.

Dans ces conditions, on anastomose au bouton, une anse grêle dilatée issue de la région appendiculaire au sigmoïde.

Paroi en un plan aux crins. Durée de l'intervention : quinze minutes. Guérison.

Obs. II. — Péritonite appendicectomie, fistule cæcale post-opératoire. Occlusion, iléo-sigmoïdostomie. Guérison.

Je suis appelé le 16 avril 1946 par le Dr Huguet de Saint-Pourcin-sur-Sioule, auprès d'une enfant de quatre ans. V... (Michelle), qui présentait l'histoire suivante :

Début le 12 avril par douleurs abdominales, vomissements et rétention d'urine ; température à 38°5.

Un médecin consulté, prescrit des compresses chaudes sur le ventre. Devant l'absence d'amélioration de la rétention, bien que la fièvre et les vomissements aient cessé, le Dr Huguet appelé, prescrit de la glace sur le ventre et surveille l'enfant.

La rétention persistant, le Dr Huguet m'appelle en consultation. On se trouve en présence d'une enfant très docile dont le facies est altéré, le nez pincé, la température à 39°, le pouls rapide.

A l'examen, le ventre est énorme, ballonné, avec une forte matité sous-ombilicale, sensibilité générale de tout l'abdomen. L'enfant urine par regorgement de temps en temps, sans mictions vraies. On pratique immédiatement un sondage avec une sonde urétrale, ce qui permet un affaissement considérable de l'abdomen, qui reste cependant encore très ballonné.

A l'examen, sensibilité diffuse de tout l'abdomen, mais prédominant à la fosse iliaque droite et défense très nette dans la même région. Le diagnostic d'appendicite est porté et l'intervention est pratiquée le soir même.

Anesthésie : chloroforme (Dr Martinet). Opérateur : Dr de Botton. Aide : Dr Huguet.

Mac Burney, agrandi vers le bas. Dès l'ouverture du ventre, un flot de pus s'échappe de l'abdomen. Après protection de la cavité péritonéale, on trouve un appendice sphacélé et perforé qui est rapidement enlevé. Pas d'enfouissement, une mèche, un drain dans le Douglas, aucun point de suture. Les suites opératoires sont d'abord idéales : température à 37°, gaz émis le deuxième jour, selle le quatrième jour, ablation facile de la mèche le sixième jour. Le septième jour, petit clocher à 38° et le lendemain fistule stercorale en même temps que la température retombe à 37°.

Tout va bien pendant quelques jours, bien que la fistule donne abondamment. Mais à partir du 25 avril, apparaissent des signes de suboclusion évoluant par crises durant vingt-quatre à trente-six heures. Au moment des crises, l'enfant vomit, le ventre se ballonne et la sécrétion stercorale se rétablit. L'enfant va présenter ainsi trois crises successives séparées par des intervalles de vingt-quatre heures, et cela malgré le traitement entrepris. A ce moment le tubage duodénal n'était pas encore vulgarisé et je me bornai à faire du sérum salé sous-cutané et du sérum hypertonique en petits lavements à garder.

Très rapidement l'état général s'est altéré, bien que la température reste à 37°. La fistule stercorale interdit tout abord par la voie iliaque droite. Aussi je me décide à pratiquer une laparotomie médiane sous ombilicale, le 29 avril 1946, sous anesthésie chloroformique.

On trouve des anses grêles énormes s'échappant d'un fouillis d'adhérences dans la région appendiculaire. On pratique dans ces conditions une *iléo-sigmoïdostomie* rapide, au bouton en anastomosant une de ces anses dilatées au sigmoïde plat.

Suites opératoires excellentes. Une selle est émise dès le lendemain. Le bouton est rejeté le dixième jour, et l'enfant rentre chez elle au bout d'un mois. La fistule stercorale se tarie en trois semaines, mais l'enfant garde pendant trois mois un peu de diarrhée avec trois à quatre selles par jour.

L'opération est admirablement supportée. Dès le lendemain le facies est transformé et l'enfant a des gaz. Le pouls devient bien frappé et la température ne dépasse pas 37° 8.

Localement, le ballonnement qui avait gagné la région épigastrique cède progressivement Le bouton est rejeté au troisième jour.

L'enfant sort guérie, quinze jours après la dernière intervention, sans diarrhée.

Ces observations, sans comporter de longs commentaires, me paraissent devoir être publiées. Elles viennent se joindre aux observations de MM. Lange et Janvier et à celle de M. Zagdoun, rapportées par M. J. Quénu aux séances des 24 octobre 1945 et 15 mai 1946. M. de Botton n'a pas fait une iléo-transversostomie, mais une iléo-sigmoïdostomie, il s'agit là d'une différence sans grande importance, et confirment l'excellence de la dérivation dans les cas d'occlusion, de péritonite, de fistule cæcale consécutive à une appendicectomie. La première observation met en évidence l'inefficacité de l'action directe sur le foyer appendiculaire.

Je vous propose de remercier M. de Botton pour l'envoi de son intéressant travail.

---

## COMMUNICATIONS

### *Un procédé nouveau pour la réduction des fractures du rachis cervical,*

par MM. **Paul Banzet, R. Bataille** et **R. Adam.**

Nous avons eu l'occasion d'utiliser un procédé nouveau pour réduire une fracture du rachis cervical. Il nous a paru intéressant de vous le signaler.

Il s'agissait d'un traumatisme très complexe et très grave : une jeune fille de vingt ans avait été victime d'un accident de Scenic Railway à Luna-Park. Elle avait été transportée à Marmottan où l'on constata les lésions suivantes :

1° Une fracture à trois fragments de la diaphyse du fémur droit.

2° Une fracture du rachis cervical.

3° Une double fracture du maxillaire inférieur.

4° Des plaies multiples du dos, des membres et du cuir chevelu.

La lésion rachidienne comprenait essentiellement une subluxation atloïdo-axoïdienne avec fracture possible de l'atlas. Surtout, elle s'accompagnait de signes neurologiques consistant en une monoplégie brachiale bilatérale avec ébauche de signes bulbaires. Ces signes neurologiques semblaient avoir une allure rapidement progressive.

La lésion du maxillaire inférieur, très complexe, comprenait une fracture du corps de l'os passant par la canine inférieure gauche, qui avait été extraite par le traumatisme, et une fracture de la branche montante du même côté : un trait vertical avait en quelque sorte dédoublé la branche montante, le fragment interne étant resté solidaire du condyle.

Le tableau clinique était dominé par la fracture du rachis dont le traitement était, *a priori*, extrêmement difficile et posait cependant une indication thérapeutique urgente étant donné l'allure progressive et menaçante des signes neurologiques. Il ne pouvait être question de réduire et d'immobiliser dans une minerve étant donné les plaies multiples, la fracture du fémur et les fractures du maxillaire inférieur, etc. Une extension continue par fronde était impossible pour les mêmes raisons. Les plaies du cuir chevelu semblaient interdire l'usage d'un étrier cranien.

Finalement nous avons décidé d'utiliser, pour effectuer une extension continue, le maxillaire supérieur parfaitement denté dont une empreinte a été aussitôt prise.

Deux jours après l'accident, une gouttière métallique, enrobant toute l'arcade dentaire supérieure a été mise en place, scellée et fixée par des vis interdentaires.




Fig. 1.

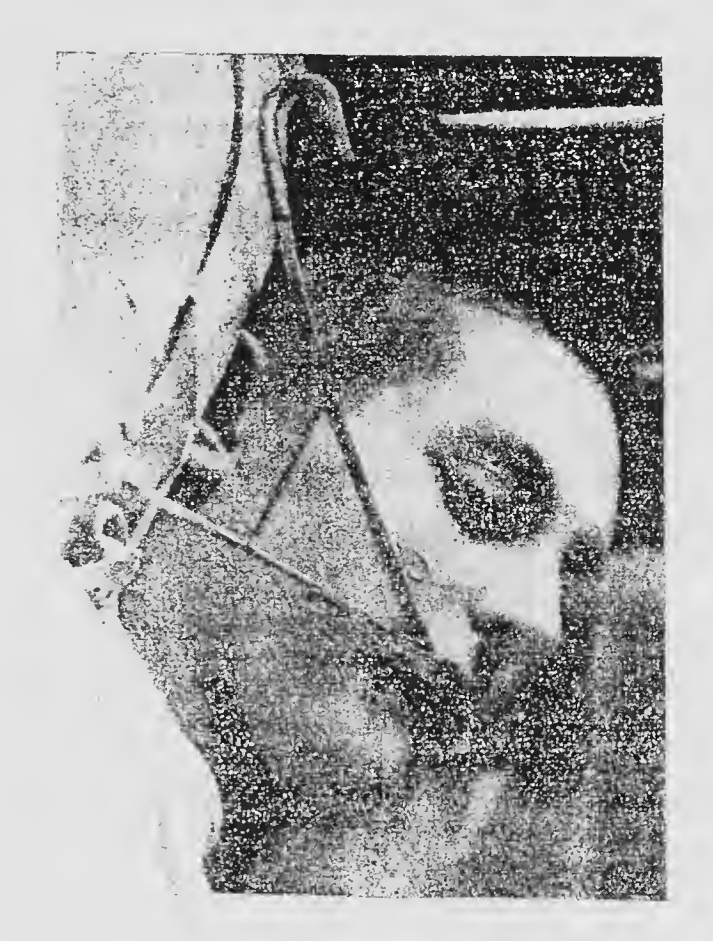


Fig. 2.

A cette gouttière étaient soudés latéralement deux tubes de maillechort à section carrée dans lesquels pénétraient deux tiges sortant par la bouche au niveau des commissures pour se recourber en arrière en direction des tragus. Sur ces tiges étaient soudées d'autres tiges en cuivre comprenant divers crochets de traction.

Cet appareil a été mis en place alors qu'une broche transtibiale permettait une extension continue sur la cuisse immobilisée sur un berceau de Boppe (8 kilogrammes sur la cuisse et 8 kilogrammes sur la mâchoire).

Deux jours plus tard une radiographie de contrôle montrait la réduction de la fracture du rachis. Cliniquement la monoplégie brachiale avait disparu. Mais, par ailleurs, était survenu un œdème considérable généralisé à la face et au cou, dont la pathogénie n'apparaissait pas très clairement. Il s'agissait peut-être d'un effet de la position déclive du corps et de l'hyperextension de la tête ; il s'agissait peut-être de la chute en arrière du maxillaire inférieur qui venait comprimer les jugulaires ; enfin, peut-être, les plaies infectées de la nuque et du cuir chevelu entraient-elles pour leur part dans ce syndrome.

Quoi qu'il en soit, au bout de trois jours d'extension, la malade était dans un état sérieux et, la réduction de la fracture étant obtenue, on prit la décision de supprimer l'extension sur le maxillaire et de laisser la malade à plat, la tête en légère hyperextension.

Deux jours plus tard, l'amélioration étant rapide et paraissant décisive, une attelle en fils d'orthodontie fut installée sur le maxillaire inférieur et, la gouttière du maxillaire supérieur étant restée en place, il fut possible de ramener en avant, par des tractions élastiques, le maxillaire inférieur.

Au bout de quarante-huit heures, un résultat approché fut obtenu : le retrait de la mandibule qui était au départ de 3 centimètres n'était plus que de 3 millimètres. La gouttière supérieure fut alors enlevée et remplacée par une attelle en fils d'orthodontie. D'autres difficultés locales furent surmontées telles que des plans d'articulé dentaire défavorables, un mouvement de bascule du fragment postérieur et, enfin, la traction des muscles sous-hyoïdiens, augmentée par la position couchée qu'il était indispensable de maintenir.

Par la suite des greffes ont été nécessaires pour cicatriser des plaies importantes du cou-de-pied gauche avec mise à nu des tendons.

Finalement la malade a parfaitement guéri, et nous avons pensé intéressant de vous signaler ce mode de traction un peu spécial susceptible de rendre un très grand service dans un cas où, comme dans le nôtre, aucune des méthodes classiques ne pouvait être mise en application.

## *La rachi-anesthésie haute à la percaïne en chirurgie endothoracique (technique de Sebrechts),*

par MM. **P. Santy**, associé national, **M. Bérard** et **G. Guilliams** (de Gand).

Longtemps résolu en formules simples — et trop souvent simplistes — le problème de l'anesthésie n'a pas, jusqu'à ces dernières années, retenu de façon très particulière l'attention des chirurgiens français. Anesthésie générale au masque, locale, rachi-anesthésie semblaient répondre à la majorité des besoins : les méthodes plus complexes de circuit fermé avec intubation trachéale nécessitant l'emploi d'un appareillage particulier et l'usage de gaz tels que protoxyde ou cyclopropane sont restés trop longtemps, il faut l'avouer, inutilisés chez nous.

Lorsque nous avons abordé, il y a environ quinze ans, la chirurgie d'exérèse pulmonaire, l'anesthésie nous est immédiatement apparue comme l'une des dfificultés majeures. Nos premières tentatives d'intubation trachéale et de baronarcose ayant été décevantes, nous avons eu recours à l'anesthésie locale qui nous permit de beaux succès. A l'encontre, nous tenons ce mode d'anesthésie pour responsable de quelques accidents dont il nous fut longtemps difficile de

comprendre l'exacte genèse, mais où l'anoxhémie et le déclenchement de réflexes dépresseurs nous semblent jouer le rôle primordial.

L'expérience de l'un de nous de la méhode de Sebrechts d'anesthésie à la percaïne nous a incités à expérimenter la rachi haute en chirurgie pulmonaire. Sans doute, ne s'agissait-il pas là d'une conception nouvelle, ce mode d'anesthésie ayant été utilisé dans l'exérèse pulmonaire par les chirurgiens anglais en particulier, puis abandonné au profit de la baronarcose. Nous gardions le souvenir des griefs imputés à la rachi-anesthésie : insuffisance de hauteur et de durée, danger de syncopes graves. Ainsi n'avons-nous pas entrepris nos premières interventions sans quelques appréhensions. C'est parce que nous avons utilisé une technique qui, dans son principe, diffère de la méthode suivie par les Anglo-Saxons, que dans les 80 cas où nous sommes ainsi intervenus nous n'avons jamais eu à déplorer d'accidents graves imputables à l'anesthésie, qu'il nous est apparu intéressant d'exposer nos résultats et de préciser les conditions de réalisation pratique de ce mode d'anesthésie.

80 interventions effectuées depuis six mois groupaient :

8 thoracotomies exploratrices,
24 pneumectomies exploratrices,
27 lobectomies,
7 kystes du médiastin,
6 opérations thoraciques sur l'œsophage,
1 opération de Dragstedt,
3 extra-pleuraux,
3 Schede,
1 thoracoplastie supérieure.

Avant de discuter nos résultats, nous rappellerons en quelques mots les conditions essentielles que doit remplir l'anesthésie en chirurgie thoracique. Les données du problème sont, en effet, particulièrement complexes, et dépendent d'une série de facteurs :

1° La durée habituelle d'une exérèse pulmonaire dépasse souvent de loin les délais que s'impartit généralement le chirurgien en pratique courante. La libération d'un lobe adhérent, la dissection d'un pédicule difficile, la suture bronchique correcte nécessitent souvent deux ou trois heures de travail. Crafoord, qui pousse au maximum dans cette chirurgie le souci de la minutie et de la précision du geste, a définitivement renoncé de compter avec le temps : son procédé de fermeture de la bronche par invagination dure, à lui seul, près d'une heure. Aussi, dans ces anesthésies longues, est-il logique d'éliminer au maximum tout facteur toxique : d'où l'emploi de gaz à élimination rapide tels que protoxyde d'azote ou cyclopropane, d'une faible quantité d'éther en milieu très oxygéné.

2° Toute thoracotomie, en l'absence surtout de symphyse pleurale, s'accompagne de modifications profondes de l'équilibre respiratoire et circulatoire de l'opéré. Plus importants encore que le collapsus pulmonaire qui suit l'ouverture de la plèvre, la fuite du médiastin consécutive au décubitus latéral, le coussin qui cambre l'hémithorax et gêne son jeu respiratoire normal, tendent à restreindre le champ d'hématose du poumon sain. Au cours de toute anesthésie pour intervention thoracique, le risque d'anoxhémie ne doit jamais être perdu de vue.

3° Dans nombre d'interventions d'exérèses pulmonaires, le caractère sécrétant des lésions parenchymateuses ou bronchiques, implique un risque certain d'ensemencement bronchogène du poumon opposé. Ce risque est particulièrement évident lors de lésions infectées parfois hautement septiques, telles qu'abcès ou bronchiectasies. Ce risque n'est pas exclu dans les cas même d'intervention aseptique, en raison de l'hyper-sécrétion bronchique qui accompagne toute anesthésie, et de l'abolition des réflexes tussigènes per- et post-opératoires.

4° S'il est difficile, dans bien des cas, de préciser le déterminisme du choc opératoire, nombre de facteurs en chirurgie d'exérèse pulmonaire peuvent expliquer son apparition. Durée de l'intervention, refroidissement, évaporation tissulaire, spoliation sanguine, représentent autant de servitudes des interventions d'exérèse, dont la réanimation per-opératoire permet heureusement de contrebalancer les effets. Mais en plus de ces éléments déterminants du choc, interviennent les traumatismes nerveux de la libération de lobes adhérents ou de la dissection surtout des pédicules lobaires et pulmonaires. Ces traumatismes sont à l'origine de réflexes vaso-moteurs et dépresseurs. Un des buts à rechercher dans l'anesthésie est de couper ces réflexes dont les conséquences ne se traduisent pas toujours en cours d'intervention, mais qui sont peut-être à l'origine de certains accidents de choc retardé.

D'après ces données, comment se présente l'anesthésie rachidienne en chirurgie thoracique ? *A priori*, il est à son actif des avantages certains, à son passif, d'éventuelles critiques.

La rachi-anesthésie laisse persister les réflexes bronchiques, permet au malade de tousser et de cracher en cours d'intervention. Ainsi sont évitées les diffusions septiques de lobe à lobe, et peut-être, en bonne partie, les ensemencements bronchogènes chez les tuberculeux. C'est ce but du reste qu'a recherché Overholt en substituant la locale à la baronarcose, malgré les parfaites anesthésies générales dont peuvent disposer les chirurgiens américains. La bronchoplégie consécutive à l'anesthésie générale rend souvent difficiles les suites opératoires immédiates, et nécessite l'aspiration des mucosités bronchiques. Il est certain qu'un malade non endormi et qui garde son réflexe tussigène peut éviter certaines des complications précoces de l'exérèse pulmonaire, telles qu'atélectasie ou poussées bronchopneumoniques.

La rachi-anesthésie haute bloquant les racines sensitives et motrices de l'hémithorax supérieur, bloque également les vaso-moteurs de la chaîne thoracique. Ainsi se trouve réalisée en grande partie l'anesthésie sympathique des plexus pulmonaires et l'anesthésie des splanchniques. Nous avons eu l'impression que l'anesthésie rachidienne pouvait éviter de ce fait l'apparition du choc opératoire ou post-opératoire. Sur les courbes de tension, régulièrement prises en cours d'intervention, nous n'avons pas noté de chute tensionnelle au moment de la dissection du pédicule ou de la ligature de la bronche, à l'encontre de ce que nous observions lors d'interventions pratiquées sous anesthésie locale. Chez nos 80 opérés, nous n'avons observé qu'une seule fois un choc tardif dramatique en l'absence de toute hémorragie : encore l'anesthésie n'avait-elle pas été parfaite, incomplète en profondeur et en durée.

Quelles critiques, par contre, opposer à la méthode ?

Anesthésie inconstante, dangereuse, risquant des syncopes respiratoires dramatiques, insuffisante souvent en durée : ces reproches, nous le verrons, perdent de leur valeur devant le perfectionnement technique apporté à la réalisation de la rachi haute à la percaïne.

D'autres critiques de principe nous semblent plus justifiées. En l'absence d'intubation et d'hyper-pression, toute thoracotomie s'accompagne de collapsus pulmonaire et de fuite du médiastin du côté opposé à l'intervention. Il est indiscutable — et nous y avons déjà insisté — que la fonction respiratoire est, de ce fait, profondément troublée, et qu'existe un risque permanent d'anoxhémie, d'autant plus redoutable que ses manifestations sont au début discrètes et peuvent se traduire brutalement par une syncope cardio-respiratoire. Sans doute, faut-il oxygéner au maximum ces malades. Souvent la sonde nasale, avec son débit continu d'oxygène, apparaît comme suffisante. Parfois il est besoin d'augmenter ce débit d'oxygène et d'avoir recours au masque avec hyper-pression. L'intubation trachéale serait évidemment la formule idéale : elle est malheureusement mal supportée chez un malade non endormi.

L'expérience que nous avons acquise de la rachi en chirurgie thoracique,

nous a convaincus du rôle primordial joué par une technique rigoureusement précise dans la réalisation de cette anesthésie.

Nous n'insisterons ni sur le principe de l'anesthésie rachidienne hypobare, ni sur les caractéristiques pharmacodynamiques de la percaïne. Rappelons toutefois que la percaïne, plus toxique sans doute que la novocaïne, est 40 fois plus puissante que cette dernière et peut être, de ce fait, employée à très faibles doses. Par ailleurs, si la percaïne ne se fixe que lentement sur les racines — en vingt minutes au minimum — cette fixation est de longue durée, dépassant trois ou quatre heures. Certains détails sont à retenir dans son application : la percaïne est décomposée par les alcalins, aussi devra-t-on toujours user de seringues stérilisées à sec ou dans de l'eau distillée ne comportant aucune trace de produits basiques. La solution de percaïne se précipite, nous semble-t-il, facilement à basse température ; sa rapidité d'action varie nettement : avec la température de la solution employée, ainsi avons-nous pris l'habitude de réchauffer toujours nos solutions à 30°.

Mais surtout il est divers procédés de réalisation d'une rachi-anesthésie haute à la percaïne.

La technique de Howard Jones consiste à injecter un volume déterminé de la solution de percaïne, basé sur la mesure du canal rachidien de l'opéré et variable selon la hauteur de l'anesthésie recherchée. Cette technique ne tient compte ni de la diversité de densité relative du liquide céphalo-rachidien qui n'est pas absolument constante dans tous les cas, ni de la susceptibilité individuelle à la percaïne, également variable. Ainsi l'anesthésie réalisée dans ces conditions n'est absolument constante ni dans sa hauteur, ni dans son étendue, ni dans sa durée. Ces reproches sont graves en chirurgie pulmonaire où l'on doit être assuré d'une anesthésie suffisamment haute et suffisamment longue.

La technique de Sebrechts que nous avons utilisée repose sur le même principe de l'ascension intra-rachidienne d'une solution hypobare, mais est réalisée dans des conditions différentes qui permettent de suivre pas à pas les progrès de l'anesthésie tant en hauteur qu'en profondeur.

Nous exposerons rapidement la conduite pratique de cette anesthésie : ponction lombaire en décubitus latéral, table d'opération en position proclive à environ 30°, injection lente de 5 c. c. de la solution de percaïne dite de Jones, aiguille laissée en place. Après deux à trois minutes, on cherche, en pinçant les téguments, la hauteur de l'étage anesthésié. Généralement, l'anesthésie remonte alors au niveau des 4^e^ ou 5^e^ dorsales. On réinjecte 2 à 3 c. c. en augmentant légèrement la proclivité de la table, la percaïne se comportant dans le sac dural comme une bulle d'air, et imprégnant les racines au fur et à mesure de sa progression. Il a été donné à la tête du malade une inflexion forcée qui constitue, à hauteur de la 7^e^ cervicale, un angle à sinus ouvert vers le bas, et laisse déclive le rachis cervical quelle que soit la proclivité donnée au rachis thoracique. Ainsi la solution hypobare ne peut-elle, en aucune façon, dépasser la 7^e^ cervicale, ce qui est indispensable pour éviter l'anesthésie des muscles respiratoires supérieurs et du phrénique. Cinq minutes après chacune des réinjections de percaïne, on cherche à nouveau la hauteur du territoire anesthésié et la profondeur de l'anesthésie obtenue. Généralement, on fera monter l'anesthésie pour lobectomie à hauteur de la 3^e^ dorsale, pour pneumectomie difficile avec adhérences apicales à hauteur de la 1^re^ dorsale. La quantité de liquide injecté varie de 10 à 20 c. c.

Dans la majorité des cas, l'anesthésie est obtenue à la vingtième minute. Après une dernière injection de 2 c. c. de percaïne, l'aiguille est retirée, et le malade placé durant dix minutes en position horizontale : puis l'intervention sera conduite en léger Trendelenbourg.

Il est divers points de cette technique sur lesquels nous insisterons particulièrement. La tête de l'opéré doit être absolument fixée en position déclive : le moindre mouvement d'élévation de la tête, chez un malade agité ou indisci-

pliné, peut être suivi d'une brusque ascension de percaïne dans le rachis cervical et se traduire par une alerte respiratoire immédiate.

Aucune préparation particulière n'aura été faite de l'opéré — mis à part un somnifène ou un comprimé de gardénal la veille de l'intervention. — Il faut que le malade soit absolument conscient lorsqu'est pratiquée l'anesthésie, et que sa sensibilité n'ait pas été émoussée par les calmants.

Par contre, avant la ponction lombaire, un trocart veineux aura été mis en place, et un goutte à goutte de Subtosan installé, contenant, une ampoule de coramine injectable ou 40 milligrammes d'orthédrine. L'orthédrine, tonicardiaque et vasoconstricteur, agit heureusement à la phase dépressive de la vingtième minute. Le débit de la perfusion est réglé selon les modifications de la tension. Au besoin, éphédrine, lobéline ou coramine seront injectées dans la veine.

De même, l'oxygène nasal est mis en place dès le début de l'anesthésie, et son débit augmenté lors de la phase hypotensive ou en cas de nausées.

Toutes ces précautions sont absolument indispensables pour éviter les incidents ou accidents qui peuvent survenir au début de l'anesthésie. A la vingtième minute apparaît toujours une phase hypotensive marquée où la tension tombe en moyenne de 3 ou 4 points. Il faut, chez les sujets à tension normalement basse, prendre garde à l'anémie cérébrale et instituer, s'il le faut, la position de Trendelenbourg en cours de réalisation de l'anesthésie, rétablissant la proclivité dès que l'équilibre tensionnel se sera rétabli.

De toutes façons, l'on ne commencera l'intervention que lorsque la tension artérielle sera absolument stabilisée : le plus souvent, la tension est supérieure alors de 1 à 2 points aux taux de départ.

En cours d'intervention, le temps d'ouverture du thorax demande une particulière attention : le malade devra respirer calmement, le débit d'oxygène sera augmenté, la sonde nasale sera remplacée par le masque à hyperpression. Dès que le malade a retrouvé son équilibre respiratoire, la sonde nasale devient à nouveau suffisante.

Il est bien évident que le débit du sérum est réglé selon les éventuelles variations de la tension, et qu'une perfusion sanguine compensera toute hémorragie.

En cours d'anesthésie, certains malades, anxieux ou agités, bénéficieront d'une injection intraveineuse de 1 centigramme de pantopon.

L'opéré sera ramené tête basse dans son lit, et la position déclive maintenue vingt-quatre heures. Une hyper-sudation est de règle quatre ou cinq heures après l'anesthésie, traduisant la phase de vasodilatation réflexe. Nous n'avons jamais noté à ce stade de chute tensionnelle.

Comment juger cette méthode d'anesthésie d'après les 80 cas où nous l'avons utilisée ? Parmi nos opérés, nous avons eu à déplorer 5 échecs dans les heures ou jours qui suivirent l'intervention :

3 morts après pneumectomie totale.

1 mort après lobectomie.

1 mort après thoracotomie pour tumeur médiastinale.

Dans deux cas de pneumectomie totale, l'une pour tumeur, l'autre pour suppuration pulmonaire chronique, des accidents rapides d'œdème pulmonaire survinrent dans les heures qui suivirent l'intervention. Bien que chez ces deux malades l'indication fut limite, l'intervention s'était déroulée sans alerte notable. Chez le troisième de nos pneumectomisés — malade âgé et porteur d'une volumineuse tumeur infiltrant largement le pédicule — une syncope cardiaque survint brutalement au temps de ligature de l'artère pulmonaire. Quatre à cinq minutes s'écoulèrent avant que ne réapparaissent les battements cardiaques : des lésions irréversibles d'ischémie cérébrale s'étaient alors constituées. Nous ne saurions, dans ces trois cas, tenir la rachi-anesthésie pour responsable des accidents observés.

Nous avons perdu d'accidents anoxhémiques un malade présentant un kyste

médiastinal dégénéré, d'un volume considérable et largement développé dans les deux hémithorax. Dès l'ouverture du thorax, la tumeur s'avéra inextirpable. Mais la seule thoracotomie suffit à rompre un équilibre respiratoire déjà bien précaire, que ne permit pas de rétablir l'oxygénation forcée. Peut-être l'intubation trachéale nous eût-elle mieux servis : c'est à ce titre seul que nous avons regretté la baronarcose.

Le dernier accident dont nous ferons mention survint à la trente-sixième heure, d'une lobectomie pour bronchiectasie. Alors que l'exérèse s'était déroulée sans incident et sans hémorragie, apparurent brusquement des accidents dramatiques de choc retardé avec hyperthermie, qui résistèrent à toutes les thérapeutiques mises en œuvre : les causes de cette complication restèrent absolument mystérieuses : mais l'apparition tardive des accidents ne nous permet pas d'incriminer la percaïne dans ce cas.

Chez trois autres de nos malades apparurent, en cours d'anesthésie, des manifestations très particulières d'inconscience et d'aphasie. Ces accidents, survenus lors de l'ouverture du thorax, sont-ils imputables à l'anoxhémie ? C'est l'hypothèse que nous avons admise. Nous avions, dans ces cas, omis de remplacer la sonde nasale par le masque à hyperpression d'oxygène. Le collapsus pulmonaire, la fuite du médiastin, ont pu déterminer alors un déséquilibre respiratoire brutal. Une injection intraveineuse de 4 milligrammes de strychnine, en fin d'intervention, a été dans ces trois cas suivie d'un réveil immédiat, et les suites opératoires furent d'une simplicité parfaite.

Nous avons tenu à exposer dans leurs moindres détails les accidents et incidents que nous a réservés la pratique de la rachi haute. Disons maintenant que dans la majorité des cas cette anesthésie fut parfaite, parfaite au cours d'interventions laborieuses où la libération de lobes très adhérents ne s'accompagna d'aucune chute tensionnelle, parfaite lors d'exérèses de lésions hautement septiques et de volumineux abcès, parfaite chez les tuberculeux où nous n'avons jamais observé d'ensemencement contro-latéral, parfaite chez des sujets âgés et fragiles.

Sans doute, nous garderons-nous de conclure en formule définitive sur la valeur de la rachi-anesthésie haute dans la chirurgie d'exérèse pulmonaire. Du moins chercherons-nous à faire le point de notre expérience actuelle.

La méthode de Sebrechts nous semble d'une particulière valeur en cas de lésions pulmonaires infectées, et tout particulièrement dans la tuberculose. Nous estimons que l'on peut ainsi éviter au maximum les risques de complications septiques homo et controlatérales et d'ensemencements bronchogènes chez des malades qui gardent intact leur réflexe tussigène en cours d'intervention et dans la phase post-opératoire immédiate.

Nous estimons, par contre, qu'une extrême prudence est de rigueur chez les malades dont la fonction respiratoire est limite avant l'intervention.

Nous estimons de même que la rachi-anesthésie doit être rejetée dans l'exérèse de l'œsophage thoracique où l'ouverture des deux plèvres est à craindre.

Reste la question d'âge. Les plus jeunes de nos opérés pour bronchiectasie avaient treize et quinze ans. Nous avons hésité jusqu'alors — et malgré l'expérience de Sebrechts — à intervenir chez de plus jeunes enfants, redoutant davantage chez eux l'angoisse de réactions psychiques incontrôlables, que la toxicité de la percaïne.

Nous estimons, enfin, que la logique impose de proportionner les risques éventuels de toute anesthésie à l'importance de l'acte chirurgical en cause. Nous avons effectué sous rachi haute quelques interventions pariétales telles que schede, thoracoplastie, extrapleuraux : d'autres formules plus simples peuvent être, dans ces cas, adoptées.

Nous ne saurions, évidemment, d'après cet exposé de nos résultats, trancher sur la valeur respective des divers modes d'anesthésie dans la chirurgie d'exérèse pulmonaire. Sans doute pouvons-nous assurer la supériorité de la rachi sur la

locale que nous avons longtemps utilisée. A l'encontre, rien ne nous permet d'établir de comparaisons entre la rachi-anesthésie et la narcose en circuit fermé. Nous avouons que, faute de spécialistes très entraînés, il ne nous est pas encore possible d'obtenir de parfaites anesthésies générales. Nous estimons toutefois que, dans nombre de cas, la percaïne donne une sécurité telle en cours d'intervention, que la rachi-anesthésie haute gardera ses indications malgré l'indiscutable valeur de la baronarcose en circuit fermé.

M. **R. Bernard** : Je viens de passer quelques jours en Belgique et j'ai vu Samain, ancien Interne de Paris, pratiquer des thoracoplasties à la rachi. J'ai été frappé de la facilité avec laquelle les malades ont supporté l'opération, sauf pour la résection de la première côte qui fut très légèrement douloureuse. Mais j'ai surtout été frappé de voir combien la rachi diminue l'hémorragie. Les opérations furent menées sans qu'il ait été besoin de poser une seule pince. J'ai revu les opérés le lendemain en parfait état. Il me semble que c'était un détail intéressant.

M. **Santy** : En ce qui me concerne je n'utilise pas couramment la rachi haute dans la chirurgie purement pariétale parce que j'estime que c'est un acte important qui demande vingt à vingt-cinq minutes et de grandes précautions de minutie. Ce n'est donc pas une anesthésie à diffuser en dehors des grosses interventions intrathoraciques.

Tout en montrant son intérêt dans la chirurgie d'exérèse thoracique, je ne crois pas qu'on doive diffuser la rachi haute pour les opérations banales, et je fais ces réserves pour que les chirurgiens qui n'auraient pas bien en main cette chirurgie ne la répètent pas pour des interventions minimes.

## *Neurinome intra-thoracique,*

par M. **Sauvage**.

Je n'apporte cette observation de neurinome intrathoracique, qu'à cause des circonstances particulières qui ont précédé l'intervention curatrice.

Si obscure que soit la question des tumeurs nerveuses développées dans le thorax du point de vue pathogénique, leur reconnaissance clinique, leurs signes radiologiques, le traitement qui doit leur être opposé, sont aujourd'hui bien établis : il n'en était pas de même en 1936 ou a pu se faire, heureusement sans trop de dommages, cette double erreur de diagnostic et de traitement.

Observation. — Mme P.... quarante ans, entre à l'hôpital, dans le service de mon ami P. Delafontaine, le 17 octobre 1946, pour une tumeur intrathoracique découverte radiologiquement à l'occasion d'un examen collectif systématique.

Elle s'en montrait particulièrement surprise, d'abord parce qu'elle n'en ressentait aucun trouble, ensuite parce qu'elle avait été opérée en 1936 d'une tumeur thoracique siégeant au même endroit et qu'elle affirmait avoir été considérée à cette époque comme un kyste hydatique.

Elle apportait, en effet, avec elle, une radiographie en date du 12 septembre 1936, montrant à la partie interne de l'hémithorax droit, à la hauteur des extrémités postérieures des 7e, 8e et 9e côtes droites, une image arrondie, à contours réguliers, de densité homogène.

L'intervention pratiquée en octobre 1936, avait été suivie de suppuration pariétale et probablement pleurale : des résections costales secondaires en témoignent sur le cliché.

A son entrée à l'hôpital en 1946, la malade est en excellente santé : à peine accuse-t-elle de temps à autre quelques douleurs passagères dans le territoire de son ancienne cicatrice.

*La radiographie de face* montre une image arrondie parahilaire droite, plus grande mais superposable exactement à l'image de 1936, et se projettant sur les extrémités postérieures des côtes, de la 6e à la 9e : un long fragment postérieur de la 5e a été enlevé, la 6e paraît

avoir été respectée, la 7e et la 8e manquent en arrière comme la 5e, remplacées par des réossifications irrégulières.

Le parenchyme pulmonaire ne présente pas d'aspect pathologique ; le sinus costo-diaphragmatique droit paraît plus fermé que le gauche.

*Sur la radiographie de profil*, l'image de la tumeur se projette très en arrière, sur la hauteur de trois corps vertébraux, elle déborde peu en avant l'ombre du rachis ; elle apparaît ovalaire à grand axe vertical ; exactement en arrière des ombres du hile.

L'examen général ne montre aucune tare organique, l'examen du sang aucune anomalie importante et malgré la présence de 6 p. 100 d'éosinophiles, rien ne paraît rendre vraisemblable le diagnostic de kyste hydatique : celui de neurinome semble s'imposer.

L'existence d'une symphyse pleurale étendue enlève toute possibilité de supplément d'enquête par un pneumothorax et une pleuroscopie.

*Intervention* le 20 novembre 1946, sous anesthésie au rectanol complétée par une inhalation légère d'éther-oxygène. Après excision de la cicatrice, le plastron de réossifications costales est réséqué sur une surface d'une paume de main avec un fragment de la 6e côte et des fragments postérieurs juxtatransversaires des 7e et 8e. On y rencontre les difficultés habituelles.

L'abord de la tumeur se fait ensuite en refoulant en dehors la plèvre médiastine symphysée et assez étroitement adhérente. Peu à peu, en incisant plusieurs plans successifs, on atteint la capsule propre de la tumeur, un plan de clivage s'ébauche puis se complète et la tumeur s'extériorise sans aucune violence grâce à des fils de traction : il n'est pas question dans ces tissus remaniés de chercher un pédicule nerveux à sectionner en premier lieu ; il n'a pas été utile non plus de rien sectionner qui y ressemble pour terminer l'exérèse.

Un suintement sanguin important nécessite un temps d'hémostase assez minutieux.

La tumeur a le volume d'une grosse orange : à sa place une vaste poche de décollement extra-pleural, est partiellement capitonnée.

Un drain y est laissé après suture des plans musculaires, 200.000 unités de pénicilline locale.

Injection intraveineuse pendant l'intervention, d'un litre et demi de sérum chaud.

Transfusion post-opératoire.

Les suites opératoires furent très simples, sous le couvert de Pénicilline générale à 200.000 unités pendant huit jours.

Une aspiration continue par trompe à eau fut installée sur le drain le troisième jour, et supprimée le neuvième, après contrôle lipidé, montrant l'effacement complet de la poche.

La malade sort de l'hôpital en bon état, le vingt-troisième jour.

*L'examen histologique* a été pratiqué par le professeur agrégé Delarue. Caractères typiques des schwannomes développés dans le thorax, faisceaux de cellules rubanées avec quelques dispositions en palissades et de rares figures astéroïdes, éparpillés parmi les éléments d'un mésenchyme dont le développement est sans nul doute l'effet d'un remaniement secondaire.

C'est un tissu conjonctif très riche en vaisseaux, parsemé de cellules inflammatoires avec des foyers de pullulation lymphoïde et de larges zones occupées par des cellules lipophages, effets de la xanthélasmisation du neurinome.

Dans la zone corticale de la tumeur, existe un bourgeonnement vasculaire pseudo-angiomateux développé immédiatement sous la capsule conjonctive d'enveloppe.

Je ne crois pas qu'il soit utile de s'étendre sur les circonstances de la première intervention vieille de dix ans : l'erreur de diagnostic est bien excusable à une époque où n'avaient été publiés en France que quelques cas isolés.

Quant au traitement, il semble bien que la tentative d'exérèse ait échoué à cause d'une erreur de voie d'abord : la résection de la 5e côte a conduit trop haut, au dessus de la tumeur, sa recherche a dû s'accompagner d'une blessure de la plèvre.

La paroi a suppuré, l'épanchement pleural a suppuré, il a fallu le drainer secondairement, ce qui explique la résection des 7e et 8e côtes pendant que le neurinome, pris pour un kyste hydatique, restait en place et poursuivait pendant dix ans, en silence, son accroissement progressif.

Je ne crois pas qu'on puisse soulever l'hypothèse d'une récidive : la tumeur visible sur les clichés de 1946, ressemble trop étroitement à celle de 1936 ; sa croissance, en dix ans, s'est faite selon une progression normale, son siège est

trop rigoureusement le même, enfin je n'ai retrouvé nulle part signalé des cas de récidive *in situ* d'un neurinome bénin après ablation.

J'appréhendais un peu les difficultés d'une exérèse dans de telles conditions : j'avais tort.

Sans doute les réossifications au niveau d'anciennes résections costales demandent-elles un travail de reprise assez pénible, mais aussitôt le plastron osseux réséqué, la symphise pleurale m'a offert une grande sécurité.

Ceci mérite un court commentaire et doit inciter les partisans de l'abord intrapleural des neurinomes par thoracotomie large, à conserver à la voie extrapleurale certaines indications.

*La première* de ces indications est l'existence, facile à vérifier d'une symphyse pleurale, qui, d'une part, augmente selon son importance la durée et les risques de l'opération intrapleurale et d'autre part supprime le risque le plus sérieux imputable à la voie extrapleurale.

*La deuxième* est la situation haute, associée au gros volume de certains neurinomes, véritablement enclavés dans le sommet du thorax : il est indiscutable que la thoracotomie large devient étroite et restreinte encore par la présence de l'omoplate à partir du 5e espace, alors que l'incision du 6e espace ne donne pas sur l'extrême sommet du thorax une parfaite liberté de manœuvres. Il serait donc logique pour ces tumeurs haut situées dont la fréquence n'est pas négligeable, ni souvent les difficultés d'exérèse, d'utiliser de préférence la voie extrapleurale avec résection de fragments postérieurs des 2e, 3e, 4e et même 5e côtes, sous la réserve, si elle n'est acquise, d'une symphise pleurale provoquée.

Cette symphise peut être réalisée soit en opérant en deux temps, ce qui ne met pas sûrement à l'abri d'une blessure pleurale au premier temps mais en diminue les inconvénients, soit en injectant dans la plèvre, quelques jours avant l'opération, une substance sclérosante (quinine méthane par exemple) : cette façon de faire, qui n'est pas à l'abri de quelques échecs, a été utilisée par Rolland et Tsoutis pour permettre l'abord et l'ouverture en un temps de certains abcès du poumon (*La Presse Médicale*, 11-14 septembre 1940, nos 68-69).

Ceci dit, la voie intrapleurale par thoracotomie large, préparée par un pneumothorax, sous le couvert d'une anesthésie par intubation et des soins pré-opératoires maintenant standardisés, reste sans discussion si la plèvre est libre la voix de choix pour l'exérèse de tous les neurinomes siégeant au-dessous du quart supérieur du thorax.

Si l'on m'objecte que huit fois sur dix l'ablation d'un neurinome est une opération facile, je répondrai qu'une fois sur trois au moins les opérateurs qui ont choisi la voie extrapleurale sans autre précaution, ont blessé la plèvre aux dépens d'ennuis post-opératoires non négligeables et qu'il est arrivé à certains autres, par voie intrapleurale, ou de renoncer à l'ablation de trop grosses tumeurs de l'extrême sommet, ou de perdre leur malade : ceci mérite bien quelque réflexion.

Pour finir, une dernière remarque concernant non plus la voie d'abord, mais *l'abord* même de la tumeur :

Dans le cas précédent, en contre-partie de la sécurité que m'a donnée la symphise de la plèvre, j'ai rencontré des difficultés dues aux adhérences de la tumeur à cette plèvre heureusement épaissie, aux plans superficiels et aux tissus périvertébraux. Trouver et sectionner d'abord le pédicule nerveux, comme le conseille Olivier Monod, m'a tout de suite paru impossible dans cette gangue péritumorale. Mais pour trouver le bon plan de clivage, il m'a suffi, comme je l'ai chaque fois constaté, d'inciser plusieurs plans fibreux superposés, jusqu'au contact de la capsule propre du neurinome : le danger est de s'égarer au milieu des tissus de remaniement, souvent richement vascularisés, qui le séparent de la plèvre : on y risque des hémorragies, parfois importantes ; mais si on va bien jusqu'au contact de la tumeur, jusqu'à sa mince capsule propre, on en

fait presque toujours aisément l'ablation : comme un sac de hernie crurale, elle est entourée de plans fibreux successifs qu'il faut dépasser pour l'atteindre.

Sans doute, si on découvre facilement le pédicule nerveux, il est excellent de pénétrer dans le bon plan de clivage : mais si sa découverte n'est pas facile, l'abord direct de la tumeur, à condition de passer étroitement au contact même de sa capsule doit aboutir au même résultat.

Le nombre des observations de tumeurs nerveuses intrathoraciques n'est pas si grand, que je ne me sois cru autorisé à vous rapporter celle-ci qui, dans l'ensemble, m'a parue assez instructive.

M. **Robert Monod** : Je voudrais faire remarquer que l'abord des neurinomes peut se faire par voie extrapleurale ; les suites opératoires en sont beaucoup plus simples que lorsqu'on utilise la voie transpleurale.

M. **Sauvage** : Je remercie MM. Monod et Belin de leur intervention :

J'ai précisément fait cette communication pour essayer de préciser certaines indications de l'une et de l'autre voie d'abord.

On a peut-être un peu trop tendance à les opposer ou à les choisir dans un esprit de système.

Convaincu jusqu'ici des qualités de la voie large par thoracotomie, j'ai essayé de comprendre pourquoi de nombreux chirurgiens préféraient l'autre : je crois qu'une fois de plus il ne convient pas d'opposer mais de choisir la meilleure selon les cas.

---

## PRÉSENTATION DE RADIOGRAPHIES

### *Diminution d'opacité d'une « vertèbre ivoire » secondaire à un cancer de prostate, sous l'action du diéthylstilbœstrol,*

par M. **Fey**.

M. M..., soixante-six ans, consulte en janvier 1947 pour douleurs lombo-sacrées, dysurie et dyschésie. Au toucher rectal, prostate grosse et dure. A la radiographie la 2e lombaire a l'aspect de vertèbre ivoire. Le malade a déjà été soumis au diethylstilbœstrol à la dose de 5 milligrammes, mais a rapidement cessé ce traitement qui l'avait cependant amélioré. La phosphatase était de 0,193.

A partir du 10 janvier jusqu'au 14 avril, date à laquelle la nouvelle radiographie a été pratiquée, le malade a pris régulièrement 10 milligrammes, puis 5 milligrammes lorsque la réaction mammaire est devenue très forte. Il ne ressent plus aucune douleur, aucune dysurie ; son état général est excellent. Au toucher rectal la prostate est peut-être ramollie en surface, mais toujours dure dans la profondeur. La radiographie pratiquée en mars 1947 montre le corps vertébral de L II encore très clair mais on retrouve des détails de texture osseuse et une tonalité nettement moins élevée qu'en décembre.

Il semble donc que le diethylstilbœstrol agisse, non seulement sur les lésions dystrophiques pagétoïdes secondaires au néoplasme prostatique, mais aussi sur la véritable métastase constituée par la « vertèbre ivoire ». Bien entendu, ce n'est là qu'un résultat temporaire et partiel et l'observation demande à être confirmée après un recul plus grand.

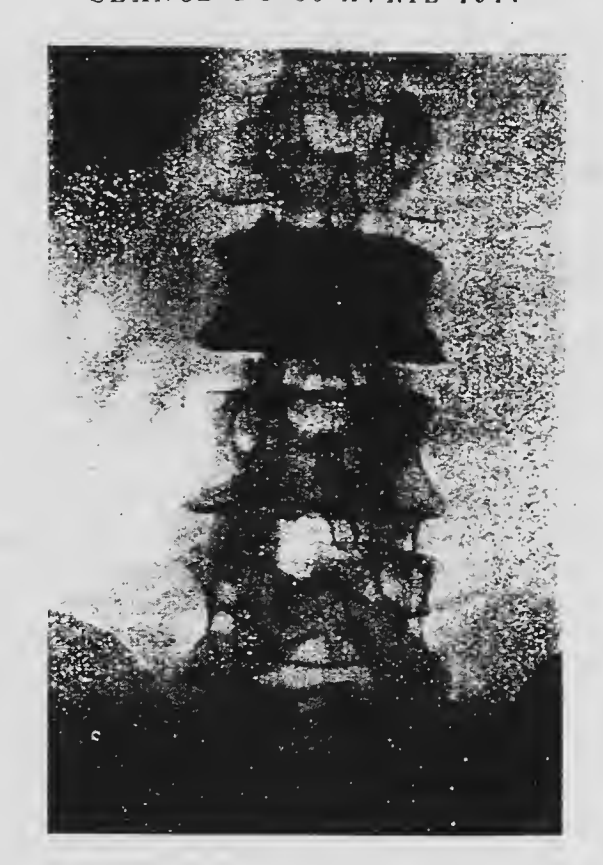


Fig. 1.



Fig. 2.

## Séance du 7 Mai 1947.

*Présidence de* M. PIERRE BROCQ, *président.*

### PRÉSENTATION D'OUVRAGES

M. Jean Braine fait hommage à l'Académie du texte de sa conférence faite au grand amphithéâtre de la Faculté de Médecine, le 21 janvier 1947, sous la présidence du général de Lattre de Tassigny, intitulée : Souvenir de la 1re Armée.

M. André Chalier (Lyon) fait hommage à l'Académie de son ouvrage intitulé : *La stérilité conjugale.*

MM. Veau, Arnaud, Calvet, Leger et Petit font hommage à l'Académie du tome III du Nouveau Précis de Pathologie Chirurgicale : *Pathologie de la tête et du cou.*

MM. R. Couvelaire, J. Patel et P. Petit font hommage à l'Académie, du tome IV du Nouveau Précis de Pathologie Chirurgicale : *Pathologie de l'appareil urinaire et de l'appareil génital masculin. Pathologie de l'appareil génital féminin.*

Des remerciements sont adressés aux auteurs.

---

### A PROPOS DU PROCÈS-VERBAL

## *A propos des algies des amputés,*

par M. **D. Petit-Dutaillis.**

A propos de l'intéressant rapport de Padovani sur un travail de M. Sliosberg intitulé : « *Quelques considérations sur les algies des amputés* », je voudrais faire quelques remarques sur la pathogénie de certaines variétés de ces algies et sur ce que l'on peut attendre de la cordotomie pour les soulager.

Pour ce qui est du mécanisme des douleurs proprement dites, douleurs que notre collègue Leriche a si judicieusement classées suivant leurs modalités cliniques et leurs signes d'accompagnement, je voudrais insister sur la fréquence plus grande qu'on ne le pense de l'origine radiculo-médullaire de certaines algies diffusantes des moignons à type causalgique ou non. Cette notion me paraît d'ailleurs surtout valable pour les moignons du membre supérieur. Elle se base sur les constatations que j'ai pu faire au cours de deux cordotomies cervicales hautes pour le moignon douloureux brachial. Dans les deux cas il s'agissait, j'y insiste, de traumatisme ayant provoqué un arrachement du membre l'un par un obus, l'autre par accident d'usine. Dans les deux cas, l'amputation avait été reportée à la racine du membre. Dans les deux cas le début des douleurs était contemporain de l'accident. Ces deux blessés se plaignaient de douleurs de broiement dans le membre absent, douleurs associées à une causalgie pour l'un d'eux.

Une stellectomie procura une sédation complète des douleurs pendant six mois chez celui qui présentait une causalgie, puis la récidive survint sous forme d'une causalgie extensive diffusant du moignon à tout l'hémithorax et au cou du même côté. Chez le second la stellectomie ne procura qu'un soulagement très incomplet. C'est devant l'intensité de ces douleurs extensives, douleurs exquises réveillées par le moindre contact superficiel, le simple contact des

vêtements étant devenu intolérable, ces malades ayant perdu le sommeil depuis des semaines et menaçant de recourir au suicide, que je me décidai à faire une cordotomie sur le 2e segment cervical. J'y reviendrai plus loin, mais ce que veux retenir pour le moment, c'est qu'au cours de l'opération de ces deux blessés, je fis des constatations identiques : une arachnoïdite très marquée, masquait les racines et la moelle du côté du moignon douloureux. Racines et moelle étaient nettement congestionnées au même niveau. Surpris par cette constatation chez le premier de ces blessés, j'eus l'idée de pratiquer une ponction lombaire chez le second avant l'opération, et je constatai, comme je le prévoyais, une légère hyperalbuminose avec dissociation albumino-cytologique (albumine 0 gr. 45, 2 éléments par millimètre cube), dissociation telle qu'on peut en voir dans les arachnoïdites. Ces constatations opératoires sont à rapprocher de celles que j'ai pu faire chez deux autres traumatisés atteints de paralysie radiculaire globale du plexus brachial par élongation. Ces blessés se plaignaient depuis l'accident, comme il arrive parfois dans les paralysies traumatiques, de douleurs atroces de broiement associées à des douleurs de brûlure qu'ils localisaient dans leur membre pourtant inerte et insensible à l'exploration, douleurs diffusantes remontant vers la racine du membre et jusque dans le cou du côté correspondant. Au cours de la laminectomie, je constatai dans ces deux cas, outre une arachnoïdite intense, une fusion de la moelle et de la dure-mère au niveau des trous de conjugaison du côté de l'élongation radiculaire.

Il nous paraît évident qu'entre les constatations faites chez nos deux amputés et celles que nous avons pu faire chez les deux malades atteints de paralysie radiculaire il y a des analogies frappantes et que si l'on note des différences ce ne sont que différences dans le degré des lésions. Même caractère des douleurs, constatation d'une arachnoïdite dans les 2 cas, l'arachnoïdite témoignant d'une participation radiculo-médullaire au processus douloureux. On pourra sans doute discuter sur la question de savoir si ce processus est primitif ou s'il n'est que secondaire à l'extension d'un processus causalgique et aux réactions vaso-dilatatrices qui l'accompagnent, celles-ci finissant par se répercuter jusque sur les vaisseaux de la moelle et des racines comme l'a soutenu M. Leriche. Pour nous, quand les algies ont débuté, au moment même ou très peu de temps après l'accident, quand elles prennent précocement le caractère diffusant, il y a bien des chances pour qu'elles traduisent d'emblée une participation radiculo-médullaire. L'hypothèse a d'autant plus de vraisemblance que le traumatisme a porté près de la racine du membre et qu'il a atteint le membre supérieur. D'autres éléments, pour étayer ce diagnostic, peuvent être tirés de l'examen des muscles du moignon ou des muscles voisins. C'est ainsi que chez l'un de mes blessés on notait une atrophie considérable des sus- et sous-épineux avec une réaction de dégénérescence complète à l'exploration électrique. Enfin nous pensons que l'examen chimique et cytologique du liquide céphalo-rachidien devrait être pratiqué systématiquement chez les amputés présentant des algies diffusantes de leur moignon. Il est vraisemblable que l'on pourra noter parfois comme chez l'un des nôtres une dissociation albumino-cytologique et trouver dans ce test un appoint précieux en faveur d'une origine radiculo-médullaire des douleurs observées. On leur éviterait ainsi bien des opératioos inutiles qui ne font que lasser leur patience et prolonger leur calvaire. Car c'est bien parce qu'on a fait insuffisamment la part de ce qui est périphérique et de ce qui est central dès leur origine dans ces douleurs des amputés que s'expliquent selon nous un grand nombre d'échecs des opérations périphériques autant que des opérations sympathiques et la variabilité de leurs résultats.

Pour ce qui est du traitement, je pense comme M. Leriche que les indications diffèrent essentiellement suivant les caractères mêmes de ces algies : aux algies à type de brûlure associées ou non à des troubles trophiques doivent être opposées suivant les cas l'ablation des ganglions sympathiques correspondants ou l'artériectomie. Aux algies ayant tout conditionnées par des névromes cica-

triciels doivent être d'abord opposées, en principe, des interventions périphériques sur les troncs nerveux. Parmi toutes celles qui ont pu être proposées, c'est à l'alcoolisation du tronc nerveux en amont des névromes ou mieux à la section du nerf suivie de suture que vont mes préférences. Encore faut-il que pour être applicable la méthode ne se heurte pas à la multiplicité des névromes et qu'il s'agisse de névromes développés sur les troncs principaux du moignon. Il n'en est pas moins certain que les opérations périphériques comptent de nombreux échecs et que devant la récidive qui est fréquente, les opérations portant sur les racines ou la moelle peuvent, même pour ces formes, trouver secondairement leur application. Pour ce qui est des algies d'emblée diffusantes avec ou sans caractère causalgique net, algies réveillées par le moindre attouchement de la cicatrice ou des téguments du moignon, j'estime que les opérations périphériques sont sans objet. Ces formes sont d'emblée du ressort des opérations portant sur le faisceau spinothalamique ou sur les racines.

Pour ma part, je reste en principe partisan de la cordotomie. Je n'ai pas l'expérience de la radicotomie. Si je lui ai jusqu'ici préféré la cordotomie c'est que je connaissais des échecs de la radicotomie faite par d'autres chirurgiens et que j'hésitais devant l'étendue à donner aux sections radiculaires et par suite à la laminectomie pour avoir chance de pratiquer une opération efficace. La cordotomie m'est toujours apparu comme l'opération la plus simple et la plus rationnelle, tout au moins pour le traitement des algies diffuses des moignons du membre inférieur. Faite au lieu d'élection, c'est une opération qui ne comporte aucun danger et aucun inconvénient pour le blessé. Je n'ai jamais vu de retentissement sphinctérien après une cordotomie unilatérale. Par ailleurs les douleurs dorsales dont Leriche a accusé cette opération, douleurs qui sont dues selon moi aux tractions exercées sur la racine postérieure du côté de la cordotomie au moment où l'on tord la moelle sur son axe et à leur répercussion sur les cellules des cornes postérieures, elles sont facilement évitées par la section préalable de la racine au niveau où doit porter la cordotomie. Je l'ai pratiquée trois fois pour des algies diffusantes de moignons de cuisse. Chez le premier de ces malades je l'ai pratiquée d'emblée pour des algies diffusantes du moignon consécutives à une amputation pour ostéosarcome faite six mois auparavant sans trace de récidive. Le malade a été radicalement soulagé mais je n'ai pu le suivre que six mois. Le second, ancien blessé de guerre, était une victime de la chirurgie : d'abord porteur d'un moignon douloureux du tiers inférieur de la cuisse, il avait subi plusieurs régularisations successives suivies chaque fois d'une aggravation nouvelle de ses algies. L'amputation, quand je vis ce blessé était devenue une sous-trochantérienne. Je pratiquai d'abord une sympathectomie sur l'iliaque externe qui procura un soulagement complet pendant six mois. Puis les douleurs reprirent en s'exagérant progressivement. Huit ans plus tard elles étaient devenues intolérables et se compliquaient d'épilepsie du moignon déclenchée par le moindre frôlement. Une cordotomie en D3 fit disparaître tous les accidents et j'ai pu suivre ce malade pendant trois ans sans récidive. Le troisième blessé que nous avait confié notre collègue Cadenat, après avoir subi en douze ans 8 interventions successives : résections itératives de névromes, sympathectomie périfémorale, sympathectomie lombaire, laquelle lui avait apporté une accalmie de quatre ans, présentait une récidive douloureuse sous forme de crises surtout nocturnes, de douleurs de torsion et de broiement localisées dans le moignon et lui interdisant le port de son appareil. L'examen révélait une trigger zone en plusieurs points de la cicatrice sans névromes palpables. La cordotomie a amené un soulagement complet pendant trois mois, puis une trigger zone a réapparu en un point très localisé de la cicatrice réveillant quelques crises douloureuses. Nous avons fait disparaître ces accidents par une simple alcoolisation de la cicatrice *loco dolenti*. Nous avons suivi depuis ce blessé du 8 octobre 1943, date de la cordotomie jusqu'en avril 1946, soit deux ans et demi. La guérison se maintenait.

Ainsi donc la cordotomie pour les moignons douloureux de cuisse nous a donné trois bons résultats suivis à assez longue échéance.

Pour les moignons du membre supérieur le problème est plus délicat car on est en droit de se demander si la cordotomie ne comporte pas ici un réel danger pour le malade. Pour qu'elle ait chance d'être efficace, il faut, en effet, la pratiquer très haut, entre le 1er et le 2e segment cervical. Dès 1930 je présentais ici même un malade que j'avais traité avec succès par cordotomie cervicale haute pour des algies diffusantes d'un moignon du bras, à type à la fois de douleurs de broiement et de douleurs de brûlure dans le membre absent. Je n'en avais relevé à l'époque qu'un cas publié dans la littérature. Ce malade, soulagé d'abord par stellectomie, vit au bout de six mois la récidive survenir avec une extension du champ causalgique à tout l'hémithorax correspondant ainsi qu'au niveau du cou. Les douleurs étaient telles qu'il envisageait le suicide. Ce qui me fit hésiter à pratiquer une radicotomie ce fut l'extension considérable du champ causalgique. Je me décidai à tenter une cordotomie unilatérale sur le 2e segment cervical. L'opération fut très bien supportée et j'obtins une guérison presque radicale des douleurs, sauf en une toute petite zone superficielle sous-claviculaire. Mais l'amélioration fut telle que le malade put retrouver le sommeil et reprendre sa profession. Ce qui fait l'intérêt de ce cas c'est que j'ai pu le suivre pendant sept ans et demi et qu'il restait guéri.

J'eus malheureusement moins de chances pour un second amputé du bras qu'après échec d'une ramisection je voulus traiter comme le premier. L'opération se passa simplement sous anesthésie générale par éthérisation rectale comme pour le premier. Même cessation des douleurs spontanées et provoquées dans les jours qui suivirent. Mais une complication inattendue survint dès le deuxième jour : une hématurie suivie d'oligurie progressive. Malgré une double décapsulation pratiquée le quatrième jour je ne pus empêcher la mort par anurie. Je ne crois pas pourtant que l'on doive imputer au siège cervical de la cordotomie un pareil accident, mais à une particulière irritabilité du système neuro-végétatif de ce blessé. Une pareille complication peut se voir également après une intervention sur la moelle ou les racines dorsales supérieures. Je la considère pour ma part comme absolument exceptionnelle. Et je pense que l'anesthésie générale lui est peut-être imputable en l'occurrence. Depuis lors je pratique toujours cette opération sous anesthésie régionale en utilisant la dunacaïne par contact pour le temps médullaire proprement dit.

Depuis j'ai eu l'occasion de pratiquer trois autres cordotomies cervicales, deux pour des algies accompagnant des paralysies radiculaires du plexus brachial, la troisième pour des algies d'un moignon du bras. Les deux premières ne me fournirent que des améliorations très incomplètes qui s'expliquent par une section insuffisante en profondeur, ainsi que le montrait la limite supérieure de l'anesthésie. Il est en effet très important de vérifier au cours même de l'intervention le niveau supérieur de l'anesthésie à la piqûre obtenue par la cordotomie, ce niveau doit dépasser largement le moignon douloureux. C'est particulièrement important pour les cordotomies hautes où les fibres du membre supérieur les dernières arrivées dans le faisceau antéro-latéral sont en même temps les plus profondes, les plus proches de la substance prise. C'est la précaution que j'ai prise pour mon dernier cas qui concernait un moignon douloureux du bras que je vous présenterai prochainement, encore qu'il soit trop récent pour pouvoir en faire état.

Ainsi donc sur 5 cordotomies cervicales dont 3 pour moignons douloureux et 2 pour algies au cours de paralysies radiculaires par élongation, je compte 1 mort opératoire, 1 succès complet, suivi sept ans et demi, 2 résultats incomplets qu'il vaut mieux qualifier d'échecs et dus vraisemblablement à une section trop timide, enfin 1 succès trop récent pour pouvoir en tenir compte. Si j'ajoute qu'un de mes opérés a présenté quelques troubles cérébelleux discrets du côté de la section, il est évident que, pour le moment du moins, en atten-

dant des statistiques importantes ou des perfectionnements techniques, la cordotomie cervicale doit être considérée, à l'encontre de la cordotomie au lieu d'élection, comme une opération comportant certains risques. Il est de fait pourtant, que si cette opération doit les soulager aussi bien que mon premier opéré, ces risques, bien des blessés les accepteront devant le caractère intolérable de leurs douleurs, car je ne crois pas qu'il soit possible de soulager ces blessés par une radicotomie aussi sûrement que par une cordotomie bien faite.

---

## RAPPORTS

### *Choc traumatique et cholinestérase,*

par MM. **H. Laborit,** Médecin de 1re classe de la Marine
et **P. Morand,** Pharmacien chimiste de 1re classe de la Marine.

Rapport de M. J. Gosset.

Les auteurs nous ont adressé le travail suivant que je cite *in extenso.*

« Un travail récent de Ed. Frommel et J. Piquet (1) intitulé : *L'inhibition de la cholinestérase au cours du choc opératoire est-elle une des causes du choc?* nous pousse à publier le résultat des recherches que nous avons entreprises sur ce sujet depuis deux ans.

Nous avons publié, rapporté par M. le professeur Leveuf à la séance de l'Académie de Chirurgie du 6 février 1946, un test plasmatique concernant le diagnostic du choc et nous avions conclu que le mécanisme de cette résorption plasmatique était sous la dépendance de l'hyperperméabilité vasculaire, nous basant sur la résorption parallèle et le passage dans le sérum sanguin d'une solution de trypan bleu injectée simultanément dans le tissu cellulaire souscutané.

Nous avions laissé entrevoir l'importance du facteur nerveux dans la rapidité de résorption dont s'accompagne le choc. Nous n'avions pu à l'époque en préciser le mécanisme.

La notion des médiateurs chimiques de l'influx nerveux nous a permis, semble-t-il, d'ajouter quelques éléments nouveaux à ces notions, éléments qui pensons-nous, apportent leur contribution à la pathogénie si complexe du choc traumatique.

La participation d'un mécanisme cholinergique aux états pathologiques qui succèdent à un traumatisme et aux processus qui en découlent, est une conviction qui se dégage pour nous des recherches que nous avons poursuivies.

Rappelons brièvement que l'acétylcholine est le médiateur chimique du parasympathique et des nerfs moteurs des muscles striés, c'est-à-dire qu'à leur terminaison, ces fibres libèrent sous l'action de l'influx nerveux une substance que l'on peut assimiler à l'acétylcholine et qui est l'intermédiaire entre la fibre nerveuse et l'élément musculaire ou glandulaire sur lequel elle agit.

Si l'on considère l'immense domaine de la cholinergie, toute l'innervation des muscles striés en particulier, on conçoit qu'il serait surprenant que l'acétylcholine soit étrangère au syndrome du choc traumatique. Or, l'acétylcholine est hydrolysée dans l'organisme par une diastase, la cholinestérase ; l'un de nous a mis au point une technique de dosage de l'activité de la diastase sérique.

S'il semble logique de penser que toute irritation violente des terminaisons nerveuses, adrénergiques, cholinergiques, histaminergiques, s'accompagne d'une

(1) *Schweizerische medizinische Wochenschrift*, 21-25 mai 1946, 76. 456.

libération plus ou moins importante des médiateurs suivant l'importance du traumatisme, la richesse des régions traumatisées en terminaisons nerveuses, et l'étendue des lésions, il semble aussi logique de penser que les réactions locales et générales qui vont suivre seront en partie conditionnées par l'état antérieur du sujet et en pariculier par le taux de son activité cholinestérasique. Si ce dernier est normal ou fort, les effets du médiateur abondamment libéré seront rapidement inhibés. En cas d'hypo-activité, au contraire, on assistera au déchaînement des effets pharmacodynamiques de l'acétylcholine moins intensément hydrolysée. Et c'est cette explication qu'il faut donner, semble-t-il, au fait depuis longtemps constaté que les vagotoniques qui sont le plus souvent des hypocholinestérasiques sont plus exposés que les autres au choc dépressif post-opératoire.

Arguments expérimentaux. — Or, cherchant les variations de l'AcH dans le choc traumatique et post-opératoire nous avons pu constater une baisse importante de cette activité diastasique et, comme Frommel et Piquet, nous nous sommes demandé quelle était la part prise par ce facteur dans la pathogénie du choc traumatique. Dans ce domaine l'atteinte du parasympathique a été envisagée déjà depuis longtemps Le myosis, l'hypersécrétion des glandes sudoripares, l'existence de modifications du R. O. C. sont classiques. Or, qui dit parasympathique, dit acétylcholine, et de ce fait, sous-entend cholinestérase.

Mais l'hypothèse identique du choc histaminique a trouvé l'une de ses plus sérieuses objections dans ce fait que l'on n'a jamais mis en évidence de substances hypotensives dans le sang des choqués. On peut faire la même objection à l'hypothèse du choc acétylcholinique. Cependant, quand on connaît la vitesse d'hydrolyse de l'acétylcholine dans l'organisme sous l'action de la cholinestérase, on se demande si ces expériences ne pourraient pas être reprises en ésérinant immédiatement le sang prélevé, l'ésérine inactivant la diastase. Peut-être mettrait-on ainsi en évidence la présence surabondante du médiateur.

Nous ne pensons pas pourtant que l'acétylcholine diffuse au cours du choc traumatique grâce au vecteur à longue distance que constitue le sang, mais bien plutôt qu'elle demeure là ou elle est née, c'est-à-dire non seulement au lieu du traumatisme, mais encore d'une façon bien plus générale, du fait de l'orientation diffusante du système nerveux. Dans ce cas, prouver son rôle pathogénique dans le choc paraît plus difficile.

Quoi qu'il en soit un fait subsiste : la chute de la cholinestérase dans les syndromes de choc traumatique. Si l'on ajoute que l'atropine est couramment utilisée comme médicament curatif du choc et comme moyen prophylactique de la maladie post-opératoire, tout en sachant qu'elle inhibe en partie l'action de l'acétylcholine sans la détruire, on est amené à penser que le facteur cholinergique peut bien jouer un rôle important dans l'apparition de ce syndrome.

Arguments cliniques. — Mais ce n'est pas tout, Virebely et nous-mêmes avons constaté la chute de la cholinestérase dans les anémies aiguës massives, et en ce qui concerne le choc hémorragique, on peut aussi envisager une participation de ce facteur dans la genèse du syndrome. Mais il accompagne aussi bien les chocs purs, comme ceux des brûlés par exemple.

D'autre part, nous avons constaté que la transfusion de sang total ou de plasma faisait inversement augmenter le taux enzymatique dans des proportions importantes. Nous avons même utilisé cliniquement et expérimentalement cette notion pour lutter contre l'hypoactivité du choc anaphylactique qui lui, est un choc acétylcholinique à peu près pur comme Daniélopolu l'a déjà indiqué et comme nous l'avons exprimé dans un travail récent (2).

Or, n'est-il pas troublant de constater le rôle majeur pris dans le décho-

(2) *La Presse Médicale*, 17 août 1946, n° 38, 533.

cage, non seulement par la transfusion de sang total mais par la transfusion de plasma normal, et mieux encore par celle de plasma concentré ? L'explication en est-elle la lutte contre l'exhémie, par le fait que les molécules protéiques sont mieux retenues dans les vaisseaux que les ions des solutions protéiques ? Mais les parois capillaires du choqué, perméables aux molécules protéiques originelles, doivent l'être aussi pour les molécules transfusionnelles. On a dit aussi que cette façon d'agir élevait la tension osmotique du sang circulant, sans la diluer et rappelait l'eau extravasée, grâce à un véritable phénomène d'osmose. Or, nous avons, sur une quarantaine de choqués, non seulement calculé la tension osmotique en appliquant la formule de Govaerts après dosage des protéines sériques, mais encore mesuré cette tension osmotique à l'osomètre. Nous n'avons pas trouvé de façon constante, et jamais de façon importante cette hypo-protéinémie classiquement invoquée, jamais suffisamment en tous cas pour attribuer à ce facteur une importance primordiale.

Mieux encore, on a voulu récemment lutter contre cette exhémie en augmentant au maximum sous le plus petit volume liquide, la tension osmotique du sang circulant. On s'est adressé à des injections de sérines, dont la tension osmotique a, d'après Govaerts, une valeur quatre fois supérieure à celle des globulines. On a ainsi obtenu des résultats encourageants.

Or, il semble à peu près prouvé actuellement que la diastase suit la destinée de la fraction sérique des protéines plasmatiques.

*La transfusion n'agirait-elle pas en augmentant la cholinestérase sérique, globulaire parfois, luttant ainsi contre une acétylcholinogénèse diffuse, génératrice du choc?* — N'est-ce pas une illustration directe de cette idée que nous donne récemment Gortchakov (3) en luttant efficacement contre le choc traumatique par l'injection de sérum d'hypertendus ? Le sang des hypertendus « essentiels » contient des substances « neuro-humorales » hypertensives, ajoute-t-il. C'est une notion maintenant courante (que nous avons nous-mêmes confirmée dans vingt-quatre cas d'hypertension) que celle-ci s'accompagne d'une augmentation massive de l'activité cholinestérasique.

Contre cette hyperacétylcholinogénèse Lena Stern agit plus directement par l'injection par voie sous-occipitale d'une solution de phosphate de potassium, ion métallique auquel l'acétylcholinogénèse est étroitement liée. On sait d'ailleurs que cet auteur russe voit dans le choc traumatique une dépression sympathique qui est une excitation vagale (4).

Hypothèse concernant l'hyperperméabilité capillaire. — Il semble donc qu'on puisse interpréter le choc traumatique comme provoqué essentiellement par une hyperacétylcholinogénèse brutale qui ne viendrait plus tempérer l'hydrolyse enzymatique. Ce serait cette hyperacétylcholinogénèse qui tiendrait sous sa dépendance l'hyperperméabilité capillaire, elle-même à l'origine de désordres vasculaires dominant la symptomatologie.

Nous avons essayé de le prouver en pratiquant chez l'animal un test de résorption plasmatique avant et après injection sous-cutanée d'ésérine-acétylcholine. Après injection nous avons constaté une résorption très rapide, analogue à celle constatée dans le choc traumatique, et comme nous pensons que notre test de résorption est sous la dépendance de l'hyperperméabilité capillaire, nous avons été amenés à conclure que l'acétylcholine la détermine expérimentalement. Cliniquement en est-il de même ? Le prouver est malheureusement au-dessus de nos moyens expérimentaux.

Vue d'ensemble sur les phénomènes de choc. — Plus heureux dans notre

(3) *Wratchebnoe Delo*, 1945, nos 3-4.

(4) Nous venons de lire que Schacter (*Amer. J. Physiol.*, 1945, **143**, 552) utilisait avec succès des solutions de cholinestérase sérique dans le traitement du choc traumatique.

expérimentation concernant le choc anaphylactique qu'il semble difficile de ne pas attribuer à un mécanisme acétylcholinique, l'hypothèse et les faits que nous proposons aujourd'hui concernant le choc traumatique auraient l'avantage de résumer dans une même pathogénie, ces deux syndromes. On comprendrait ainsi pourquoi l'organisme répondrait par une symptomatologie très voisine à des causes déterminantes aussi dissemblables qu'un traumatisme et une injection sérique.

Cependant, il est vraisemblable que dans le choc traumatique, le facteur cholinergique qui nous paraît dominant, ne serait-ce que par les résultats thérapeutiques obtenus en luttant par la transfusion contre l'hypo-activité cholinestérasique, n'est vraisemblablement pas seul à entrer en jeu, et il est assez plausible, en effet, d'admettre que les autres médiateurs chimiques de l'influx nerveux ont aussi leur part de responsabilité. Nous espérons que le faisceau d'éléments que nous apportons pour étayer l'hypothèse d'une origine acétylcholinique du choc traumatique sans être absolument décisif, n'en constitue pas moins une base importante qui mérite de retenir l'attention. »

Selon nous, le travail de MM. Morand et Laborit a le grand mérite de poser sous la seule forme acceptable le problème du rôle des substances chimiques dans la pathogénie du choc. En effet, jusqu'ici on a trop parlé de substances toxiques, autrement dit de poisons qui seraient élaborés dans l'organisme mais dont l'action n'a jamais pu être démontrée. S'il existe un produit chimique qui agit dans le choc, ce doit être un élément physiologique qui se trouve normalement dans l'organisme et qui acquiert soudain des propriétés nocives soit du fait de son abondance ; soit du fait d'une modification de la sensibilité des choqués vis-à-vis de cette substance. Pour les auteurs c'est la diminution de la production de cholinestérase qui aboutirait à une défaillance des processus de destruction de l'acétylcholine, et c'est l'accumulation de cette substance qui serait responsable d'une partie des phénomènes vasculaires du choc. Cette hypothèse est séduisante et tout en l'acceptant volontiers, nous nous permettrons de faire quelques réserves. Le travail de MM. Morand et Laborit aurait plus de poids si à côté des raisonnements théoriques et analogiques, ils nous fournissaient des faits expérimentaux et des courbes de dosage de l'activité cholestérinasique du sérum de sujets choqués ou opérés. D'autre part, l'acétylcholine n'est pas la seule substance physiologique que l'on puisse incriminer et l'excellente thèse de Dubois-Ferrière semble démontrer qu'il faut attacher aussi une très grande importance au triphosphate d'adénosine, substance qui se forme normalement dans l'organisme mais dont l'excès peut également avoir des conséquences dangereuses. Que l'on me permette enfin de dire que je crois que le test de Morand et Laborit, fondé sur la résorption de la boule de plasma, ne prouve peut-être pas une atteinte nerveuse.

Malgré les réserves que j'ai cru devoir vous présenter, je pense que MM. Morand et Laborit nous rendent un grand service en attirant notre attention sur l'importance chirurgicale de la cholinestérase, de ses variations et de son dosage. Ils se rangent ainsi parmi les promoteurs d'une voie que je crois féconde et je vous propose de les féliciter de leur travail qui trouve sa place dans nos bulletins.

## *Le redressement des ankyloses osseuses vicieuses des spondylarthrites par l'ostéotomie vertébrale,*

par M. J. Herbert (d'Aix-les-Bains).

Rapport de M. Paul Mathieu.

M. Herbert (d'Aix-les-Bains) nous a communiqué deux interventions de redressement de spondylarthrites ankylosantes par ostéotomies vertébrales.

La spondylarthrite ankylosante (spondylose rhizomélique, maladie de Pierre

Marie-Strumpell) détermine une rigidité vertébrale par ankylose des vertèbres entre elles, avec cyphose souvent considérable, le tronc étant courbé en avant en arc de cercle, le menton se rapprochant du sternum. Cette grave affection semble être devenue relativement fréquente depuis les récentes guerres pour des raisons qu'il ne me convient pas de développer ici. Les traitements médicaux sont insuffisants pour entraver l'évolution de la déformation, si l'orthopédie n'intervient pas contemporainement avec eux pour lutter contre la déformation progressive, tant qu'elle reste corrigible dans une certaine mesure. Des appareils plâtrés appropriés peuvent parvenir à entraver la déformation inexorable, mais il arrivera que le processus ankylosant au stade d'ossification ne pourra plus être corrigé que par un acte chirurgical.

Le rôle de la chirurgie dans le traitement de la spondylarthrite ankylosante est récent. L'ostéotomie vertébrale suggérée, il y a longtemps, par divers auteurs, a été pratiquée en 1943 par Smith Petersen, qui a publié ses 6 premiers cas en 1945, puis par La Chapelle, d'Amsterdam, et par J. Herbert, dont je viens vous rapporter les deux premières observations.

Avant de résumer ces 2 cas, il m'a paru utile de vous rappeler, les lésions en présence desquelles le chirurgien se trouve dans les formes chirurgicales de spondylarthrite ankylosante.

Le siège initial électif de l'ankylose, après les sacro-iliaques, atteint la région vertébrale $D^{10}$ $L^{3}$. L'ossification porte sur toutes les articulations et les ligaments postérieurs (interépineux, ligaments jaunes, articulations interapophysaires). D'autre part, elle se développe en avant au niveau des ligaments intervertébraux au pourtour des disques. Cette ossification antérieure peut être incomplète, ou complète (colonne en forme de bambou). Elle finit par s'étendre en hauteur à toute la colonne vertébrale.

Ces ossifications sont souvent dures comme de l'ivoire et très difficiles à sectionner surtout au niveau des masses apophysaires. L'emploi du ciseau frappé a paru nécessaire à la plupart des chirurgiens.

Le plan général de l'opération consiste à réséquer en une zone déterminée (de la région lombaire en général) la masse ossifiée de l'arc postérieur sur 3 centimètres de haut environ, puis, *s'il y a lieu*, de sectionner ou réséquer un disque intervertébral correspondant. Ces libérations permettront le redressement de la courbure qui doit, bien entendu, être exécuté avec prudence. Le redressement sera fixé par un appareil plâtré.

Voici comment M. Herbert s'est comporté dans ses deux observations.

Observation I. — Mme B..., âgée de trente-sept ans, originaire des Hautes-Alpes, nous est adressée en octobre 1946 par le Dr Forestier avec diagnostic de spondylarthrite présentant une ankylose osseuse lombo-dorsale totale avec grosse déformation. Cette malade, qui ne présente rien de bien particulier dans ses antécédents, fait remonter le début de son affection à l'âge de dix-sept ans. A ce moment, elle fut opérée du pied droit pour déformation. Elle présenta par la suite des douleurs généralisées, un gonflement du genou droit, puis des douleurs rachidiennes. Jusqu'à 1937, elle a ainsi des crises douloureuses polyarticulaires sur un fond de douleurs permanentes, notamment au niveau du rachis. Depuis 1937, elle a commencé à marcher courbée en avant et il semble que c'est à ce moment qu'a débuté la cyphose. De 1940 à 1946, souffrant énormément, elle passe une partie de ses journées dans un fauteuil type transatlantique, ce qui explique en partie la déformaion actuelle.

Ce qui frappa d'emblée, c'est la présence d'une énorme cyphose lombo-dorsale avec projection de la tête en avant, l'inclinaison est très accentuée, la distance de l'occiput au plan postérieur (flèche) est de 30 centimètres. Sur la paroi abdominale existe un gros bourrelet avec un sillon profond au-dessous. Les seins touchent la paroi abdominale au-dessous du niveau des ailes iliaques. La photo ci-jointe montre mieux que toute description l'aspect de la malade. Les segments lombaires et dorsaux de la colonne sont complètement ankylosés et il s'agit d'une ankylose osseuse comme le montre la radiographie. La colonne cervicale n'est que partiellement prise et les mouvements de la tête sont suffisants. La position debout est rendue excessivement difficile à cause de la flexion du genou droit qui ne dépasse pas 160° et de l'équinisme du pied. L'état général de la malade est bon, la tension artérielle est

à 12-7, la sédimentation à 3 au bout d'une heure. Les lésions sont donc bien refroidies et on se décide à intervenir avec le plan suivant : dans un premier temps agir sur le membre inférieur droit pour permettre la station debout, dans un deuxième temps agir sur la colonne vertébrale pour la redresser.

Le 28 octobre 1946, sous anesthésie générale, on corrige la flexion du genou et l'équinisme du pied et on maintient la correction ainsi obtenue par un appareil plâtré. Au bout de quinze jours le plâtre est sectionné en bi-valve et la rééducation du membre commence.

Puis on décide d'intervenir sur le rachis pour corriger la cyphose ; préalablement une étude minutieuse de la malade est faite et en particulier des clichés : les radiographies permettent d'apprécier la vaste courbure cyphotique sacro-lombo-dorso-cervicale, le degré d'ankylose osseuse : la ligne des apophyses épineuses est transformée en une ligne dense, tout est ossifié ; de même les apophyses articulaires forment les deux rails caractéristiques. *Par contre, si les disques intervertébraux sont pincés en avant à cause de la cyphose, il n'y a aucun syndesmophyte ;* c'est là un point qui facilitera beaucoup le redressement.

Le 2 janvier 1947, sous anesthésie générale, on intervient sur la colonne lombaire. La malade est placée en décubitus ventral, calée suffisamment pour épouser la cyphose. On fait une longue incision médiane allant de L1 à L5 pour se ménager un vaste champ opératoire. Les apophyses épineuses L1, L2, L3, L4 sont ruginées ; elles ne forment qu'un bloc avec les ligaments inter-épineux entièrement ossifiés. Les lames sont ruginées et le massif des apophyses articulaires L2, L3 est dégagé. On poursuit en dehors la libération de ces apophyses jusqu'au niveau de l'apophyse costiforme de L3 qui, on le sait, naît à peu près en regard des articulations apophysaires L2, L3. On dégage aussi partiellement le massif articulaire sus- et sous-jacent pour avoir un bon champ d'attaque.

On commence ensuite l'ostéotomie. Cette ostéotomie sera cunéiforme à base postérieure au niveau des apophyses épineuses L2, L3 ou plus exactement des régions inter-épineuses L1, L2 et L3, L4 à sommet au niveau du canal rachidien et des trous de conjugaison. Au cours de l'ostéotomie, le massif articulaire ankylosé L2, L3 sera emporté. L'opération est réalisée au ciseau frappé en s'aidant par moments de la pince-gouge. Il faut être très prudent pour éviter les lésions méningées, médullaires ou radiculaires par ouverture brutale du canal rachidien. Il faut frapper fort car l'os est d'une dureté d'ivoire. C'est surtout latéralement qu'on risque de créer des lésions. Pour les éviter il faut donc attaquer le massif des apophyses articulaires en dirigeant le ciseau de dehors en dedans tangentiellement aux apophyses costiformes. Quand le canal rachidien est ouvert, il faut réséquer les lames sur une hauteur de 3 centimètres environ et latéralement le canal de conjugaison doit être ouvert sur 1 centimètre environ. Cette distance de 1 centimètre est utile car après le redressement, les os reviendront en contact et formeront une nouvelle paroi postérieure au canal.

Quand l'ostéotomie a été terminée, un aide a soulevé la partie supérieure du tronc en réalisant ainsi des tentatives d'extension de la colonne. On a pu de cette manière rompre la partie fibreuse antérieure du disque intervertébral correspondant et la correction s'est faite.

La plaie a été refermée, la malade prudemment reportée dans son lit en évitant une extension trop brusque du rachis.

Au cours de l'opération on a été frappé par le peu de saignement des surfaces osseuses, seules quelques hémorragies du plexus péri-rachidien et du trou de conjugaison ont gêné.

Le soir de l'opération la température est à 38°, le pouls à 120 ; la malade accuse des douleurs abdominales. Le lendemain matin la température est à 37°8, le pouls est à 100. L'état est excellent, mais la malade accuse toujours des douleurs abdominales vers les fosses iliaques et la face externe des cuisses dans le territoire des nerfs fémoro-cutanés. La malade éprouve une impression de brûlure assez pénible, c'est une sorte de méralgie paresthésique due au tiraillement des racines nerveuses.

Le 5 janvier, soit trois jours après l'opération, la malade peut être étendue avec simplement un oreiller sous la tête. L'amélioration est déjà considérable. Le gros bourrelet de la paroi abdominale antérieure et le sillon profond sous-jacent que présentait la malade ont disparu. Les douleurs dans le territoire du plexus lombaire existent toujours. Le 11 janvier, la malade peut se coucher complètement sur le dos, elle se retourne seule et peut se mettre à plat ventre.

Le 13 février, soit un peu plus de un mois après l'opération, les douleurs ont cessé, le résultat est excellent. On met en place un corset plâtré qui permettra à la malade de se lever.

Obs. II. — M. D... nous est adressé en mars 1946 par le Dr Trepsat. Il est agé de trente-sept ans, il est tôlier de son métier et habite la région parisienne. Il souffre de douleurs lombaires depuis dix ans environ. Les douleurs qui ont débuté par la région lombaire se sont progressivement étendues pour atteindre la région cervicale. Depuis six ans la défor-

mation que présente actuellement le malade a commencé à se produire, aucune thérapeutique n'a été mise en œuvre et en mars 1946 l'état est le suivant :

Il existe une cyphose dorsale considérable puisque la distance de l'occiput au plan postérieur (Flèche) est de 40 centimètres. Le malade a du mal à regarder devant lui, la distance du menton au sternum est de 9 centimètres.

L'amplitude des mouvements thoraciques n'est que de 1 centimètre. Les hanches sont également atteintes et leur mouvement est limité surtout du côté gauche ; il en est de même des épaules et le malade ne peut élever ses membres supérieurs au-dessus de l'horizontale. La sédimentation est à 38 au bout d'une heure ; la radiographie montre une ankylose des apophyses articulaires postérieures et des corps vertébraux, mais cette ankylose est incomplète. Après quelques mois d'extension sur un lit dur, on se rend compte que le traitement orthopédique seul est impuissant pour assurer la correction des déformations et l'intervention est décidée.

Le 15 janvier on intervient sur la colonne lombaire en arrière. Par la même technique que celle qui est indiquée dans l'observation précédente, on réalise une ostéotomie cunéiforme centrée sur le massif articulaire L1, L2. Mais à l'encontre du cas précédent l'os est beaucoup moins dur et plus vascularisé, les lésions ne sont pas au stade de refroidissement, le saignement est plus abondant.

Après avoir largement ouvert le canal rachidien et les trous de conjugaison, aucune correction ne peut être obtenue, il faudra donc intervenir sur les corps vertébraux.

Les suites opératoires sont simples et la deuxième intervention est décidée.

Le 31 janvier, après repérage du disque correspondant à l'ostéotomie postérieure par deux aiguilles enfoncées dans les corps vertébraux, et avec lesquelles on a injecté du bleu, on pratique l'intervention suivante :

Le malade est couché sur le dos avec inclinaison sur le côté droit en soulevant le côté gauche. Le tronc est étendu autant que cela est possible. L'abord est fait par incision horizontale gauche partant de trois travers de doigt en dehors de l'ombilic et allant jusqu'au niveau de la masse sacro-lombaire. Les muscles sont sectionnés jusqu'au péritoine puis on pratique un décollement rétro-péritonéal en réclinant toute la masse intestinale avec deux grandes valves. On arrive facilement sur les corps vertébraux et sur les disques, il faut les libérer et bien les exposer. On est gêné à ce moment par des hémorragies qui viennent des plexus veineux latéro-rachidiens, notamment au niveau des arcades du psoas. On voit l'aorte et on passe sous elle, il faut l'écarter prudemment, quelques rameaux artériels rendent l'hémostase difficile. On ne peut atteindre le disque L1, L2 qui est trop haut. on se contente alors de sectionner les disques sous-jacents. Le disque L3, L4 est réséqué. son ligament antérieur est calcifié par endroits, mais on le coupe assez facilement. Les ligaments antérieurs des disques L4-L5 et L2-L3 sont sectionnés. La section est poursuivie latéralement le plus loin possible.

Le disque réséqué est fibreux, dur, il n'y a pas trace de noyau gélatineux. Le surtout fibreux antérieur et latéral donne une impression de grande résistance. Après l'hémostase qui est assez difficile à réaliser. la paroi est refermée. Comme la résection du disque antérieur n'a pas été faite en regard de l'ostéotomie postérieure, mais plus bas, on ne juge pas utile de placer un greffon.

Après l'intervention, le malade est étendu considérablement, on peut le coucher à plat, la déformation est presque entièrement corrigée. Il est immobilisé dans un appareil plâtré.

Les suites opératoires sont simples. Le malade accuse quelques douleurs sur la face antérieure et externe des cuisses. Ces douleurs passent au bout de quelque temps. Au bout de quinze jours le lever est autorisé avec un appareil plâtré.

J'ai parcouru les comptes rendus des opérations de Smith Petersen et de la Chapelle. Smith Petersen, sur 6 cas, n'a pratiqué que des ostéotomies postérieures (dans 1 cas il avait commencé par une ostéotomie dans la région dorsale). La Chapelle a pratiqué une ostéotomie postérieure et une antérieure dans son cas personnel comme Herbert dans le deuxième cas.

De ce nombre restreint d'opérations, nous ne pouvons encore tirer que des encouragements à les répéter quand elles sont indiquées et non des conclusions définitives sur la gravité et le pronostic de l'opération. Toutefois j'estime que l'intérêt de ces tentatives est réel et que nous devons nous attacher à profiter dès à présent de l'expérience que nous confère la lecture des interventions publiées.

Il y a des difficultés dans ces interventions. Sans les exagérer il faut les souligner.

D'abord pour le temps d'ostéotomie postérieure, la dureté d'ivoire des masses osseuses nécessite des sections au ciseau, ce qui n'est pas sans faire courir quelques risques d'échappée dans des régions dangereuses. Smith Petersen a fait construire, je le signale, une petite spatule qui paraît destinée à protéger les organes antérieurs aux masses apophysaires.

Pour le temps d'ostéotomie antérieure, le repérage soigneux du disque à ostéotomiser est indispensable. La voie d'abord suivie par Herbert me paraît tout à fait recommandable. Il reste à retenir les difficultés d'hémostases possibles des plexus veineux périrachidiens, la nécessité d'envisager une mise en place d'un greffon dans l'hiatus des corps vertébraux séparés, comme l'a fait La Chapelle.

Enfin les manœuvres de redressement finales exigent certainement des précautions que l'on aurait intérêt à déterminer. Les petits incidents déjà signalés, après redressement, doivent être retenus. J'espère qu'il n'y en aura pas de plus sérieux.

Je n'ai pas l'impression qu'il s'agit d'une intervention très grave (il n'y a pas de mortalité opératoire signalée). Je tiens toutefois à dire qu'il sera bon de préciser certains détails techniques. Je suis certain que l'opération sera réclamée par de malheureux infirmes atteints de spondylarthrite grave. Elle doit être pratiquée par des chirurgiens prévenus de ses difficultés et entraînés à la pratique des interventions rachidiennes.

Je vous propose de féliciter M. Herbert de son initiative et des résultats qu'il a obtenus et de le remercier de son intéressante communication.

M. **Menegaux** : D'après certains auteurs américains, il existe dans la spondylarthrie un stade évolutif initial, ou peut-être une forme clinique spéciale de la maladie, où la rigidité vertébrale provient uniquement de l'union des apophyses épineuses entre elles par ossification du ligament inter-épineux. Il suffit alors de réséquer cette colonne osseuse pour obtenir un redressement.

J'ai cru une fois être en présence d'une telle variété, car il existait sur les radiographies de face une image opaque médiane représentant la fusion des épineuses, tandis que les colonnes des apophyses articulaires paraissaient normales ou peu altérées.

Je suis intervenu au niveau de la colonne dorsale moyenne et haute, où la gibbosité était la plus accentuée. Mais lorsque j'ai eu ruginé les lames, j'ai constaté que celles-ci étaient entièrement fusionnées et qu'il n'existait plus de ligaments jaunes ; il y avait à leur place un plan osseux extrêmement résistant, identique à celui que M. Herbert a observé chez ses malades.

J'ai reculé devant la section de ce bloc osseux, qui m'est apparue comme devant être trop traumatisante, et je me suis contenté de refermer la plaie.

Je tenais, malgré mon échec, à signaler cette disposition anatomique des lésions qui, selon certains auteurs américains, peut être aisément et efficacement combattue. Dans ces cas, la résection de la tige des épineuses permet d'obtenir à peu de frais un redressement correct.

COMMUNICATION

## *Remarques sur le cancer du poumon,*

par MM. **Etienne Curtillet** (Associé national) et **Jean Houel.**

En 1936 et 1938, M. Robert Monod rapportait ici même le second cas français d'exérèse pulmonaire pour cancer suivi de guérison. Le premier, de peu antérieur, appartenait à M. Santy. Depuis ces communications, qui marquent en France une date importante, si M. Santy a publié certains de ses cas à Lyon et dans les thèses de ses élèves, si M. Mathey a rapporté de beaux cas opérés par lui dans le service de M. Maurer, nous ne connaissons à cette tribune qu'une observation d'Iselin en 1942, deux de M. Monod en 1942 et 1945.

Tandis que, depuis quelques années, à l'étranger, l'intérêt accordé à ces tumeurs est extrême et le nombre des cas traités considérable, il n'en a donc pas été ainsi en France. C'est pourquoi il nous semble intéressant, encore que ne disposant que d'une expérience récente et d'une statistique bien courte, d'évoquer ici cette question.

Voici tout d'abord quelques chiffres. Sur 22 malades soumis à notre examen : 6 ont été jugés rigoureusement inopérables pour des raisons sur lesquelles je reviendrai, un refuse l'intervention, un enfin avec lésion excavée et infectée subit une simple pneumotomie qui ne visait qu'à éliminer le risque de passer à côté d'un abcès banal. Dans 14 cas fut pratiquée une thoracotomie exploratrice qui fut 5 fois une thoracotomie simple en présence d'un poumon manifestement inextirpable. L'un de ces malades mourut quelques jours après l'intervention ; 3, après quatre, cinq et six mois de l'évolution de leur lésion ; le cinquième suit actuellement un traitement radiothérapique.

Neuf malades subirent une exérèse qui fut huit fois une pneumonectomie, une fois une lobectomie. Sur ces 9 malades, il y eut 3 morts de choc opératoire dans les vingt-quatre heures, 3 autres morts, l'une de médiastinite au quatrième jour, 1 au quarantième jour avec infection pleurale, fistulation bronchique et déchéance progressive, 1 après trois mois par évolution tuberculeuse sur le poumon restant. 3 malades sont actuellement vivants après des suites opératoires simples. L'un (la lobectomie), opéré il y a vingt mois, a depuis son intervention, vécu et travaillé normalement ; il nous a consulté récemment avec des signes probables de récidive locale ; 1 opéré il y a huit mois vit et travaille normalement ; 1 opéré il y a deux mois va bien.

Notre intention n'est évidemment pas ici de relater ni d'étudier en détail les observations de ces malades, mais simplement de les utiliser pour situer les conditions dans lesquelles se posent actuellement pour le chirurgien les problèmes relatifs au cancer du poumon.

Certes, il importe d'affirmer une fois de plus que le cancer du poumon est une maladie chirurgicale, exactement au même titre que le cancer de l'estomac, du rectum ou du sein. Seule, l'exérèse radicale du poumon peut apporter une guérison stable. L'inefficacité, du moins relative, de la radiothérapie est certaine et ne peut laisser à celle-ci qu'un rôle de pis aller. C'est l'opinion généralement admise, celle qui se dégage d'un article de Denk (*Zentralblatt f. chir.*, 1945) où se trouvent rapportées plusieurs statistiques qui totalisent plus de 120 cas sans un vrai succès.

Mrs. Gwen Hilton, de Londres, dont la considérable expérience porte sur plus de 300 cas vus et 140 environ traités, ne compte (communication personnelle) qu'une douzaine de malades actuellement vivants, après un temps allant de un an à sept ans.

Sur ce point, il est certainement inutile d'insister et nous voulons vite en

venir, toujours sur le plan de l'audience médicale, à des points qu'il est autrement utile de développer aujourd'hui.

*Diagnostic précoce.* — Le diagnostic est posé trop tard, les malades vus trop tard par le chirurgien. Treize de nos malades n'ont pu subir une opération radicale ; chez deux au moins de ceux qui furent pneumectomisés, l'extension des lésions, l'atteinte pleurale sur laquelle nous reviendrons, donnèrent à l'acte opératoire un irrémédiable caractère de gravité. A cet égard, un énorme progrès est encore à faire, et nous dirons qu'il est facile à faire :

Le problème n'est pas de donner une description clinique des cancers du poumon qui fournisse les clés du diagnostic précoce ; disons brutalement que ce n'est pas possible. *Il est de mettre l'accent sur les troubles cliniques et radiologiques souvent frustes qui doivent éveiller l'attention du clinicien au point qu'il sache d'emblée, en collaboration avec le chirurgien, mettre en œuvre sans tarder les seuls moyens du diagnostic précoce : tomographie, lipiodol bronchique, surtout bronchoscopie, thoracotomie exploratrice enfin.*

Les désordres cliniques et radiologiques frustes et trompeurs du début varient selon qu'il s'agit d'un cancer bronchique ou pulmonaire.

Je crois qu'il faut insister à cet égard, d'abord et surtout, sur le cancer des grosses bronches, parce qu'il est plus trompeur, parce qu'il est moins connu des praticiens.

Dix fois, soit dans la moitié de nos cas, il s'est agi d'un cancer bronchique. 7 fois sur 10, le malade était soigné depuis plus de six mois (parfois onze, douze et même seize mois), presque toujours suivi cliniquement et radiologiquement, par des médecins très compétents. La symptomatologie consistait en un état infectieux pulmonaire mal caractérisé ; signe majeur : de la fièvre parfois modérée à 38°-38°5, souvent très marquée, atteignant 39°-40° le soir, évoluant depuis ce début tantôt sans rémission, tantôt avec des sédations relatives ou presque complètes, fièvre accompagnée d'une signature pulmonaire sous la forme d'une toux et parfois d'une expectoration muco-purulente rarement considérable.

Accompagnant cet état fébrile, une image radiologique jamais négative, jamais démonstrative, sous forme d'une opacité de siège caractéristique hilaire (signé par des radiographies de profil ou des tomographies), en « auréole » plaquée contre le médiastin.

Ce syndrome, chaque fois étiqueté suppuration du poumon, traité par l'expectative, un traitement anti-infectieux et des examens successifs, aussi peu démonstratifs que le premier. Le diagnostic, parfois, avait pu paraître un instant confirmé par une sédation des signes cliniques et même, une fois, le fait mérite qu'on le souligne, par une régression indiscutable de l'opacité radiologique.

Cette évolution traînante et paroxystique se poursuit jusqu'au jour où plus ou moins brusquement, mais tard, souvent trop tard, apparaît une belle image d'atélectasie lobaire qui rend évident le diagnostic d'obstruction bronchique et infiniment probable son origine.

Parfois, l'image radiologique est différente. Périphérique homogène à pourtour partiellement dégradé, mais net et linéaire sur certains secteurs ou sous certaines incidences, elle n'est en rien caractéristique pour un œil non averti. Nous apprendrons cependant de mieux en mieux à déchiffrer ces images d'atélectasie zonaire (dont un de nos cas d'atélectasie lingulaire est très démonstratif). Là aussi, ce sont des mois précieux qui passeront avant que l'opacité ne s'étende pour devenir lobaire et enfin significative.

Concluons en disant : qu'à côté des hémoptysies révélatrices que nous n'avons garde d'oublier et dont nous avons parmi nos cas un exemple très pur, en présence d'un état infectieux pulmonaire mal défini et qui ne cède pas rapidement, en présence d'une opacité en général hilaire, parfois périphérique d'interprétation difficile, le cancer bronchique doit être immédiatement soupçonné : il faut aussitôt pratiquer les examens qui eux, vont apporter, et aussitôt, et

facilement, le diagnostic : la tomographie, le lipiodol et *surtout la bronchoscopie.*

Quand cette règle de conduite sera entrée dans les mœurs, je crois que chez tous les malades de cette catégorie qui sont, je le répète, près de la moitié des cas, nous gagnerons de nombreux mois, transformant ainsi compètement la gravité du cancer bonchique.

Le problème est assez différent dans les tumeurs du parenchyme pulmonaire. La symptomatologie clinique plus ou moins floue et bien connue est heureusement soulignée quand on voit le malade, par une opacité suspendue, en général homogène, parfois cavitaire, et qui d'emblée inspire une méfiance suffisante. Le diagnostic peut hésiter, la bronchoscopie perd toute importance diagnostique, le lipiodol n'a qu'une valeur relative, mais de toute façon, et c'est ce qui compte, le malade sera assez vite montré au chirurgien. Le cas des petites opacités est celui qui prête le plus à discussion ; mais nous allons le retrouver dans un instant à propos des décisions opératoires ; n'y insistons pas pour l'instant.

*Décision opératoire.* — Si la décision opératoire s'impose en principe, il est évidemment des cas où elle doit être rejetée ou discutée, et ces cas sont de diverses sortes.

A. — Les cas avancés d'abord. Il suffit d'évoquer la mort lamentable des cancéreux du poumon pour être convaincu que les indications opératoires doivent être aussi poussées que possible. Il vaut mieux faire une thoracotomie exploratrice inutile que de refuser d'opérer un cancer qui eût été extirpable.

Ainsi, dans les tumeurs parenchymateuses, le seul volume de l'opacité radiologique ne saurait être une contre-indication. Une tumeur, même considérable, peut fort bien n'avoir envahi ni la plèvre, ni le pédicule. Un élément d'atélectasie peut venir accroître l'opacité tumorale proprement dite.

La température, c'est le cas de nombre de tumeurs bronchiques, n'est pas davantage une contre-indication.

Ceci dit, mieux vaut, dans la mesure du possible, reconnaître cliniquement l'inopérabilité pour éviter à ces malades une thoracotomie exploratrice qui n'est pas sans les fatiguer ni rendre encore plus aléatoires les chances d'action d'un traitement radiothérapique.

La paralysie récurrentielle, l'image radiologique de ganglions médiastinaux, un état général trop touché (2 cas), des métastases (2 cas) sont autant de contre-indications manifestes qui nous arrêtèrent chez cinq de nos malades.

L'existence d'un épanchement pleural, pour être une objection moins évidente, n'en commande pas moins l'abstention. C'est l'opinion nettement exprimée des chirurgiens anglais. C'est, ainsi que nous en avons jugé dans un de nos cas où, en dépit d'un très bon état général et d'une intégrité de la bronche souche, il existait un épanchement pleural que l'on vit d'ailleurs récidiver rapidement après ponction.

Les contre-indications peuvent résulter des constatations bronchoscopiques :

*a*) Tumeur bronchique atteignant largement la continuité de la bronche souche ;

*b*) Dans les tumeurs du parenchyme : des signes indirects tels qu'un œdème des bronches-souches, un élargissement de l'éperon trachéal ; ou enfin une compression extrinsèque d'une bronche-souche qui témoignent d'une infiltration ou d'une adénopathie du médiastin.

*c*) Une compression extrinsèque d'une bronche lobaire ne nous semble pas devoir être considérée comme une contre-indication. Nous l'avons observée une fois et nous serions intervenus s'il n'y avait eu, par ailleurs, une contre-indication suffisante (cas de l'épanchement peural).

B. — Restent à considérer les cas de diagnostic douteux. Le problème le plus délicat est posé par certaines petites opacités arrondies chez des sujets jeunes. Les signes cliniques sont très frustes ; il peut s'agir d'images découvertes au cours d'un examen systématique ; l'état général est intact ; le sujet n'a pas l'âge habituel du cancer pulmonaire.

Une fois la syphilis dûment éliminée, les diagnostics de tuberculome, de tumeur bénigne, de kyste hydatique ou bronchique restent inévitablement en suspens malgré tous les examens spéciaux qu'on peut faire. Il n'est pas certain que le diagnostic puisse toujours être tranché par une thoracotomie exploratrice avec inspection, palpation et ponction de la lésion. On risque d'être embarrassé et, acculé à prendre une décision, de faire trop ou trop peu.

Je me suis trouvé une fois, thorax ouvert, dans une situation semblable et j'ai pratiqué une pneumonectomie pour une lésion, d'ailleurs curieuse, que l'examen de la pièce révéla en toute certitude bénigne et pour laquelle une lobectomie partielle eût suffi.

Le malade a guéri, mais ce fait m'a donné à réfléchir.

Le plus sage est probablement, en pareil cas, d'observer de près, par des radiographies successives, l'évolution de la lésion, pendant quelques mois. Si la lésion s'accroît, on décidera une thoracotomie exploratrice, avec un diagnostic, certes encore incertain, mais en étant prêt, si l'on trouve une tumeur solide, à pratiquer, sans arrière-pensée, une pneumonectomie.

De toute manière, et surtout si l'on est conduit à pratiquer une thoracotomie sans observation préalable, il nous paraît indiqué de prévoir, comme l'avait fait M. Monod dans un de ses cas, un examen microscopique extemporané.

*L'intervention.* — Elle doit être naturellement précédée d'un bilan médical complet et, s'il y a lieu, d'un traitement médical. Nous avons l'habitude de faire toujours un pneumothorax et un traitement pénicillinique pré-opératoires. Nous avons essayé sans résultat la pénicilline par voie bronchique dans un cas de cancer bronchique avec infection. Nous essayerons dans l'avenir, en pareil cas, les aérosols pénicillinés.

Les règles techniques de l'exérèse pour cancer pulmonaire ont été admirablement mises au point à l'étranger par les auteurs anglo-saxons. La pneumonectomie est l'intervention radicale à faire ; elle est imposée par la lésion dans les tumeurs bronchiques et dans les tumeurs pulmonaires importantes ou avec ganglions palpables ; la lobectomie ne peut être mise en discussion avec elle qu'en cas de tumeur intralobaire avec pédicule lobaire d'apparence parfaitement saine. Du point de vue technique, la dissociation du pédicule et le traitement isolé de ses éléments s'imposent évidemment, l'exérèse au tourniquet qui appartient aux débuts de cette chirurgie n'est plus même à discuter aujourd'hui. On termine en pleuralisant le moignon et en mettant à son contact 100 à 200.000 unités de pénicilline en pâte ou en poudre et autant en liquide dans la cavité pleurale. On peut laisser un drain vingt-quatre heures. Nous avons l'habitude de nas pas drainer.

L'intervention est parfois admirablement simple et réglée. Elle peut, en revanche, comporter des difficultés très sérieuses.

Les difficultés sont de deux ordres : du côté du poumon, du côté du médiastin et du pédicule.

Sans parler de l'extension de la tumeur à la paroi, qui est une indication à battre en retraite, il peut exister des adhérences pleurales inflammatoires. On les rencontre surtout dans les cas de tumeur bronchique ancienne compliquée depuis des semaines ou des mois d'infection rétrograde d'un lobe. Ce lobe, qui donne sur les films une belle image d'atélectasie, est, en fait, massivement infecté, en général symphysé à la paroi, et cette symphyse, parfois d'une extrême densité, doit être divisée aux ciseaux et nous a conduit, dans un cas, à enlever une plage diaphragmatique. L'intervention risque d'être hémorragique et longue.

C'est encore dans les tumeurs hilaires des grosses bronches que l'on risque de se heurter à de grosses difficultés du côté du pédicule. Il est infiltré, rétracté, raccourci. En pareil cas, l'abord transpéricardique du pédicule préconisé par Allison, de Leeds, est d'une précieuse ressource et nous a permis à deux reprises

une exérèse qui eût sans cela été irréalisable ; l'un de ces deux malades est aujourd'hui parfaitement guéri depuis huit mois.

Il n'est pas toujours possible de faire, dès l'entrée dans le thorax, un bilan des lésions. Les adhérences sont à dégager de proche en proche, et surtout, on peut être amené à traiter le pédicule avant d'entreprendre le temps le plus difficile de cette libération et sans très exactement savoir quelle sera la gravité des manœuvres à faire ; on peut avoir la surprise désagréable, comme cela nous est arrivé une fois, de découvrir une extension néoplasique à la plèvre pariétale contre laquelle on ne peut rien.

Le pronostic opératoire est, dans l'ensemble, sérieux et il est à cela deux raisons.

La première est le risque de choc opératoire. Si l'intervention dans les cas simples est parfaitement supportée, par contre, lorsqu'on rencontre des difficultés sur lesquelles nous venons d'insister, on peut observer un choc opératoire grave et c'est ainsi que nous avons perdu trois de nos malades.

Je reviendrai dans un instant sur les grandes règles qui doivent permettre de réduire au minimum le choc opératoire. Du point de vue technique, il faut dans la libération des adhérences, user de dissecteur, de tampons, de ciseaux, faire l'hémostase progressive sans toutefois perdre de temps et surtout éviter les tiraillements qui régulièrement font tomber la tension.

L'infiltration du pédicule pulmonaire à l'anesthésie locale n'est pas pratiquée par tous les chirurgiens, même des meilleurs. Nous ne l'avons pas régulièrement utilisée. Nous sommes convaincus aujourd'hui qu'il vaut mieux la faire.

La seconde est le risque d'infection ou de fistule à partir du moignon bronchique, et c'est ainsi que nous avons perdu deux de nos malades. Le traitement du moignon bronchique reste techniquement le sujet de préoccupation majeure.

Chez les Anglo-Saxons, dont l'expérience doit nous guider, autant de chirurgiens, autant de techniques. L'assouplissement de la bronche, préconisée par Price Thomas et par Crawford, permet une fermeture en deux plans très satisfaisante que nous avons pu réaliser chez notre dernier opéré ; mais elle exige certainement une grande technique et on ne peut être assuré de l'obtenir régulièrement.

D'ailleurs, il semble plus essentiel de s'attacher :

1° A obtenir un très court moignon bronchique qui se cachera d'autant mieux dans le médiastin ;

2° A faire par dessus ce moignon un plan de couverture.

En observant soigneusement ces règles, on observera de moins en moins de fistulisations bronchiques. Chez nos deux derniers opérés nous avons eu des suites parfaitement simples.

Quand à l'infection médiastinale, elle est heureusement rare. Nous en avons observé un cas chez un opéré pour tumeur bronchique avec phénomènes infectieux graves, température à 40° irréductible. Nous pensons dans ces cas qu'il ne faut pas se contenter des doses courantes de pénicilline, mais utiliser des doses beaucoup plus importantes, de l'ordre du million par jour, pendant les deux ou trois premiers jours.

Avant de conclure, il importe enfin de souligner la nécessité, pour bien faire cette chirurgie, d'être particulièrement organisé. En pareille matière, le geste chirurgical est nécessaire, il n'est pas suffisant. S'il l'avait été, la chirurgie française n'aurait rien à envier aux autres. Mais il ne l'est pas.

La preuve n'est plus à faire que l'avance considérable que nos collègues anglo-saxons ont marquée sur nous, ils la doivent en grande partie à leur parfaite organisation, et ceci, à tous égards.

L'anesthésie d'abord. Si la chirurgie d'exérèse du poumon peut être faite à l'anesthésie locale, comme l'a montré M. Santy, dont la maîtrise dans cette chirurgie d'exérèse n'est pas à rappeler, il ne fait pas de doute pour nous que l'anesthésie générale doit lui être préférée, mais à condition d'être parfaite.

La chirurgie thoracique exige plus qu'aucune autre une anesthésie impeccable. *L'intubation trachéale*, le *maintien d'un calme respiratoire absolu*, *l'usage de la respiration contrôlée*, la *surveillance médicale* (avec mise en œuvre à tout instant du traitement et spécialement de la perfusion sanguine qui, plus ou moins, s'impose toujours) sont les quatre éléments majeurs de la bonne anesthésie dans la chirurgie thoracique. Seul, un anesthésiste médecin armé d'une grande expérience, et je vais plus loin, d'une grande expérience des exigences spéciales des thoraciques, peut la réaliser correctement. Je n'hésite pas à dire, qu'en chirurgie thoracique, l'anesthésiste-médecin a autant d'importance que le chirurgien. Nous avons à cet égard, en France, un terrible handicap à rattraper.

J'ai eu, pour ma part, le rare bonheur d'avoir à mes côtés mon ami Lavanhe. Nous avons fait équipe ensemble. Nous avons certes le sentiment d'avoir encore beaucoup d'expérience à acquérir, mais ce qui a été fait résulte de notre commun effort.

La nécessité d'une assistance et d'un personnel très entraîné est aussi essentielle. C'est à eux que l'acte chirurgical doit de devenir bien réglé, voire simple ; c'est eux qui assurent des soins pré-opératoires, une surveillance et des soins per- et post-opératoires aussi précis et minutieux qu'il convient (perfusions, traitement médical, oxygénothérapie, radiographie, ponctions ou surveillance du drainage) et qui mériteraient qu'on y insistât longuement. Ces problèmes se trouvent heureusement et se trouveront de plus en plus certainement simplifiés dans des services spécialisés.

Nous pensons pouvoir conclure que :

Lorsque, d'une part, les praticiens seront mieux avertis des symptômes de suspicion du cancer pulmonaire, et lorsque sur ces seuls symptômes ils soumettront au chirurgien leurs malades ;

Lorsque, d'autre part, les chirurgiens n'opéreront plus qu'avec l'assistance d'un médecin anesthésiste et d'une équipe spécialisée.

Alors les résultats deviendront bien supérieurs à ceux que nous pouvons apporter aujourd'hui.

M. **Curtillet :** Je remercie M. Maurer et M. Monod de leur intervention. Je n'ai pas voulu traiter la question dans son ensemble. J'ai apporté une statistique qui m'est personnelle. J'ai insisté sur certains des faits qui m'avaient le plus frappé. On ne saurait trop s'associer à la remarque de M. Monod, relative à la précocité du diagnostic. J'ai voulu attirer l'attention sur les premiers signes d'infection broncho-pulmonaire qui précèdent de loin l'étape de lobe atélectasique infecté.

---

## ÉLECTION D'UN ASSOCIÉ PARISIEN

Nombre de votants : 59. — Majorité absolue : 30.

Ont obtenu :

| | | |
|---|---|---|
| MM. Tailhefer | 45 voix. | Élu. |
| Calvet | 8 — | |
| Oberthur | 3 — | |
| Aboulker | 1 — | |
| Bulletins blancs | 2 | |

M. Tailhefer, ayant obtenu la majorité des suffrages, est proclamé associé parisien de l'Académie de Chirurgie.

---

## COMMISSION DU PRIX LANNELONGUE

Sont désignés par le sort :
MM. Baumgartner, Mathieu, Rouvillois, Louis Bazy, Deniker, Cadenat, Basset, Lance, Maisonnet, d'Allaines, R. Ch. Monod, Charrier, Sénèque, Ameline, Meillière, Sylvain Blondin, Sicard, Patel.

## DÉCLARATION DE VACANCE D'UNE PLACE D'ASSOCIÉ PARISIEN

M. le Président déclare la vacance d'une place d'associé parisien. Les candidats ont un mois pour faire connaître leurs titres et envoyer leurs lettres de candidature.

*Le Secrétaire annuel* : MARCEL BOPPE.

*Le Gérant* : G. MASSON.

Dépôt légal. — 1947. — 2e trimestre. — Numéro d'ordre 503. — *Masson et Cie*, éditeurs, Paris.
Imprimé par l'Anc. Imprimerie de la Cour d'Appel, 1, rue Cassette, à Paris (France).

# MÉMOIRES DE L'ACADÉMIE DE CHIRURGIE

Séance du 14 Mai 1947.

*Présidence de* M. Pierre Brocq, *président.*

## CORRESPONDANCE

Une lettre de M. Tailhefer, remerciant l'Académie de l'avoir élu Associé parisien.

---

## A PROPOS DU PROCÈS-VERBAL

### *A propos des algies des amputés,*

par M. **Padovani.**

Je remercie M. Leriche et M. Petit-Dutaillis d'avoir bien voulu prendre la parole à la suite du rapport que j'avais présenté sur le travail de M. Sliosberg.

M. Leriche a bien voulu confirmer la plupart des indications que j'avais envisagées concernant les diverses méthodes thérapeutiques utilisables en présence des douleurs des amputés. Un point de son exposé a particulièrement retenu mon attention. C'est celui où il propose la rachianesthésie et même la rachianesthésie répétée pour pallier les phénomènes douloureux. Outre les risques inhérents à toute rachianesthésie, je me demande si l'on est vraiment en droit d'en attendre un résultat bien favorable. Une observation qu'il m'a été donné de faire vient renforcer ce doute.

Il s'agissait d'un amputé de cuisse qui présentait d'une part, des douleurs du membre fantôme survenant comme à l'ordinaire par crises plus ou moins éloignées et, d'autre part, un moignon cônique atteint d'ulcération chronique rendant l'appareillage impossible. Je décidai de rectifier ce moignon incorrect et j'opérai ce malade sous rachianesthésie.

L'anesthésie fut d'excellente qualité et je pus mener à bien l'excision de la cicatrice ulcérée et la recoupe osseuse sans que le malade perçoive aucun des gestes opératoires. Mais dès le moment où la rachianesthésie fut effective se produisit une crise douloureuse extrêmement violente, localisée par le malade dans son membre fantôme. Les douleurs ont persisté pendant toute la durée de la rachianesthésie puis ont diminué progressivement. Le blessé revu au bout de plusieurs mois, déclare n'avoir constaté aucune modification par rapport à son état antérieur.

Compte tenu de ce que l'on sait de l'action de la novocaïne dans la rachianesthésie (celle-ci se fixant surtout sur les racines et agissant peu sur la moelle elle-même) on doit se demander quelle interprétation il est possible de donner à de tels faits. La rachianesthésie, et surtout la rachianesthésie basse, réalisant essentiellement une radicotomie physiologique temporaire, on est en droit de penser, en présence de l'apparition de douleurs localisées dans le membre fantôme, que l'origine de celles-ci réside plus haut, au niveau des cornes postérieures de la moelle, par exemple, comme le pensent Falconer et Lindsay ainsi que White. On pourrait aussi supposer que la suppression des influx normaux



Publication périodique mensuelle.

à trajet médullaire libérerait les incitations cheminant par les voies sympathiques. Mais ceci entrainerait à envisager toutes les discussions sur le rôle du sympathique dans la transmission de la douleur.

Par ailleurs, on peut remarquer que la rachianesthésie est susceptible chez un sujet non amputé d'entraîner l'apparition d'un membre fantôme. J'en ai observé un cas tout à fait typique où l'opéré avait l'impression que son membre inférieur était replié et se livrait à de fréquentes vérifications visuelles pour se confirmer la réalité de la situation allongée de celui-ci.

Les observations de M. Petit-Dutaillis, montrant l'existence de très importantes modifications vaso-motrices au niveau de la moelle et des racines, permettent peut-être de saisir le mode d'action de l'irritation sympathique périphérique. Elles constituent un argument important en faveur de l'origine radiculo-médullaire de la douleur, ce qui conduit à conseiller de préférence la cordotomie au moins dans les cas d'algies diffusantes étendues.

## *Les sections obliques pour éviter le rétrécissement dans les sutures termino-terminales de l'intestin grêle,*

par M. **G. Rouhier.**

Le 15 janvier, mon ami Rudler a fait un rapport sur un travail de M. Lanthier donnant une technique personnelle de suture termino-terminale de l'intestin grèle.

Dans son préambule, M. Lanthier estime que la suture termino-terminale

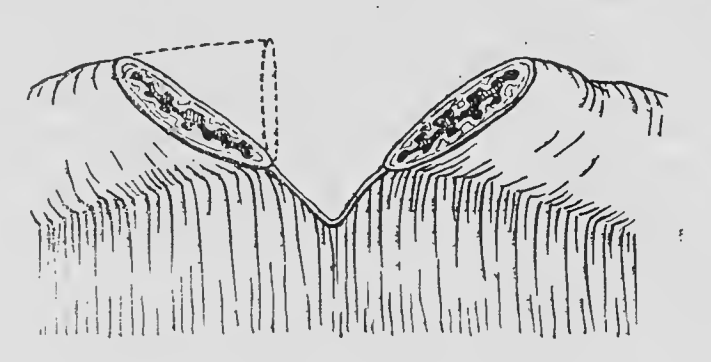


Fig. 1.

est plus physiologique, et je suis d'accord avec lui ; mais il admet qu'elle serait par contre plus difficile que l'anastomose latéro-latérale, et je ne suis pas de cet avis. La suture termino-terminale n'est difficile que dans les cas où il existe une très grosse différence de calibre entre les deux bouts. Si la différence de calibre est modérée et que les parois intestinales soient minces et souples, il suffit de froncer légèrement, à chaque point des surjets, l'étoffe la plus abondante. Mais si la différence est considérable, il sera prudent de renoncer sans hésitation à la suture bout à bout et de recourir à l'anastomose latéro-latérale.

A égalité de calibre, la suture bout à bout est considérablement plus rapide et, par la technique des 3 points d'appui, elle est facile et sûre, a condition de commencer par placer, au niveau du bord mésentérique, avant de commencer le surjet d'affrontement muco-muqueux ou total suivant ses préférences, un point musculo-séreux en U, largement accolé, dont les deux chefs égaux, passés de part et d'autre de l'intestin, à travers la brèche mésentérique, serviront de point de départ ou d'arrivée au surjet d'enfouissement, sans nécessiter le retournement ou avec un retournement plus facile et de moindre traction. Le point faible mésentérique est ainsi facilement évité et le fait est que, lorsqu'on fait

des sutures intestinales en grandes séries, comme cela se voit dans les guerres, on commence par des sutures latéro-latérales, pour arriver rapidement à ne plus faire que des bout à bout.

Le second point, qui préoccupe à juste titre M. Lanthier, est le rétrécissement de la lumière du grêle, difficile à éviter, surtout quand on fait trois plans de sutures. L'excellente méthode de Robineau : affrontement muqueux bord à bord et enfouissement musculo-séreux, réalise incontestablement le bout à bout le plus anatomique et le moins rétrécissant. Mais si l'on fait un troisième plan séro-séreux de sécurité on ne peut guère éviter, même ainsi, de rétrécir la lumière intestinale. A ce point de vue, l'intéressante technique de M. Lanthier qui vise à réaliser plus facilement le bord à bord et à éviter le retournement à la manière de Toupet qui est sans danger avec un surjet total mais un peu traumatisant pour un fragile surjet muco-muqueux, ne paraît pas de nature à éviter le rétrécissement

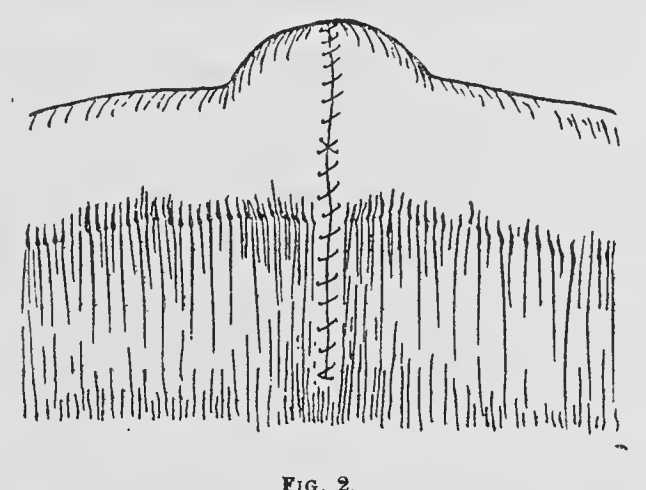


Fig. 2.

de la lumière intestinale, du moment où elle comporte un troisième plan de sutures.

Il ne me paraît pas qu'il y ait d'autre moyen d'éviter sûrement ce rétrécissement que d'employer le procédé que j'ai décrit et figuré en 1916 (1) et toujours employé depuis 1915 avec une constante satisfaction.

Ce procédé, qui est d'une extrême simplicité, consiste à pratiquer les sections intestinales suivant des plans obliques aux dépends du bord libre de l'intestin et suivant une même obliquité pour les deux bouts. On obtient ainsi deux lumières ovales sensiblement égales, mais de calibre notablement plus grand que celui des sections perpendiculaires à l'axe du grêle, et dont les grands diamètres convergent vers le bord mésentérique. Leur anastomose peut supporter sans rétrécissement même un double surjet d'enfouissement, en même temps que la vascularisation du bord libre des tranches, et par conséquent de l'anastomose, est mieux assurée.

(1) Rouhier (G.), Plaies de l'abdomen par projectiles de guerre. *Revue de Gynécologie et de Chirurgie abdominale*, 23, n° 6, 551.

## RAPPORT

## *Fracture de la ceinture pelvienne avec diastasis sacro-iliaque,*

par M. **Touzard**, chirurgien des Hôpitaux militaires.

Rapport de M. André Sicard.

J'avais eu à rapporter, à la séance du 4 juillet 1945, une observation que M. Siméon nous avait adressée pour montrer que la réduction imparfaite d'une luxation de l'os coxal était compatible avec un excellent résultat fonctionnel.

Le médecin commandant Touzard nous a fait parvenir un autre cas de traumatisme complexe du bassin où un diastasis sacro-iliaque avec ascension de l'os iliaque a été facilement réduit par l'extension continue avec un résultat très satisfaisant.

Coincée entre un mur et un camion, une femme de trente et un ans présenta une fracture bilatérale du bassin dont les différents traits furent précisés quelques jours plus tard par une radiographie. Il y a eu un gros choc, une légère dysurie, mais aucune complication viscérale.

A gauche, on constata une fracture double verticale avec traits sur la branche horizontale du pubis et sur la branche ischio-pubienne, tandis qu'en arrière il n'y avait pas de fracture apparente, mais une disjonction importante de l'articulation sacro-iliaque avec ascension verticale de l'ilion de 2 centimètres.

A droite, il y avait une fracture isolée de la branche ischio-pubienne.

La symphyse pubienne était intacte. Le détroit supérieur était très déformé.

La réduction fut facilement obtenue, six jours après le traumatisme, par une traction de 4 kilogrammes par broche sus-condylienne placée sur le membre inférieur gauche en légère abduction. L'os iliaque reprit sa place normale.

La traction fut progressivement diminuée, puis supprimée au bout de deux mois. Le lever fut autorisé à la fin du quatrième mois et la récupération fonctionnelle fut à peu près complète à la fin de la première année.

La radiographie, un an après le traumatisme, montre une légère réascension de l'aile iliaque avec persistance d'une déformation oblique du détroit supérieur. La saillie de l'épine iliaque antéro-supérieure gauche est un peu plus marquée qu'à droite.

La marche est facile, sans boiterie, sans raccourcissement, et les séquelles sont pratiquement nulles.

L'I. P. P. est néanmoins fixée à 55 p. 100, mais surtout en raison des conséquences obstétricales éventuelles.

M. Touzard s'est trouvé en présence d'une lésion assez atypique.

Les surfaces sacro-iliaques étaient écartées de plusieurs millimètres. Elles avaient conservé leur régularité et on n'y voyait aucun trait de fracture. La radiographie est bien celle d'un diastasis sacro-iliaque associé à une fracture de l'arc antérieur.

On a nié la possibilité d'une disjonction pure de la sacro-iliaque. Le gros ligament postérieur interosseux, très court, profondément caché, est si puissant qu'il ne paraît pas possible, comme Farabeuf et Posth l'avaient expérimentalement démontré, d'imaginer sa rupture. L'écartement des surfaces articulaires ne peut que décoller le périoste sur lequel se fixent les fibres ligamentaires.

La lésion semble donc se produire aux dépens d'arrachements osseux plus ou moins importants qui échappent le plus souvent à la lecture de la radiographie.

Ce sont ces fractures parcellaires qui favorisent la consolidation et qui expliquent qu'une fois la réduction obtenue, celle-ci se reproduit rarement.

M. Touzard se proposait de tirer sur les deux membres inférieurs comme M. Leveuf l'avait conseillé dans les fractures complexes du bassin à gros dépla-

cement. La traction unilatérale en légère abduction lui a suffi pour obtenir une réduction assez bonne, bien qu'il persiste encore une légère ascension de l'os iliaque.

Il se proposait aussi, pour maintenir cette réduction, de pratiquer ultérieurement une arthrodèse par enchevillement sacro-iliaque parce qu'il considérait comme bien fragile la simple contention par l'arc antérieur. Les circonstances ne lui ont pas permis de réaliser cette intervention qui aurait été tout à fait superflue, étant donné l'excellent résultat qu'il a obtenu par le seul traitement orthopédique.

L'intérêt de son observation est de montrer qu'une fracture apparemment grave du bassin peut être réduite facilement et ne laisser pratiquement aucune séquelle.

---

## DISCUSSION EN COURS

### *Les problèmes psychosomatiques en chirurgie générale.*

M. **Boppe** : Nous devons remercier J. Gosset d'avoir attiré notre attention sur l'importance des problèmes psychosomatiques en chirurgie et sur l'intérêt que présente pour nous et nos malades une étroite collaboration entre le chirurgien et le psychiatre.

On sait l'essor considérable pris récemment, aux Etats-Unis en particulier, par cette médecine dite psychosomatique, qui est certes vieille comme la médecine elle-même, mais qui constitue actuellement une réaction bienfaisante contre une sorte de taylorisme thérapeutique, contre une médecine purement objective et expérimentale peu soucieuse de la personnalité psychique et des réactions mentales des malades.

Je ne discuterai pas ici les rapports du psychisme avec la chirurgie traumatique du temps de paix et surtout du temps de guerre, hystéro-traumatisme, sinistrose, pseudo-paralysies pithiatiques, car le problème est compliqué d'une part, par la tendance du blessé à exagérer l'importance des symptômes éprouvés dans l'espoir d'obtenir, soit une rente plus élevée, soit une convalescence plus longue, soit, même, une réforme et, d'autre part, par l'intensité des réactions vasomotrices douloureuses, variables d'ailleurs selon le tempérammment neuro-endocrinien du blessé.

J. Gosset ayant surtout étudié les problèmes psychosomatiques en chirurgie générale, je désirerais seulement rappeler ici qu'en chirurgie orthopédique, dans les affections ostéo-articulaires, en particulier dans les affections dites « rhumatismales », il est également fréquent d'observer différentes altérations de la symptomatologie habituelle liées au psychisme du sujet.

Comme le proposent les Américains et comme le rappelle J. Gosset, on peut distinguer :

1° Des symptômes psychiques purs sans lésion organique décelable par nos méthodes d'examen et qui posent un problème psychiatrique. Rappelons les pseudo-ostéo-arthrites, coxalgies hystériques en particulier, qu'il n'est pas exceptionnel d'observer dans nos services d'enfants. Les plicatures rachidiennes ou camptocornies, les paralysies pithiatiques, ont été observées surtout durant la guerre 1914-1918 et l'on connaît les guérisons spectaculaires obtenues par les stimulations faradiques.

2° Des symptômes psychiques associés à une lésion organique certaine.

3° Des symptômes psychiques perpétuant les symptômes physiques d'une lésion apparament guérie.

Ces symptômes sont, les uns subjectifs, les autres objectifs. Les signes subjectifs consistent avant tout en algies. Elles se constituent au cours de l'affec-

tion articulaire, par exemple, trouble de posture rachidienne, arthrose du rachis ou des membres. Il n'est pas rare non plus que l'augmentation brusque des phénomènes douloureux coïncide avec une grosse émotion ou une consultation médicale au cours de laquelle un médecin, peut-être imprudent, a insisté sur l'existence d'un ostéophyte discret, d'un déséquilibre vertébral léger, d'une décalcification plus ou moins hypothétique. Dès lors, le sujet est convaincu de la gravité de son état, il vient demander la guérison de sa décalcification, de ses becs de perroquet, de sa luxation vertébrale. Tous ces malades décrivent complaisamment leurs douleurs, de tension, de battement, de crucifixion par des aiguilles ou des clous ; ils signalent souvent que leur membre atteint est froid, mort, comme paralysé.

Toutes ces algies, fait très important, s'accompagnent d'une véritable obsession, d'une anxiété réelle qui peut atteindre une acuité extrême ; il est inutile de rappeler que dans ces cas, tous les traitements chirurgicaux portant sur le sympathique, sur les nerfs spinaux périphériques, sur les voies ascendantes de la sensibilité médullaire sont absolument inefficaces. Ces douleurs présentent souvent des irradiations paradoxales, algies rachidiennes remontantes irradiant du coccyx à la nuque, algies des membres également disto-proximales de la main à l'épaule.

Enfin, à l'inverse de nombreuses algies organiques, ces algies psychiques ne réagissent absolument pas à l'épreuve de la novocaïne et de l'immobilisation.

Les signes objectifs consistent avant tout en des attitudes vicieuses et des contractures hors de proportion avec les signes organiques locaux et humoraux de l'affection en cause. Il faut noter que si on laisse se perpétuer ces attitudes, il se développe ultérieurement une véritable rétraction accompagnée d'atrophie musculaire.

Si l'on soupçonne un élément psychique plus ou moins important lors de l'examen du sujet, il faut systématiquement rechercher les troubles éventuels de la sensibilité périphérique, anesthésie ou hypoalgésie en gant ou manchette, d'origine pithiatique, assez fréquents en pratique.

Si ces sujets ne sont pas adressés au pscyhiatre qui vérifiera et précisera leur état mental et obtiendra souvent par des moyens simples la guérison dans les cas légers, leurs symptômes persisteront ou s'aggraveront, faisant de ces malades une proie facile pour les guérisseurs de toute sorte.

Les conclusions pratiques de cette courte étude sont simples : il faut s'abstenir de toute intervention chirurgicale importante chez ces malades. Tout comme les chirurgiens généraux responsables d'ablations inutiles d'appendices d'ovaires ou de vésicules, nous pouvons nous accuser d'avoir opéré à tort (greffes vertébrales, arthrodèses de la sacro-iliaque, résection d'apophyses transverses plus ou moins sacralisées, arthrotomies exploratrices diverses). Signalons enfin, que chez ces algiques, la plupart des auteurs signalent le danger des manipulations chiropraxiques.

M. Jean Quénu : L'intéressante communication de Jean Gosset m'incite à vous présenter trois observations de *pseudo-occlusion intestinale aiguë*. Les deux premières, déjà anciennes, m'ont longtemps intrigué. La troisième, toute récente ,m'a fourni la clé de l'énigme. Voici les faits :

Observation I (de mémoire). — Etant interne de garde à Lariboisière, au début de 1919, je reçus un après-midi, dans la salle Elisa-Roy, une jeune prostituée qui nous était adressée d'urgence par le médecin de Saint-Lazare, avec le diagnostic d'occlusion intestinale aiguë : vomissements, douleurs abdominales violentes, absence de selles et de gaz, le tableau fonctionnel était au complet. Et l'examen montrait un ventre très ballonné, douloureux et légèrement contracturé. Le diagnostic d'occlusion intestinale aiguë s'imposait. Je ne me souviens plus pour quelle raison je ne posai pas immédiatement l'indication opératoire. Mais je me rappelle très bien que j'hésitai longuement, que je revis la malade plusieurs fois dans la soirée, et que, finalement, je ne jugeai pas utile d'appeler le chirurgien de garde. Mais

le lendemain matin, je montrai la malade au patron dès son arrivée. Pierre Duval posa la main sur le ventre météorisé, il fit un signe que nous connaissions bien et qui voulait dire : « Je vais l'opérer ». Nous nous lavions les mains lorsque *l'externe qui endormait la malade vint nous dire :* « Elle s'est dégonflée ! ». Effectivement, la malade dormait et le ventre était plat. Pierre Duval nous raconta à ce propos l'histoire d'un soldat belge qu'il avait vu, pendant la guerre, simuler l'occlusion en s'injectant de l'air dans le gros intestin au moyen d'une pompe à bicyclette. Mais chez notre malade l'aplatissement du ventre ne s'était accompagné d'aucune émission de gaz : l'externe anesthésiste était, sur ce point. très affirmatif. La malade fut donc remise dans son lit et quitta le service quelques jours plus tard sans autre incident.

Obs. II. — Le 4 juin 1932, je fus appelé d'urgence dans mon service de Bon-Secours pour une fille de trente-huit ans qui m'était envoyée du sanatorium de Villepinte par notre collègue Pierre Pruvost avec le diagnostic d'occlusion intestinale aiguë. Je l'avais opérée sept mois avant d'une appendicite subaiguë, apparemment non tuberculeuse. Dès l'abord, je pensai néanmoins soit à une péritonite tuberculeuse, soit à une occlusion par brides post-opératoires. Elle avait vomi en arrivant dans le service, son ventre était très ballonné. Je la fis sonder : 900 c. c. d'urine. Mais le ventre restait gros, tendu, douloureux. Après avoir noté que la malade était « sourde et bizarre », l'un expliquant peut-être l'autre, je l'opérai. Anesthésie générale à l'éther : *au cours de l'anesthésie, le ballonnement disparut complètement*, sans émission de gaz par l'anus. Je fis néanmoins une cœliotomie médiane : l'intestin grêle était plat ; le côlon, un peu allongé dans sa portion pelvienne, contenait des gaz en quantité modérée. Je refermai la paroi en un plan. Les suites furent simples, et la malade sortit le vingtième jour. Ultérieurement, j'appris par Pruvost qu'en réalité, du point de vue tuberculose, elle n'avait jamais présenté de signes bien nets ; que, par contre, du point de vue psychique, elle aurait manifesté, depuis huit ans, des signes de fatigue cérébrale, qu'en juillet 1931 il avait été noté : névropathie, psychasthénie, tremblements, et en plus : quelques troubles intestinaux avec constipation, douleurs dans la fosse iliaque droite et nausées, état subfébrile persistant pendant quelques semaines avant l'opération d'appendicite et quelques mois après ladite opération.

Je n'en pus savoir davantage, mais je ne manquai pas d'établir un rapprochement entre ces deux cas observés à treize ans de distance, avec ces symptômes d'occlusion *sine materia*, et ce ballonnement qui cédait mystérieusement à l'anesthésie générale, sans émission de gaz. Je consultai la littérature et ne trouvai rien d'analogue. Quinze ans s'écoulèrent avant qu'il me fût donné d'observer un troisième cas de cette extraordinaire pseudo-occlusion. Je n'en observai en réalité que le dénouement, ayant été, lors des accidents initiaux, retenu chez moi par la grippe.

Obs. III. — Le 16 janvier 1947, à minuit, mon assistant Bernard Lascaux est appelé par l'interne de garde de Cochin pour une occlusion intestinale aiguë « passée » dans la soirée du service des voies urinaires en chirurgie générale.

Il s'agit d'une Autrichienne de vingt-deux ans, se disant la nièce du professeur Boehler, de Vienne, et qui raconte l'histoire suivante : en 1936, à l'âge de onze ans, elle a été opérée d'appendicite aiguë avec complications et hospitalisation de neuf semaines. En 1944, première crise d'occlusion intestinale, opérée à Vienne par le professeur Boehler, qui aurait trouvé un volvulus de l'intestin grêle. Le 16 décembre 1946, nouvelle occlusion intestinale, opérée à la Maison Dubois, sous rachi-anesthésie, par le D[r] Gueullette.

La malade raconte de plus que, internée par les Nazis dans un camp de concentration, elle a été inoculée du paludisme, du kala-azar, du typhus, de l'ostéomyélite (et elle montre une cicatrice sur sa jambe droite), qu'on lui a fait plusieurs injections intra-péritonéales, de nombreuses soustractions de liquide céphalo-rachidien et que, lorsqu'elle refusait de marcher, on lui enfonçait des aiguilles sous la peau (et elle montre une de ces aiguilles qui aurait été extraite à la Maison Dubois). Enfin on lui aurait provoqué une « néphrite expérimentale » qui a rechuté en décembre 1946 à l'occasion d'une angine, avec albuminurie, ce pourquoi notre collègue Gueullette l'aurait dirigée sur la Clinique des voies urinaires.

On se trouve en présence d'une fille maigre, qui a l'air fatigué, se plaint depuis trois jours de douleurs abdominales maintenant paroxystiques, depuis deux jours de rétention intestinale complète (ni selles ni gaz), mais n'a pas vomi. Une aspiration duodénale installée

depuis quarante-huit heures, n'a rien donné. Un lavement électrique, une infiltration splanchnique, des injections d'atropine et de prostigmine sont restés sans effet.

Le ventre est fortement distendu, partout sonore, douloureux, sans péristaltisme. L'ampoule rectale est vide. Le toucher vaginal est négatif. Température 38°8. Le pouls est passé en une heure de 100 à 120. Tension artérielle 14-9. On essaie encore des injections intra-veineuses de novocaïne à 1 p. 100, de sérum salé hypertonique, une infiltration du splanchnique gauche, sans résultat.

Une radiographie sans préparation montre une aérocolie modérée, pas de niveau liquide.

Lascaux, à cause des 3 laparotomies précédentes, pense à une occlusion par brides, et décide d'intervenir.

*Anesthésie générale à l'éther. Aussitôt après la période d'excitation, on assista au déballonnement progressif de l'abdomen.* La cœliotomie montra une cavité péritonéale libre de toute adhérence, un iléon normal, un jéjunum spasmé bordé de chylifères très apparents. On injecta 70 c. c. de novocaïne dans le mésentère et on referma la paroi en un plan.

Le lendemain, reballonnement. Température, 39°2.

Le deuxième jour, température 39°2. Mais un doute surgit, on fait vérifier la prise de température : 38° le matin, 37°1 le soir. J'ajoute qu'entre temps la malade accusait de la rétention d'urine, demandait à être sondée, et de préférence avec une sonde dure (fait à retenir).

Le quatrième jour, crise convulsive d'allure méningée, avec raideur de la nuque, contracture généralisée, délire. Ponction lombaire : liquide d'aspect normal, amicrobien à l'examen direct, stérile à la culture.

L'après-midi, la malade, sortie de sa crise convulsive, avale deux épingles de nourrice et une épingle à cheveux.

Lascaux prie alors M. Bachet, psychiatre attaché à la Clinique médicale de Cochin, de venir voir la malade. Celui-ci l'examine, l'interroge et la fait transférer au pavillon Joffroy.

M. Bachet m'a remis une très belle observation psychiatrique que je regrette de ne pouvoir transcrire entièrement, car elle vaut par la forme et par les détails autant que par le fond. Je dois me résoudre à vous en citer l'essentiel.

Lors du premier interrogatoire, la malade renouvelle les déclarations faites précédemment, en y ajoutant de nouveaux détails : sa famille, très connue pour ses opinions anti-hitlériennes, compte non seulement un professeur, mais encore un évêque. Plusieurs de ses parents ont été emprisonnés ou déportés. Elle-même, au cours d'un travail forcé en Alsace, refusant d'adhérer aux S. S. est emprisonnée successivement aux camps de Shirmeck, de Dachau, de Bergen-Bolsen, etc. Elle énumère les expériences pour lesquelles elle a servi de cobaye. Délivrée par les alliés, elle devient un membre actif de la Sécurité militaire française jusqu'à la fin de la guerre et après. Elle a des « chefs ». Elle appartient à un « réseau ».

M. Bachet fut frappé d'abord par le fait de la laparotomie blanche, et aussi par la dissociation entre le pouls et la température, ensuite par des invraisemblances dans le récit, enfin par des faits psychologiques tels que la rapidité avec laquelle elle abordait le thème de ses déportations, de son martyr, chaque phase de la conversation révélant un nouveau détail flatteur ou attachant. Syndrome assez fréquent actuellement ; le caractère aventurier des faits de la Résistance a frappé un certain nombre de mythomanes, « mythomanes de la Résistance », dont le délire dure depuis la libération ; délire qui se précise peu à peu, devient de plus en plus cohérent, vraisemblable, et de moins en moins vérifiable.

Le séjour au pavillon Joffroy, qui dura trois semaines, aboutit à une crise psychologique au cours de laquelle la malade avoua dans les larmes tous ses mensonges.

Après ces aveux, et grâce à des documents trouvés sur elle, il fut possible de reconstituer son histoire de petite villageoise, n'ayant jamais été emprisonnée pour faits de résistance, ayant bien travaillé en Autriche à la mission française, mais dans des emplois subalternes, et venue en France très régulièrement avec une famille française comme gouvernante de jeunes enfants.

Mythomane depuis l'enfance (comme son père, dit-elle), réglée à dix ans, elle fut opérée à onze ans d'appendicite et, un an après, réopérée d'un abcès. A partir de ce moment, l'idée de se faire réopérer augmente d'intensité. A quinze ans, pour se faire ouvrir le ventre, elle avale de petits cailloux, pierres à fusil, noyaux de cerises. A dix-sept ans, elle essaye de se faire opérer, avale une aiguille à coudre, du savon dentifrice. Est emprisonnée deux mois par les Allemands, pour simulation de maladie. A dix-neuf ans, essaye de se faire enlever un rein, subit cystoscopie, pyélographie ascendante. A vingt ans, allègue des troubles cardiaques, est soignée par le professeur Eppinger. Dès lors, elle avale des clous de chaussures et s'exerce à faire le gros ventre sans arrêter sa respiration.

Les conclusions de M. Bachet sont les suivantes : il s'agit d'une mythomane et non d'une hystérique. Sa mythomanie porte sur trois points :

1° Allègue de hautes parentés médicales et religieuses ;

2° S'attribue un rôle dans les évènements de la Résistance qui frappent l'opinion publique ;

3° Simule des affections chirurgicales, par affinité pour les intervention, et c'est là le point qui nous intéresse particulièrement.

Ses désirs d'intervention chirurgicale s'accompagnent d'une excitation génitale intense. Certes, bien avant sa formation, elle était mythomane, mais le désir d'être opérée date de la vie génitale, peut-être parce que le début de celle-ci a été marquée par une appendicectomie. M. Bachet insiste sur cette hypothèse. Chez des adolescents et même chez certains adultes, on peut observer des phénomènes d'excitation génitale à l'occasion de la mise en scène de certaines interventions, de ces interventions elles-mêmes et, d'une façon plus générale, de l'agitation thérapeutique dont ils sont l'objet. Toujours est-il que cette jeune fille, chaque fois qu'elle projette une nouvelle équipée chirurgicale, c'est au cours de longues rêveries, avec érection et masturbation. Elle a vécu trois mois, calme et tranquille, sans mensonge, alors qu'elle était loin de toute excitation sexuelle : dans un couvent. Par contre, le séjour à la Mission française, ses rapports avec certains militaires, ont provoqué la crise actuelle. Dans les services de chirurgie où elle a passé récemment, une période d'excitation intense, des masturbations ont préludé à l'extirpation de fragments d'épingles enfoncés par elle-même sous la peau, ainsi qu'aux pseudo-occlusions.

Le pronostic est, paraît-il, bon, car la malade n'est pas une mythomane perverse, et qu'elle a avoué ses mensonges, ce qui est assez rare.

Voilà donc le *pourquoi* de la simulation. Reste à savoir le *comment*, qui nous intéresse surtout, nous chirurgiens. Comment cette fille simulait-elle de façon si parfaite le météorisme de l'occlusion ? Elle l'a avoué à Bachet : *elle a appris à faire le gros ventre en immobilisant son diaphgrame de façon permanente, tout en continuant à respirer avec les seuls mouvements de la partie supérieure du thorax.* Elle nous a fait, sur ma demande, une démonstration de ce talent singulier.

C'est alors que, feuilletant le volumineux dossier de la malade, j'ai retrouvé un document du plus haut intérêt : le compte rendu d'un examen *radioscopique* de la Maison Dubois, en date du 16 décembre 1946. Le radiologiste a écrit : « *les deux coupoles diaphragmatiques sont immobiles* ». Cette constatation m'apparaît comme le seul élément objectif de diagnostic que nous possédions devant ce syndrome assez particulier (j'ajoute, pour mémoire, que le radiologiste, ayant distingué la distension gazeuse d'une ou deux anses grêles avec niveaux liquides, concluait à l'occlusion avec obstacle sur le grêle). Mais le diaphragme ne bougeait pas, j'y insiste. C'est là un signe cinématique, invisible sur les clichés, qui ne peut être recherché que par l'observation directe devant l'écran, un signe de radio*scopie*.

*
* *

De ces trois observations assez semblables, chez trois femmes ou filles, sortant l'une de prison, l'autre d'un sanatorium, la troisième d'une période assez agitée, il est, me semble-t-il, permis de tirer les conclusions suivantes :

1° *Il existe un syndrome de pseudo-occlusion avec ballonnement et distension abdominale présentant le caractère particulier de disparaître instantanément sous l'effet de l'anesthésie générale ;*

2° *Ce ballonnement est obtenu par l'immobilisation du diaphragme qui projette les viscères en avant de façon permanente ;*

3° *L'immobilité du diaphragme, inapparente à l'examen clinique, peut être constatée par la radioscopie, et cette constatation constitue le seul élément objectif*

*du diagnostic, à joindre, le cas échéant, aux éléments fournis par l'examen psychiatrique.*

Je n'ai trouvé dans la littérature qu'un seul cas comparable aux miens : c'est une observation de Wohlgemuth (1), analysée par Lenormant (2) : le fait essentiel, l'affaissement du ventre sous l'effet de la narcose, y est formellement noté. L'auteur en fait un iléus spasmodique, sans argument bien convainquant, et l'analyste considère ce cas comme « un exemple typique des fausses occlusions des hystériques ».

Ici je dois ajouter que la malade de notre observation III, la seule bien étudiée du point de vue psychiatrique, avait été considérée comme une hystérique par les médecins autrichiens. Or, M. Bachet conteste formellement ce diagnostic : car une hystérique est convaincue de la réalité de sa maladie et par conséquent n'est pas une menteuse.

Quoi qu'il en soit, ces trois observations me semblent pouvoir prendre place dans le premier groupe de M. Jean Gosset : *Cas de psychiatrie pure qui, pour un observateur peu averti, simuleraient facilement un syndrome chirurgical.* Peu avertis nous l'avons été sans doute, faute d'un attaché-psychiatre de garde, mon maître Pierre Duval, notre collègue Gueullette, mon assistant Lascaux, et moi surtout, qui ai récidivé dans l'erreur. Et c'est pourquoi j'ai cru bon de vous avertir, ainsi que ceux qui liront ces observations, de ce syndrome curieux, et du signe radiologique qui permettra sans doute de le dépister à l'avenir.

Il me semble que les deux derniers cas peuvent aussi être rangés dans le troisième groupe de M. Jean Gosset, si l'on admet l'hypothèse pathogénique de M. Bachet. Car l'opération première, l'appendicectomie, a peut-être joué un rôle dans la création ou le développement de la psychose.

J'aurais bien aussi quelques faits à verser dans le deuxième groupe, mais ce serait compromettre l'unité de ce sujet, volontairement limité, et peut-être abuser de votre attention.

---

## COMMUNICATIONS

### *Kyste intra-thoracique pleuro-péricardique. Exérèse. Guérison,*

par MM. **Guibal** (de Nancy), Associé national, **Raganeau** et **Cattenoz.**

Au cours de ces dernières années, quelques cas de tumeurs kystiques intrathoraciques ont été rapportés à l'Académie de Chirurgie par MM. Robert Monod, Roux-Berger, Iselin, Delannoy. Santy, avec MM. Bérard et Galy, a présenté quatre observations de kystes du pédicule pulmonaire qui sont des tumeurs intra-thoraciques et extra-pulmonaires, mais en connexion étroite avec les bronches.

Nous venons d'observer récemment une autre variété de tumeur intrathoracique et extra-pulmonaire, du type des kystes pleuro-péricardiques, qui ont fait l'objet de la thèse de Jaubert de Beaujeu à propos de 2 cas opérés par Santy ; ces kystes de moyen volume, généralement latents, sont indépendants des bronches et du poumon et ont une origine pleuro-péricardique.

Ces observations sont relativement rares. En dehors des 2 cas de Santy, Jaubert de Beaujeu signale 1 cas de Jaubon et Gondard (Montpellier 1928), 1 cas de Dufour et Mourrut à la Société Médicale des Hôpitaux, en 1929 ; 1 intervention

(1) *Zentralblatt für Chirurgie*, 14 avril 1923, **50**, n° 15, 594.
(2) *Journal de Chirurgie*, 1923, **21**, 752.

de Pickhart (*Ann. Surgery*, 1934), des autopsies de Fiehr, de Weber et Schwartz (*British Med. Journ.*, 1934), de Freedman et Simon (*American Journ. of Roentgen*, 1936), de Weiss (*Roentgenpraxis*, 1939) et 3 interventions rapportées par Lambert (*Journ. of thoracic Surgery*, 1940), 1 de Berry, 2 de Butler.

Mme G..., trente-huit ans, mère de 4 enfants, sans antécédents héréditaires et personnels, a éprouvé, en janvier 1947, des douleurs de l'hypochondre droit à type de crampes survenant trois à quatre heures après les repas et calmées par la prise d'aliments pour lesquelles elle alla consulter le Dr Raganeau, spécialiste du tube digestif, qui la traita pour troubles gastro-hépatiques. Le régime améliora la situation durant quelques semaines, puis les douleurs reprirent et une radiographie de contrôle ne décela aucune lésion apparente du tractus digestif mais une tumeur arrondie de l'hémithorax droit, au-dessus de la coupole diaphragmatique. Une nouvelle radiographie, faite un mois après, montrait toujours la même image et c'est à ce moment que nous fûmes appelés à examiner la malade. Elle ne présentait aucun signe



clinique pulmonaire ou cardiaque, ni toux, ni expectoration, ni dyspnée à l'effort, ni gêne respiratoire.

Dans les 12 observations, recueillies par Jaubert de Beaujeu, il s'agissait dans tous les cas de découvertes fortuites à la radiographie de lésions muettes cliniquement.

Pour localiser dans le thorax cette image arrondie homogène, nous avons fait pratiquer, par le Dr Catteuoz, un pneumothorax diagnostic le 17 avril 1947 ; le 18 avril : deuxième insufflation de 450 c. c. ; le 19 avril : troisième insufflation de 650 c. c.

La radioscopie montre nettement, à la base droite, dans la région antérieure posée sur la coupole diaphragmatique, une image ovoïde de la taille d'une grosse orange, d'opacité homogène.

Un lipiodol intra-bronchique à la sonde de Métras permit de catéthériser et d'injecter les deux bronches lobaires inférieures et de bien montrer, comme on le voit sur le cliché 1, que cette tumeur était indépendante du poumon. L'examen radioscopique, sous diverses incidences, permettait de se rendre compte qu'elle était située sous le poumon et son hile, qu'elle reposait sur le diaphragme, à peu près au sommet de la coupole et qu'elle s'étendait jusqu'au médiastin, au niveau du péricarde. Cet examen nous parut si démonstratif que nous renonçâmes à la pleuroscopie que nous avions envisagée comme complément de diagnostic anatomique.

Après avoir lu la thèse de Jaubert de Beaujeu, et suivant ses conclusions inspirées par Santy, l'intervention fut décidée après une dernière insufflation pour équilibrer le pneumothorax.

24 avril 1947, Gardénal et Dima 13 préopératoire, évipan intraveineux dilué, position latérale, la malade bien calée sur un coussin.

Thoracotomie large au niveau du 8e espace intercostal droit ; à l'ouverture de la plèvre, la tension passe de 15-8 à 14-8, le poumon est collabé et l'on aperçoit au fond, sur la coupole diaphragmatique, une tumeur kystique translucide collée au médiastin. L'incision trop basse ne donne pas assez de jour, malgré les écarteurs, pour pratiquer l'exérèse. On sectionne les 7e et 6e côtes en avant après hémostase des intercostales et l'on peut alors attaquer facilement le kyste.

On incise le repli séreux sur le diaphragme lui-même et le clivage de la tumeur se fait aux doigts sans aucune difficulté et sans aucune hémorragie ; la séreuse décollée est fixée par quelques points de catgut sur la coupole diaphragmatique.

Après vérification de l'hémostase on laisse 100.000 unités de poudre de pénicilline dans la plèvre et l'on ferme en deux plans musculaires la brèche opératoire après rapprochement des côtes par quelques gros catguts.

Durant l'intervention, l'anesthésiste a donné quelques bouffées de Schleich et de l'oxygène sous pression. Aspiration d'un pneumothorax après l'opération et oxygène sous presson durant vingt-quatre heures, pénicilline post-opératoire (300.000 unités).

Les suites opératoires furent très simples et la malade commença à se lever à partir du dixième jour.

Une radioscopie de contrôle, du 9 mai 1947, montre la persistance d'un pneumothorax partiel avec une légère réaction séreuse.

La pièce opératoire est constituée par un kyste de 10 centimètres de diamètre à paroi extrêmement mince. L'examen histologique, pratiqué par le professeur Florentin, montre qu'il est constitué par une couche de tissu fibro-vasculaire revêtu intérieurement par une lame continue de cellules endothéliales. Ces cellules présentent les caractères classiques des cellules endothéliales d'une séreuse. On note quelques petites végétations superficielles de cet endothélium.

Le liquide kystique est absolument limpide, il a été examiné par le Dr Verain, le culot de centrifugation est tout à fait insignifiant ; on y trouve quelques débris cellulaires non identifiables, sans un seul élément intact et quelques hématies altérées. Albumines totales au litre : 0 gr. 30.

Notre observation confirme les conclusions de la thèse de Jaubert de Beaujeu à propos des kystes séreux pleuro-péricardiques. Ils sont presque muets cliniquement et sont pour la plupart des découvertes radiologiques. Ils sont situés au-dessus du diaphragme plutôt antérieurs et au contact du péricarde, ils sont minces, à contenu séreux, donnent une image arrondie, un peu irrégulière, en contact plus ou moins direct avec le diaphragme.

Au point de vue diagnostic ces kystes peuvent être confondus avec certains kystes hépatiques à migration thoracique, avec les kystes hydatiques, avec une hernie diaphragmatique par la fente de Larrey, avec un diverticule du péricarde secondaire à une ectasie de l'oreillette (1 cas de Santy) avec les kystes du pédicule pulmonaire ou certains kystes dermoïdes du médiastin.

Le pneumothorax permet de faire le diagnostic radiologique anatomique de lésion extra- ou intra-pulmonaire ; la localisation peut être encore précisée, comme dans notre observation, par l'injection intra-bronchique de lipiodol, et l'aspect du kyste peut être complété par la pleuroscopie.

Le traitement de ces kystes prête à discussion, ils ont une évolution lente et leur latence symptomatique habituelle autorise une expectative prolongée avec radiographies de contrôle successives. L'indication opératoire pour Santy repose surtout sur le fait d'une erreur de diagnostic possible et de laisser passer une autre lésion telle qu'un kyste hydatique ou un dermoïde du médiastin antérieur : la thoracotomie en plèvre libre pour un kyste séreux pleuro-péricardique est bénigne, mais cette thoracotomie fait cependant courir un risque qu'il faut bien peser avant de se décider à intervenir.

L'origine de ces kystes est vraisemblablement congénitale par troubles du développement de la cavité cœlomique au niveau des zones de coalescence de la plèvre, du péricarde et du péritoine.

L'absence de symphyse aux alentours de la poche paraît éliminer l'origine inflammatoire de la lésion quoique nous connaissions l'existence de kystes séreux résiduels de la cavité péritonéale après des infections larvées du petit bassin.

Santy élimine également l'origine lymphangiomateuse, car ces tumeurs sont toujours polykystiques, sans plan de clivage vrai avec les tissus voisins.

La théorie congénitale par trouble de coalescence des cavités cœlomiques primitives semble donc la théorie pathogénique la plus vraisemblable pour expliquer l'origine des kystes pleuro-péricardiques.

## *Calcul biliaire découvert radiologiquement dans le duodénum,*

par MM. **Sylvain Blondin, Didier-Hesse, Boudaghian** et **Couinaud.**

La découverte radiologique d'un calcul biliaire arrêté dans le duodénum, où il a pénétré à la faveur d'une fistule cholécysto-duodénale est rare. Une belle observation, qu'apportèrent en 1929 à la *Société nationale de chirurgie*, Brocq, Brodin et Aimé, les travaux de Santy en 1931, nous en donnèrent les premiers exemples, enfin, en 1943, dans leur traité de *Radiodiagnostics urgents*, Mondor, Porcher et Olivier consacrèrent à la localisation intestinale du calcul biliaire un important chapitre.

En présence d'une malade en occlusion intestinale, la vue des radiographies, prises quinze jours avant, montrant un calcul dans le duodénum, me permit de faire le diagnostic, cliniquement difficile, d'iléus biliaire et d'exécuter, sans détours, une opération simple que j'espérais salvatrice.

Observation. — Le 2 août 1946, je suis appelé auprès de M^lle^ M..., directrice d'école maternelle retraitée, âgée de plus de soixante ans, maigre et épuisée, pour une occlusion intestinale qui date d'au moins quarante-huit heures. Je constate des vomissements porracés, l'arrêt de toute évacuation intestinale, une anse mate, gargouillante et tendue dans la fosse iliaque gauche, une cicatrice abdominale d'hystérectomie exécutée par J.-L. Faure il y a une vingtaine d'années. Depuis trois mois, à la suite d'une crise douloureuse épigastrique, M^lle^ M... dépérit mais refuse tout examen médical. Les radiographies prises par Boudaghian, le 22 juillet, il y a donc quinze jours, me sont cependant montrées : la présence d'un gros calcul biliaire enchâssé dans le bulbe duodénal permet d'affirmer que l'occlusion actuelle est due à un iléus biliaire.

Après ingestion d'un lait opaque, le bulbe ne se remplit pas d'une façon homogène. La baryte imprègne sa périphérie, sans opacifier le centre. Cette image claire, grossièrement ovalaire, se projetant sous diverses incidences sur les clichés pris en série, est fixe. Il est facile, en se souvenant des radiographies d'Aimé qu'a présentées le professeur Brocq, d'y reconnaître l'image d'un gros calcul biliaire (fig. 1).

Un deuxième signe, particulièrement net sur nos clichés, est l'injection de la voie biliaire principale et de ses deux branches d'origine par de l'air : ce pneumo-cholédoque, mettait en lumière la fistule cholécysto-duodénale, assurant le diagnostic (fig. 2).

Sous anesthésie générale, le calcul, gros comme un petit œuf, est extrait, après l'avoir fait refluer en amont, de la partie moyenne de l'iléon ; une entérostomie à la Witzel est créée à 10 centimètres au-dessus de la suture de la brèche iléale, après novocaïnisation du mésentère. Les suites de cette intervention me donnèrent de longs soucis. L'atonie intestinale me conduisit le troisième jour à pratiquer une nouvelle iléostomie, directe cette fois. Malgré la pénicillinothérapie, je dus inciser une parotidite suppurée. Didier-Hesse à trois reprises, triompha d'un collapsus cardio-vasculaire impressionnant avec azotémie à 1 gr. 88, et une anurie presque complète. Je pus fermer l'iléostomie le 9 septembre, le cours des matières s'établit normalement et je croyais la partie gagnée, quand mon opérée succomba brusquement le 25 septembre, plus de cinquante jours après la première opération.

Saisir par des radiographies un calcul arrêté dans le duodénum n'est pas une éventualité fréquente. Nos recherches bibliographiques ne nous ont permis d'en trouver que sept obervations auxquelles nous joignons celle-ci.



Fig. 1.



Fig. 2.

*La visibilité du calcul*, après ingestion de substance opaque, est le plus souvent très nette : image claire, plus ou moins volumineuse (prune ou petit œuf) cernée plus ou moins complètement par la baryte.

Dans l'observation de Santy, l'image était moins claire : ombre lacunaire,



Fig. 3.



Fig. 4.

très irrégulière, mal dégagée du bulbe et qui fit penser à une tumeur maligne.

D'ailleurs, sur certains de nos clichés, l'image n'apparaît pas aussi parfaitement que sur ceux que nous vous présentons et il est bien certain que l'étude radiographique n'aurait pu être complète sans la prise de plusieurs clichés sous des incidences différentes (fig. 3).

Le calcul peut siéger :

1° *En plein bulbe duodénal* (Brocq, Brodin et Aimé, Keiser, Goldschmidt et

Luwisch, notre observation) qui est renflé, mais non complètement obstrué, comme le montre l'injection du reste du duodénum.

2° *A cheval sur les voies biliaires et le duodénum* (observation de Lowman et Wissing) le bord supérieur du bulbe est déprimé, deux calculs apparaissent au-dessus, cernés d'un faible hallo de gaz, d'ailleurs peu visible sur la reproduction qui accompagne la publication.

3° *En plein duodénum*, au niveau de la première portion (Bartsch et Grüber) image claire de 5 centimètres sur 7 centimètres, le long de laquelle filtre un mince filet de baryte, ou au niveau de l'angle duodéno-jéjunal (Crane) dessinant l'image tout à fait caractéristique de serpent à tête claire qu'ont décrite Mondor et Porcher.

Naturellement l'étude radiologique révèle un retard à l'évacuation gastrique avec liquide d'hypersécrétion et contractions énergiques qui avaient déjà été notées dans certaines observations de Papin (1924).

La *migration du calcul à deux examens successifs* est absolument pathognomonique. Kaiser put le constater du bulbe duodénal au jéjunum. Dans l'observation de Brocq, comme dans la nôtre, aucune radiographie ne fut prise lors de l'iléus biliaire.

*La fistule biliaire* est, pour le diagnostic, un élément de la plus haute valeur. Elle n'est pas constamment visible sur les clichés : 5 cas sur 8 seulement. Elle se présente sous trois aspects : opacification par la baryte des voies biliaires (Goldschmidt et Luwisch, Crane) halo gazeux autour des calculs situés à cheval sur le duodénum (Lowman et Wissing) ou, comme dans notre observation, image gazeuse dessinant l'hépato-cholédoque avec ses deux branches d'origine.

Le diagnostic différentiel de ces images ne semble pas difficile et, en fait, il fut porté six fois sur huit.

Il faut cependant signaler les *tumeurs bénignes du duodénum*, comme celles qu'ont montrées d'Allaines, Lambling et Debusschère, Rœlsen, mais il n'y a pas dans ces cas d'image de fistule billiaire, et cliniquement on note l'extrême fréquence d'hémorragies digestives répétées. Les *tumeurs malignes pyloro-duodénales* peuvent, comme dans le cas de Santy, être cause d'erreur de diagnostic, elles peuvent, elles aussi, entraîner une fistule biliaire. Même opératoirement le diagnostic peut être difficile et Santy signale les renseignements qu'il a obtenus de l'exploration à l'aiguille de ponction. Les *corps étrangers* enfin, phyto- ou tricho-bézoards sont tout aussi exceptionnels.

Dans une affection redoutable comme l'iléus biliaire, qui semble n'avoir été reconnue par la radiographie avant l'intervention que dans une centaine de cas, la constatation, avant les accidents, de migration jéjunale d'un calcul dans le duodénum, doit faire décider, plus vite et mieux, d'un traitement opératoire.

M. **Brocq** : Je remercie M. Sylvain Blondin d'avoir rappelé le travail que nous avons présenté ici, en 1929, en collaboration avec M. Brodin. A ce point de vue, je dirai que cette observation, qui est déjà ancienne, était très particulière, parce que M. Brodin avait fait le diagnostic du passage du calcul de la vésicule biliaire dans le duodénum. Les clichés étaient très démonstratifs et montraient le calcul à moitié engagé dans le duodénum.

La malade refusa l'opération proposée et vint mourir à l'hôpital trois semaines après d'occlusion aiguë du grêle après migration du calcul.

# Le traitement des varices par la résection de la crosse de la saphène interne et l'injection d'une substance sclérosante,

par MM. **Menegaux, Pergola** et **Quéinnec.**

La méthode de traitement des varices dont nous désirons vous entretenir aujourd'hui n'est pas nouvelle, mais elle ne nous paraît pas avoir en France le développement qu'elle mérite. Elle consiste à pratiquer simultanément la résection de la crosse de la saphène avec toutes ses collatérales et une injection sclérosante rétrograde dans le bout périphérique.

Ce procédé est à l'honneur à l'étranger. Dû aux travaux de Tavel, Schiassi et Moschovitz, il est utilisé par de très nombreux chirurgiens, notamment en Angleterre, en Amérique, et dans les pays nordiques. La littérature étrangère de ces dernières années comporte plusieurs dizaines d'articles sur ce sujet et de grosses statistiques ont été publiées, telles celles de Dean et Dullin, en 1940 (600 cas) ; Dodd, en 1944 (500 cas) ; Redell en 1942 (266 opérations), enfin Mac Pheeters, en 1945 (2.582 cas).

En France, malgré des recherches assez étendues, nous n'avons trouvé que l'article de Gaudart d'Allaines avec Roseau (*La Presse Médicale*, 1927), une communication de Cotte à la Société de Chirurgie de Lyon, en 1943, et enfin l'article récent de Werquin (*La Presse Médicale*, 1946). Dans *Le Scalpel*, Vigoni (de Bruxelles) a fait, en 1943, un chaud plaidoyer en faveur de ce procédé.



Le principe de la méthode est de faire simultanément une résection de la crosse de la saphène interne et une injection sclérosante dans le bout périphérique de la veine. On associe ainsi les avantages des modes de traitement habituels tout en parant à certains de leurs inconvénients. A la thrombose veineuse produite par la substance irritante, on adjoint un barrage au niveau de l'abouchement du système superficiel qui diminue la fréquence des récidives. Et la méthode est moins délabrante que la résection totale de la saphène interne d'Alglave, moins risquée que l'arrachement de la veine comme le fait notamment Babcock et aussi plus radicale que les injections sclérosantes locales.

La technique de la résection-injection a été mise au point par les chirurgiens anglais et américains et, à quelques points de détail près, c'est leur façon de procéder que nous avons suivie dans nos 26 observations personnelles.

Il est bien évident qu'une injection à contre-courant de la totalité du système veineux superficiel doit être précédée d'une ligature en aval, de manière à protéger la veine fémorale contre l'action irritante de la substance injectée. Mais, de plus, la ligature doit être faite le plus haut possible, c'est-à-dire au niveau de la crosse elle-même, pour éviter de laisser un segment résiduel, amorce de récidive. Enfin, au lieu de la ligature simple, il vaut mieux faire la résection de la crosse (sur 1 ou 2 centimètres), car ainsi on est obligé de lier et de couper toutes les collatérales qui s'y jettent en bouquet (sous-cutanée abdominale, honteuses externes, etc.), ce qui supprime une nouvelle source de récidives.

L'opération commence donc par la résection de la crosse de la saphène interne avec ligature de toutes ses collatérales. Ce n'est pas toujours une intervention aussi facile qu'on serait tenté de le croire. L'abord de la veine est délicat chez les sujets adipeux et lorsqu'il n'existe pas de varices visibles à la racine de la cuisse. Aussi avons-nous utilisé une incision horizontale ou oblique qui croise la direction de la veine ; elle permet à coup sûr de trouver celle-ci rapidement et sans dissection étendue.

La crosse de la saphène étant découverte, elle est isolée et tous ses affluents

sont liés et sectionnés. Puis, on pose, le plus haut possible, une ligature sur la crosse elle-même, mais sans couper immédiatement le vaisseau ; on doit la faire au fil de lin ou à la soie pour éviter le risque d'une hémorragie secondaire (Cotte). On soulève alors la veine par un fil d'attente et on fait à sa face antérieure une petite boutonnière dans laquelle on enfonce l'ajutage qui va servir à l'injection sclérosante.

Faxon a fait construire une canule spéciale, de forme conique et présentant des ressauts étagés, qui, dans son esprit, facilite l'adaptation quel que soit le calibre de la veine. D'autres auteurs ont employé une sonde urétérale qui aurait l'avantage de permettre le cathétérisme plus ou moins lointain de la saphène. Personnellement nous avons utilisé une canule en verre dont l'extrémité est légèrement renflée ; la ligature du fil d'attente sur la canule suffit à assurer une étanchéité parfaite au système.

Une fois l'embout mis en place, il s'agit de pousser l'injection sclérosante. Dans nos premiers essais, nous nous sommes servis d'une seringue banale, reliée à l'ajutage endoveineux par un petit tube de caoutchouc. Cependant la grosse quantité de liquide à injecter oblige à des manipulations répétées, au cours desquelles la substance sclérosante risque de se répandre dans la plaie, ce qui n'est pas sans inconvénients. Aussi utilisons-nous maintenant la seringue de Jubé pour transfusion sanguine ; elle permet l'injection de n'importe quelle quantité sans avoir à démonter le système.

La solution employée varie avec les auteurs. En Amérique, on se sert surtout des sels de soude de divers acides gras (ricinoléate, morrhuate, etc.) à des concentrations variant de 2 p. 100 à 5 p. 100 et même 10 p. 100. D'autres chirurgiens utilisent le chlorure de sodium à 40 p. 100 ou une solution iodo-iodurée ou le salycilate de soude ou encore des mélanges divers (sucre inverti à 30 p. 100 et chlorure de sodium à 10 p. 100 par exemple). Personnellement nous avons utilisé le produit dont se servent presque exclusivement les auteurs allemands et scandinaves, à savoir, la solution de glucose à 66 p. 100.

La dose à injecter est variable suivant le développement du système veineux, car le but de la méthode est d'atteindre toutes les dilatations variqueuses et ce, si possible, jusqu'au pied. L'opération étant faite sous anesthésie locale, on pousse l'injection lentement et le malade est prié d'indiquer la localisation de la tension douloureuse qu'il ressent. Lorsque la crampe atteint la cheville, on considère que le remplissage est terminé. Il faut en moyenne 120 à 150 c. c. de la solution glucosée pour obtenir ce résultat ; dix fois, même, nous avons atteint 200 c. c. On peut d'ailleurs, si l'on désire plus de précision, faire aux différents moments de l'injection des clichés radiographiques, à la condition d'avoir ajouté au préalable à la solution sclérosante, une substance opaque. Lundberg l'a fait avec de l'urosélectan ; nous avons utilisé du ténébryl et les phlébographies ainsi réalisées nous ont permis de constater que les renseignements fournis par les sensations subjectives du patient concordaient bien avec le niveau réel qu'avait atteint la solution sclérosante.

Une fois l'injection faite, on enlève l'embout et on résèque le fragment de veine compris entre les deux ligatures. Il faut avoir grand soin qu'aucune goutte de liquide ne vienne souiller la plaie. Après avoir eu, dans un de nos premiers cas, une escarre superficielle, nous prenons maintenant la précaution de laver la plaie opératoire avec du sérum physiologique.

Après avoir suturé la petite plaie cutanée, on applique un pansement légèrement compressif sur tout le membre inférieur et *le malade est invité à retourner à son lit en marchant.* C'est là une précaution essentielle sur laquelle insistent beaucoup les auteurs qui ont la pratique de cette méthode ; c'est, disent-ils, le meilleur traitement préventif de l'embolie pulmonaire que de faire marcher le malade dès l'intervention et, pendant les jours suivants, quelques heures par jour. Dès l'injection, ou au plus tard le lendemain, les dilatations variqueuses perceptibles sont le siège d'une inflammation légère ; elles deviennent dures et sensibles ;

puis elles s'affaissent progressivement pour disparaître enfin. Quelquefois, on note un peu d'œdème ou une rougeur tégumentaire sur le trajet de la veine en voie de thrombose. En huit jours, tout est généralement terminé.

*
* *

On peut, *a priori*, faire à cette méthode plusieurs reproches. Le plus important, a trait à la possibilité d'injection du système veineux profond par les communiquantes et par conséquent d'oblitération consécutive. Cet accident est-il fréquent ? Il ne le semble pas d'après la lecture des statistiques étrangères qui ne signalent guère de phlébite chimique. Au surplus, le liquide irritant ne peut arriver dans la veine fémorale qu'à une concentration faible, et de plus, il est rapidement dilué par le torrent circulatoire ; si bien que l'injection des gros troncs ne paraît guère susceptible d'entraîner leur thrombose. En fait, chez un de nos malades, nous avons eu la certitude, par la phlébographie réalisée au cours de l'opération, d'avoir aussi injecté le système profond ; il n'en est résulté aucun trouble cliniquement appréciable ; le malade a été soumis à la même marche journalière que les autres et il a guéri dans des délais normaux.

Nous devons pourtant à la vérité de dire que nous avons observé une phlébite des gros troncs chez une autre malade. Le onzième jour après l'opération, alors qu'elle était sortie en bon état le huitième, elle a été hospitalisée à nouveau avec un œdème considérable du membre opéré. Faute de phlébographie per-opératoire, nous ne savons pas si les veines profondes avaient été injectées. D'aillleurs, nous avons l'impression que la phlébite était de cause infectieuse : la malade était entrée dans le service pour une rupture externe de varices et elle a été opérée trop tôt après cet accident ; de plus, la pénicillinothérapie a eu un effet remarquable. Je me hâte de dire que le résultat final a été excellent, que les varices ont été bien sclérosées et que les troubles trophiques de la jambe ont été considérablement améliorés. Pour éviter cette complication fort désagréable, nous croyons qu'il convient de suivre le conseil donné par plusieurs auteurs, de n'opérer qu'en l'absence de tout phénomène infectieux et, en particulier, de s'abstenir si la numération globulaire montre de la polynucléose.

Un autre grief peut être soutenu, celui d'introduire dans l'organisme une quantité appréciable d'une substance dont les effets généraux peuvent être nocifs ; ainsi, si l'on se sert comme nous d'une solution de glucose à 66 p. 100, c'est un véritable sirop de sucre que l'on injecte dans les veines ; ne peut-il s'en suivre des dommages ? Or, aucun auteur ne signale d'accidents de cette sorte, et personnellement nous n'en n'avons pas observé, sauf, dans certains cas, une céphalée transitoire débutant au moment de l'injection et cessant quelques heures après. Nous avons eu la curiosité de faire examiner les urines et le sang de quelques malades : dès le lendemain de l'opération, il y a glycosurie et hyperglycémie ; mais ces manifestations ne durent que quelques jours et, en tous cas, elles ne s'accompagnent d'aucun signe clinique. Toutefois, il nous paraît prudent de déconseiller formellement l'injection de glucose chez les diabétiques ; une analyse d'urines et, au besoin une glycémie sont donc indispensables avant toute décision opératoire.

*
* *

Nous avons traité jusqu'à présent 26 malades dont 7 pour les deux membres inférieurs. Nous n'avons donc qu'une expérience bien modeste de la méthode. Voyons toutefois nos résultats.

Nous avons observé quelques incidents au cours de l'opération ou dans les premiers jours qui ont suivi. Trois fois après découverte de la crosse, l'injection

n'a pas pu être faite, comme si la saphène était oblitérée dans sa portion crurale ; de fait, il a fallu dans les 3 cas recommencer l'opération au niveau du genou pour affaisser les varices jambières. Chez ces 3 malades, le système de la jambe ne communiquait pas ou communiquait mal avec celui de la cuisse. Nous aurions pu nous en apercevoir avant l'intervention, soit par la méthode des tourniquets étagés de Ochsner et Mahorner, soit mieux, par une phlébographie pré-opératoire ; celle-ci aurait indiqué avec précision où il fallait aborder la veine.

Une fois, comme nous l'avons déjà signalé, nous avons observé une escarrification cutanée de petites dimensions, due probablement à une souillure de la plaie par la solution sclérosante. Une autre fois, il a persisté un œdème léger du mollet qui a nécessité quelques infiltrations lombaires.

Dans la plupart des cas, les résultats plus lointains ont été excellents. En particulier, les sensations de pesanteur à la station debout, de lourdeur du membre, et la fatigabilité ont constamment disparu dès les premiers jours, et c'est un des bénéfices considérables de cette méthode que la suppression immédiate et radicale de tous les troubles subjectifs. Localement, les dilatations veineuses se sont affaissées et ont disparu en peu de jours. Dans 2 cas pourtant, il a persisté de petites dilatations isolées qui ont nécessité quelques injections sclérosantes locales. Les ulcérations chroniques ont cicatrisé avec une rapidité remarquable alors que, je tiens à le souligner, les malades n'ont nullement gardé le lit.

Trois fois cependant nous avons eu un résultat incomplet, mais par suite d'une faute de technique. L'injection n'ayant pas sclérosé convenablement les varices du segment jambier, il a fallu refaire une nouvelle injection de la saphène interne au niveau du genou après ligature en aval. Dans un de ces cas, on a prélevé un segment de la veine : l'examen histologique a montré que la thrombose obtenue par la première injection avait laissé persister une lumière dont le diamètre était le quart du diamètre normal : l'injection initiale avait donc été insuffisante en quantité et n'avait pas eu un effet sclérosant complet. Dans un autre cas, l'incident a pu être prévu par la phlébographie faite au cours du temps crural, puisqu'elle montrait l'arrêt brusque de l'injection de la veine quelques centimètres au dessus du condyle fémoral : il s'agissait d'une blessure par éclat d'obus de la guerre 1914-1918, qui avait entraîné la ligature de la saphène et les anastomoses entre les deux segments du membre inférieur étaient insuffisantes pour permettre à la substance sclérosante de passer de l'un à l'autre. Dans ces 3 cas, d'ailleurs, le résultat final a été excellent.

C'est pour éviter cet échec partiel que Werquin recommande après la résection de la crosse et l'injection rétrograde au niveau du triangle de Scarpa, de découvrir la veine dans la région prémalléolaire interne et d'y pousser une deuxième injection, et même, dans certains cas, de faire une troisième injection vers le condyle interne du fémur. D'après ce que nous avons observé, nous ne croyons pas ces injections supplémentaires nécessaires, car, chez la plupart des malades, l'injection haute suffit à scléroser les varices sur toute la hauteur du membre. Elles pourraient de plus, présenter des inconvénients, car elles poussent à forcer la dose injectée, et favoriseraient par conséquent l'atteinte des veines profondes. Il vaut mieux, nous semble-t-il, ne faire que l'injection crurale, quitte à recommencer plus bas si le résultat n'est pas entièrement satisfaisant. C'est à cette solution que se rallie d'ailleurs Dodd.

Ajoutons encore que l'injection de la saphène seule suffit parfois à collaber aussi les varices développées dans le territoire de la saphène externe ; s'il n'en n'était pas ainsi, il faudrait évidemment un temps complémentaire au niveau du creux poplité.

Quoiqu'il en soit, les résultats définitifs sont excellents dans une proportion qui atteint environ 80 p. 100 : c'est un chiffre voisin que donnent Pratt, Redell, Johnston, de Takats, Sears et Cohen. C'est à un pourcentage de 74 p. 100 qu'aboutit l'étude de notre statistique personnelle, les 26 p. 100 restants ne pouvant être considérés que comme des résultats moyens.



Les chirurgiens étrangers considèrent, pour la plupart, que cette méthode de résection-injection est le procédé de choix du traitement des varices. Il y a cependant parmi eux quelques notes discordantes. Westerborn (1927), en particulier, insiste sur la fréquence relative des embolies. Relevant de nombreuses statistiques, il indique que la mortalité par embolies atteint 0,33 p. 100 avec cette méthode, alors qu'elle n'est que de 0,036 p. 100, soit dix fois moins, après les simples injections sclérosantes locales. Dans un autre ordre d'idées, Atlas (1943) a observé un certain nombre de thromboses profondes, c'est-à-dire de phlébites ; il a eu connaissance de section accidentelle de la veine fémorale et d'hémorragies post-opératoides. Turich a observé deux fois un spasme artériel secondaire.

La méthode n'est donc pas absolument inoffensive. On peut certainement réduire le nombre des accidents par une technique minutieuse et par des soins post-opératoires bien conduits. Mais il n'en reste pas moins que des complications peuvent toujours survenir, ce qui limite, à notre avis, la portée de la méthode et la contre-indique, en particulier dans les dilatations variqueuses discrètes et bien localisées qui sont supprimées à moins de frais par quelques injections sclérosantes locales.

L'indication-type de la résection-injection est le cas où les varices sont nombreuses et portent sur les deux segments du membre et plus particulièrement lorsqu'il existe une insuffisance de la valvule ostiale. On sait qu'on peut apprécier cliniquement cette insuffisance par le signe de Trendelenburg et le signe de Schwartz. Lorsque ces signes sont négatifs, on pourrait d'ailleurs procéder à une phlébographie pré-opératoire pratiquée au cou-de-pied ; elle indiquerait le niveau supérieur des dilatations, et c'est en ce point qu'on ferait la section de la veine et l'injection rétrograde.

Il faut de plus que le système veineux profond soit perméable, ce qui contre-indique formellement la méthode chez les anciens phlébitiques. Elle ne doit pas non plus être utilisée lorsqu'il existe une infection quelconque en activité ou non. Soigner les poussées phlébitiques superficielles, désinfecter les ulcères chroniques, en cas de doute faire une recherche de la leucocytose, sont donc des précautions essentielles avant de décider l'opération. Enfin, elle est contre-indiquée aussi chez les artéritiques ; l'état de la circulation artérielle du membre doit donc être étudiée avant l'intervention projetée.



En conclusion, nous croyons que la résection de la crosse suivie d'une injection sclérosante rétrograde est un procédé qui mérite d'être utilisé sur une plus large échelle que les chirurgiens français ne l'ont fait jusqu'ici. A la condition d'être faite selon une technique minutieuse et après une discussion serrée des indications, elle nous paraît susceptible de donner, à peu de frais, d'excellents résultats, très supérieurs à ceux des techniques courantes.

M. **André Sicard** : La méthode sclérosante qui réunit la simplicité, l'innocuité et l'absence d'immobilité au lit, donne, à elle seule, des résultats si constants et si parfaits que l'on pourrait s'étonner d'entendre parler de nouvelles méthodes de traitement des varices, si, dans un nombre de cas assez important, on ne voyait des récidives ou plutôt une continuation d'évolution de la maladie veineuse appelant à intervalles réguliers, la répétition des injections, la méthode sclérosante n'étant évidemment pas un traitement causal, mais seulement un traitement symptomatique.

Toute méthode nouvelle n'a donc d'intérêt que si elle supprime les récidives.

Dans une vingtaine de cas, j'ai pratiqué la ligature de la crosse de la saphène

avec injection sclérosante dans le bout périphérique. Pour avoir revu quelques années plus tard, plusieurs de ces malades avec des récidives portant sur le tronc même de la saphène, je ne partage pas les conclusions optimistes de mon ami Menegaux. Il est vrai que je n'ai pas utilisé de solutions glucosées, mais l'association chlorhydrate de quinine-uréthane, si facile à manier, si inoffensive et dont le pouvoir sclérogène est certainement très puissant. Il est vrai aussi que je n'ai pas lié les branches collatérales de la crosse pour rester dans les limites d'un geste simple et bénin.

L'intervention dont nous parle Menegaux, même entre ses mains, a été, dans quelque cas, difficile. Avec une grande franchise, il nous dit qu'elle ne lui a pas toujours paru inoffensive. Peut-on, pour des varices, faire courir le moindre risque ?

Les malades d'ailleurs font eux-mêmes leur choix. Le traitement chirurgical est beaucoup plus difficile à faire accepter que les injections sclérosantes, même quand celles-ci doivent être répétées à un rythme fréquent.

Je lui trouve cependant deux indications : les très volumineuses varices dont la sclérose entraîne habituellement des réactions de périveinite assez pénibles et qui se redilatent vite, et celles qui, après traitement sclérosant, récidivent au bout de quelques mois.

Ces cas sont justiciables d'une exérèse associée au traitement sclérosant, mais, au lieu de pratiquer les deux traitements dans le même acte opératoire, et faire une injection unique et massive, il m'a semblé préférable de les exécuter l'un après l'autre et de rester fidèle aux injections fractionnées et répétées.

Je pratique, à l'anesthésie locale, des résections étagées enlevant les grosses dilatations et interrompant le cours de la saphène. Quinze jours plus tard, les varices non disparues sont traitées par des injections sclérosantes.

Les résultats sont bons et restent bons si le malade veut bien se soumettre à une surveillance régulière et subir de temps en temps quelques injections supplémentaires.

M. **Rouhier** : Qu'on le regrette ou non, il n'est pas douteux que l'on n'a plus que rarement l'occasion d'opérer des varices, la très grande majorité des cas étant traités par les injections sclérosantes. Je ne veux pas rouvrir la controverse entre le traitement chirurgical et le traitement chimique. J'ai exposé mes idées à ce sujet au cours de la discussion de 1933. Elles sont restées à peu près les mêmes, tout en faveur du traitement chirurgical qui seul, à mon avis, permet de limiter vraiment son action aux veines superficielles et d'obtenir une guérison de qualité parfaite.

Encore faut-il pour cela certaines précautions : d'abord, commencer l'intervention par la ligature au ras de la veine principale de la crosse de la saphène interne ou de la crosse de la saphène externe ainsi que de toutes leurs collatérales et par la résection du segment terminal de chacun de ces collecteurs ; puis on poursuit la résection totale de haut en bas, par des incisions étagées, discontinues. Enfin, il faut avoir grand soin de disséquer et de lier les veines communiquantes comme le recommande Alglave, pour éviter les récidives, et de disséquer les veines en respectant avec le plus grand soin les nerfs sensitifs, ce qui est d'ailleurs généralement facile. A ces conditions, l'extirpation des varices, s'il n'y a pas de contre-indications provenant de l'état général, de l'état artériel ou d'une phlébite antérieure du système profond, donne des résultats constamment excellents.

Tout cela n'empêche pas, je le répète, qu'on n'opère à peu près plus de varices, ce qui tend évidemment à prouver que le traitement chimique ne s'accompagne pas très souvent d'accidents sérieux comme j'en ai vu cependant quelques-uns et que, d'autre part, les améliorations obtenues sont assez satisfaisantes pour contenter les patients, sans quoi il faudrait admettre un manque d'esprit critique bien profond tant chez les malades que chez les médecins.

Cependant, le traitement chirurgical bien conduit donnait de bien excellents résultats et si je n'ai plus l'occasion d'en opérer souvent depuis le triomphe du traitement chimique, j'en ai opéré beaucoup autrefois et je les revois de temps en temps. J'en ai revu deux ces jours derniers : l'un opéré depuis vingt-cinq ans, l'autre un peu avant la dernière guerre, il y a neuf ans. Tous deux sont en excellent état avec des cicatrices souples et à peine visibles, aucune récidive, membres légers, marche parfaite. Le plus ancien particulièrement, qui est voyageur de commerce, fait tous les jours sans peine de longues randonnées à pied alors qu'avant d'être opéré il était acculé à changer de profession.

M. **Jean Quénu :** Je recours volontiers, pour le traitement chirurgical des varices, à l'opération décrite par M. Pierre Delbet et Mocquot : la résection des 15 ou 20 derniers centimètres de la veine saphène interne, avec ligature de tous ses affluents, et ligature de la crosse *au ras de la veine fémorale*, ces auteurs y insistent. De cette intervention très simple j'ai obtenu d'excellents résultats, non seulement sur les varices, mais même, dans plusieurs cas, sur les ulcères variqueux, qui se sont cicatrisés avec une rapidité étonnante. J'ai eu l'occasion de revoir plusieurs de ces malades à longue échéance, sans récidive de leur ulcère (l'une d'elles est guérie depuis seize ans).

M. **Raoul-Ch. Monod :** Je m'associe à ce qu'a dit mon ami J. Quénu. J'ai toujours recours à la résection de la terminaison de la saphène, mais en prenant soin, comme nous l'a enseigné mon maître Delbet, de lier la saphène au ras de son embouchure dans la veine fémorale. Je crois les récidives rares après cette opération. Comme Quénu, j'ai vu guérir des ulcères variqueux après résection de la saphène.

M. **Menegaux :** Je remercie les orateurs qui ont bien voulu prendre la parole. A mon ami Sicard, je répondrai qu'évidemment, je n'ai pas un recul suffisant pour avoir un avis définitif sur la méthode, car les malades que j'ai traités l'ont été depuis quelques mois au maximum. Toutefois, j'ai observé un homme qui avait subi l'opération d'un côté il y a trois ou quatre ans en Allemagne et qui est venu demander qu'on le traite de la même façon de l'autre côté, tellement il était satisfait du premier résultat. La littérature étrangère d'ailleurs insiste sur la stabilité des guérisons obtenues.

Quant à l'argument que l'injection doit être pénible, il n'est pas exact. Les malades accusent seulement de petites crampes dans le membre, mais non douloureuses et parfaitement supportables.

Evidemment, j'ai gardé mes malades à l'hôpital une huitaine de jours, mais c'était pour surveiller plus la cicatrisation de la plaie opératoire que la progression de la thrombose veineuse.

La méthode n'est pas absolument inoffensive, comme j'ai eu soin de le dire. Aussi je crois qu'elle n'est indiquée que lorsque les dilatations sont volumineuses et nombreuses.

A M. Rouhier, qui a insisté sur les avantages du traitement chirurgical pur, je répondrai qu'il a aussi des inconvénients, et que ceux-ci l'ont fait délaisser actuellement.

A M. Quénu et M. Raoul Monod, qui ont vanté les mérites de la résection de la crosse de la veine saphène et de ses collatérales, je dirai qu'il me paraît peut-être, à la lumière de ce que j'ai observé, intéressant de lui associer la sclérose du bout périphérique. Y a-t-il ainsi de meilleurs résultats ? C'est un point à préciser. Aujourd'hui, je n'ai voulu qu'apporter les premiers résultats d'une méthode qui me paraît mériter d'être essayée sur une plus grande échelle que les chirurgiens français ne l'ont fait jusqu'ici.

---

## PRÉSENTATION DE MALADE

### *Résection de la hanche avec interposition en résine synthétique,*

par M. **Paul Padovani.**

Le malade que je vous présente aujourd'hui était venu consulter à la Clinique de Chirurgie Orthopédique en mai 1938. Il était âgé à l'époque de quarante-huit ans. On constatait alors une coxarthrie droite, tout à fait à son début. La hanche droite étant douloureuse et devant le peu d'importance des lésions radiologiques, un forage simple fut pratiqué en 1938. Le soulagement obtenu fut de très courte durée et les douleurs s'amplifièrent peu à peu. Je revis le malade en décembre 1946. Les lésions étaient devenues très importantes, caractérisées par une grosse déformation de la tête du fémur mais sans altération notable de la cavité cotyloïde, conditions idéales pour réaliser une résection arthroplastique. J'ai pratiqué cette intervention le 1er février 1947 selon la technique de mon maître M. le professeur Mathieu. Une fois réalisée l'ablation de la tête et le modelage du col, j'ai mis en place une interposition constituée par une cupule de résine synthétique qui avait été réalisée pour moi par M. Marginaud. Vous savez que cette substance, utilisée couramment en prothèse dentaire, a été employée comme matériel de prothèse perdue intratissulaire en chirurgie maxillo-faciale, notamment par Virenque et Aubry. Ce dernier s'en est, en particulier, servi pour éviter une réankylose après résection du condyle du maxillaire. Tout récemment, Jean et Robert Judet ont publié les premiers résultats de prothèses osseuses obtenus par ce procédé. Alors que ces derniers auteurs ont réalisé des pièces importantes vissées au travers de toute la longueur du col du fémur, j'ai préféré utiliser une interposition moins volumineuse, calquée sur les cupules de vitallium utilisées en Amérique en particulier par Smith Petersen. Celui-ci, en effet, insiste sur la nécessité de laisser persister de la mobilité aussi bien entre la cupule et la cavité cotyloïde qu'entre celle-ci et le col du fémur. J'ai, chez mon malade, encore cédé à la tentation de fixer la cupule par une vis traversant une petite patte d'attache, mais je suis décidé à supprimer désormais toute fixation.

Les résines synthétiques employées sont des méthylméthacrylates polymérisés. Elles sont livrées en deux parties, liquide et poudre. Le mélange des deux donne une substance pâteuse qui peut être facilement moulée sous forte pression. La polymérisation est obtenue grâce à la présence d'un catalyseur inclu dans la poudre et sous l'influence de la chaleur. La pièce sort donc du moule à peu près stérile. Comme la substance ne supporterait pas un second passage à l'autoclave, la stérilisation définitive sera obtenue après brossage et savonnage au savon liquide stérile, par le séjour dans un récipient clos chauffé à 55°, contenant des pastilles de trioxyméthylène. La pièce sera lavée dans du sérum stérile avant l'emploi.

La tolérance s'est montrée jusqu'à ce jour parfaite chez mon opéré. La marche reprise dans les délais normaux se fait facilement avec une canne. La flexion qui atteint actuellement 30° s'améliorera encore certainement au cours des mois à venir.

---

## Séance du 21 Mai 1947.

*Présidence de* M. Pierre Brocq, *président.*

## CORRESPONDANCE

Une lettre de M. Calvet, posant sa candidature à la place vacante d'Associé parisien.

Un travail de M. G. Arnulf (Lyon) intitulé : *A propos du traitement curatif des phlébites post-opératoires* (*Valeur du lever précoce*), est versé aux archives de l'Académie sous le n° 456.

Des remerciements sont adressés à l'auteur.

---

## RAPPORTS

### *L'Ascomycétothérapie aux Zaharomycètes dans les infections chirurgicales à bactéries pyogènes,*

par M. **Dan Berceanu** (de Bucarest).

Rapport de M. Jacques Leveuf

A notre époque de recherches mondiales sur les mycothérapies variées, Dan Berceanu a eu l'idée de traiter les plaies gravement infectées (plaies de guerre en particulier) par la levure de bière, c'est-à-dire par le *Zaharomyces Cerevitiae* qui fait partie du même groupe de champignons que le *Penicillium notatum* employé pour la fabrication de la pénicilline.

Mais, contrairement aux autres auteurs, Berceanu emploie le *champignon vivant*. Le traitement comporte d'une part l'ingestion *per os* et des injections intramusculaires de levure, d'autre part l'application locale du champignon sur les plaies elles-mêmes.

Berceanu ne nous fournit aucune indication sur la posologie et il m'est bien difficile dans les conditions actuelles de lui demander des précisions sur ce point.

Au traitement par la levure il associe tantôt les sulfamides iodés, tantôt le bouillon vaccin de Delbet. Mais Berceanu insiste sur ce fait que ni les sulfamides isolés ni le bouillon vaccin de Delbet isolé ne lui ont donné les mêmes succès que la combinaison avec la levure de bière.

Il ajoute enfin des injections d'extrait cortico-surrénal qui, on le sait, augmentent très énergiquement la résistance de l'organisme contre les suppurations.

Dans son esprit le traitement qu'il préconise associe des substances bactériostatiques (provenant des champignons) aux stimulants des forces organiques contre la lutte anti-infectieuse (sang, organes hématopoiétiques, liquides lacunaires et tissus conjonctivo-histiocytaires).

Berceanu a fait toutes les recherches de laboratoire nécessaires : étude de la flore pyogène au niveau des plaies traitées par le champignon, pouvoir protéolytique des asques de *Zaharomyces*, pouvoir bactériostatique de la levure, excitation de la phagocytose, innocuité du champignon à l'égard des cellules vivantes

de l'organisme, étude du sang et des urines, apport en vitamine B fourni par la levure, étude des modifications morphologiques des asques de *Zaharomyces* en culture sur les plaies ; toutes recherches qui donnent à son travail des bases sérieuses.

Les résultats obtenus par cette méthode de traitement ont été, paraît-il, remarquables non seulement entre les mains de Berceanu mais au cours de contrôles effectués par d'autres chirurgiens roumains.

Je ne puis que féliciter Berceanu de sa belle étude sur le traitement des infections par bactéries pyogènes au moyen d'une mycothérapie par la levure de bière qui, dans notre thérapeutique d'autrefois, a représenté le premier usage empirique des champignons contre les suppurations, suppurations à staphylocoques en particulier.

## *Les applications chirurgicales de l' « Evrotine »,*

par MM. **Sarafidi** et **Zervos** (de Bucarest).

Rapport de M. Jacques Leveuf

Les auteurs ont donné le nom d' « Evrotine » (provenant du grec εὐρώς : moisissure) aux champignons obtenus par l'exposition de la mie de pain à l'humidité, à l'abri de la lumière. Je ne possède pas d'autres détails sur la fabrication de ce produit. Il contient, paraît-il, un très grand nombre de variétés de champignons (700 environ) dont le *Mucor mucedo*, l'*Aspergillus* et surtout le *Penicillium glaucum* sont les éléments primordiaux.

Des expériences faites sur un grand nombre de cultures microbiennes provenant de l'Institut de sérums et vaccins « Jean Cantacuzène » ont démontré l'action bactériostatique de l'Evrotine.

Cette action est particulièrement nette sur les cocci à Gram négatif du groupe des pyogènes, sur les colibacilles et sur les entérocoques. La présence de suc gastrique dans les cultures n'entrave pas l'action bactériostatique de l'Evrotine.

L'emploi de l'Evrotine en thérapeutique humaine a été mis en œuvre depuis deux ans et demi : ingestion *per os* d'une part et application sur les plaies d'autre part. Au point de vue local le *p*H des plaies passe de 8,8 à 6,5, c'est-à-dire vire vers l'acidité.

Les affections contre lesquelles l'Evrotine s'est montrée particulièrement active sont nombreuses : abcès, phlegmons, furoncles et anthrax, panaris, ostéomyélites aiguës et chroniques, mastoïdites, vulvo-vaginites, chancrelles, plaies variqueuses atones, etc.

Les auteurs insistent surtout sur l'action vraiment efficace de l'Evrotine dans le traitement de la pyorrhée alvéolo-dentaire dont ont connaît la résistance à tous les traitements.

Je regrette que les notes succinctes qui m'ont été envoyées ne permettent pas de vous donner des directives précises qui permettraient aux chirurgiens français d'employer ce produit merveilleux. Depuis longtemps déjà j'ai demandé aux auteurs des explications complémentaires mais je n'ai reçu aucune réponse. Espérons qu'un jour viendra où les communications entre la France et la Roumanie seront plus faciles, rétablissant ainsi un courant d'idées profitable à nos deux pays.

En terminant je remercie M. Dan Berceanu d'une part, MM. Sarafidi et Zervos d'autre part, qui sont de grands amis de la France, de nous avoir témoigné de manière aussi délicate qu'ils n'ont pas oublié notre pays dans les grandes difficultés où ils se débattent actuellement.

## *A propos de 4 cas d'anévrysmes artério-veineux par blessure de guerre et des possibilités de sutures latérales de l'artère et de la veine,*

par M. **Pierre Stricker** (de Mulhouse).

Rapport de M. René Leriche.

Le principe de la conservation de la voie artérielle dans les fistules A. V. n'a plus besoin d'être défendu. Mais trop souvent encore, on croit que la quadruple ligature avec excision est plus facile et plus sûre. Et l'on compte sur la circulation collatérale, toujours très développée dans ces cas, pour avoir un bon résultat fonctionnel. Il est certain que l'excision n'est que très rarement suivie de gangrène, surtout si on la combine avec la méthode sympathique ; mais il reste souvent un déficit fonctionnel à longue échéance. Nous devons l'estimer à son prix et faire tous nos efforts pour suivre les enseignements de Matas : avec l'artériographie, avec les techniques actuelles d'hémostase préalable, et les procédés simplifiés des sutures artérielles, enfin avec l'héparinisation, le traitement des fistules A. V. ne doit plus être ce qu'il était autrefois. Sa visée doit être physiologique et non plus anatomique, comme il y a quelques années. La maladie artério-veineuse est une fistule et non un anévrysme.

Les quatre observations que nous a envoyées M. Stricker peuvent servir d'utiles contributions à la connaissance de cette question. Elles mettent en évidence d'une prt l'avantage qu'il y a à n'aborder les fistules A. V. qu'après une artériographie fixant exactement sur le siège de la fistule ce que ne fait pas la simple compression au niveau du thrill ; d'autre part elles nous font saisir les motifs techniques qui obligent souvent, en cours de route, à renoncer à la méthode de Matas. J'ajouterai qu'il s'en dégage enfin la nécessité d'une hémostase préalable parfaite, en particulier par compression aortique directe, dans les fistules du haut de la cuisse.

En effet, dans un de ses cas, M. Stricker, opérateur de qualité, rompu à la pratique de l'artériographie par son long séjour à la clinique de Strasbourg, n'a pas trouvé la fistule qu'il cherchait et dut réintervenir une seconde fois.

D'autre part, trois fois, décidé à employer la suture transsacculaire ou l'angiorraphie latérale, il compromit la situation en voulant trop libérer le sac dans des tissus scléreux, comme c'est arrivé à bien d'autres opérateurs et comme cela m'est arrivé à moi-même pendant longtemps, jusqu'au jour où je me suis astreint à suivre le conseil de Matas : ne pas disséquer.

Enfin, pour une fistule de l'artère fémorale profonde, ayant cru avoir assuré l'hémostase par ligature temporaire de l'iliaque primitive et bloqué la fémorale profonde, Stricker eut une hémorragie profonde qu'il eut peine à maîtriser. Mieux eût valu, écrit-il, aller sur l'aorte. Je suis de son avis. Il est certain que ce procédé qui me fut enseigné, il y a quelques années (1), par R. dos Santos et par Lamas, est la seule manière sûre d'avoir une hémostase parfaite dans les anévrysmes de la racine de la cuisse et du bassin. Il y a quelques mois, opérant une fistule A. V. de la fémorale commune avec notre collègue Orban, de Liége, je voulais comprimer l'aorte. Mes aides m'en dissuadèrent, persuadés que la compression de l'iliaque primitive suffirait. Je me laissai impressionner. Je ne découvris que la primitive. J'eus une hémorragie de sang rouge et de sang noir dans la profondeur en libérant l'anastomose et j'eus beaucoup de mal à l'arrêter. Seul, le sacrifice de la veine me permit de faire la suture latérale de

(1) Découverte sous-péritonéale de l'aorte pour hémostase préalable dans l'opération de Matas. La *Presse Médicale*, 1er août 1942, n° 36.

la plaie artérielle. J'aurais eu certainement moins d'ennui et plus de facilité si j'avais suivi mon idée primitive. Orban, qui comprimait la primitive, me dit après l'opération qu'il sentait le pouls battre contre son doigt en aval de la compression.

On ne saurait trop insister sur les règles à suivre aujourd'hui dans le traitement des fistules artério-veineuses si l'on veut (et, à mon avis, on le doit) employer les méthodes conservatrices de la continuité artérielle nées de l'idée de Matas. L'opération ne doit plus être une improvisation du moment. Elle doit, comme toute la chirurgie d'aujourd'hui, être une procédure à scénario bien réglé : hémostase préalable sûre, par compression de l'aorte ou de la sous-clavière à l'origine, toutes les fois qu'un garrot ne peut être mis en place, détermination précise du siège de la fistule par artériographie parce qu'il est difficile sous hémostase préalable, de la trouver quand le thrill n'est plus là pour vous guider ; libération au minimum de la zone fistulaire, juste ce qu'il faut pour aborder la fistule soit à travers le sac à la façon de Matas-Bickman, soit à travers l'artère à la manière de Danis, soit en séparant les deux vaisseaux et en les suturant séparément comme je l'ai fait plusieurs fois, ce qui est peut-être le procédé idéal pour les anévrysmes jugulo-carotidiens au niveau de la primitive. Dans mon cours du Collège en 1945 j'ai raporté 12 cas ainsi traités. Neuf de ces observations doivent incessamment paraître dans le *Lyon chirurgical.*



Voici l'essentiel des observations de M. Stricker. Tout d'abord les 3 cas où décidé au Matas il dut y renoncer.

Premier cas. — Anévrysme jugulo-carotidien bas. Grandes difficultés dans la dissection de l'anévrysme adhérent au corps thyroïde. Nécessité de lobectomie et de désarticulation temporaire de la clavicule. « J'avais perdu trop de temps, dit Stricker, pour pouvoir faire autre chose qu'une ablation en masse entre quatre ligatures. » Le blessé guérit malgré quelques phénomènes d'ischémie cérébrale transitoire de plusieurs jours. En ouvrant le sac sans le disséquer, il eût, je crois, évité les difficultés rencontrées.

Deuxième cas. — Fistule A. V. d'une branche de la fémorale profonde chez un jeune Marocain syphilitique. N'ayant pu faire d'artériographie, Stricker, le 9 avril 1946, découvre l'iliaque primitive, en fait la ligature temporaire, découvre la fémorale superficielle, place des ligatures veineuses à distance, essaie de libérer le sac de haut en bas. Il se déchire. Hémorragie considérable par récurrence, malgré la compression de l'iliaque et dont il ne dveient maître que « péniblement » par capitonnage du fond. Les tissus scléreux coupent. Après l'opération, le thrill persiste un peu moins intense et la jambe reste œdématiée. Le 27 juin, réintervention, après traitement spécifique intense. Malgré cela, les tissus sont très sclérosés. Pendant la libération, l'artère se fissure au niveau de la bifurcation, ce qui force à réséquer en bloc la commune, la superficielle et la profonde. Le sang, qui s'échappe de la fémorale profonde, est foncé et probablement encore mélangé de sang veineux. Au bout d'un mois, le pied est chaud, bien coloré. Le thrill a disparu mais il reste un souffle à la racine de la cuisse. Stricker pense qu'une récidive est possible et il regrette de n'avoir pas fait de la compression aortique. Il est évident aussi qu'une artériographie aurait facilité les choses, en fixant sur la localisation exacte de la fistule.

Troisième cas. — Fistule du creux poplité droit par éclat de granade. Stricker intervient le 14 mai 1946 dans l'intention de séparer les deux vaisseaux et de faire une double angiorraphie latérale. En fendant l'arcade du soléaire pour dépasser les lésions par en bas, il blesse l'artère et doit se contenter d'une résection artérielle de 7 à 8 centimètres avec capitonnage de l'ampoule veineuse. Guérison sans déficit fonctionnel apparent cinq mois plus tard. C'eût été peut-être le cas d'utiliser le procédé de Danis, d'agrandir la brèche artérielle et de fermer la communication par voie endartérielle.

Dans un quatrième cas, Stricker fut plus heureux et réussit une angiorraphie endoveineuse sur les vaisseaux fémoraux superficiels. Son malade avait été blessé à la partie

moyenne de la cuisse en avril 1945. Il se plaignait de dyspnée d'effort. La radiographie montrait une dilatation importante du cœur gauche. Souffle et thrill. Le 27 juillet 1946, découverte des vaisseaux sous garrot, ouverture de la veine, suture d'une brèche de 1 cent. 5 de large à la face postérieure de l'artère avec une aiguille intestinale et de la soie zéro. Puis la veine fut suturée en surjet. Le garrot fut enlevé. Rien ne saignait mais l'artère était rétrécie et on ne sentait pas de battement en aval. Le soir, il n'y avait pas de battement, ni à la tibiale postérieure ni à la pédieuse bien que le pied fût chaud. Les jours suivants, le pied du côté opéré était plus chaud que l'autre. Les oscillations étaient réapparues et bientôt furent aussi amples que celles de l'autre côté. La radiographie montra que le cœur avait repris un volume normal. Ne pouvant faire d'artériographie faute de produit de contraste et ayant une arrière-pensée sur sa suture. Stricker réintervint, le 12 septembre. décidé, s'il y avait oblitération de la zone suturée, à faire une artériectomie et une greffe. Il trouva l'artère un peu plus étroite qu'au-dessus de la suture, mais certainement élargie depuis l'intervention. Le sang y passait librement.

J'ai eu l'occasion de faire de semblables constatations : immobilité de l'artère suturée, pas de battements au-dessous. Une artériographie ultérieure m'a montré que l'artère avait un calibre normal. La suture dans certains cas produit donc un spasme local comme une sympathectomie péri-artérielle, mais ce spasme est passager et il suffit de faire une injection intra-artérielle sus-jacente de novocaïne pour le voir cesser.

Je vous propose de remercier M. Stricker de ses intéressantes observations qui le montrent sans cesse en quête de mieux, de le féliciter de sa dernière réussite et de vous souvenir de son nom quand vous aurez des correspondants à élire.

## *Anévrisme jugulo-carotidien. Ligature de la fistule vasculaire suivie d'endo-anévrismorraphie,*

par M. **G. Cabanié.**

Rapport de M. Merle d'Aubigné.

M. Cabanié, de Tanger, nous a envoyé une belle observation d'anévrisme jugulo-carotidien opéré avec succès par ligature de la communication artério-veineuse.

Voici son observation :

Un commerçant marocain de trente-cinq ans, blessé seize ans auparavant par un petit éclat d'obus en arrière du sterno-cléido-mastoïdien, vient consulter pour un goitre latéral vibrant et pulsatile et on découvre au-dessus et en arrière, au-dessous de la mastoïde une tuméfaction pulsatile accompagnée de thrill. La compression en un point précis sur le projectile, qui se trouve près de la bifurcation carotidienne, arrête le thrill. Le cœur n'est pas augmenté de volume. Il existe de la dyspnée d'effort avec algie cardiaque.

M. Cabanié l'opère le 15 janvier 1945 :

Incision le long du bord antérieur du sterno, prolongée en arrière et en haut sous la mastoïde. La recherche de la jugulaire interne ne fait découvrir qu'une « fente endothéliale exsangue » dont le bout inférieur, cathétérisé par une sonde, conduit dans le thorax. L'opérateur considère qu'il s'agit de la jugulaire interne exclue à son extrémité supérieure par le projectile.

On découvre alors la face externe de la poche vasculaire qui remplit tout l'espace rétro-stylien et s'étend jusqu'à la base du crâne, à laquelle elle adhère par de très courts trousseaux fibreux solides. Dans l'épaisseur de la paroi antérieure de cette poche, on isole avec beaucoup de précaution et de lenteur la bifurcation carotidienne, puis la carotide externe et ses branches. Ce vaisseau est très dilaté. La carotide interne est incluse profondément dans la paroi de la poche. La fistule et le corps étranger siègent entre 0 cent. 7 et 1 centimètre au-dessous de la bifurcation carotidienne. Par une dissection extrêmement prudente et lente, on réussit à circonscrire la fistule, puis à la contourner. On place sur elle deux

gros catguts entre lesquels se trouve pris le projectile. Dès cette ligature, le thrill a disparu. On pince alors le salc anévrismal dans une pince à coprostase courbe ; on l'ouvre, on en résèque la partie externe et on fait une « suture endo-anévrismale de Matas » avec deux surjets de fil de lin. L'opération a duré trois heures quarante-cinq. Le pouls est resté à 80. L'opération a été complètement exsangue.

M. Cabanié expose alors le lobe thyroïdien et fait une résection subtotale du lobe thyroïdien droit, très augmenté de volume. Le saignement est abondant et l'hémostase longue. Cette partie de l'intervention ne dure cependant que trois-quarts d'heure.

Toute l'intervention s'est passée à l'anesthésie locale.

Les suites immédiates sont normales, sauf un petit saignement dans la partie haute de l'incision.

Le vingtième jour, le malade se plaint de douleurs de la moitié du crâne et de la face du côté opéré. Ces douleurs se calment peu à peu et reparaissent cependant par crises.

M. Cabanié insite beaucoup sur l'importance, dans une intervention de ce genre, d'une technique extrêmement minutieuse et extrêmement lente, la pénétration se faisant par clivage dans des tissus denses et parfois par « usure à la sonde canelée ».

Quelle qu'elle soit, la technique de M. Cabanié lui a incontestablement permis de réussir une intervention fort difficile avec un très beau succès. On en peut discuter quelques points : était-il vraiment nécessaire, une fois la ligature de la communication artério-veineuse réussie, de réséquer partiellement, puis de suturer le sac ? Etait-il prudent de prolonger une intervention de cette importance par une hémithyroïdectomie qui aurait pu être remise à un deuxième temps ? M. Cabanié a prévu cette critique et explique sa conduite par le « besoin de l'acte unique, particulièrement souhaitable en chirurgie indigène marocaine ».

Mais surtout, la description que donne l'opérateur laisse bien des points dans l'obscurité : comment la veine jugulaire interne pouvait-elle être vide de sang, si elle communiquait directement avec l'artère carotide primitive ? Comment pouvait-il exister un sac anévrismal, si cette communication se faisait par un canal qui a pu être pris dans deux ligatures ? Il m'est impossible de répondre à ces questions. Peut-être la communication artério-veineuse se faisait-elle avec une branche collatérale de la jugulaire interne, ce qui expliquerait la remarquable tolérance de cet anévrisme pendant seize ans.

De toutes façons, nous pouvons retenir de cette observation un fait essentiel : la cure d'un anévrisme artério-veineux de la carotide primitive par ligature du canal de communication, et féliciter M. Cabanié de ce beau succès technique.

---

## DISCUSSIONS EN COURS

### *A propos de la communication de M. J. Gosset sur les problèmes psycho-somatiques en chirurgie générale,*

par MM. Sylvaïn Blondin et Jacques Lacan.

M. J. Gosset nous a apporté un certain nombre de propositions dont on peut dire qu'elles répondent à un problème qui, dès longtemps, en d'autres enceintes, ou en d'autres pays, est à l'ordre du jour, et où, toute question de priorité mise à part, doivent prendre place nos propres remarques apportées, ici même, il y a plus de deux ans, sur la cure de l'énurésie.

Il nous semble que c'est rétrécir singulièrement ce problème, et, à nos yeux, en dévier toute la position, que de le réduire, comme l'a fait M. J. Gosset, à des

questions de triage, de dépistage, tendant en somme à éloigner de nos salles d'opérations ce qu'on peut désigner dans un sens très large comme *le cas mental*, le souci de précautions et d'assurance dans les cas soumis à l'intervention ne relevant pas d'un point de vue différent. Or, ce dont il s'agit, c'est un changement radical dans notre position vis-à-vis du malade, d'une compréhension de la maladie, non seulement comme lésion — et nous ne voulons en rien en sous-estimer la nécessaire connaissance — mais dans son incidence entière dans l'homme malade, selon qu'il s'éprouve, s'accepte, se refuse, se reconnaît ou se méconnaît comme tel. L'homme malade n'est point seulement un individu confronté avec sa maladie, mais sa maladie vient à interférer dans ses relations avec les autres qui constituent son *psychisme*, au sens le moins restrictif, c'est-à-dire son sentiment de lui-même, ses projets, son avenir, ses devoirs. Cette maladie, selon les cas, n'est pour lui qu'un incident, un obstacle, un rappel à l'ordre, ou bien elle le fait entrer dans un autre monde, le cristallise dans une préoccupation de lui-même, plus ou moins exclusive de ce qui le faisait vivre jusque-là, le décentre et le désaffecte, lui ouvre le biais d'une fuite, voire d'une démission. Il n'est même pas nécessaire de souligner le rôle de pivot que constitue dans ce virage du malade autour de la maladie un personnage essentiel, que nous avons le plus grand intérêt à ne pas méconnaître, pour autant que nous sommes en mesure d'en contrôler l'action : car il n'est autre que nous-même dans nos fonctions chirurgicales, pour autant que le psychiatre peut nous éclairer sur ce qu'il représente pour un malade déterminé.

Parmi les singularités qui font le souci de notre pratique, il est certaines terres inconnues, que certains d'entre nous savent fort bien délimiter, mais pour les isoler de notre territoire, à la façon de ces « réserves » où dans tel état moderne sont conservées, avec le rythme de la vie des tribus, les mœurs pastorales et les pratiques magiques. Il est temps que nous les rouvrions à notre examen pour en faire au contraire un centre d'intérêt et de compréhension, pour y voir les cas les plus typiques d'un certain métabolisme de nature psychique, auquel nous avons toujours affaire en fait, même quand l'infimité de ses effets nous permet de le négliger ; de même qu'il n'est pas possible de méconnaître en une saine psychologie ce qui reste — oh combien ! —de primitif dans la mentalité des hommes éclairés que nous aspirons à être.

Arrêtons-nous un instant sur la chirurgie de la douleur.

Il a pu déjà nous venir à l'esprit, sans même l'aide du psychiatre, que ce à quoi aboutit tel curriculum de malades, cette stabilisation qu'ils trouvent après les péripéties de la table d'opération, les déficits et séquelles subséquents, la réduction vitale et les compensations qui s'inscrivent dans ses échanges, ne représentent pas seulement le ricochet de l'obstacle — traumatisme ou affection organique — sur lequel la cause du sujet serait venue buter. Nous avons souvent senti qu'il y avait dans l'histoire de ces malades comme la recherche d'un point d'équilibre répondant à une satisfaction originale : à la moins-value de leurs fonctions, au renoncement qu'elle impose, répond quelque confort secret qu'il ne faut point voir sous l'angle étroit des indemnisations qu'elle comporte, même si l'on prend ce terme en un sens beaucoup plus large, que celui que lui conservent les Compagnies d'assurances. C'est ici que l'expérience du psychiatre doit nous guider : celui qui se définit avant tout pour savoir écouter, s'efforcer de comprendre des malades dits névrosés, qui ne forment point une classe à part d'hommes, mais, dirons-nous, de tous les hommes qui nous entourent, la sorte, sinon la plus exemplaire, du moins la plus répandue, — nous apprendra l'importance du désir de mutilation dans les soubassements de la psychologie humaine la plus générale, — les contre-coups auto-primitifs, qui se produisent régulièrement dans toutes les initiatives entreprenantes et très spécialement dans les plus tendues, — la valeur primordiale d'une tendance *suicide* inscrite en permanence dans la psychogénèse de l'individu, et qui, sous des formes larvées, soutient un si grand nombre de comportements paradoxaux,

dont les toxicomanies d'une part, toutes sortes de ces fausses maladies que nous appelons fonctionnelles, voire pithiatiques de l'autre, ne sont que le masque et la soupape. C'est pourquoi une exploration quelque peu compréhensive de la vie d'un individu, — telle que déjà elle apparaît à une observation qui ne se placerait pas seulement dans cette perspective étroite des symptômes que sélectionne le malade à l'intention du médecin, mais qui lui subtituerait le confident et le biographe : notant la façon dont il a grandi, franchi son âge d'homme, a connu l'amour, a réagi dans un procès, dans tel conflit professionnel ou civique, faisant surgir d'une telle confession cette image de lui-même où le sujet prend appui, — une telle observation, encore très loin d'une exploration dite profonde du psychisme, peut très bien nous faire prévoir qu'à telle personnalité vont répondre pour nous tels écueils, qui vont des accidents post-opératoires proprement dits aux insuccès de la cure dans ces formes de symptômes dont nous connaisons la complexité pathogénique. Dans ces études qui, nous en sommes certains, fourniront une riche et neuve moisson, nous ne voulons aujourd'hui que marquer la trace de nos premiers pas : les troubles qui suivent la castration chirurgicale ont retenu, sous cet angle, notre attention ; inconstants, d'une sévérité très variable, réagissant, il faut l'avouer, de manière très diverse, parfois paradoxale, à la thérapeutique hormonale, ils nous semblent pouvoir être prévus, avant l'opération, par cette exploration que nous venons de vanter. Bien plus, à la façon d'un véritable mordant, la thérapeutique du psychiatre peut rendre bienfaisants des médicaments endocriniens jusque-là inopérants. Les thyrotoxicoses, si nous suivons cette ligne de recherches, nous montrent l'importance de ces facteurs : troubles mentaux, métaboliques, algiques, ou cardiaques, il est facile de déceler le rôle dans les résultats des traitements médicamenteux ou chirurgicaux, d'un élément familial, d'un choc émotionnel, d'une perturbation affective. Comment ne pas reconnaître chez un artéritique buergerien, insomnique et morphinomane, après toutes les opérations sympathiques ou surrénaliennes, le désir d'abord de l'amputation, l'adaptation ensuite à une nouvelle existence, qui, à nos yeux cependant, après une amputation bilatérale, ne semble nullement souhaitable : et néanmoins cet homme abandonne la morphine, retrouve son sommeil, son activité, se félicite de son sort. Certains même, après les amputations, jusque-là impuissants, voient se rétablir une activité sexuelle. Une véritable fixation est à la base de bien des algies des amputés, de ces névralgies du moignon, dont il faut, comme nous l'ont dit les plus attentifs de ceux d'entre nous qui se penchent sur les hommes qui souffrent, chercher autre part que dans les nerfs périphériques, les chaînes sympathiques, les racines ou les cordons médullaires la lamentable et atroce ténacité.

Dans tous ces cas nous n'avons aucune peine à percevoir que nous ne pouvons nous en tenir à la seule composition des facteurs somatiques immédiatement en cause.

Voudrions-nous même limiter notre art au niveau du bon mécanicien qui intervient pour réparer, simplifier, prolonger le fonctionnement d'une machine, il nous faut penser ce fonctionnement non seulement dans le registre de l'usage qu'en peut faire le sujet, mais dans celui de l'intérêt qu'il y apporte. Or, cet intérêt est d'une tout autre sorte que ce que nous permet d'en concevoir une vision idéale de l'homme en plein exercice de ses moyens. Sous cette sorte de revenu de satisfactions que l'homme bien portant tire du libre jeu de ses capacités et où nous obtenons de lui, par des motivations raisonnables, des sacrifices, il existe un capital beaucoup plus obscur, sur lequel nous éclaire l'expérience psycho-pathologique de ces dernières décades.

La notion *d'investissement*, introduite par les psychanalystes et sans cesse maniée par eux, prend là toute sa valeur. Tout se passe comme si cette force, par quoi l'homme s'attache à un certain nombre d'objets dans le monde, était capable, dans des situations dites complexuelles, de se reverser sur son propre

corps, et cette reversion a les effets qui semblent les plus inattendus : telle une équivalence qui pourrait être établie entre ce qui, normalement, s'exerçait sous le registre du plaisir et ce qui, dans la maladie, apparaît sous forme de douleur. Les psychiatres nous indiquent que les algies hypocondriaques ont le sens de fixation de la libido sur le corps propre, et, sous cette vue, telles algies, auxquelles nous avons affaire, semblent jouer un rôle économique semblable. Sous les inhibitions de la névrose on découvre des phantasmes de mutilation : on ne peut oublier ce ressort quand on voit avec quelle ténacité certaines mutilations sont exigées par nos malades. Mais si les inhibitions névrotiques n'empêchent pas, pour autant, les pulsions qu'elles contiennent de transparaître encore sous forme d'autres symptômes, ne nous étonnons pas que certains symptômes ne soient point éteints par l'intervention sur l'organe qui lui servait de support. Ici il ne s'agit plus de considérer le malade dans son déficit par rapport au rendement social qui lui est demandé. Un donné plus originel apparaît, qui doit dans un avenir plus ou moins lointain nous conduire, par la voie de recensements statistiques et de corrélations caractérielles, à une conception renouvelée de la fonction de la maladie dans le patrimoine vital du sujet. Quelque chose qui n'est pas très loin de la notion commune du destin, un certain quantum typique de relation au monde extérieur, susceptible de se resserrer ou de s'étendre, mais comportant un optimum de bien être pour l'individu, ceci référé à la lignée, doit nous permettre d'éclaircir bien des paradoxes dans la cure des affections héréditaires, tels que ceux qui nous ont frappés dans le cas des goîtres exophtalmiques. Une intervention chirurgicale ne saurait prétendre à modifier ces régulations dont les déterminants ancestraux sont bien manifestes, quand ils apparaissent dans la morphogénie. Mais il nous faut comprendre que cette intervention est appelée souvent comme le *Deus ex machina* par les nécessités du drame individuel, où ces fatalités se traduisent, il nous faut tâcher alors d'être des dieux qui savent ce qu'ils font.

## *A propos de la discussion sur la médecine psycho-somatique,*

par M. **Paul Truffert.**

La médecine psycho-somatique a, depuis plusieurs années, pris à l'étranger un notable développement, elle a même conquis ses grades puisqu'elle comporte maintenant sa sanction chirurgicale : la « leucotomie préfrontale ». Nous conservons tous le souvenir de Guinard, de Pozzi, assassinés, et récemment notre collègue Leroy était victime d'un grave attentat dont une intervention chirurgicale immédiate a heureusement modifié l'évolution.

Les agresseurs relevaient évidemment de la psychiatrie, dans ces cas, l'attentat était prévisible, mais, soit dit en passant, un examen psychiatrique n'aurait pu avoir de sanction car la législation exige pour intervenir un commencement d'exécution du crime.

Cependant, lorsque M. J. Gosset nous donne un pourcentage de 10 p. 100 de psychiques dans une consultation de chirurgie, je me sens reporté à trente-cinq ans en arrière lorsque, jeune provisoire à l'hospice de Bicêtre, j'assistais à des consultations de psychiatrie qui me laissaient plein d'angoisse, tant me paraissaient fragiles les tests sur lesquels se basaient le diagnostic de certaines psychoses. Il est indiscutable que les épreuves auxquelles a été soumis notre équilibre psychique depuis sept ans, ont multiplié le nombre des petits anxieux. Dans un article récent sur l'analyse psycho-psychiatrique MM. les Drs C. Claoué et M.-A. Caillet, affirment « qu'il est rare pour ne pas dire inexistant, de rencontrer une personne possédant un psychisme normal ».

La spécialité oto-rhino-laryngologique est une des branches de notre art qui

nous met le plus souvent en rapport avec cette catégorie de malades. Je ne parlerai pas des troubles de céphalée, ou de bourdonnements post-commotionnels où il nous est parfois si difficile de faire un départ exact entre les troubles réels et l'interprétation que nous en donne le malade. Dès 1908, Boulay et Le Marc'Hadour présentaient au Congrès français de Laryngologie un rapport sur les « paresthésies pharyngées ». A cette époque, Lermoyez et Escat estimaient à 1 sur 5, soit au 1/20 d'une clientèle de spécialiste, le taux de ces malades.

Reverchon, en 1936, dans une remarquable étude sur les paresthésies pharyngées, les classe en « paresthésies illusions », interprétation erronée d'une sensation que justifie une lésion souvent minime et en « paresthésies hallucinations » dans lesquelles le syndrome semble créé de toutes pièces. Le cas rapporté par Montaigne de la malade qui, sans aucune lésion, s'imaginait avoir une épingle plantée dans la gorge, en est un exemple classique.

Cette différenciation est évidemment plus didactique que clinique, car un maniaque avéré peut présenter une lésion organique constatable.

Depuis le rapport de 1905 cette question des paresthésies pharyngées a profondément évolué. Tout en restant sur le terrain des psychopathies, l'amélioration des procédés d'examen, l'acquisition de connaissances nouvelles en physiologie ou en biologie ont peu à peu fait croître le nombre des « illusions » aux dépens des « hallucinations ». La mise en évidence de troubles douloureux dus à la déviation d'une apophyse styloïde anormalement développée, l'identification de la névralgie du glosso-pharyngien, la notion de l'importance des troubles du système sympathique, les retentissements d'un déséquilibre hormonal endocrinien, ont permis de rattacher à une cause réelle des troubles sensitifs auxquels le psychisme dévié du malade, une cancérophobie par exemple, attribuent une interprétation erronée.

La laryngologie a considéré jusqu'en 1920 comme essentiellement fonctionnelles des aphonies subites survenant chez des jeunes filles, aphonies dont Sebileau et Dufourmentel ont, à cette époque, montré qu'elles étaient parfois un signal d'alarme marquant le début de l'évolution d'une tuberculose pulmonaire.

Ce rappel, auquel je m'excuse d'avoir donné un développement qui a pu paraître excessif sans avoir, loin de là, épuisé le sujet, n'avait d'autre objet que de montrer l'importance de la médecine psycho-somatique, car à ces victimes d'une illusion sensitive, le traitement demande à être présenté avec ménagement mais on doit s'efforcer de le faire accepter par le malade.

Par contre, chez les malades victimes de « paresthésie hallucination », il faut être systématiquement, ainsi que le conseille Reverchon, réservé dans les prescriptions même les plus anodines ; ces malades relevant exclusivement de la psychiatrie.

Une telle différenciation est extrêmement importante et si la collaboration du psychiatre est parfois indispensable, l'examen doit être minutieux, complet, contrôlé, afin d'établir un diagnostic solide.

Permettez-moi de verser au débat trois observations dont deux me sont personnelles.

En 1925, à la clinique de Sebileau, Lermoyez vint faire une leçon sur le « mal de gorge ». Cette leçon traita des paresthésies pharyngées, avec tout l'esprit pétillant et prime-sautier et la verve gouailleuse qui faisaient d'une leçon de Lermoyez un régal et un délassement. Dans cette leçon, il nous cita l'observation d'une dame qui était venue le consulter parce qu'elle sentait dans sa gorge une arête de poisson. L'examen ayant, ainsi qu'il arrive souvent dans ce cas, été négatif, Lermoyez conclut à une hallucination et le dit à la malade. Quelques jours après, il reçut par la poste une carte de visite, carte sur laquelle était fixée une arête de poisson, avec ces mots : « Docteur, voici mon hallucination ».

A l'époque où, à la Salpêtrière, je pratiquais les examens otologiques dans le service de M. le professeur Guillain, on m'amena aux fins d'examen une

fillette de douze ans qui présentait un syndrome douloureux, à localisation maxillo-malaire dont on n'arrivait pas à identifier la cause. L'horaire de la douleur, qui coïncidait avec le repas de midi et qui empêchait la fillette de retourner l'après-midi à l'école, avait même incité un psychiatre à insinuer la possibilité d'une mythomanie.

Les fosses nasales et les cavités sinusiennes de la fillette étaient normales, mais en examinant la mâchoire, je constatai l'absence de la dent de six ans supérieure droite, dont la radiographie montra la situation en ectopie haute. Celle-ci avulsée, la fillette fut définitivement guérie.

En 1930, une femme de soixante ans venait à mon cabinet pour une douleur linguale vive et persistante, localisée au côté gauche. L'examen le plus minutieux à l'œil et au doigt ne me permit de rien déceler, il n'existait aucun trouble de la protraction ; seule une turgescence marquée des papilles fungiformes, au pied du pilier antérieur, pouvait être notée. Je posai le diagnostic de paresthésie. Quelques mois après je vis à nouveau la malade, elle présentait un petit nodule mal limité du volume d'un pois dans la moitié gauche de la langue, très en avant du V lingual. Je fis une biopsie-exérèse, qui en montra la nature néoplasique. Une radium-puncture fut immédiatement pratiquée par Rouffiac. Un an après, une récidive se produisait qui emporta rapidement la malade.

En versant ces observations au débat, je voulais simplement montrer combien il faut être circonspect avant d'affirmer que le malade est victime d'une illusion. Et c'est là que le psychiatre peut nous aider, car si les petits anxieux, victimes d'une illusion, ne font qu'une erreur d'interprétation, du fait de leur psychose, d'une sensation dont la suppression les guérira de leur phobie, au contraire, les hallucinés, qui sont loin heureusement de représenter à nos consultations les 10 p. 100 signalés par M. Gosset et à plus forte raison les 20 p. 100 dont parlaient en 1905 Escat et Lermoyez ; ces hallucinés, dis-je, relèvent exclusivement de la psychiatrie pure. Le moindre traitement appliqué à de tels malades et même dans certains cas l'absence de traitement parce que rien ne le justifie (comme dans le cas de Leroy) peuvent déterminer chez ces malades une aggravation de leur hallucination et les conduire à l'attentat.

---

## COMMUNICATIONS

### *Quatre cas d'anévrismes traumatiques de la racine des membres traités par opération conservatrice,*

par M. Merle d'Aubigné.

Nous avons eu à traiter, au Centre de Chirurgie réparatrice, 5 blessés de guerre atteints d'anévrismes traumatiques. Chez 4 d'entre eux, nous avons pu pratiquer une opération conservatrice.

Il s'agissait, dans un cas d'anévrisme artériel de l'axillaire haute, dans les 3 autres cas, d'anévrisme artério-veineux atteignant respectivement l'artère iliaque externe près de son origine, l'artère fémorale superficielle dans sa partie haute, l'origine intrathoracique de la sous-clavière.

Voici ces observations :

Observation I. — *Anévrisme traumatique de l'artère axillaire haute. Endoanévrismorraphie.*

Ler... (Jean), âgé de trente-huit ans, alors prisonnier, reçoit le 2 mai 1945, une balle américaine : elle entre sous le milieu de la clavicule gauche et sort dans la fosse sous-épineuse droite : il présente une paralysie immédiate du plexus brachial, mais n'est pas

opéré et ne nous est adressé que le 22 août 1945. On ne voit alors que ses troubles nerveux et on lui fait suivre un traitement électrothérapique. Le 19 octobre 1945, je vois ce blessé qui présente à ce moment une tuméfaction sous-claviculaire, battante et expansive, soulevant le grand pectoral : un souffle continu à renforcement systolique est perçu à ce niveau ; le pouls radial est conservé, mais affaibli. Les oscillations sont diminuées. Il présente, en outre, une paralysie complète dans le domaine du radial et du circonflexe, partielle dans celui du musculo-cutané, des troubles hyperesthésiques dans le territoire du médian.

Intervention le 28 novembre 1945 (Merle d'Aubigné) : Incision à cheval sur la clavicule et sur la face antérieure du creux de l'aisselle. Incision du pectoral au bistouri électrique dans presque toute sa hauteur. Découverte de la sous-clavière au-dessus de la clavicule. On passe un fil au-dessous d'elle. On fait de même au niveau de l'axillaire à la partie basse du creux de l'aisselle. Incision du petit pectoral. On découvre alors le sac qui est situé immédiatement sous ce muscle. Incision du sac sur sa face antérieure. Evacuation du sang et de nombreux caillots organisés. L'orifice artériel siège à la partie supérieure de la face interne du sac sous la forme d'une fente de 2 centimètres de longueur. On oblitère cette fente par un surjet à la soie fine. On explore alors le reste de la cavité qui s'étend en dehors et en arrière et dont la paroi est formée par les organes de l'aisselle, un volumineux tronc nerveux, en particulier, qui est compris dans la partie antérieure du sac. On le libère, mais il est impossible d'explorer les autres troncs nerveux. On relâche alors les fils d'attente. Il n'y a aucun suintement. Fermeture du sac par un surjet à la soie fine. Suture des pectoraux et de la peau au lin.

Suites opératoires simples. *Le pouls radial disparaît* après l'intervention, ce qui indique que l'endoanévrismorraphie à prétention restaurative a été, en réalité, oblitérante. Cependant, le membre ne présente aucun trouble circulatoire. Les troubles nerveux se sont peu modifiés. Ce n'est que dans les mois qui suivront qu'on assistera à une lente amélioration. Celle-ci restera incomplète : le long supinateur et les radiaux resteront paralysés et devront êter remplacés par une anastomose tendineuse.

Obs. II. — *Anévrisme artério-veineux des vaisseaux iliaques externes. Suture latérale de l'artère.*

Rous... (Roger), vingt-cinq ans, est blessé accidentellement le 28 mars 1945, par une balle de revolver qui pénètre dans la région inguinale gauche et sort à proximité du pli interfessier. Opéré d'urgence à Sainte-Anne-d'Auray, on constate un gros hématome sous péritonal et on referme.

Il entre dans le service trois mois plus tard, se plaignant seulement de douleurs inguinales dans la station debout. Mais l'examen démontre l'existence d'un thrill intense et d'un souffle rude dans la région inguinale. Le cœur est normal.

Opération le 27 juin 1945 (Merle d'Aubigné) : Incision iliaque prolongée à la racine de la cuisse, secondairement prolongée vers le haut. Découverte de la fémorale primitive sur laquelle on place une bande caoutchoutée. Découverte de l'iliaque externe au-dessus de la lésion. On place un catgut au-dessous d'elle. Isolement de la veine en dessous. Au-dessus, les phénomènes de péri-phlébite sont si marqués qu'au cours de la dissection, on perce la veine. On fait alors un tamponnement. On agrandit l'incision vers le haut et on comprime l'artère iliaque primitive et la veine iliaque primitive. Grâce à cette compression, on peut reprendre la dissection de l'artère et de la veine. La communication siège à environ 3 centimètres de l'arcade crurale et s'étend sur 2 centimètres de long. Suture de la paroi artérielle à la soie floche. Points séparés. On retourne ensuite à la veine dont il est impossible d'assurer l'hémostase provisoire complète, en raison de nombreuses anastomoses existant dans la région. On l'isole et on lie les extrémités au fil de lin. Septoplix. Fermeture de la paroi. Un drain.

Suites opératoires normales. Le blessé sort au bout de trois semaines. Revu trois mois plus tard, tous les troubles ont disparu ; le pouls à la fémorale apparaît normal. Les oscillations sont légèrement diminuées par rapport au côté sain.

Obs. III. — *Anévrisme artério-veineux des vaisseaux fémoraux. Suture latérale de l'artère. Ligature de la veine.*

Lang... (Roger), blessé le 26 avril 1945, par une balle qui pénètre à la face postérieuure de la cuisse à la partie moyenne et sort à la face antéro-interne de la cuisse. Opéré douze heures après, dans une formation de l'avant, on ne constate qu'un « petit hématome ».

Evacué sur l'intérieur, se plaint de crampes dans le membre inférieur, rendant la marche extrêmement douloureuse. Au cours d'une série d'infiltrations novocaïniques périartérielles, on constate, par hasard, le thrill et on nous adresse ce blessé.

A son arrivée, l'examen met en évidence un thrill et un souffle intense, siégeant exac-

tement en regard de la blessure et disparaissant par la compression en un point précis. La marche est complètement impossible, en raison des douleurs vives qu'elle déclenche.

Opération le 20 juin 1945 (Merle d'Aubigné). Incision sur la ligne de ligature de 15 centimètres de long. Découverte de la fémorale dans les extrémités supérieure et inférieure de l'incision. Passage d'une bande de caoutchouc. Dissection de l'artère fémorale superficielle sur toute la longueur. La communication siège à la partie moyenne. On peut séparer l'artère de la veine, Du côté artériel, il reste une brèche d'environ 1 centimètre de long ; du côté veineux, un orifice irrégulier qu'il est très difficile d'oblitérer, en raison de la circulation de retour qui se fait par la veine fémorale profonde. On y parvient cependant par compression de la fémorale à la racine de la cuisse. Suture de l'artère par cinq points séparés de soie floche. Ablation des ligatures temporaires. La suture est parfaitement étanche. Fermeture.

Suites normales. Disparition des douleurs.

Le 6 novembre 1946, le pouls est perceptible à la tibiale postérieure. Les oscillations sont un peu diminuées par rapport au côté opposé. Il persiste une hypo-esthésie partielle de la plante du pied et une légère diminution de force du triceps sural et des fléchisseurs des orteils.

Obs. IV. — *Anévrisme artério-veineux de l'origine de la sous-clavière. Endoanévrismorraphie oblitérante. Mort.*

Lu... (Serge), dix-neuf ans, reçoit le 17 décembre 1945, en Allemagne, une balle de fusil d'un tireur isolé : elle pénètre au niveau de l'articulation sterno-claviculaire gauche et sort au niveau de l'épine de l'omoplate droite. Les accidents restent discrets et le blessé est évacué au bout d'un mois sur Bourges, où mon ami Malgras fait le diagnostic d'anévrisme artério-veineux intra-thoracique et m'adresse le blessé.

A son entrée, ce jeune homme robuste ne présente pas de troubles fonctionnels notables. Le thrill très intense est perçu au maximum dans la région sterno-claviculaire, mais s'étend sur tout l'hémithorax droit en avant et en arrière. Le cœur apparaît normal.

Le trajet du projectile et le siège du thrill nous font faire le diagnostic d'anévrisme artério-veineux de la région de bifurcation du tronc brachio-céphalique droit.

Intervention le 29 mars 1946 (Merle d'Aubigné). — Anesthésie : pentothal-cyclopropane, avec intubation trachéale (Dr Kern). Perfusion de sang et de plasma (2 litres). Incision en équerre partant du milieu de la clavicule, horizontale sur la base du cou, verticale sur la ligne médiane, devant le manubrium sternal. Désinsertion du grand pectoral et découverte des deux premiers cartilages costaux. Section de la clavicule en son milieu à la scie alternative. Section du manubrium sternal sur la ligne médiane, puis en travers, au niveau du 1er espace. On relève vers le haut ce lambeau ostéo-musculaire. On découvre dans le thorax les troncs brachio-céphaliques artériel et veineux droits, et on passe une anse de caoutchouc sous chacun d'eeux. Perforation de la plèvre qu'on oblitère aussitôt sous hyperpression. Découverte au cou de la veine jugulaire interne que l'on clampe également. En arrière de la veine jugulaire interne existe un tissu fibreux cicatriciel assez dense. On se porte alors en dehors et on isole le bord inférieur de la veine sous-clavière au-dessus de la 1re côte. Au niveau de son bord supérieur, elle se prolonge en un sac très adhérent au tissu voisin qui s'enfonce dans le creux sus-claviculaire et fait corps avec les scalènes. On réussit cependant à l'isoler en dehors des scalènes et l'on se dispense de la clamper, puisqu'elle peut être comprimée sur la 1re côte. On cherche alors à dégager le long de son bord supérieur et de sa face postérieure la sous-clavière pré-scalénique. On isole ainsi les troncs du plexus brachial, puis en disséquant le tissu fibreux derrière la veine, on entre brusquement dans le sac. L'hémorragie est rapidement contrôlée en tendant les anses de caoutchouc préalablement placées et surtout par compression locale. Quand on cesse celle-ci, l'hémorragie de moyenne abondance, peut être absorbée par l'aspirateur. On agrandit alors délibérément la brèche veineuse, mais la paroi du sac est constituée en bas par la 1re côte, en arrière, par le scalène moyen. L'artère et la veine paraissent complètement sectionnées. La 1re côte semble avoir été partiellement fracturée. Il n'est possible de faire l'hémostase qu'en disséquant au bistouri dans le tissu fibreux la terminaison des bouts internes de la veine et de l'artère. On lie celui-ci et suture celui-là, par un surjet à la soie. Ligature des bouts externes. Hémostase. Réparation de la clavicule par une broche intramédullaire. Suture du sternum par un fil d'acier. Septoplix. Un drain dans le creux sus-sternal. Reconstitution du grand pectoral et suture des téguments.

A deux reprises, au cours de la dissection, l'état du malade s'est montré très inquiétant : arrêt des battements du cœur pendant quelques secondes.

A la fin de l'intervention, cependant, bien que le pouls soit très rapide (160) et difficile

à prendre, le facies est assez bon. Au moment où on le passe du chariot dans son lit, il fait une syncope cardiaque irréversible.

Ainsi, sur nos 4 interventions, 2 ont réussi à conserver la perméabilité du tronc artériel, une anévrismorraphie restauratrice a été finalement oblitérante, la troisième a été une anévrismorraphie oblitératrice.

On a discuté l'utilité des opérations conservatrices dans les anévrismes artério-veineux. Les accidents de gangrène après ligature y sont rares. Dans les statistiques récentes de tous les centres vasculaires des Etats-Unis, on n'en trouve qu'un seul cas.

Peut-être ces résultats sont-ils dus aux perfectionnements techniques, à l'usage de l'héparine, à la pratique, très répandue en Amérique, de la sympathectomie préalable.

Mais, comme l'a montré M. Leriche, en dehors des accidents graves, de nombreux inconvénients mineurs menacent les ligaturés des grosses artères : le plus typique est le syndrome de claudication intermittente. Freeman opposait récemment 12 cas d'anévrismes artério-veineux poplités ou fémoraux traités par ligatures, avec 9 claudications intermittentes, à 11 cas des mêmes localisations traités par opération conservatrice, dont 2 seulement présentaient des signes d'insuffisance circulatoire.

A cette supériorité évidente, on ne peut objecter que des inconvénients mineurs : les accidents d'hémorragie sont exceptionnels ; le seul danger réside dans la récidive ou dans le développement d'un anévrisme artériel au niveau d'un point endommagé de l'artère, passé inaperçu à l'intervention. D'où la nécessité d'examiner avec soin la paroi artérielle.

Quelles sont les conditions techniques pour réaliser cette chirurgie conservatrice ?

Le point capital de ces techniques est *la nécessité d'assurer une hémostase préalable parfaite.*

L'idéal, à ce point de vue, est d'opérer sous bande d'Esmarch : ce fut impossible dans nos 4 cas, siégeant tous à la racine des membres. Nous fûmes donc obligés de recourir à l'isolement et à la ligature provisoire des troncs vasculaires à distance du foyer traumatique.

Dans notre première observation (anévrisme artériel axillaire haut situé) l'hémostase fut parfaitement assurée par le clampage de la sous-clavière en haut, de l'axillaire en bas ; l'ouverture du sac fut faite sans aucune dissection et l'opération eut lieu dans les conditions de simplicité et de netteté que nous a enseignées M. Leriche.

Il n'en fut pas tout à fait de même dans les deux anévrismes artério-veineux du membre inférieur : dans ces 2 cas, le même fait m'a frappé : au niveau de l'artère, tout est facile. Toutes les difficultés viennent des veines.

En effet, dans les deux cas, le clampage de l'artère (fémorale dans un cas, iliaque dans l'autre) assècha complètement la plaie artérielle et en permit la suture facile et rapide.

Au contraire pour les veines, la compression des troncs veineux en amont et en aval fut insuffisante : le sang refluait en abondance vers la veine ouverte par les veines collatérales abondantes et plexiformes dans ces deux régions (confluent des fémorales superficielles et profonde, et confluent iliaque interne et iliaque externe). Ce retour du sang rendit difficile l'hémostase de la brèche veineuse qui ne put être assurée, dans les deux cas, que par une double ligature.

Cependant, dans ces deux observations, la cure de l'anévrisme a pu être réalisée avec conservation de la perméabilité d'un tronc artériel essentiel à la bonne nutrition du membre.

Le dernier cas mérite qu'on s'y arrête davantage, puisque l'opération fut mortelle. Avons-nous, dans ce cas, dépassé, comme l'a dit M. Leriche, « la limite d'opérabilité des anévrismes artério-veineux » ? C'est possible. Pourtant, une

communication artério-veineuse de cette importance et dans cette localisation aurait entraîné certainement et rapidement des troubles cardiaques graves.

Avons-nous opéré trop tôt après le traumatisme, nous étant contenté du délai strict de trois mois fixé comme limite inférieure par Grégoire et Mondor ? Il est de fait que nous avons trouvé les gros vaisseaux englobés dans un tissu entièrement dense qui remplissait toute la partie interne du creux sus-claviculaire. Mais cette disposition, due à l'importance du traumatisme, se serait-elle modifiée avec le temps ? Ce n'est pas certain.

Ici encore, mais bien plus que dans les cas précédents, les difficultés sont venues de l'impossibilité d'assurer une hémostase préalable vraiment rigoureuse, dans un confluent vasculaire aussi complexe : même après clampage des troncs brachio-céphaliques, sous-claviers, de la carotide primitive et de la jugulaire interne, le sang revenait par les vaisseaux vertébraux, mammaires internes, cervico-intercostaux cachés dans le tissu cicatriciel qui capitonnait les gros vaisseaux en arrière.

Dans l'article déjà cité, à la lumière de 23 opérations conservatrices, Freeman insiste sur la nécessité d'assurer l'arrêt complet de la circulation artérielle, mais se contente de la simple compression locale ou à distance pour contrôler l'hémorragie veineuse. Pour vérifier le premier point, il recherche avec un stéthoscope stérile la disparition complète du souffle après clampage des artères, avant d'ouvrir le sac. Cet instrument ne nous était pas nécessaire pour craindre l'afflux sanguin venant des branches postérieures de la sous-clavière, mais la possibilité nous a manqué de lier celle-ci dans le tissu fibreux dense qui l'enveloppait.

Et cependant, une fois le sac ouvert, l'hémorragie n'a pas été très abondante. les orifices artériels et veineux ont pu être assez rapidement oblitérés et nous avons regretté d'avoir perdu du temps à une dissection longue et pénible de la limite postéro-supérieure des vaisseaux sous-claviers.

*Réparation de l'artère.* — Nous avons, dans tous les cas, oblitéré l'orifice artériel à la soie 000, surjet dans 3 cas, points séparés dans un cas. Ce temps nous a paru facile et sûr. Nous avons suturé 3 fois l'artère en long ; dans 2 cas, la perméabilité a été conservée, dans le troisième elle a été perdue ; peut-être aurions-nous pu la rétablir en suturant la brèche non pas en long, mais en travers, comme le conseille Freeman. Dans le dernier cas, la suture ne pouvait être qu'oblitérative : même une suture circulaire aurait été impossible, en raison de la perte de substance importante que présentait le tronc sous-clavier.

De ces observation, peut-être pourrait-on déduire les règles suivantes pour le traitement conservateur des anévrismes traumatiques de la racine des membres :

1° Localiser aussi exactement que possible la communication artério-veineuse, avant l'opération, par l'artériographie ;

2° Assurer d'emblée l'hémostase provisoire des artères à distance de la lésion, par clamps ou bandes de caoutchouc ;

3° Ouvrir le sac ou le canal, sans chercher à le disséquer : la compression assurera l'hémostase des veines ;

4° Arrêter l'hémorragie veineuse par ligature ou suture, tandis que l'hémorragie artérielle est contrôlée par des clamps ;

5° Suturer la brèche artérielle, de préférence en travers.

M. Reynaldo dos Santos : Le traitement conservateur est justifié pour éviter la transformation d'une fistule artério-veineuse en une artérite oblitérante. La précision du diagnostic du siège de la fistule est essentielle : artériographie.

L'attaque de la fistule se fait ordinairement par la voie endoveineuse, mais dans les cas où elle serait difficile, on peut l'atteindre par la voie artérielle.

L'hémostase provisoire aux racines du membre inférieur se fait très sûrement par la compression de l'aorte, sans la découvrir par simple pression digitale ou mieux, avec un tampon.

Les thromboses peuvent être évitées grâce à l'héparine. Le contrôle des résul-

tats immédiats doit être fait par l'artériographie sur la table d'opération avant de fermer la plaie opératoire.

Enfin, je ne crois pas que ce soit ni nécessaire ni utile d'attendre trois mois pour opérer, puisqu'on n'a pas besoin d'une circulation collatérale lorsqu'on cherche à rétablir la situation normale.

M. **R. Leriche** : 1° Je voudrais tout d'abord féliciter M. Merle d'Aubigné de nous avoir rapporté son douloureux échec. Je comprends son amertume d'avoir échoué. Qu'il me permette de lui dire qu'il n'est pas certain qu'un autre aurait réussi dans un cas si complexe. Il n'est certainement personne parmi ceux qui se sont voués à cette chirurgie difficile, qui n'ait eu parfois le sentiment aigu qu'il allait laisser son malade sur la table. Je connais journellement cette sensation. Il y a souvent, quelque précaution qu'on ait prise, des hémorragies veineuses terribles au cours des opérations pour fistules artério-veineuses à la racine des membres et on ne saurait trop le rappeler à ceux qui n'en ont pas encore l'expérience.

2° M. Merle d'Aubigné a parlé de la longue tolérance des fistules artério-veineuses. Elle est considérable, mais alors le danger est au cœur et dans la lente et silencieuse transformation des artères en amont. Je puis, à ce sujet, rapporter un fait record. Il y a un an, M. Lenègre m'a confié une femme de soixante-cinq ans qu'il avait vue pour une asystolie grave provoquée par une fistule artério-veineuse cervicale haute. Celle-ci datait d'un accident survenu à l'âge de deux ans. Cette femme avait mené une vie normale, s'était mariée et avait eu des enfants sans avoir à s'inquiéter de son thrill. A l'âge de soixante et un ans, donc cinquante-neuf ans après le début de sa fistule, elle prit de la dyspnée d'effort, puis des œdèmes, de l'ascite, un gros foie et de l'oligurie. Son cœur était énorme, les vaisseaux du cou très dilatés. Le 22 mai 1946, je lui supprimai une communication sous angulo-maxillaire de la carotide externe et de la jugulaire. Tout rétrocéda assez vite, le cœur diminua de volume lentement. J'ai eu récemment des nouvelles de mon opérée : elle va bien et n'a plus d'accident d'insuffisance cardiaque.

3° Dans l'observation rapportée par M. Merle d'Aubigné il a été question de canal intercommunicant. Je crois qu'il n'est pas prudent de se borner dans ce cas à couper le conduit entre deux ligatures. J'ai du réopérer un cas où pareille conduite avait été tenue. Il est plus sûr de fermer par une suture les deux orifices de communication, sur l'artère et sur la veine.

4° Je ne reviendrai pas sur la question de l'hémostase provisoire, sinon pour recommander encore la compression de l'aorte, seul procédé sûr pour le bassin et la racine du membre supérieur. Au membre supérieur, pour les anévrysmes de l'axillaire et de la sous-clavière, je pense qu'il faudrait essayer de faire préalablement la ligature, temporaire ou définitive, de la sous-clavière par la voie transpleurale. On éviterait ainsi les ennuyeuses opérations osseuses préliminaires qui sont si difficiles à bien réparer.

5° R. dos Santos a parlé de l'abord possible de la communication artério-veineuse par la voie transartérielle quand la veine est cachée par l'artère, Robert Danis a publié l'an dernier une très belle observation dans laquelle, voyant mal la veine fémorale au niveau du triangle, il incisa l'artère, fit, par voie transartérielle, la fermeture de la fistule, et sutura l'artère. Un an après l'intervention, l'artériographie montra que la fémorale était normalement perméable.

De tous les procédés que j'ai utilisés pour conserver la voie artérielle (ce qui m'est arrivé 12 fois dans ces dernières années) le plus aisé est certainement le procédé transveineux original de Matas. La séparation de l'artère et de la veine, suivie d'angiorraphie, que j'ai plusieurs fois employée, n'est facile que sur les artères sans collatérales que l'on peut bien exposer comme la carotide primitive et la fémorale superficielle.

6° Il faut s'attendre dans cette chirurgie à des surprises de temps en temps. Après avoir fermé, par voie endoveineuse, une fistule jugulo-carotidienne, j'ai eu, l'an dernier, le désagrément de voir le thrill reparaître au onzième jour. Les troubles de stase papillaire qui existaient avant mon opération et qui avaient diminué s'aggravèrent. En mon absence, mon aide, le Dr Kunlin, réintervint d'urgence et trouva une seconde fistule à quelques centimètres de celle que j'avais fermée. Une suture endoveineuse la ferma. Le malade guérit. Il racontait qu'il avait reçu deux éclats à quelques centimètres l'un de l'autre. Son observation va paraître prochainement dans le travail auquel j'ai fait allusion avec 8 autres observations de chirurgie conservatrice pour fistule artério-veineuse.

M. **Costantini** : Pour répondre à la demande de M. Merle d'Aubigné, je relaterai une observation d'anévrisme de la sous-clavière superposable à la sienne, à cela près que le dispositif anévrismal siégeait à gauche, alors que chez le malade de M. Merle d'Aubigné, il intéressait le tronc brachio-céphalique et se trouvait par conséquent à droite. Il s'agissait d'un anévrisme artério-veineux vieux de plusieurs mois et devenu fort gênant. Le projectile responsable était demeuré fiché dans l'apophyse transverse de la 6e cervicale. Le thrill s'étendait très loin, la poche anévrismale était volumineuse, occupant tout le creux sus-clavier.

J'hésitai longtemps avant d'entreprendre la cure opératoire de cet anévrisme qui paraissait au dessus des ressources chirurgicales. Je m'y décidai à cause de la gêne de plus en plus grande accusée par le blessé.

J'intervins en prenant les plus grandes précautions, dégageant la clavicule pour l'abaisser, me gardant d'attaquer le sac qui battait sous mes doigts. Un tissu de cicatrice très serré fixait la poche anévrismale à la 1re côte, à la colonne vertébrale, à la trachée. Avant d'abandonner, j'essayai de dégager la zone où se trouvait fixé le projectile. Malgré la prudence de ma dissection je vis soudain le sac s'ouvrir et, tout comme Merle d'Aubigné, j'eus beaucoup de peine à maîtriser l'hémorragie qui s'en suivit. Finalement, malgré d'abondantes transfusions, mon blessé succomba.

Comme Merle d'Aubigné, je regrettai d'être intervenu, me demandant d'autre part, si, par une autre technique, je n'aurais pas pu obtenir un meilleur résultat, lorsque je pris connaissance d'un travail anglais où se trouvait décrite une observation comparable à la mienne. L'auteur ayant considéré l'anévrisme comme inopérable par les méthodes habituelles, avait, par la voie thoracique transpleurale découvert la sous-clavière gauche à son émergence de la crosse aortique et il l'avait liée. De ce fait, l'anévrisme s'était affaissé.

On voit que la suggestion que nous soumet M. Leriche avait déjà été envisagée. Elle mérite donc d'être retenue puisqu'aussi bien elle a déjà fait ses preuves.

J'imagine qu'à droite il doit être possible d'aborder dans les mêmes conditions le tronc brachio-céphalique. Ainsi, par ce moyen, on se rendra maître de l'hémorragie, plus exactement, on l'évitera, tout comme en évite toute perte de sang, en comprimant, pour le membre inférieur, non pas l'iliaque externe, mais la bifurcation de l'aorte, comme nous l'a appris M. dos Santos.

M. **P. Brocq** : J'ai été très intéressé par ce que M. dos Santos nous a dit de l'artériographie pour préciser le siège de la fistule artério-veineuse.

A ce propos je voudrais lui demander comment il aurait procédé dans le cas que voici :

J'ai opéré, peu de temps après la libération, un jeune blessé qui présentait après une blessure par balle, un anévrisme artério-veineux sus-claviculaire droit. Le diagnostic clinique de l'anévrisme était facile, le diagnostic du siège plus délicat. J'ai fait le diagnostic d'anévrisme jugulo-carotidien. Après longue incision en L descendant sur le bord antérieur du sterno droit et désarticulation temporaire de la clavicule droite, je me suis dendu compte que la poche anévrismale était en dehors des vaisseaux carotidiens.

Après hémostase temporaire des vaisseaux sous-claviers, j'ai pu réséquer avec quelques difficultés l'anévrisme qui était formé aux dépens de l'artère thyroïdienne inférieure et des deux veines thyroïdiennes. Il y avait deux fistules dans le sac ; l'artère thyroïdienne communiquait avec deux veines.

Si j'avais pu connaître avant le siège exact de l'anévrisme, je n'aurais pas désarticulé la clavicule, je l'aurais sectionnée en deux. La voie d'abord aurait été assez large et la réparation plus facile. L'opéré a guéri sans incident, mais il a conservé un petit degré de subluxation de l'extrémité interne de la clavicule.

L'artériographie pouvait-elle fixer le siège exact, c'est ce que je demande à Monsieur dos Santos, en précisant que le creux sus-claviculaire droit était rempli par la tumeur anévrismale.

M. **Reynaldo dos Santos** : Je ne vois aucune difficulté à faire ce diagnostic avec précision par l'artériographie à condition de la faire à contre-courant puisque la sous-clavière n'était pas abordable avant l'opération par le creux sus-claviculaire.

## *A propos d'une large fistule de liquide céphalo-rachidien au niveau de la colonne vertébrale. Guérison par double intervention sur les ventricules et sur la région fistulisée,*

par M. **Daniel Ferey** (de Saint-Malo), Associé national.

Le 20 mars 1947, nous réintervenons chez un enfant de neuf ans, opéré par nous un an auparavant d'une dilatation kystique de l'épendyme, au niveau de la moelle dorsale. Après avoir été complètement guéri et avoir repris ses jeux avec les enfants de son âge, il présente brusquement, en soulevant une brouette trop lourdement chargée, une paraplégie complète. On l'amène dans notre service trois jours après.

Nous l'opérons dès son arrivée, nous retrouvons le kyste épendymaire et cette fois, nous essayons d'enlever complètement la poche d'une membrane ultra-mince. Il est impossible de suturer la dure-mère en arrière, la face postérieure de celle-ci est remplacée par une membrane d'amnios, simplement étalée à la surface postérieure de la moelle, car la dure-mère coupe à chaque tentative de suture, les muscles sont suturés au catgut n° 3 en deux plans, et la peau au fil de lin. Nous nous absentons, et à notre retour, nous apprenons que dès le sixième jour, une fistule s'est établie et depuis huit jours, l'enfant inonde son lit de liquide céphalo-rachidien. La température oscille entre 38° et 40°, mais l'état général est bon ; la paraplégie n'a pas régressé, mais il n'y a pas d'escarres. Pendant quatre jours, on le met en position très inclinée, tête beaucoup plus basse que les pieds, position ventrale. Le liquide céphalo-rachidien continue à couler en abondance.

Douze jours après le début de la fistulisation, nous tentons l'opération suivante :

Deux trous de trépan occipitaux sont faits comme pour une ventriculographie, la dure-mère incisée, nous introduisons deux sondes urétérales, une dans chacun des deux ventricules et nous les fixons à la peau. Au niveau de l'opération antérieure, la peau est réséquée jusqu'en zone saine, on s'aperçoit que les muscles ont complètement lâché et qu'il s'agit d'une vaste fente dure-mérienne, la membrane d'amnios n'a pas tenu, elle s'est ratatinée et on l'enlève. Nous suturons très soigneusement les muscles à la soie noire, en deux plans à points rapprochés (environ tous les centimètres), les points du plan superficiel sont décalés par rapport au plan profond. La peau est bien affrontée au fil de lin.

L'enfant est de nouveau placé la tête en bas, les pieds en l'air. Le lit est soulevé de 30 centimètres de ce côté. Un traitement à la Pénicilline est aussitôt institué, 200.000 U. O. par jour, pendant douze jours, soit 2.400.000 U. O.

Toutes les trois heures, de jour comme de nuit, pendant les trois premiers jours, on ouvre l'une des deux sondes, fermées par une grosse épingle droite qui fait bouchon.

Au matin du quatrième jour, on enlève la sonde du ventricule droit, au matin du septième jour, on enlève celle du ventricule gauche. Pas de fistulisation au niveau des trous de trépan. La température qui a continué à osciller jusqu'au neuvième jour, commence

à baisser, et arrive à la normale le onzième jour. Par précaution, on continue la pénicilline jusqu'au douzième jour inclus.

Les fils de la peau du dos sont enlevés au neuvième jour, la cicatrisation est parfaite.

On ne remet l'enfant horizontal qu'au quatorzième jour et toujours en position ventrale.

Au seizième jour, il est remis sur le dos, la cicatrice cutanée est en très bon état et les muscles sous-jacents semblent parfaitement soudés. Les mouvements au niveau des membres inférieurs réapparaissent, les troubles sphinctériens ont disparu. Actuellement, deux mois après cette intervention, il est complètement guéri.

Il nous a semblé intéressant de vous rapporter ce cas de vaste fistule céphalo-rachidienne, guéri grâce à la pénicilline à haute dose, qui a permis d'éviter la méningite, complication, presque toujours fatale autrefois, de ces fistules, grâce aussi à la suppression de toute tension au niveau des sutures, par la mise en place des sondes urétérales dans les deux ventricules et par la position très inclinée, l'enfant étant resté, si je puis dire, en Trendelenbourg ventral pendant quatorze jours.

---

*Le Secrétaire annuel* : MARCEL BOPPE.

---

*Le Gérant* : G. MASSON.

---

Dépôt légal 1947. — 2e trimestre. — Numéro d'ordre 503. — *Masson et Cie*, éditeurs, Paris.
Imprimé par l'Ancne Imprimerie de la Cour d'Appel, 1, rue Cassette, à Paris (France).

# MÉMOIRES DE L'ACADÉMIE DE CHIRURGIE

**Séance du 28 Mai 1947.**

*Présidence de* M. Pierre Brocq, *président.*

## CORRESPONDANCE

Une lettre de M. Aboulker posant sa candidature à la place vacante d'associé parisien.

---

## A PROPOS DU PROCÈS-VERBAL

### *Tolérance d'une fistule artérioveineuse carotido-jugulaire pendant soixante-trois ans. Asystolie au bout de soixante-deux ans. Guérison par suppression de la fistule,*

par M. **R. Leriche.**

Dans la dernière séance, j'ai été amené à parler à propos de la longue tolérance des fistules artérioveineuses d'un cas dans lequel j'avais pratiqué la suppression de la fistule soixante-trois ans après l'accident qui l'avait causée. Le hasard m'a fait revoir mon opérée ce matin. Je l'ai priée de venir se montrer à vous. La voici, bien guérie, n'ayant plus rien des accidents asystoliques qui l'avaient amenée en 1946 dans le service de M. Lenègre : gros cœur, remplissant tout le thorax, avec prédominance droite, ascite, œdème des jambes, oligurie et dyspnée d'effort. M. Lenègre avait de suite rattachée ces accidents d'insuffisance cardiaque à une fistule artérioveineuse sous angulo-maxillaire gauche accompagnée d'un énorme développement des veines du cou du même côté. La malade racontait qu'à l'âge de deux ans elle avait eu un traumatisme sur la nature duquel elle ne savait rien, mais qui avait laissé un bruit sous angulo-maxillaire identique au thrill que l'on y percevait toujours. A l'âge de vingt ans, une tuméfaction était apparue sous l'angle de la mâchoire. Elle ne l'incommodait pas. Elle se maria mena une grossesse à bien et vécut de façon normale jusqu'à soixante et un ans où elle fut gênée par une dyspnée d'effort croissante qui la conduisit à soixante-cinq ans auprès de M. Lenègre, qui me l'adressa.

Le 22 mai 1946, donc soixante-trois ans après l'installation de la fistule, en plein état asystolique, je pus, sous anesthésie locale, isoler les veines qui couvraient la région, découvrir la carotide primitive, grosse comme une aorte, passer un lien sous elle et, en remontant le long d'une grosse veine, apercevoir la communication artérioveineuse assez haut derrière le maxillaire, qui me parut siéger sur la carotide externe et la jugulaire interne. Elle était si inaccessible qu'il était impossible d'ouvrir la veine pour fermer la communication. Je me contentai, avec l'aide et l'avis de mon ami Reynaldo dos Santos qui avait bien voulu m'aider dans cette entreprise difficile, de passer un fil à cheval sur la communication artério-veineuse indiquée par un épaississement blanchâtre. Le fil fut serré à bloc. Le thrill disparut aussitôt. Les veines du cou s'affaissèrent. Je coupai ensuite la carotide externe entre deux ligatures aussi près que possible de la fistule. J'en suturai la tranche inférieure et la plaie fut refermée. Les



*Publication périodique mensuelle.*

accidents périphérique d'origine cardiaque disparurent rapidement. En huit jours tout était terminé, mais le cœur restait assez gros radiologiquement et le souffle systolique qui existait à la base du cœur avait diminué sans disparaître.

Vous pouvez voir qu'un an après l'oblitération fistulaire, la guérison est complète. Le souffle n'existe plus. Il n'y a plus le moindre signe d'insuffisance cardiaque. Mais la carotide primitive est demeurée volumineuse. On la prend aisément entre les doigts. C'est le seul symptôme encore perceptible de cette fistule carotido-jugulaire qui fut tolérée soixante-trois ans.

---

## RAPPORTS

### *Fracture du massif cotyloïdien et du fond du cotyle avec pénétration de la tête fémorale à l'intérieur du bassin. Réduction et contention par traction continue associées à la mobilisation précoce de l'articulation,*

par MM. **Giraud** et **J. Valnet** (de l'Armée).

Rapport de M. Jacques Leveuf.

MM. Giraud et Valnet nous ont adressé une observation de fracture trans-cotyloïdienne du bassin avec pénétration intrapelvienne de la tête fémorale, traitée par l'extension continue au moyen de deux broches de Kirschner, l'une sus-condylienne permettant de tirer dans l'axe du membre, l'autre trans-trochantérienne, permettant de tirer dans l'axe du col.

Cette question a été l'objet de nombreux débats à la Tribune de notre Compagnie, dont je donne l'énuméré à la fin de ce rapport. Tous les détails d'anatomie pathologique, toutes les incidences du traitement ont été envisagés avec soin. Le travail de MM. Giraud et Valnet présente l'avantage de confirmer les données acquises.

Voici le résumé de leur observation :

Le goumier Mohamed Ben... est tombé d'un étage sur la face externe de la hanche gauche. A l'entrée à l'hôpital, le membre est en extension-rotation externe. Le blessé ne peut détacher le talon du plan du lit, mais parvient néanmoins à fléchir la cuisse sur le bassin. La région trochantérienne est aplatie avec flaccidité du tenseur du *fascia lata*. Le toucher rectal détermine une douleur au niveau de la surface quadrilatère sans révéler la saillie d'aucun fragment osseux.

Les radiographies montrent :

1° Une fracture trans-cotyloïdienne avec pénétration de la tête fémorale qui paraît avoir refoulé dans le bassin deux volets osseux, supérieur et inférieur, formés par le fond du cotyle fracturé ;

2° Une fracture verticale double du quadrant antérieur du bassin ;

3° Des fissures au niveau de l'aile iliaque gauche.

MM. Giraud et Valnet croient devoir distinguer outre la fracture trans-cotyloïdienne proprement dite, une « séparation du massif cotyloïdien de l'os coxal », fait qui n'apparaît pas avec netteté sur les radiographies qu'ils ont jointes à leur observation. A mon avis, il s'agit d'un cas banal de fracture trans-cotyloïdienne *où la pénétration de la tête fémorale est très peu marquée*. Les radiographies ne sont pas assez nettes pour qu'on puisse se rendre compte du refoulement exact des fragments osseux acétabulaires. Le seul point particulier est la présence de fissures sans déplacement au niveau de l'aile iliaque dont l'importance est vraiment secondaire.

L'intervention a consisté à placer des broches de Kirschner, l'une trans-trochantérienne (introduite avec beaucoup de précautions mais sans difficulté réelle), l'autre sus-condylienne.

Le membre a été ensuite immobilisé sur une attelle de Braun mise sur un cadre de Blacke. Une traction de 17 kilogrammes a été appliquée sur l'axe du membre et une de 12 kilogrammes sur l'axe du col. La radiographie de contrôle, faite une heure après l'intervention, montre une hypercorrection du déplacement de la tête. La traction est alors réduite à 6 kilogrammes au niveau des deux axes du membre.

Au cours du traitement, les auteurs ont recommandé au blessé de mouvoir le tronc sur les cuisses de manière à mobiliser la hanche. Au dix-neuvième jour, ablation de la broche sus-condylienne ; au cinquante-huitième jour, ablation de la broche trans-trochantérienne.

Le malade marche très bien. La hanche présente des mouvements normaux, sauf une légère limitation de l'adduction, de la rotation externe et de la rotation interne.

A l'heure actuelle les auteurs qui ont publié des travaux sur cette question, sont d'accord, en grande majorité, pour préconiser la réduction du déplacement intrapelvien de la tête fémorale par une traction continue *exercée directement sur le col* soit au moyen d'une broche trans-trochantérienne, soit au moyen d'une vis enfoncée dans l'axe du col.

L'association à cette traction latérale d'une traction suivant l'axe du membre a été employée dans quelques cas (Gandy, Cadenat, en particulier). A mon avis, cette extension suivant l'axe du membre n'apporte aucun élément utile à la réduction du déplacement intrapelvien de la tête fémorale. *Seule la traction directe sur le col est nécessaire et suffisante à la réduction et à la contention de ces lésions traumatiques.* Peu importe d'ailleurs que la traction soit assurée par une vis ou par une broche de Kirschner, pourvu que cette traction puisse être appliquée correctement dans l'axe du col.

A l'extension continue ordinaire, je préfère, comme on le sait, une traction qui prend un point d'appui sur une culotte plâtrée. L'appareillage est beaucoup plus simple et le blessé peut être déplacé immédiatement sans difficulté, même à grande distance. A défaut de l'appareil spécial que j'ai fait construire par Guyot, il est toujours facile d'improviser une traction prenant point d'appui sur une culotte plâtrée. Le gros avantage de cette technique est de doser plus exactement la traction. Quand la réduction a été obtenue, il suffit de maintenir la traction en place jusqu'à consolidation. Celle-ci est assez rapide puisque la traction a pu être supprimée (par suite du « foirage de la vis ») au dix-neuvième jour et au vingt-quatrième jour, dans 2 des cas que j'ai rapportés, sans que le déplacement se soit reproduit.

Quel que soit le procédé employé, les fragments du fond cotyloïdien refoulés en auvent dans le pelvis ne sont jamais complètement réduits, ce qui ne présente aucun inconvénient. MM. Giraud et Valnet semblent faire jouer un rôle à la traction par le ligament rond dans la réduction de ces fragments acétabulaires : ceci est bien difficile à imaginer puisque le ligament rond ne prend insertion que sur l'extrémité inférieure du cotyle.

Quand le déplacement de la tête a été bien réduit et maintenu réduit pendant un temps suffisant, les résultats sont toujours d'excellente qualité, ainsi qu'en font foi toutes les observations présentées à notre Tribune. Il m'est donc impossible d'accepter sur ce point les réserves formulées par les auteurs dans les commentaires qu'ils ont ajoutés à leur observation.

Je remercie MM. Giraud et Valnet de nous avoir envoyé cette nouvelle observation et je vous propose de verser leur consciencieux travail aux archives de l'Académie.

*Communications faites à l'Académie*

Deux observations d'irruption pelvienne de la tête fémorale. André Guillemin. Rapport de M. Antoine Basset, 54, n° 29, 17 novembre 1928, 1192.

Fracture du cotyle avec pénétration intrapelvienne de la tête fémorale. Pierre Mocquot. 54, n° 31, 1er décembre 1928, 1246.

Fracture transcotyloïdienne de la ceinture pelvienne traitée par extension continue à la broche trans-trochantérienne. M. Paitre. Rapport de M. H. Rouvillois. 57, n° 288, 7 novembre 1931, 1281.

Fracture par enfoncement du cotyle avec pénétration intrapelvienne de la tête fémorale. Leveuf et Pakowski. 58, n° 17, 4 juin 1932, 818.

Fracture par enfoncement du cotyle avec pénétration intrapelvienne de la tête fémorale (deuxième observation). Leveuf. 58, n° 32, 17 décembre 1932, 1537.

Fracture transcotyloïdienne du bassin avec pénétration intrapelvienne de la tête fémorale.

Robert Dupont et Henri Godard. Rapport de M. Jacques Leveuf, **59**, n° 28, 4 novembre 1933, 1258.

Appareillage des fractures transcotyloïdiennes du bassin avec pénétration intrapelvienne de la tête fémorale. Guillermo. Rapport de M. Marcel Boppe. **61**, n° 15, 11 mai 1935, 610.

Fracture transcotyloïdienne du bassin avec pénétration intrapelvienne de la tête fémorale. Réduction aisée par extension continue sur broche de Kirschner. Gandy. Rapport de M. Cadenat. **64**, n° 25, 26 octobre 1938, 1104.

Sept observations de fractures de la cavité cotyloïde. J.-P. Grinda. Rapport de M. Cadenat. **64**, n° 25, 26 octobre 1938, 1108.

Sur un cas de fracture transcotyloïdienne. Roger Petrignani. Rapport de M. Antoine Basset, **69**, nos 17, 18, 19, 26 mai, 2 et 9 juin 1943, 318.

M. **Sénèque :** L'appareil de Leveuf est excellent pour réduire le déplacement intrapelvien de la tête fémorale, mais ce traitement orthopédique *laisse subsister la possibilité d'un déplacement secondaire intrapelvien de la tête fémorale.* Dans 1 cas que j'ai observé et traité jadis à l'Hôtel-Dieu, j'avais obtenu, grâce à une vis enfoncée dans la tête, une excellente réduction et même une hypercorrection — j'avais donc relâché la traction et l'ai laissée en place pendant un mois —. Comme je n'avais exercé aucune action sur le fragment iliaque (fortement déplacé en dedans) une fois la traction enlevée, le déplacement intrapelvien s'est reproduit et je pense que Boppe a tout à fait raison en agissant par voie sous-péritonéale sur le fragment iliaque déplacé comme temps complémentaire à la traction sur la tête.

M. **Merle d'Aubigné :** Je me sers régulièrement, pour les fractures du cotyle avec pénétration de la tête, de l'excellent appareil de Leveuf. Je considère la traction sur vis comme mieux supportée, plus facile à établir, et plus efficace que la broche trans-trochantérienne.

J'ai vu un cas dans lequel la traction dans l'axe du col fut insuffisante pour dégager la tête profondément enclavée et accrochée au fragment supérieur du cotyle. La traction dans l'axe du membre fut nécessaire pour la dégager.

Enfin, sur la bénignité des fractures du cotyle avec enfoncement, je ferai quelques réserves. J'ai vu plusieurs fois apparaître à plus ou moins longue échéance, des accidents d'arthrite dégénérative, vraisemblablement due à la réduction incomplète des fragments cotyloïdiens.

M. **Jacques Leveuf :** Je remercie mes amis Sénèque, Merle d'Aubigné et Boppe, des faits intéressants qu'ils nous rapportent. Ces observations méritent d'être consignées dans nos Bulletins, car elles représentent des faits nouveaux qui complètent l'état actuel de la question telle que je vous l'ai résumé à propos du travail de MM. Giraud et Valnet.

## *Ostéomyélite aiguë du tibia traitée par résection secondaire précoce. Récidive éloignée d'une ostéomyélite grave sur le tibia régénéré. Nouvelle diaphysectomie,*

par M. **J. Magnant** (de Langon).

Rapport de M. Jacques Leveuf.

L'observation que nous a envoyée le Dr Magnant est un cas exceptionnel mais qui présente un très grand intérêt. Voici cette observation résumée :

Paul C..., cinq ans, présente une ostéomyélite aiguë du tibia gauche avec bactériémie positive. Le début des accidents remonte à quinze jours.

Dès l'entrée de l'enfant à l'hôpital, on immobilise le membre dans un appareil plâtré.

Dix jours plus tard (soit le vingt-cinquième jour de la maladie), M. Magnant incise un gros abcès contenant du staphylocoque doré. La fièvre ayant tendance à reprendre, il pro-

tique une diaphysectomie trois jours plus tard (soit le vingt-huitième jour). La résection emporte les deux tiers supérieurs du tibia, mais laisse en place une partie de la métaphyse supérieure adhérente au cartilage de conjugaison. Suture du périoste par des points séparés de catgut. On termine en plaçant une petite mèche sous le jambier antérieur, puis on réunit les téguments par quelques crins séparés. Application d'un plâtre fenêtré permettant



Fig. 1.

Fig. 1. — Reconstitution du tibia, vingt mois après la première résection.

Fig. 2. — Reconstitution du tibia, deux mois après la deuxième résection.



Fig. 2.

de faire des pansements à partir du septième jour (il est probable que la mèche a été enlevée à ce moment).

A ce traitement chirurgical a été adjointe une vaccination par l'anatoxine staphylococcique et une cure de fontamide.

Trois mois après, la diaphyse est entièrement reconstituée. L'enfant reprend bientôt une vie normale, puis est perdu de vue.

Vingt mois après, l'enfant est ramené avec une récidive d'ostéomyélite au niveau du même tibia, survenue à la suite d'un traumatisme assez léger. La radiographie confirme

la parfaite reconstitution de l'os, mais avec une petite géode à son extrémité supérieure.

Un traitement à la pénicilline est mis en œuvre. Dès le lendemain, M. Magnant incise l'abcès de jambe qui contient du staphylocoque doré, puis applique un appareil plâtré fenêtré pour permettre les pansements.

Néanmoins, la température persiste, expliquée par une réaction articulaire du genou où la ponction ramène du pus contenant du staphylocoque. A la pénicilline générale, M. Magnant adjoint des injections locales de 100.000 unités de pénicilline faites dans l'articulation à cinq reprises.

L'état général s'améliore. La réaction articulaire disparaît, mais l'état local n'est pas satisfaisant. Au niveau de l'incision, le tibia paraît séquestré.

Dans ces conditions, M. Magnant exécute une nouvelle diaphysectomie, un mois et vingt-trois jours après le début de cette récidive. La métaphyse est curetée sur une assez grande profondeur (probablement jusque dans l'épiphyse) et des mèches imbibées de pénicilline sont introduites dans la plaie. Aucune suture des téguments.

Rapidement, tout rentre dans l'ordre. Un mois et demi plus tard, la plaie est cicatrisée. Quatre mois après la résection, le tibia est régénéré et l'enfant est levé. Il est à l'heure actuelle complètement guéri.

L'observation de M. Magnant est, comme je l'ai dit, un fait exceptionnel.

La seule récidive d'ostéomyélite que j'ai observée après résection diaphysaire est un cas d'un tout autre ordre. L'enfant âgé de neuf ans et demi avait présenté une ostéomyélite aiguë de l'extrémité inférieure du tibia, traitée au dix-septième jour de la maladie par une résection diaphysaire primitive ayant emporté les deux tiers inférieurs de l'os. Après de nombreux avatars le tibia finit par se reconstituer de manière à peu près satisfaisante.

Trois ans et sept mois après le début de la première maladie l'enfant fit une nouvelle poussée d'ostéomyélite aiguë sur la partie supérieure du tibia qui n'avait pas été intéressée par la résection (en même temps d'ailleurs qu'une ostéomyélite du péroné voisin qui avait été autrefois réséqué pour s'opposer à une incurvation de la jambe).

Cette observation de poussée d'ostéomyélite nouvelle sur la partie d'os ménagé par la résection ne rentre donc pas dans le cadre des observations telles que celle de M. Magnant. Par ailleurs, je ne sache pas qu'un seul cas analogue ait été signalé par les auteurs Français.

Dans la littérature je n'ai trouvé qu'une observation exactement superposable, publiée par Blalock et Rankin (*The British Journal of Surgery*, V. XXII, n° 88, avril 1946).

L'observation de ces deux auteurs est celle d'une ostéomyélite survenue chez un enfant de six ans, où une résection immédiate de toute la diaphyse tibiale a été faite au deuxième jour de la maladie. Là aussi le périoste a été suturé. La reconstitution de l'os avait été excellente.

Mais deux ans et demi après, à la suite d'un léger traumatisme, se produisit une récidive d'ostéomyélite sur l'os régénéré. Une incision fut faite, suivie de curettage de l'os. Quatre jours après l'incision une diaphysectomie fut exécutée. Toutefois il existait un trajet suppuré conduisant à l'articulation du genou à travers l'épiphyse. L'arthrite purulente du genou ne put être jugulée et les auteurs furent obligés d'amputer leur malade dix semaines après la résection. Dans ce laps de temps, une nouvelle diaphyse s'était régénérée, composée en grande partie d'un tissu ostéoïde légèrement infecté.

Les récidives d'ostéomyélite aiguë après résection diaphysaire sont si exceptionnelles qu'on doit discuter les raisons pour lesquelles peuvent survenir des accidents de cet ordre.

Dans l'une et l'autre des observations que je viens de signaler, la récidive est survenue deux ans environ après la résection.

En outre, dans les 2 cas, on trouve un autre trait commun : la suture du périoste après la résection. Bien que je n'aie pour ainsi dire jamais suturé le périoste après une diaphysectomie je ne pense pas qu'il faille voir là une cause de récidive. Notre collègue Sorrel a eu recours à cette manœuvre à la suite d'un très grand nombre de résections, sans aucun inconvénient semble-t-il

La résection de M. Magnant est une résection secondaire faite au vingt-huitième jour. Les auteurs anglais ont exécuté une résection primitive au deuxième jour. En apparence les conditions paraissent tout à fait différentes. Elles ne le sont peut-être pas autant qu'on pourrait le croire, en ce qui concerne les accidents infectieux.

Lors de sa première résection M. Magnant a laissé un petit fragment de métaphyse en place (le fait est fréquent). Surtout il a placé une mèche au voisinage du foyer de résection et a été conduit à faire une série de pansements locaux. Ces dernières manœuvres sont susceptibles, à mon avis, de favoriser une « surinfection » du foyer, comme je vous l'ai exposé dans une communication précédente. Néanmoins la guérison a été obtenue mais avec persistance au niveau du tibia d'une géode contenant sans doute des staphylocoques dont la virulence a été réveillée près de deux ans après.

Les auteurs anglais ont exécuté leur résection au deuxième jour, c'est-à-dire à une date où les réactions de défense de l'organisme n'existent pas encore. Mes études ont montré en effet que c'est aux environs du quinzième jour après le début des accidents que la virulence des staphylocoques diminue pour disparaître complètement un peu plus tard, *à condition de ne pas favoriser la « surinfection » du foyer.* La résection au deuxième jour est donc faite dans des circonstances telles que des staphylocoques vivants ont pu être retenus au niveau de l'os régénéré. Il apparaît même que la suture périostée n'est peut-être pas très légitime après une résection extrêmement précoce.

Je ne cherche pas à dissimuler combien les spéculations de cet ordre, basées sur deux faits seulement, me paraissent fragiles. Mais c'est pour l'instant la seule explication que je puisse entrevoir de ces curieuses récidives.

Dans les 2 cas une nouvelle diaphysectomie a été faite et l'os a régénéré une deuxième fois, en particulier dans le cas de M. Magnant où une belle guérison secondaire a été obtenue. Il est vrai que lors de sa deuxième résection M. Magnant avait à sa disposition de la pénicilline, qui a joué un certain rôle dans le bon résultat obtenu.

En ce qui concerne la régénération de l'os après la deuxième résection (itérative) il n'y a là rien qui doive nous étonner. Les conditions de reconstitution de l'os étaient parfaites puisque le tibia avait été enlevé au cours d'une nouvelle poussée d'ostéomyélite aiguë avec suppuration abondante.

Des travaux importants faits dans mon laboratoire par Cartier, ont montré que la matrice protéique de l'os ne devient apte à fixer le calcium que lorsque le collagène qui la compose a été soumis à l'action d'un enzyme (catheptase) lequel est sécrété par les globules blancs. L'afflux d'éléments jeunes et actifs de la série blanche, tel qu'on le voit dans une suppuration aiguë, est indispensable à la régénération osseuse, comme je l'ai établi au point de vue clinique il y a une vingtaine d'années. C'est ce simple fait qui a permis désormais aux auteurs d'exécuter des résections diaphysaires avec des succès à peu près réguliers.

Je remercie en votre nom M. Magnant de nous avoir adressé cette belle observation qui s'ajoute aux nombreux travaux qu'il a déjà présentés à notre Compagnie.

(L'observation *in extenso* est versée aux Archives de l'Académie sous le n° 459.)

## *Kystes hydatiques du foie et des poumons,*

par MM. **M. Bérard** et **J. Sournia** (de Lyon).

Rapport de M. J.-L. Roux-Berger.

MM. M. Bérard et J. Sournia nous ont envoyé une très intéressante observation qui met en évidence d'une façon remarquable toutes les difficultés diagnostiques et thérapeutiques que pose l'échinococcose à localisation multiples.

Nous savons tous que le développement de la chirurgie thoracique, la découverte de plus en plus fréquente d'images rondes répondant à des lésions très diverses (cancer bronchiolaire, tuberculome, kystes divers) ne permet plus de dire que le diagnostic de kyste hydatique est facile, comme il est classique de le dire. Il le fut dans le cas particulier à cause de la multiplicité des localisations, mais l'observation que nous rapportons illustre toutes les difficultés thérapeutiques, la question des voies d'abord et pose le problème de la soi-disant guérison des kystes hydatiques par vomique.

Observation. — M. Vis..., âgé de vingt-trois ans, est adressé, en août 1945, dans le service de notre maître le professeur Santy, avec le diagnostic de kystes hydatiques multiples du poumon. Dans les antécédents de ce malade ne se trouve à signaler qu'un séjour de quatre ans en Afrique du Nord. Incorporé en Algérie en 1940, la radiographie pulmonaire est négative. D'année en année, jusqu'en 1944, de nouvelles radioscopies ne montrent rien d'anormal.



Fig. 1.

En juin 1944, à l'occasion d'un traumatisme banal, surviennent des hémoptysies et une douleur thoracique droite. Il n'est pas fait alors de radiographie, une ponction pleurale est négative, la température reste néanmoins aux alentours de 38° durant une quinzaine de jours. Le 15 août 1944, ce jeune soldat débarque sur les côtes méditerranéennes, avec les forces de la 1re Armée, mais la persistance d'un point de côté le fait hospitaliser à Dijon. Durant un an, aucun diagnostic précis n'est envisagé : ce n'est que devant l'importance croissante des lésions pulmonaires radiographiques que ce malade est orienté sur un centre de chirurgie thoracique.

Les clichés montrent, à ce moment, une série d'images cycliques : à droite, opacité circulaire surmontant exactement le diaphragme et, en outre, zone de condensation limitée, bien isolée dans le parenchyme, de topographie sous-claviculaire : à gauche, zone d'opacité régulière dans le champ pulmonaire moyen.

Le séjour prolongé de ce malade en Afrique du Nord permet de poser sans discussion le diagnostic de kyste hydatique, en l'absence même de tests cutanés ou sérologiques. Il est par contre difficile de savoir s'il s'agit, à la base droite, d'un kyste pulmonaire, ou d'un kyste de la convexité hépatique à évolution thoracique. La création d'un pneumopéritoine permet d'affirmer la localisation hépatique : en effet, le diaphragme est décollé du foie

par la bulle gazeuse, et il circonscrit nettement la limite supérieure de la tumeur. En raison du volume de ce kyste hépatique, on décide de l'aborder en premier : sa migration haute pousse à une voie d'accès thoracique.

Le 16 août 1945, sous anesthésie locale, résection de la 8e côte sur la ligne axillaire moyenne. La plèvre est libre. Le cul-de-sac pleural est refoulé vers le haut, le diaphragme est incisé, les bords de sa brèche sont fixés aux muscles intercostaux. Sur la convexité du foie, bombe le kyste, très superficiel. La ponction permet d'en retirer 150 c. c. de liquide eau de roche, le parenchyme hépatique est incisé au bistouri électrique, la membrane est facilement extirpée en totalité et la cavité hépatique est lavée au formol. Mise en place d'une sonde de Pezzer de petit calibre dans la cavité, dont la paroi superficielle est solidarisée au diaphragme par quelques points de suture.

On établit un siphonage par la sonde ; dans les jours qui suivent l'intervention, s'installe un suintement bilieux qui persisitera pendant plus de deux mois et se tarira spontanément.

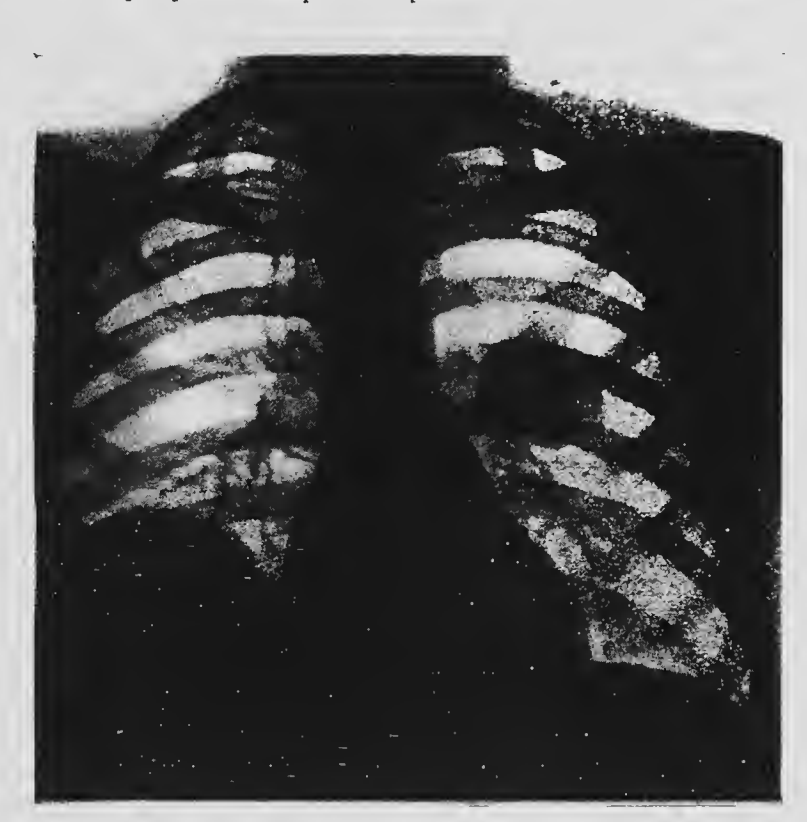


Fig. 2.

Sur le cliché radiographique, pris quelques jours après cette intervention, on a la surprise de constater qu'il existe toujours, à la base thoracique droite, la même image d'opacité circulaire. Dès lors, on se demande si le kyste dont on a pratiqué l'ablation, n'a pas été découvert fortuitement dans le parenchyme hépatique après ouverture du diaphragme, et si l'on n'a pas laissé passer un kyste situé en réalité à la base du poumon droit.

On envisage donc une thoracotomie itérative, mais entre temps, nouvelle surprise radiographique : le kyste du sommet droit a disparu. L'interrogatoire le plus minutieux du malade ne permet de retrouver aucun épisode de vomique traduisant la rupture et l'évacuation de ce kyste par les bronches. Cette évacuation ne se serait-elle pas produite durant le sommeil et le liquide inconsciemment dégluti?

Deuxième intervention le 5 décembre 1945.

Sous anesthésie locale, résection de la 6e côte sur la ligne axillaire moyenne. La plèvre apparaît libre, on aperçoit nettement le mouvement de va et vient du poumon ; en dessous de la languette pulmonaire inférieure, bombe une grosse tumeur apparemment située hors du parenchyme pulmonaire. L'incision prudente de la plèvre provoque un pneumothorax bien supporté. On se rend compte alors que le kyste est bien sous-diaphragmatique. Le diaphragme qui le surplombe est le siège d'une véritable ectasie avec une ébauche de collet à la partie inférieure ; la ponction ramène 250 c. c. de liquide eau de roche. Après incision du diaphragme, la membrane hydatique est vue immédiatement, on l'extirpe sans la moindre

difficulté. Il s'agit ainsi d'un kyste, non pas intra-hépatique, mais développé entre face inférieure du diaphragme et convexité du foie avec laquelle il n'affecte que des rapports de contiguité. Il est possible, dans ces conditions, de refermer la plaie opératoire sans drainage. En fin d'intervention, le pneumothorax opératoire est aspiré.

Reste le kyste du poumon gauche. On décide de l'opérer en deux temps après symphyse pleurale. Le 18 janvier 1946, l'accolement de la plèvre est réalisé par une mèche iodoformée, après résection limitée des 3e et 4e côtes dans l'aisselle. Dans le second temps, le kyste est facilement découvert par ponction et la membrane extraite après pneumotomie. Drainage durant quelques jours de la cavité pulmonaire. Suites des plus simples.

Un cliché pulmonaire, pris un mois après cette dernière intervention, montre une image parfaitement normale à gauche. Par contre, à droite, à la place du kyste supérieur spontanément disparu, se dessine maintenant une image annulaire semblant bien témoigner de la persistance d'une cavité pulmonaire.

Deux mois plus tard, alors que ce malade se trouvait en pleine convalescence, brusque poussée thermique à 39°, dyspnée, apparition à la radiographie d'une opacité dans le champ pulmonaire gauche. Une ponction ayant ramené du pus, on draine la plèvre à travers un espace intercostal. Malgré cela, l'aggravation rapide des signes généraux amène la mort dans la cachexie et l'hecticité, le 26 mars 1946.

La vérification nous a permis les constatations suivantes :

Il existe à gauche une pleurésie purulente de la grande cavité ; le foyer de pneumotomie du lobe supérieur est parfaitement normal et le parenchyme pulmonaire n'est le siège d'aucune suppuration.

Dans le lobe supérieur droit, par contre, existe une cavité contenant une membrane hydatique flétrie.

Le foie est extrêmement volumineux ; son incision découvre un kyste hydatique des dimensions d'une tête d'enfant, rempli de pus, occupant la majeure partie du lobe droit.

Les auteurs font suivre cette observation de commentaires auxquels on ne peut que s'associer.

1° C'est d'abord la manière dont ces kystes multiples ont commencé leur évolution clinique : une radioscopie pratiquée au début de l'année 1944 n'a rien montré d'anormal dans les deux champs pulmonaires, alors que quelques mois après, ce malade souffrait à droite et avait des hémoptysies. Il est à noter que si le kyste droit s'est ainsi manifesté, ni les kystes hépatiques, ni le kyste du poumon gauche n'ont jamais amené le moindre signe fonctionnel. *La rapidité de l'évolution* et *l'insidiosité* de l'échinococcose viscérale sont des données certes classiques mais particulièrement mises en valeur ici.

2° Les *kystes hydatiques sous-diaphragmatiques* attirent quelques remarques.

Le siège en a été difficile à préciser : seul le pneumo-péritoine nous a montré leur localisation abdominale.

Comme voie d'abord pour ces kystes à migration thoracique, nous avons utilisé, comme Sauvage et Mathey l'ont encore fait récemment dans deux cas, une voie large transthoracique avec solidarisation du diaphragme à la plaie opératoire : la première fois, nous avons passé sous la plèvre, la deuxième fois à travers elle. Dans les deux cas les suites se déroulèrent sans incident après simple aspiration du pneumothorax, sans drainage pleural : les précautions techniques actuelles ont beaucoup diminué les dangers de cette chirurgie transpleurale, celle du kyste hydatique en particulier.

Après l'ablation d'un premier kyste de la convexité hépatique, la persistance sur les clichés d'une déformation de la coupole diaphragmatique nous a fort intrigués. Notre première intervention, faite par décollement pleural forcément limité, nous avait donné sur le diaphragme une vue peut-être incomplète, et nous avons dû laisser passer ce kyste faisant hernie à travers le diaphragme ; on peut évidemment nous reprocher de n'avoir pas fait tirer un cliché sur la table d'opération, avant la fermeture du diaphragme, cliché qui nous aurait montré le caractère incomplet de notre opération. Cette aventure permet, en tous cas, de renouveler à l'abord sous-pleural le reproche de donner sur la coupole diaphragmatique dans son ensemble, une vue beaucoup plus restreinte que l'abord transpleural.

En ce qui concerne l'échinococcose à localisation pulmonaire et hépatique, cette histoire clinique confirme la nécessité d'explorer systématiquement le foie chez tout malade porteur d'une lésion pulmonaire dont on suspecte la nature parasitaire. Pareille exploration n'est pas toujours aisée, même aidée d'un excellent examen clinique, ou de la radiologie ; notre observation le montre bien, puisqu'une première intervention dirigée contre le foie n'a pas été complète et a laissé persister un kyste intraparenchymateux, et c'est finalement ce dernier qui devait emporter notre malade : c'est lui que nous considérons comme responsable de l'hecticité terminale (après son infection, sans doute par voie biliaire) et c'est lui que nous croyons être la cause de la pleurésie purulente gauche. En effet, l'ablation chirurgicale du kyste du poumon gauche s'était déroulée sans incident, en plèvre bien symphysée, ses suites avaient été parfaitement simples, cliniquement et radiologiquement, et surtout l'autopsie nous a montré l'intégrité du foyer opératoire. Cette suppuration pleurale doit être tenue pour métastasique, trouvant son origine dans l'important foyer de suppuration hépatique.

3° L'intérêt enfin de notre observation fut de nous permettre d'assister à la longue *évolution spontanée* d'un kyste hydatique intrapulmonaire. Nous avons décelé ce kyste en plein territoire pulmonaire droit, nous avons assisté à sa disparition brutale. Il ne persistait alors sur les clichés aucune image anormale ; dans les semaines suivantes, s'est dessinée une image cavitaire, et finalement l'autopsie nous permit de découvrir l'existence d'une membrane hydatique à la place de l'ancien kyste. Ce fait nous permet d'émettre d'importantes réserves sur la classique et soi-disant fréquente guérison spontanée des kystes hydatiques ; cette guérison existe indiscutablement, on ne saurait la nier. Mais il est évident que très souvent la vomique « curatrice » doit être incomplète, n'évacuant que le liquide hydatique, laissant la membrane proligère. Si ce corps étranger persistant peut indéfiniment être toléré, il peut aussi bien provoquer et entretenir une suppuration (l'apparition de l'ombre cavitaire, dans notre observation, témoigne de la réaction parenchymateuse), et cette suppuration ne saurait être guérie que par l'ablation de la membrane.

Ni la tomographie, ni le lipiodol ne paraissent devoir donner des renseignements sur la persistance ou non de la membrane après vomique ; il nous semble donc nécessaire, dans ces cas, de suivre longuement les malades, de surveiller l'évolution d'une cavité résiduelle éventuelle, l'apparition de signes de suppuration pulmonaire et, au moindre doute, il sera indiqué d'ouvrir la cavité pour en extraire la membrane. Ce geste simple, pratiqué en plèvre symphysée, doit mettre à l'abri de toute infection tardive.

Si certaines conclusions sont à tirer de cette observation, nous voudrions, une fois de plus, mettre l'accent sur la gravité de l'échinococcose multiple et de la toute particulière gravité de l'association des kystes pulmonaires aux kystes du parenchyme hépatique.

Je vous propose de remercier MM. M. Bérard et J. Sournia et de publier leur travail dans nos *Mémoires*.

M. **Robert Monod** : Nous ferons, à propos du rapport de M. Roux-Berger sur l'observation de MM. Bérard et Sournia, quelques remarques : la première est de soulginer la rareté des kystes hydatiques multiples du poumon. Chez une de nos malades nous avons observé, évoluant simultanément, 3 kystes hydatiques étagés à droite, l'un, du poumon ; le second, du foie ; le troisième du rein. Un pneumopéritoine nous avait permis de localiser le kyste du poumon et celui du foie. Nous avons abordé le premier par le thorax, le second par voie abdominale, ce qui a permis de déceler un troisième kyste du rein qui n'avait pas été diagnostiqué.

Comme nous l'avons montré avec M. Azoulay, le pneumopéritoine est une méthode de diagnostic précieuse pour les tumeurs de la base du thorax quand

on hésite sur leur siège sous- ou sus-diaphragmatique. Quant au kyste du sommet du poumon droit signalé dès l'observation de M. Bérard, il n'avait pas disparu mais il a dû se vider par voie bronchique à l'insu même du malade ; sa paroi est d'ailleurs encore visible sur les clichés qui ont été projetés, sous l'aspect d'un mince liséré.

Il y a intérêt à ne pas laisser ces kystes vidés, ils peuvent donner lieu à deux ordres de complications, soit à des hémorragies graves et récidivantes, comme celles qui ont failli emporter le malade que nous avons suivi avec Kourilsky et dont l'observation a été publiée dans les *Archives médico-chirurgicales du poumon*, soit être à l'origine de collections suppurées, prenant l'allure d'un abcès du poumon.

M. **Quénu** : J'ai opéré quelques cas de kystes hydatiques du poumon. Je vous demande la permission de consulter mes observations avant de vous en parler, car elles sont déjà anciennes. C'est un fait, que me confirmait récemment M. Dévé, que l'échinococcose devient de plus en plus rare en France.

---

## COMMUNICATION

### *Le choix de la meilleure méthode opératoire dans les sciatiques d'origine discale d'après l'étude des résultats éloignés,*

par MM. **D. Petit-Dutaillis** et **B. Pertuiset.**

L'un de nous, pouvant actuellement baser son expérience sur 250 sciatiques opérées, il nous paraît intéressant de méditer nos résultats et de voir les conclusions pratiques qu'il convient d'en tirer pour le choix de la meilleure méthode chirurgicale. Sur ces 250 sciatiques, 185 étaient en rapport avec une hernie discale, 65 relevaient de causes diverses (arachnoïdite, épidurite, traumatisme, etc.) ou ne relevaient d'aucune cause apparente. Les sciatiques non discales ont toutes été traitées par la radicotomie, le plus souvent bilatérale de L 5 et de S 1.

Pour le traitement des hernies discales, nous avons modifié peu à peu notre technique en nous basant sur l'étude de nos premiers résultats. Dans une première série de 44 opérés, nous nous contentions, par une laminectomie large portant sur l'une des deux dernières lombaires ou sur ces deux vertèbres à la fois, d'enlever la hernie par voie extra- ou trans-durale suivant le siège de la hernie. Les résultats éloignés de ces 44 premiers malades, que l'un de nous avait revus avec Ribadeau-Dumas, avec un recul variant de six mois à dix ans, étaient déjà très suggestifs et très encourageants, puisque sur 35 malades atteints de sciatique pure, 30 étaient complètement soulagés et ne se plaignaient plus d'aucun trouble. Les 5 derniers, par contre, tout en étant soulagés, n'étaient pas complètement guéris, soit à cause de la persistance de quelques douleurs lombaires, soit même en raison de l'apparition d'une sciatique du côté opposé à la première atteinte. Chez la plupart, ces douleurs étaient peu intenses et s'amélioraient à la longue au point de disparaître. Ayant vu, par la suite, se répéter ces séquelles, en particulier la récidive de la sciatique du côté opposé à la première atteinte, j'ai cherché à savoir la cause de cette séquelle. Je pensais qu'il s'agissait du développement d'une nouvelle hernie. La nouvelle sciatique ayant acquis chez 6 de ces malades, une acuité suffisante pour légitimer une réintervention, je ne pus mettre en évidence l'apparition d'une hernie discale du côté opposé à la première que 3 fois. Les autres ne présentaient qu'une arachnoïdite assez intense attri

buable au lipiodol. J'ai pris alors soin d'évacuer le plus complètement possible le lipiodol au cours de l'opération. Je n'en ai pas moins continué à observer de temps à autre quelques retours douloureux légers du côté opposé à la première atteinte. C'est ainsi que j'ai été amené à associer à l'ablation de la hernie la radicotomie complémentaire. Je pratiquais le plus souvent une radicotomie bilatérale portant sur la seule racine comprimée du côté de la hernie, et sur la même racine, plus rarement à la fois sur la 5[e] lombaire et la 1[re] sacrée du côté sain.

En même temps que se perfectionnait le diagnostic clinique, nous étions amenés à nous passer de plus en plus souvent du lipiodol, suivant en cela l'exemple d'André Sicard. Depuis deux ans, nous ne le réservons plus qu'aux cas où le caractère atypique de la sciatique peut faire soupçonner l'existence d'une tumeur.

Pour juger de la valeur de ces modifications techniques, nous avons revu récemment une série de 45 opérés, ne retenant que ceux dont l'opération datait de un à trois ans. Ces 45 cas comprennent 28 sciatiques d'origine discale et 17 sciatiques, la plupart essentielles. Sur ces 45 cas, 37 ont pu être revus et examinés par nous, les résultats des huit derniers malades ne nous sont connus que par la réponse à un questionnaire.

Parmi les 28 sciatiques d'origine discale, 5 étaient opérés depuis trois ans, 10 depuis deux ans, 13 depuis un an. Parmi les malades atteints de sciatique non discale, 4 l'étaient depuis deux à trois ans, 13 depuis un à deux ans.

Résultats. 1° Influence de l'opération sur la douleur sciatique.

Si nous envisageons tout d'abord l'influence de l'opération sur la sciatique en tenant compte de la nature de l'opération pratiquée, les résultats sont les suivants :

a) *Sciatiques d'origine non discale.* — Sur 17 cas, 16 malades avaient subi une radicotomie postérieure bilatérale portant sur la 5[e] lombaire et la 1[re] sacrée. Une seule avait subi une radicotomie portant sur L 5 et S 1, du côté douloureux et sur L 5 seulement du côté non atteint. Cette série a donné 15 guérisons complètes de la sciatique, 1 récidive survenue au bout de huit mois, malgré une radicotomie bilatérale portant sur L 5 et S 1, et guérie secondairement par radiothérapie et une saison à Dax. Il s'agissait d'une sciatique congestive chez une arthritique. La dernière, dont la sciatique était en rapport avec une arachnoïdite, n'avait subi une radicotomie double que du côté malade. On n'avait coupé que la racine L 5 du côté sain. L'opération a donné un échec complet. Mais le résultat est sujet à caution car la malade était devenue morphinomane quand nous l'avons opérée et l'est restée depuis.

Ainsi donc, la radicotomie bilatérale, dans les sciatiques d'origine non discale, permet indiscutablement d'obtenir la guérison de la sciatique dans l'immense majorité des cas (15 cas sur 17, soit 88 p. 100 dont 4 de deux à trois ans, et 11 de un an à deux ans). Les échecs s'expliquent par ce fait que la radicotomie portant sur L 5 et S 1 n'intéresse pas toutes les fibres sensitives venues du sciatique et que, par ailleurs, il existe sans doute des variations individuelles dans la répartition des fibres entre les différentes racines sacrées et lombaires. Nous savons, par ailleurs, que la sensibilité douloureuse n'emprunte pas que les nerfs rachidiens, mais aussi le sympathique. Il est donc très réconfortant d'obtenir une pareille proportion de succès par la seule radicotomie dans les sciatiques banales.

b) *Sciatiques d'origine discale.* — Sur 28 cas, 26 ont été opérés d'emblée par l'ablation de la hernie suivie de radicotomie. Chez 23 d'entre eux, la radicotomie a porté des deux côtés seulement sur la racine (L 5 ou S 1) correspondant au disque hernié. Cette série comporte 19 guérisons, 3 résultats incomplets et 1 échec. 2 malades ayant subi une radicotomie de L 5 et S 1 du côté dou-

loureux et, du côté opposé, une section de la seule racine répondant au niveau du disque hernié, ont obtenu une guérison complète.

Les 2 malades restants avaient subi deux interventions successives : à trois mois d'intervalle pour l'un, un an pour l'autre, pour une récidive de leur sciatique du côté opposé à la première atteinte. La première intervention avait consisté dans l'exérèse simple de la hernie chez le premier, dans l'exérèse de la hernie combinée à la section de la seule racine comprimée chez le second. La densité des adhérences, lors de la deuxième opération, n'a pas permis de savoir, chez l'un d'eux, s'il y avait récidive de la hernie. Chez le second, on a constaté une récidive de la hernie au palper, mais la fibrose cicatricielle rendait son ablation périlleuse. On s'est contenté, dans les deux cas, d'une radicotomie élective de la racine primitivement comprimée du côté guéri. Ces 2 récidives ont donné, à la suite de cette deuxième opération, 1 guérison complète et 1 résultat incomplet.

En somme, sur 28 sciatiques discales nous comptons :

| | |
|---|---|
| Guérisons datant de trois ans | 4 |
| Guérisons datant de deux ans | 9 |
| Guérisons datant d'un an | 11 |

soit 86 p. 100 de guérisons intégrales de la sciatique.

Les résultats incomplets n'en répondent pas moins à une amélioration considérable. Ces malades ne se plaignent plus que par intermittence de quelques douleurs sciatiques légères, à l'occasion d'une marche ou d'une station debout prolongée, soit du même côté qu'avant l'opération, soit du côté opposé. Chez l'un d'eux, la douleur qui, la première fois, était en rapport avec une hernie du disque L 4-L 5 a, cette fois, une topographie nouvelle, type S 1 et il est probable que ce malade présente une nouvelle hernie localisée cette fois au disque lombo-sacré. Chez un autre, dont le soulagement n'est pas complet, il semble que l'origine des douleurs dépende autant de la hernie discale que d'une piqûre fessière faite sur le trajet du nerf. Chez le troisième, enfin, il est vraisemblable qu'il s'agit d'une récidive de la hernie, car les douleurs siègent du côté opposé à la première atteinte. Le seul échec véritable répondait à une hernie ossifiée. Il s'agissait d'une sciatique invétérée, évoluant depuis des années et l'on s'était contenté d'associer à l'ablation de la hernie une radicotomie élective sur la racine correspondante des deux côtés. Le malade eût peut-être guéri avec une radicotomie plus étendue.

*Persistance d'autres séquelles.* — Si la sciatique est le plus souvent définitivement guérie par l'opération, on doit tenir compte de la persistance possible d'autres séquelles mineures, pour apprécier la valeur thérapeutique de l'opération. Si l'on met de côté certains troubles négligeables tels que la persistance de crampes musculaires de la cuisse ou du mollet, du côté de l'ancienne sciatique dont se plaignaient 4 opérés, ou encore de douleurs coccygiennes survenant dans la station verticale et exagérées par la toux, que nous avons relevées chez 2 malades, ces séquelles sont de deux types : 1° les douleurs lombaires, 2° les séquelles nerveuses imputables à la radicotomie.

*La lombalgie* est la séquelle la plus tenace. Nous l'avons observée 11 fois sur 28 pour les hernies discales, 7 fois sur 17 pour les sciatiques d'autres causes. Il ne s'agit certainement pas d'une conséquence de l'opération, car dans 88 p. 100 de nos cas, le malade souffrait d'une lombo-sciatique. C'est l'élément lombaire de cette lombo-sciatique qui est le plus difficile à guérir et qui survit parfois à l'opération. Les malades se plaignent d'une sensation de barre ou d'une pesanteur de la région lombaire apparaissant à la suite de station debout ou assise prolongée. Cette sensation désagréable ne prend qu'exceptionnellement une intensité telle qu'elle entrave la vie professionnelle du malade. Toutefois, 3 malades, opérés de hernie discale, se plaignent de douleurs vives et plusieurs ont dû changer de profession sans pour cela renoncer à une vie active.

La cause de cette lombalgie persistante reste bien mystérieuse. Nous avons cru un moment qu'elle pouvait peut-être s'expliquer par une répercussion sur les articulations inter-apophysaires, de l'affaissement du disque provoquée par la hernie discale. Mais ces troubles ne concordent pas toujours avec un pincement discal sur la radiographie. Le fait que la lombalgie survit aussi bien aux sciatiques discales qu'aux sciatiques d'autre étiologie ou aux sciatiques essentielles s'inscrit également contre cette interprétation. Il est probable que ce sont les ligaments vertébraux et les filets nerveux qui les parcourent qui sont les vrais responsables de ces douleurs persistantes. Le lipiodol n'y est certainement pour rien car nous les voyons persister depuis que nous l'avons supprimé de nos examens. La douleur ne paraît guère non plus imputable à la fibrose cicatricielle péri-durale invoquée récemment par de Sèze et Guillaume, car nous continuons à l'observer, même depuis que nous revenons à une intervention plus économique du type de celle de Love. Quoi qu'il en soit, la lombalgie est, de beaucoup, la séquelle la plus ennuyeuse pour le malade opéré, celle que doivent tendre à supprimer nos efforts dans l'avenir.

*Les séquelles imputables à la radicotomie* ne sont pas non plus toujours négligeables.

Troubles sensitifs. — 1° *Anesthésie.* — Les troubles objectifs de la sensibilité sont constants dans la période qui suit immédiatement l'opération. Mais chez beaucoup de malades ils s'atténuent rapidement au point de disparaître au bout de quelques semaines ou de quelques mois. Chez nos malades revus à longue échéance ils manquaient complètement 18 fois sur 28 malades opérés de sciatique discale, soit à peu près dans les 3/4 des cas. Ceux-ci n'avaient subi, pour la grande majorité, qu'une radicotomie portant sur un seul étage radiculaire. Pour les malades opérés pour une sciatique d'autre cause ou pour sciatique essentielle et qui tous avaient subi une radicotomie portant sur L 5 et S 1 au moins d'un côté, les troubles de la sensibilité avaient disparu lors du dernier examen, 8 fois sur 17, soit dans environ la moitié des cas.

La topographie de ces troubles sensitifs peut varier d'un malade à l'autre dans d'assez notables proportions, voire chez le même malade d'un côté à l'autre, malgré des radicotomies bilatérales rigoureusement symétriques et apparemment équivalentes. Ces constatations montrent que dans la répartition des fibres sensitives d'une racine à l'autre, il y a sans doute quelques variations individuelles. Dans l'ensemble, nos constatations confirment assez bien celles de de Sèze et de ses collaborateurs, avec cette différence toutefois que la topographie des troubles de la sensibilité thermique déborde toujours plus ou moins largement celle des troubles de la sensibilité au tact et à la piqûre. Ces troubles peuvent être schématisés de la façon suivante :

*Pour les radicotomies portant sur L 5 et S 1*, l'anesthésie ou l'hypoesthésie intéressent le plus souvent : la face antéro-externe de la jambe dans sa moitié ou ses deux tiers inférieurs, la partie postéro-externe de la jambe au même niveau, la partie antérieure et externe du cou-de-pied, ainsi que la gouttière rétro-malléolaire jusqu'au tendon d'Achille, la moitié externe de la face dorsale du pied et le tiers externe de sa face plantaire, enfin les 3 derniers orteils (faces dorsale et plantaire).

*Variations.* — L'anesthésie peut s'étendre aux 2 premiers orteils et parfois à la totalité de la plante du pied. Elle peut déborder en haut sur la face postéro-externe du genou et même remonter plus ou moins haut sur la face postérieure de la cuisse jusqu'au voisinage du pli fessier.

*Pour les radicotomies portant uniquement sur S 1.* — La zone d'anesthésie ou d'hypoesthésie la plus couramment observée, intéresse le bord externe du pied, débordant sur les faces dorsale et plantaire, les deux derniers orteils (face dorsale et plantaire), la gouttière rétro-malléolaire externe et la partie tout inférieure de la face postéro-externe de la jambe.

*Variations.* — L'anesthésie peut déborder en haut sur toute la face postéro-externe de la jambe et du genou et même remonter sur la face postérieure de la cuisse.

*Pour les radicotomies portant uniquement sur L 5*, l'anesthésie se présente le plus habituellement sous l'aspect d'une bande verticale occupant la face antéro-externe de la jambe depuis son tiers supérieur jusqu'au cou-de-pied qu'elle déborde, pour finir vers le tiers inférieur de la face dorsale du pied.

*Variations.* — L'anesthésie peut s'étendre en largeur à la face externe de la jambe. Surtout elle déborde souvent sur les faces dorsale et plantaire du gros orteil et parfois des deux orteils adjacents.

Ces troubles sensitifs ne sont un peu gênants que lorsqu'ils s'étendent par trop sur la face plantaire du pied, le malade se plaignant de ne plus sentir le contact du sol. En fait, tous ceux que nous avons vus avaient fini par s'y adapter parfaitement. Cette séquelle est donc, en soi, négligeable.

*Paresthésies.* — Un certain nombre d'opérés se plaignent de paresthésies diverses, rançon banale de toute radicotomie, sensation de striction de la cheville, fourmillements ou impressions de décharges électriques au niveau de la face externe de la jambe, du cou-de-pied et surtout de la face plantaire des trois derniers orteils.

*Troubles vaso-moteurs.* — D'autres se plaignent de sensations de chaud ou de froid subites au niveau du pied, surtout aux changements de température, troubles en relation le plus souvent avec des perturbations de la circulation locale de type sympathique : alternative de pâleur ou de rougeur des téguments. Chez quelques-uns s'ajoutent des troubles sudoraux : peau sèche avec chute des poils ou au contraire hyperhydrose.

Tous ces troubles (paresthésies, troubles vaso-moteurs ou sudoraux) sont fréquents aussitôt après l'intervention mais ils disparaissent le plus souvent dans les trois mois qui suivent l'opération.

*Troubles trophiques.* — Ceux-ci sont exceptionnels. Nous avons cependant observé une ulcération trophique du bord externe du pied chez une malade qui avait subi une radicotomie portant sur L 5 et sur S 1 du même côté.

Tous ces troubles (paresthésies, troubles vasomoteurs ou sudoraux) sont surtout à redouter dans les radicotomies intéressant plusieurs étages radiculaires. C'est ainsi que sur 22 sciatiques (discales ou non) ayant subi une radicotomie sur L 5 et S 1, 10 opérés se plaignaient de paresthésies ou de troubles vasomoteurs, alors que sur 23 n'ayant subi qu'une radicotomie portant soit sur L 5, soit sur S 1, 2 seulement se plaignaient de paresthésies persistantes. *La radicotomie portant sur un seul étage radiculaire est donc admirablement supportée et ne laisse à sa suite que des séquelles exceptionnelles et toujours minimes. La radicotomie étendue à deux étages radiculaires, d'après notre expérience comporte par contre parfois quelques inconvénients qui, sans être graves, n'en sont pas moins appréciables. Il faut réserver cette opération aux cas que l'on n'a aucune chance de soulager autrement. C'est dire que son emploi dans les hernies discales ne doit trouver que des indications exceptionnelles, en particulier dans le traitement de certaines récidives douloureuses qui ne semblent pas en rapport avec une récidive de la hernie. La radicotomie complémentaire dans le traitement des sciatiques discales ne se justifie que si on la fait porter sur le seul étage de la racine comprimée.*

*Troubles moteurs.* — On a signalé parfois des troubles moteurs après la radicotomie, troubles se traduisant le plus souvent par une paralysie ou une parésie des extenseurs du pied. Nous ne l'avons observée que deux fois dans notre pratique. Dans un cas la cause de cette paralysie est restée absolument inexpliquée, la radicotomie ayant été pratiquée avec toute la sécurité et la précision désirables. L'autre est survenue après une radicotomie pour récidive d'une sciatique discale. L'opération avait été rendue extrêmement laborieuse par une arachnoïdite adhésive due au lipiodol. En principe le risque (2 cas sur 250) est

pratiquement minime entre des mains entraînées et ne saurait servir d'argument contre la radicotomie.

RÉSULTATS GLOBAUX. VALEUR THÉRAPEUTIQUE DE L'OPÉRATION.

*Sciatiques essentielles ou de causes diverses en dehors de la hernie discale.* — Si, en tenant compte de toutes les séquelles précitées nous essayons d'apprécier la qualité du résultat obtenu, nous constatons pour les sciatiques non discales traitées par la radicotomie de L 5 et S 1 :

Sur 17 cas : *2 résultats parfaits*, c'est-à-dire 2 guérisons sans aucune séquelle.

*6 très bons résultats*, caractérisés par la disparition de la sciatique avec persistance de quelques séquelles mineures : une fois des douleurs coccygiennes à la toux, deux fois des crampes dans le membre primitivement douloureux associées une fois à des paresthésies et des troubles vasomoteurs, six fois une légère lombalgie après une marche prolongée associée chez l'un des trois opérés à des paresthésies.

*7 bons résultats*, la qualité du résultat étant moindre en raison d'une lombalgie plus accusée, associée cinq fois à des paresthésies ou à des troubles sympathiques. Chez l'un de ces malades la lombalgie était particulièrement tenace et intense.

*1 échec, 1 récidive.*

Sur ces 17 opérés, 14 exerçaient, avant leur maladie, une profession. Ces 14 malades ont tous pu reprendre une vie active. Quatre d'entre eux seulement qui exerçaient une profession pénible, ont dû en changer.

*Sciatiques discales.* — Sur les 28 cas qui tous ont été traités par l'ablation de la hernie combinée à une radicotomie portant le plus souvent sur un seul étage des deux côtés, nous comptons :

*12 résultats parfaits.*

*8 très bons résultats :* guérison de la sciatique avec persistance une fois de douleurs coccygiennes, sept fois de douleurs lombaires légères associées une fois à des paresthésies.

*5 résultats incomplets* à cause de la persistance trois fois de quelques douleurs sciatiques intermittentes après une marche prolongée du côté opéré et deux fois du côté opposé, associées une fois à quelques douleurs lombaires.

*3 résultats médiocres* à cause d'une lombalgie sévère et tenace accompagnée deux fois de paresthésies ou de troubles vasomoteurs.

Sur ces 28 malades, tous sont aptes à gagner leur vie, mais 7 occupant avant leur maladie une profession pénible ont dû la quitter pour une autre plus douce.

Ainsi donc tels qu'ils apparaissent, ces résultats sont sans doute très encourageants puisque presque tous ces malades qui étaient des infirmes sont devenus aptes à gagner leur vie. Il apparaît également avec le recul du temps que les récidives de hernie discale sont rares (7 cas sur 250 dans notre série personnelle), que les hernies multiples étagées sur des disques différents le sont encore davantage (3 cas). Les inconvénients de la radicotomie telle que nous l'avons pratiquée dans les sciatiques d'origine discale comme complément de l'opération sont négligeables. Leurs avantages sur l'ablation simple de la hernie sont également appréciables. Si malgré la radicotomie complémentaire nous voyons, il est vrai, quelques malades se plaindre encore parfois de quelques douleurs sciatiques du côté opéré ou du côté opposé, ces séquelles ont beaucoup diminué de fréquence depuis que nous utilisons la radicotomie complémentaire. Quand elles surviennent, elles sont légères et évitent au malade une réintervention.

Cette technique que nous avons employée dans cette série de malades marque donc pour le traitement des sciatiques d'origine discale un progrès sur l'ablation simple de la hernie que nous pratiquions au début. Il n'en est pas moins vrai que le résultat obtenu, s'il est en général excellent du point de vue de la sciatique, l'est moins du point de vue de la lombalgie. La lombalgie est une

séquelle fréquente de ces interventions. Sans doute est-elle le plus souvent légère et très supportable. Mais elle peut, dans certains cas rares, acquérir assez d'importance pour forcer le malade à changer de profession et nécessiter des soins particuliers. Chez certains elle est assez vive pour que l'on s'efforce de la prévenir ou de la traiter.

Le problème est en réalité assez délicat du fait même que la cause de cette lombalgie n'est pas facile à expliquer. Comme nous l'avons vu, ce n'est ni le lipiodol, ni l'arachnoïdite, ni la fibrose péri-durale, ni la laminectomie large qui peuvent être incriminés. Pour ce qui est de celle-ci qu'on a voulu rendre responsable de la lombalgie, on ne comprendrait pas pourquoi de pareilles séquelles seraient spéciales aux laminectomies pour sciatique, alors que les malades opérés pour tumeur médullaire ou radiculaire, ne la signalent pour ainsi dire jamais. D'ailleurs nous l'avons observée même après simple hémi-laminectomie et Love, le promoteur de cette technique économique la signale aussi chez ses opérés. La persistance de la douleur lombaire ne peut être, selon nous, que d'origine discale. Le fait qu'elle subsiste quel que soit l'aspect radiologique du disque, qu'il y ait ou non pincement de celui-ci prouve qu'il ne s'agit pas d'un retentissement sur les apophyses articulaires des modifications de hauteur ou de consistance du disque. C'est probablement parce que le disque qui a été le siège d'une hernie a perdu une partie de sa solidité, qu'il est devenu presque flasque, qu'il permet ainsi un certain jeu des corps vertébraux adjacents l'un sur l'autre et que, dans certains mouvements, disque et ligaments subissent quelque degré de distension quand la douleur se manifeste. Quoi qu'il en soit il semble bien que le moyen le plus logique de prévenir ou de traiter cette lombalgie serait de s'opposer à cette mobilité anormale de la colonne vertébrale au niveau du disque malade par une greffe.

A parcourir la littérature étrangère dans les rares journaux qui nous parviennent, on s'aperçoit que cette idée a préoccupé beaucoup ceux qui se sont attaqués au traitement des sciatiques discales dans ces dernières années. C'est ainsi qu'un certain nombre de chirurgiens se sont efforcés, par des moyens divers, d'obtenir une ankylose des corps vertébraux au niveau du disque malade. Dandy a ainsi proposé de détruire la totalité du bourrelet discal postérieur et le cartilage des plateaux vertébraux en regard pour obtenir leur fusion osseuse. Nous avons essayé cette méthode. Elle nous paraît bien illusoire et, de fait, la fusion osseuse a-t-elle jamais pu être obtenue de cette façon ? Il est permis d'en douter. Plus intéressante nous paraît la technique de Irwin et Jaslow qui consiste à prélever au cours de l'hémi-laminectomie, un greffon aux dépens d'une apophyse épineuse pour l'introduire dans l'intervalle des deux corps vertébraux et à utiliser le reste de l'apophyse pour faire un semis de greffons sur les lames afin d'obtenir leur fusion. Ces auteurs, ayant ainsi traité 27 patients, auraient vu disparaître complètement les séquelles douloureuses lombaires après l'opération.

Est-ce à dire toutefois qu'il faille recourir à la greffe osseuse systématique comme complément de l'ablation de la hernie discale, ainsi que le proposent ces derniers auteurs ? Nous ne le pensons pas pour deux raisons : la première est que les douleurs lombaires post-opératoires acquièrent rarement une intensité telle que le malade réclame impérieusement leur soulagement. Il est donc regrettable d'avoir à lui imposer du fait de la greffe une immobilisation prolongée qui fait perdre à la laminectomie une grande partie de ses avantages. La deuxième est que la greffe, si elle peut prévenir peut-être la lombalgie résiduelle (encore sommes-nous très mal fixés sur sa valeur à cet égard), offre peu de chance de mettre le malade à l'abri d'un retour de sa sciatique, comme nous l'avons montré à propos d'un cas personnel, qu'il s'agisse ou non de récidive de hernie discale, et nous avons vu que cette éventualité n'est pas absolument exceptionnelle. La greffe risque de rendre une nouvelle laminectomie particulièrement laborieuse.

Dans le choix de la meilleure conduite opératoire, il faut en effet tenir compte et de la lombalgie résiduelle et du retour éventuel de la sciatique, soit du même côté, soit le plus souvent du côté opposé. On doit considérer aussi que l'ablation simple de la hernie discale donne en moyenne 80 p. 100 de résultats sinon toujours absolument parfaits, du moins très satisfaisants et compatibles avec la reprise de la profession antérieure. C'est après avoir pesé ces diverses considérations que nous en arrivons à renoncer en principe, sauf cas d'espèces, à l'ablation de la hernie combinée à la radicotomie complémentaire, opération qui exige une laminectomie large, mais qui supprime la possibilité d'une greffe ultérieure.

En présence d'une sciatique par hernie discale, nous pensons qu'il convient de donner d'abord au malade ses chances de guérir par l'ablation simple de la hernie. C'est pourquoi nous nous rallions volontiers pour cette intervention à la suite d'autres auteurs, aux laminectomies économiques type Love. Encore faut-il que le sujet s'y prête. Chez les sujets musclés, présentant des apophyses épineuses très développées, l'opération n'est pas toujours réalisable en ménageant celles-ci. Il ne faut pas non plus que la restriction de la résection osseuse se fasse au risque d'une exploration insuffisante. L'ablation complète d'une lame sera parfois une nécessité pour explorer les deux côtés d'un disque quand on a des raisons de soupçonner l'existence d'une hernie bilatérale. La laminectomie devra être étendue par nécessité à deux lames au lieu d'une seule quand l'exploration d'un premier disque incriminé par la clinique reste négative et que l'exploration du disque voisin s'avère indispensable. C'est donc à la condition de ne jamais être systématique que nous nous rangeons volontiers en principe à la technique de Love, ne réservant la laminectomie élargie qu'à des cas particuliers et la radicotomie complémentaire qu'aux formes très douloureuses ou à celles pour lesquelles le petit volume de la hernie laisse des doutes sur son importance dans la production des douleurs. La méthode de Love a en effet pour nous le grand avantage de ménager l'avenir. Elle laisse la possibilité de faire une greffe dans de bonnes conditions si les suites sont troublées par une lombalgie sévère. Elle permet dans les meilleures conditions aussi l'exploration secondaire du rachis s'il survient une récidive de la sciatique, celle-ci pouvant être traitée, soit pas l'ablation d'une nouvelle hernie, soit par radicotomie. Ces opérations secondaires pour récidive de la sciatique s'en trouvent grandement facilitées, la laminectomie économique offrant l'avantage de réduire au minimum la sclérose cicatricielle péri-durale.

Il nous paraît donc en définitive, dans le traitement des lombo-sciatiques d'origine discale, qu'il vaut mieux ne pas chercher à parer du premier coup à toutes les éventualités possibles. Il est préférable, selon nous, d'envisager une gamme d'interventions adaptées à chaque séquelle en ne pratiquant d'abord que l'opération la plus simple, l'ablation de la hernie discale, qui seule ménage complètement l'avenir du malade.

Telles sont les conclusions actuelles auxquelles nous fait aboutir l'étude des résultats éloignés de nos premiers essais thérapeutiques dans la cure des sciatiques.

M. **André Sicard** : J'ai écouté avec intérêt la communication de mon maître Petit-Dutaillis dont les travaux furent en France les premiers à faire connaître tout ce qu'on peut attendre du traitement chirurgical des sciatiques et auquel un si grand nombre d'algiques doivent d'avoir retrouvé une vie normale.

Bien que mon expérience soit beaucoup plus jeune que la sienne, mes cas les plus anciens ne datant pas de plus de six ans, j'ai actuellement opéré près de 300 malades.

Jouve, qui fut l'interne du professeur Mondor, vient de terminer un impor-

tant travail dans lequel il a réuni 212 de ces observations pour ne faire état que des résultats suffisamment éloignés.

Cette statistique contient 146 sciatiques discales (69 p. 100) et 66 sciatiques non discales (31 p. 100) qui concernent des fractures méconnues des apophyses articulaires, des tumeurs (angiome, méningiome, neurinome), des cas d'arthrose localisée ou qui sont d'étiologie moins précise (arachnoïdite, épidurite, *spina bifida*).

Les interventions pour sciatique discale ont donné 83 p. 100 de guérison, 12,5 p. 100 d'amélioration et 4,5 p. 100 d'échec. Celles pour sciatique non discale, groupées, ont donné 71 p. 100 de guérison, 19 p. 100 d'amélioration, 10 p. 100 d'échec.

Les séquelles lombalgiques ne m'ont pas paru très fréquentes et la plupart des opérés ont pu reprendre leur métier antérieur. J'ai longtemps pensé que le lipiodol pouvait être responsable de ces séquelles, car, même si l'on s'efforce de le retirer au cours de l'intervention, il reste pratiquement toujours quelques gouttelettes, plus ou moins fines, accrochées autour des racines. L'observation que je vous ai présentée récemment m'a, après quelques autres, vivement frappé puisqu'elle apportait la preuve que l'ablation du lipiodol enkysté au milieu de la queue de cheval suffit pour guérir un syndrome lombo-sciatique permanent depuis deux ans. C'est une des raisons qui m'avait fait abandonner, il y a longtemps, l'exploration lipiodolée systématique pré-opératoire du rachis.

Mais les lombalgies dont parle M. Petit-Dutaillis sont tout autres. Elles me paraissent plutôt en rapport avec des troubles statiques. Pour les éviter, il suffit de conserver l'intégrité des apophyses articulaires au cours de la laminectomie. Les apophyses articulaires jouent en effet, dans la statique vertébrale, un rôle aussi important que le disque. Leur conservation est indispensable pour laisser au rachis lombaire toute sa souplesse.

Quant aux séquelles des radicotomies, j'ai fait les mêmes constatations que M. Petit-Dutaillis. La section de deux racines du même côté laisse toujours des paresthésies souvent très pénibles et même parfois des troubles trophiques graves.

Il n'y a, par contre, aucun inconvénient à sectionner une racine. Les troubles sensitifs qui en sont la conséquence sont très variables. Certains malades ne conservent pratiquement aucune modification de la sensibilité, d'autres ont une hyperesthésie qui paraît peu gênante, mais que j'ai toujours vue définitive. Il n'y a jamais de troubles trophiques.

La radicotomie ne doit donc pas être un geste systématique, mais, limitée à une racine, elle comporte des indications précises.

On a beaucoup discuté de l'étendue de la voie d'abord. M. Petit-Dutaillis a eu bien raison de dire qu'il ne faut pas être systématique. Si certaines hernies discales latérales (surtout celles de L 5-S 1) peuvent être enlevées facilement par une résection osseuse extrêmement limitée, d'autres nécessitent une exérèse plus large, sous peine de méconnaître la lésion ou de contusionner les racines.

Je résèque toujours l'apophyse épineuse, ce qui ne présente aucun inconvénient, mais je respecte toujours les apophyses articulaires, préférant me donner du jour en dedans plutôt qu'en dehors.

Quand la hernie a pu être cliniquement localisée, et que son siège est latéral, on peut l'enlever par une laminectomie réduite. De toute façon, la seule laminectomie de L 5 suffit pour explorer les deux derniers disques lombaires, à condition d'extirper complètement les ligaments jaunes sus et sous-jacents.

Quand on ne trouve pas de hernie, il faut penser, en présence d'une sciatique traumatique, à la fréquence des fractures méconnues des apophyses articulaires qui, pratiquement, ne sont jamais vues sur les radiographies et que l'on découvre au cours de l'exploration. J'en ai constaté 5 nouveaux cas depuis les trois premiers que j'ai rapportés ici.

Je réserve la radicotomie aux sciatiques non discales à topographie précise

et aux cas où l'extirpation de la hernie n'a pu être faite qu'aux dépens d'un traumatisme opératoire de la racine. Les suites immédiates d'une laminectomie qui s'est accompagnée de radicotomie sont beaucoup plus spectaculaires, car le malade est soulagé dès le réveil. Quand il n'y a pas eu de radicotomie, il est fréquent de voir encore le malade se plaindre de sa sciatique pendant quelques jours et n'être complètement guéri qu'après trois ou quatre semaines.

Mais, je le répète, je crois qu'il ne faut néanmoins pas élargir les indications de la radicotomie et, dans tous les cas, la limiter à une seule racine.

Il est très important, par contre, de pratiquer d'emblée tous les gestes nécessaires. Dans la chirurgie de la sciatique, il faut gagner du premier coup. Les opérations itératives sont en effet toujours très difficiles.

C'est une chirurgie qui demande à rester simple et bénigne. Elle ne doit comporter aucun risque et n'immobiliser le malade que quelques jours. Aussi je n'accepte qu'avec une certaine réserve et en attendant des résultats plus définitifs, les interventions d'exérèse du disque ainsi que les greffes complémentaires dont les indications me paraissent limitées.

M. **H. Welti** : J'ai toujours été surpris, malgré la section des racines de deux étages S 1 et L 5 par le caractère passager des modifications sensitives. Très rapidement, l'anesthésie régresse et cela, dans les cas que j'ai opérés, sans apparition de dysesthésies. Aussi ai-je tendance à élargir les indications des radicotomies sensitives, principalement pour les sciatiques sans hernie discale : avec elles les guérisons sont immédiates et définitives.

Mais pouvons-nous sectionner sans inconvénient et dans une même séance opératoire L 5 et S 1 des deux côtés. J'aurais eu tendance à le faire pour une opérée récente qui présentait une sciatique bilatérale sans hernie discale. Le neurologue qui soignait la malade m'ayant déconseillé cette radicotomie bilatérale, je me contentai de sectionner L 5 et S 1 du côté où les douleurs étaient les plus intenses. De ce côté, la guérison fut immédiate. Du côté opposé la régression fut progressive et quatre mois après l'intervention, la malade, très contente et se considérant guérie, ressent cependant encore de ce côté une petite gêne dans certains mouvements. Petit-Dutaillis aurait-il été partisan dans ce cas particulier d'une radicotomie sur deux étages et bilatérale ?

En ce qui concerne les fractures méconnues des apophyses articulaires, j'ai opéré, il y a quelques mois, une sportive se souvenant avoir ressenti une violente douleur lombaire un jour en portant un canoë. Elle présentait une fracture de l'apophyse articulaire de L 5 avec L 4. Le cartilage articulaire fracturé se luxait hors de l'articulation et venait comprimer la racine. Cette luxation était la cause d'une petit déclic perceptible dans certains mouvements. Le fragment ostéo-cartilagineux fut extirpé et les douleurs disparurent.

M. **Petit-Dutaillis** : J'ai été très intéressé par les observations de MM. Sicard et Welti.

Avec Sicard nous sommes à peu près d'accord sur tous les points sauf sur la pathogénie de la lombalgie. M. Sicard croit que le lipiodol est en cause ; je ne le crois pas, car je m'efforce d'évacuer le lipiodol presque complètement, au cours de la laminectomie. On n'en retrouve plus que quelques gouttes en poussière sur les radiographies après l'opération.

Plus intéressante est la remarque de M. Sicard au sujet de la résection de l'apophyse articulaire. Je ne crois pas que là soit la pathogénie de la lombalgie, Si l'on résèque l'apophyse articulaire il n'y a pas de raison que le malade en ressente des douleurs ; d'autre part je ne la résèque que lorsque c'est absolument indispensable, lorsqu'elle est exubérante et masque la hernie.

Nous sommes d'accord aussi sur les inconvénients de la radicotomie quand elle porte sur deux étages ; il n'en va pas de même lorsqu'elle ne porte que sur une seule racine.

Je dirai à Welti que j'ai voulu vérifier les effets de la radicotomie sur deux étages, telle que l'avaient préconisée certains neurologistes. J'ai constaté que cette radicotomie double comportait certains inconvénients. Cependant quand un individu souffre et qu'on ne peut le soulager autrement, c'est une opération de dernière ressource qu'il ne faut pas lui refuser : cette radicotomie sur deux étages devient alors l'opération nécessaire. Dans son cas j'aurais réséqué les racines L 5 et S 1 du côté le plus douloureux et une seule de ces racines du côté le moins atteint, en choisissant la racine à sectionner d'après la topographie des douleurs spontanées.

---

## PRÉSENTATION DE MALADE

### *Résection étendue du fémur pour tumeur à myéloplaxes compensée par un raccourcissement chirurgical du côté opposé,*

par M. **Claude Olivier.**

Rapport de M. A. Sicard.

Le 26 juillet 1943, M. Olivier a pratiqué, chez cette jeune fille de dix-neuf ans, la résection des 12 derniers centimètres du fémur et de la surface cartilagineuse adjacente du tibia gauche pour une tumeur à myéloplaxes infectée et fistulisée. La suppuration était survenue à la suite d'une intervention de curettage et greffe osseuse pratiquée ailleurs le 1er juin 1942. Un traitement radiothérapique avait été institué sans succès et en définitive une amputation proposée.

Pour pallier à ce très important raccourcissement, fut faite, le 27 octobre 1943, l'ablation de 10 centimètres de la diaphyse fémorale droite. La marche a été commencée en mars, la seule séquelle apparente étant une ankylose du genou gauche.

---

## Séance du 4 Juin 1947.

*Présidence de* M. Pierre Brocq, *président*

## A PROPOS DU PROCÈS-VERBAL

### *A propos des gastrectomies totales,*

par MM. **Lucien Léger** et **Jacques Petit.**

Rapport de M. J.-C, Rudler.

Notre collègue Lucien Leger nous a adressé, à propos du procès-verbal, une observation extrêmement intéressante en elle-même, mais aussi du point de vue doctrinal. En effet, nous ne savons pas encore s'il est licite de faire la gastrectomie totale de principe dans les petits cancers de l'antre ou du pylore encore mobiles et « faciles ». Ce sont des observations comme celle de Leger qui nous fixeront sur ce point.

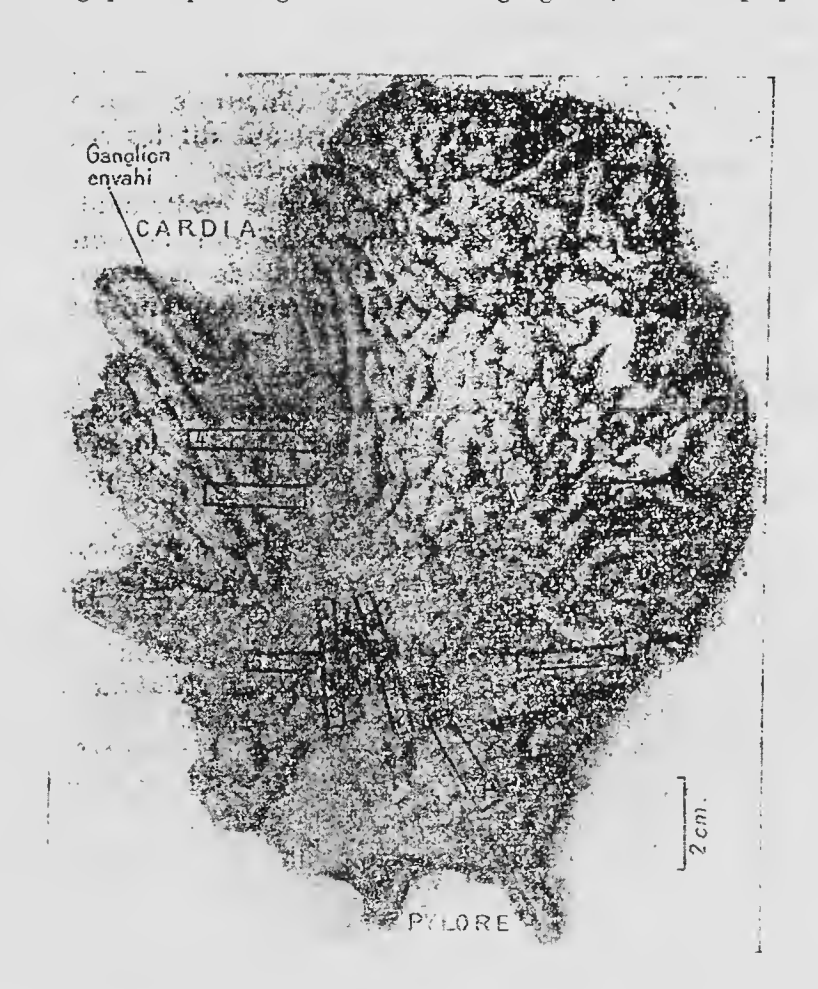
B... (Marguerite), quarante-huit ans, consulte en mars 1947 ; la radiographie décèle un rétrécissement de la région antrale, amincie en pain de sucre, et une infiltration de la petite courbure remontant jusqu'à l'union tiers moyen-tiers inférieur, laissant libre, par contre, la portion verticale du corps de l'estomac.

Médiane sus-ombilicale. On trouve un néoplasme dans la partie basse de la petite courbure, parfaitement mobile ; gastrectomie totale avec anastomose œsophago-jéjunale trans-mésocolique, au bouton, renforcée par deux plans d'enfouissement aux points séparés de lin.

Suites opératoires des plus simples.

L'examen histologique de la pièce opératoire pratiqué par Mlle Dantzoff montre la *diffusion en surface des lésions épithéliomateuses sur toute la hauteur de la petite courbure du pylore au cardia*, ainsi que le prouvent les six premiers prélèvements pratiqués le long de la petite courbure, qui présente sur toute sa hauteur le type pylorique : tous montrent que la muqueuse, la sous-muqueuse et la musculeuse sont parsemées de foyers néoplasiques multiples et de dimensions variables.

L'examen histologique a porté également sur les ganglions, dont la plupart sont néoplasiques ; fait à souligner, un ganglion sous-cardiaque présente des embolies néoplasiques à l'intérieur de son sinus marginal.




Cette observation appelle quelques commentaires :

1° La lésion antrale, constatée au cours de l'intervention, était parfaitement mobile et ménageait un segment gastrique suffisamment étendu et d'une telle intégrité apparente qu'une gastrectomie non totale aurait pu sembler largement suffisante. C'est de parti pris et à titre systématique que nous nous décidâmes à la gastrectomie totale.

2° L'examen histologique nous a révélé une diffusion des lésions épithéliomateuses sur toute la hauteur de la petite courbure du pylore au cardia, ainsi que l'envahissement par des embolies néoplasiques d'un ganglion situé au voisinage immédiat du cardia. Seule une gastrectomie totale, que ne commandait pas l'extension locale de la tumeur, pouvait donc enlever la totalité des lésions muqueuses et ganglionnaires.

3° Techniquement parlant, nous sommes restés fidèles à l'anastomose œsophago-jéjunale au bouton, suivant la technique présentée en notre nom à l'Académie par André Sicard le 6 juin 1945 ; cette technique nous a toujours donné, sauf dans les cas de lésions extrêmement étendues et devant lesquelles nous aurions mieux fait de battre en retraite, des suites opératoires d'une simplicité parfaite, et nous n'avons jusqu'ici jamais eu à regretter son utilisation.

## *A propos des radicotomies postérieures multiples dans les syndromes algiques,*

par M. **Y.-G. Longuet.**

Dans la dernière séance de l'Académie de Chirurgie, notre maître, le professeur D. Petit-Dutaillis et notre ami A. Sicard ont dit les séquelles définitives qui peuvent succéder aux radicotomies postérieures.

Ils en ont tiré deux règles de conduite, pour le traitement des hernies discales — ne faire de radicotomie complémentaire que si l'on n'a pas réalisé d'une manière pleinement satisfaisante l'ablation de la cause de la compression — ne faire porter en principe la section en hauteur que sur une seule racine.

Mais, en dehors du cas particulier de la hernie discale, M. Petit-Dutaillis faisait remarquer que la crainte, par ailleurs légitime, des séquelles de la radicotomie ne devait par faire rejeter cette intervention, lorsqu'elle apparaissait comme le seul moyen de guérir le malade d'une algie très pénible. C'est là en effet une question de bon sens.

Les hasards de notre pratique personnelle nous ont amené à réaliser des radicotomies étendues dans deux circonstances particulières qui répondent précisément à cette considération.

La première de ces indications spéciales où la radicotomie nous est apparue comme un moyen thérapeutiques inégalable est *la sciatique très douloureuse qui succède à l'injection médicamenteuse d'un produit caustique, en l'espèce une sulfamide en solution sodique*, le long du trajet du nerf grand sciatique. La section des racines sensitives de ce nerf, L 5, S 1, S 2, peut être le seul moyen d'obtenir une remarquable et immédiate guérison.

Nous l'avons pu constater sur une de nos malade chez qui, sur le conseil de notre ami de Sèze, nous avions réalisé une telle intervention avec un plein succès.

Une deuxième indication très particulière des radicotomies multiples, indication purement palliative et symptomatique certes, mais à notre avis fort précieuse, est fournie par *certaines algies des cancers pelviens* résultant de la compression des plexus lombaire ou sacré par l'envahissement néoplasique des os du bassin.

La radiographie que nous vous présentons ici est celle de l'os coxal d'une malade chez qui, trois ans après un Wertheim pour cancer du col, apparut une large destruction osseuse de l'aile iliaque du côté droit.

Les douleurs névralgiques atroces répondaient surtout au territoire du plexus lombaire, débordant un peu sur le territoire du plexus sacré. Après examen clinique fait avec notre ami Dérot et son assistant le Dr Tanret, nous avons pratiqué des radicotomies postérieures portant sur L 2, L 3, L 4, L 5, S 1, du côté droit. L'intervention, parfaitement supportée, a été suivie d'une cessation immédiate des douleurs.

Plusieurs fois depuis lors, nous avons pratiqué des radicotomies multiples, soit uni soit bilatérales, toujours avec la même indication : névralgie par propagation aux os du bassin d'un cancer pelvien.

Toujours, jusqu'ici, le résultat a été le même : suppression immédiate des douleurs, suivie d'un soulagement moral fort appréciable.

L'indication de telles opérations nécessite évidemment un examen clinique neurologique et radiographique attentif pour bien fixer le plan opératoire des sections radiculaires.

Mais sous cette réserve, et si l'indication est bien posée, nous estimons que dans le traitement des algies des cancers pelviens, les radicotomies postérieures multiples sont de bonnes opérations. Nous les croyons plus souvent efficaces que les sympathectomies, et nous pensons qu'elles doivent garder leur place à côté de la chordotomie, (opération qui semble actuellement délaissée) et à côté aussi de la myélotomie commissurale, intervention encore à l'étude.

Les radicotomies postérieures multiples pour algies cancéreuses pelviennes sont des opérations assez simples, n'exigeant somme toute qu'une pratique assez limitée de la neuro-chirurgie. Nous pensons qu'elles sont aussi bien du domaine de la chirurgie générale.

Nous les pratiquons sous narcose, ce qui est fort apprécié de ces malheureux malades.

---

## RAPPORT

### *Sur la désobstruction des thromboses artérielles anciennes,*

par M. **Jean Cid dos Santos** (de Lisbonne).

Rapport de M. R. Leriche.

J. Cid dos Santos, le fils de notre collègue de Lisbonne, nous a adressé un intéressant mémoire qui apporte des faits nouveaux dans la thérapeutique des thromboses artérielles. Les tentatives qu'il a faites paraîtront, probablement, absurdes à ceux d'entre nous qui ne connaissent pas encore l'extraordinaire pouvoir de l'héparine. Je leur demande de ne pas juger trop vite un problème neuf qu'il ne faut pas regarder avec les yeux d'autrefois.

Confiant dans le pouvoir antithrombosique de l'héparine, Jean dos Santos a tout d'abord essayé de faire des embolectomies tardives dans des cas où l'on aurait certainement fait une artériectomie : dans un cas, au quatrième jour, il put enlever de longs caillots adhérents par une double artériotomie et fit un véritable curettage intra-artériel entre les deux ouvertures. Malgré ces conditions fâcheuses, qui auraient autrefois amené infailliblement une nouvelle thrombose, l'artère resta libre grâce à l'héparine, et quatre jours après, le malade étant mort d'un infarctus du myocarde, on put constater la perméabilité de l'artère.

Se basant sur ce fait, Jean dos Santos essaya la désobstruction des artères thrombosées suivant une idée émise par son père dans la leçon qu'il voulut bien faire l'an dernier dans ma chaire du Collège. Il la tenta pour la première fois chez un homme âgé ayant une oblitération de la fémorale superficielle depuis son origine jusqu'à l'anneau des adducteurs. L'artère fut découverte de l'arcade au canal de Hunter. Elle fut incisée longitudinalement sur 2 centimètres à chaque extrémité. Un plan de clivage fut aisément trouvé entre le thrombus et la paroi. Avec une spatule mousse et un stylet, une bonne partie du caillot fut libéré en bas et en haut. Il tenait encore à la partie moyenne de l'artère. A travers l'artériotomie inférieure une pince le saisit, lui imprima quelques mouvements de rotation et finalement il fut enlevé en presque totalité. Une longue et étroite cuiller fut ensuite passée à travers l'artère ramenant ce qui en restait. Après lavage de la lumière au sérum, les deux brèches artérielles

furent recousues à la soie 000. De l'héparine fut donnée par voie intraveineuse puis les clamps furent enlevés. La circulation reprit. Les sutures étaient bien étanches. L'artère battait au-dessous de la suture inférieure. Une artériographie pratiquée sur la table d'opération montra une artère perméable et des collatérales utiles. Au reste, aussitôt le courant rétabli, les collatérales avaient saigné, ce qui ne saurait surprendre puisque dans l'artériectomie on voit le plus habituellement les collatérales donner à contre-courant. Le malade qui était dans un état lamentable, mourut trois jours plus tard d'insuffisance rénale. Une artériographie faite avant l'autopsie et l'autopsie montrèrent que l'artère était toujours perméable. Histologiquement, le clivage du caillot s'était fait contre la musculaire. L'endothélium était évidemment disparu. Il ne pouvait en rester.

Il semblait donc établi que l'on pouvait enlever un thrombus ancien et, avec l'héparine, maintenir l'artère perméable, les collatérales demeurant utilisables.

Etant donné ce résultat dont vous saisissez la valeur, Jean dos Santos opéra une jeune femme qui présentait un syndrome ischémique grave du membre supérieur droit. Les premiers signes remontaient à deux ans. Le membre était pâle, les doigts froids et légèrement cyanotiques. Il n'y avait ni pouls ni oscillations à tous les niveaux du membre. La sous-clavière ne battait pas. Le pouls était perceptible à gauche. La radiographie indiquait une double côte cervicale. L'artériographie était impossible puisque la sous-clavière était oblitérée. Jean dos Santos commença par explorer l'axillaire ; il la trouva bouchée, exposa l'humérale au pli du coude : elle était perméable mais de très petit calibre et ne saignait pas. Une artériographie rétrograde montra que l'oblitération s'arrêtait au tiers moyen du bras. Par une troisième incision, la sous-clavière fut découverte. On vit alors que la côte anormale n'était pour rien dans la thrombose : l'artère se coudait à angle aigu sur le scalène antérieur qui s'insérait en partie sur une sorte d'anneau fibreux entourant l'artère. Le scalène fut coupé. L'artère se redressa. La thrombose commençait exactement au niveau de la coudure. En amont, l'artère était perméable. Par une double artériotomie, l'une au niveau de la sous-clavière à hauteur de la clavicule, l'autre, sur l'axillaire, le thrombus fut enlevé à l'aide d'une curette fine. Aussitôt les sutures terminées et les clamps relâchés, l'artère se remplit de sang sur toute la longueur de la zone désobstruée et se mit à battre. La côte ne fut pas enlevée. Aucune opération sympathique ne fut faite. L'héparinisation fut commencée et l'on maintint le le temps de coagulation entre onze et douze minutes pendant quatre jours. Puis on cessa toute médication, Le syndrome ischémique disparut. Plusieurs artériographies montrèrent que la sous-clavière et l'axillaire restaient perméables. Une grosse circonflexe à travers le deltoïde rétablissait la circulation vers l'avant-bras.

La malade est opérée depuis six mois. Le membre est chaud, les mouvements sont normaux. La sous-clavière bat fortement. Voici un film qui montre la sous-clavière et l'axillaire bien remplies donc perméables.

Il y a là un réel succès de la désobstruction qui montre que celle-ci peut réussir même quand elle n'est pas complète, ce qui ne laisse pas que d'étonner. Mais le fait est là. Et comme (ainsi que l'artériectomie l'a établi depuis longtemps) les collatérales d'une artère oblitérée restent très longtemps perméables (elles saignent presque toujours par leur bout périphérique quand on les coupe) on peut, par la méthode nouvelle, espérer rendre à la périphérie une circulation satisfaisante dans nombre de cas.

Quel est l'avenir de la désobstruction des artères thrombosées ? Est-elle destinée à se substituer à l'artériectomie ? Il est vain d'en parler. Ce sont les faits qui nous fixeront peu à peu en nous disant l'étendue et les limites du pouvoir de l'héparine, et en nous permettant de voir comment se rétablit le revêtement endothélial après désobstruction. Pour l'instant, je vois l'intérêt de la méthode nouvelle au delà des embolies opérées tardivement. Je le vois surtout dans

les thromboses aiguës des artérites des gens âgés. On n'a pas encore relevé dans ces artérites, l'évolution en deux temps qui est habituelle. Pendant des mois et même des années, il n'y a que de la fatigabilité et de la claudication. Puis un jour, brusquement, survient une vive douleur et aussitôt le pied et la jambe deviennent complètement blancs. Il n'y a ni pouls, ni oscillations. On parle de gangrène probable, puis après quelques jours de repos, généralement, les choses s'arrangent. Mais elles s'arrangent mal. Sans doute, le spectre de la gangrène est écarté, mais le malade est entré dans la seconde phase de la maladie et il n'en sortira plus. Le petit infirme est devenu un malade. Je pense depuis longtemps que la brusque blancheur du membre est un signe d'alarme qui doit imposer une opération d'urgence. Jusqu'ici, l'opération d'urgence était pour moi l'artériectomie qui me montrait dans la lumière artérielle une sorte de gelée de groseille non encore organisée. Et presque toujours l'opération donnait un remarquable succès : de nombreux vieillards doivent à cette opération d'urgence d'avoir conservé leur jambe. Je pense qu'aujourd'hui, le principe de l'intervention est plus impérieux que jamais, mais il faut substituer à l'artériectomie la désobstructon à la façon de Santos. Probablement on aura là, avec l'héparine, une conservation de la fonction artérielle.

Quant à la désobstruction des vieilles thromboses, il serait vain d'en parler pour ou contre. Je ferai simplement remarquer que l'opération ne sera probablement pas facile car généralement ces thromboses descendent dans le creux poplité et remontent jusqu'à la fémorale commune le plus souvent intacte. Je crois qu'elles commencent habituellement dans le canal de Hunter, progressent dans les deux sens et souvent vont jusqu'au voisinage de la bifurcation poplitée. Mais plus nous opérerons précocement, plus on aura chance d'arriver à temps. Dans la thrombo-angéite où l'artère est un vrai cordon fibreux, *a priori*, la condition artérielle n'est pas favorable, mais que savons-nous de ce qu'il en sera dans des interventions précoces ?

Je pense que nous devons féliciter Jean dos Santos de ses essais prometteurs et l'imiter. Depuis vingt-cinq ans j'ai cherché par l'artériectomie à trouver des conditions favorables au rétablissement de la continuité artérielle par greffe. Je n'ai jamais pu accomplir mon programme. La méthode nouvelle va, je l'espère, nous permettre de rétablir une fonction perdue. Et ce sera un immense progrès.

---

## COMMUNICATIONS

### *Résultats opératoires dans la sténose hypertrophique du pylore du nourrisson,*

par M. Marcel Fèvre.

Actuellement, le meilleur traitement de la sténose hypertrophique du pylore reste, sans conteste, l'opération de Fredet. Le traitement médical peut donner des succès, en milieu très surveillé, avec des prises répétées, des antispasmodiques, des lavages d'estomac, etc... L'ensemble des pédiatres considère l'intervention chirurgicale comme préférable. Des chirurgiens ont espéré trouver dans les infiltrations splanchniques un mode de guérison de la sténose hypertrophique et nous avons rapporté nous-même à cette tribune les succès de notre ami Luzuy, chez des vomisseurs, dont peu d'ailleurs évoquaient par leur observation la sténose organique.

Doi-je rappeler que le diagnostic de sténose organique est facile ? Les pédiatres expérimentés ne font pas d'erreur. Schématiquement, la notion d'intervalle

libre avant les vomissements, qui ne commencent que vers quinze jours ou trois semaines, leur caractère en fusée, sans bile, l'existence d'ondulations péristaltiques, la perception de l'olive pylorique, constituent un tableau tel qu'il nous est arrivé, chez des enfants très cachectiques, de nous passer d'examen radiologique, afin de leur en éviter la fatigue. Les examens radiologiques tranchent en cas d'hésitation : phase de lutte gastrique, forme du pylore, passage presque constant, mais minime, stase importante au bout de quatre heures, sont caractéristiques, bien que nous ayons vu des rétentions par spasme au bout de quarante-huit heures, exception confirmant la règle.

Nous avons effectué en ville 60 pylorotomies. Dans 54 cas il s'agissait de sténose organique du pylore et le diagnostic en avait été posé. Dans 6 cas, il s'agissait de vomissements d'autre cause, spasmodiques ou non, et nous savions parfaitement dans 5 cas sur 6 qu'il ne s'agissait vraisemblablement pas de sténose hypertrophique. Un seul cas restait hésitant, car il présentait des ondulations péristaltiques ; opératoirement, il existait une hypertrophie du pylore beaucoup plus notable que dans les spasmes, une véritable petite tumeur, mais ce renflement ne pouvait pas être classé parmi les olives pyloriques. Ce cas intermédiaire entre le spasme simple et l'hypertrophie vraie reste le seul maillon de la chaîne que certains voudraient établir, trop facilement peut-être, de l'un à l'autre, le spasme causant l'hypertrophie.

Ces faits méritent d'être rappelés avant de parler du traitement de la sténose hypertrophique par infiltrations splanchniques. Nous avons essayé ces infiltrations dans les cas typiques, avec parfois des améliorations très courtes, d'une journée, avec toujours un échec pour terminer. Par contre, pour des vomissements d'autre cause, nous avons obtenu des succès. Dans les sténoses duodénales organiques, nous n'en avons eu également que des échecs. Nous pourrions penser notre technique défectueuse. Nos assistants n'ont pas fait mieux et les mains les plus exercées ont abouti aux mêmes résultats. Avant que d'admettre l'efficacité des injections splanchniques comme traitement des sténoses hypertrophiques vraies, il faudra nous apporter des faits cliniques et radiologiques précis et bien étudiés. Pour notre part, nous ne sommes pas parvenus à ce résultat. Rappelons encore que, dans les cas hésitants entre sténoses organiques et spasmodiques, les modifications humorales apportent un appui précieux et qu'une réserve alcaline supérieure à 80 p. 100 ne s'observe guère en dehors de la sténose organique. Un chiffre continuellement réduit de chlore plasmatique et globulaire plaide en faveur de l'origine organique des vomissements, comme l'ont établi, en particulier, Ribadeau-Dumas, R. Mathieu, Max Lévy et Guedé.

Puisque l'opération de Fredet reste, dans la sténose hypertrophique du pylore, et jusqu'à nouvelles démonstrations, le traitement de base, que pouvons-nous en attendre aujourd'hui ? Nous avons voulu examiner ce point devant la Société de Pédiatrie et nos conclusions furent les suivantes :

1° Entre des mains exercées, la mortalité doit être extrêmement réduite, si les enfants sont soignés en chambre particulière. La preuve en est notre statistique de ville : 54 cas sans décès.

2° En milieu de crèche et même de petites chambres à trois ou quatre berceaux, il existe une incontestable mortalité. Nous avons étudié deux statistiques : l'une du service du professeur Ombredanne de 1934 à 1941 (54 cas avec 4 décès, soit 7,54 p. 100) l'autre de notre service de Saint-Louis de 1942 à 1946 : 23 cas, 3 décès, soit 13 p. 100 de mortalité). Nous espérons voir s'améliorer cette dernière statistique, franchement mauvaise, en soignant désormais nos sténoses en chambres isolées, ce qui nous est cependant très difficile dans notre service actuel. Nous n'attribuons nullement le résultat au fait que ces statistiques comportent des opérateurs différents. Nous-mêmes avons eu des décès en milieu hospitalier.

Devant la Société de Pédiatrie, notre but était de montrer que la crèche était une des raisons principales des statistiques hospitalières médiocres. Mais

dans cette enceinte, le but de notre communication reste d'exposer les causes chirurgicales de certains décès. Nous les avons cherchées dans les statistiques citées, et dans un certain nombre de faits observés dans le Service du professeur Ombredanne durant la période de 1927 à 1934.

*Première cause d'échec :* l'ouverture du duodénum. Elle n'est pas fatale, si l'opérateur s'en aperçoit, mais elle reste une cause incontestable d'aggravation. A nos débuts, nous avons deux fois lésé le duodénum, et nous avons eu la peine de perdre un de ces enfants, non pas immédiatement, mais quelques jours plus tard. Dans les sténoses hypertrophiques, cet accident ne nous est plus arrivé depuis cette période initiale de formation chirurgicale ou d'apprentissage. La lésion punctiforme, doit d'abord être reconnue : une ou deux petites bulles gazeuses, le passage d'un peu de liquide la signalent parfois. En tout cas, elle ne devrait pas échapper à un opérateur attentif, qui vérifie le passage pylorique en comprimant l'estomac en fin d'opération.

Si la perforation survient, il faut l'aveugler. On lit dans certains livres d'étranges suggestions : réunir l'ouverture non dans le sens tranversal, mais verticalement. Mais il s'agit, en règle, d'une ouverture punctiforme de la muqueuse sur laquelle on ne peut mettre qu'un point. En fait, il faut recouvrir ce point, et force est de placer un point sur le segment de muscle, donc de tumeur voisine. Et l'olive est trop inextensible pour qu'on puisse placer ce point sans fermer une partie de la brèche. Une épiplooplastie achèvera la protection de la région.

L'accident survient surtout lorsque l'olive s'avance en groin dans le duodénum, déterminant la formation d'un petit cul-de-sac duodénal entourant l'extrémité de l'olive, comme l'ont bien montré Frédet et Alary. Pour l'éviter, il ne faut pas inciser d'emblée l'olive sur son segment voisin du duodénum. L'incision transversale est menée jusque sur l'estomac, et largement. Nous la complétons toujours par une incision verticale, depuis nos débuts, ce qui facilite la décortication. La libération muqueuse est faite à la spatule mousse, qui écarte largement le muscle. Cette spatule dissocie ensuite les fibres, progressivement dans le petit segment proche du duodénum. Elle dissocie pour ainsi dire de l'intérieur de l'olive jusqu'à la muqueuse. Exceptionnellement, une fois bien reconnue la disposition, nous reprenons le bistouri pour inciser quelques fibres musculaires restantes. Depuis que nous agissons ainsi, nous avons toujours évité, jusqu'ici, l'ouverture duodénale.

*Les récidives de la tumeur* nous paraissent dues à ce que l'opération n'a pas suffisamment libéré la muqueuse pylorique. Il faut la découvrir très largement, et très longuement. C'est la muqueuse seule qu'il faut laisser au fond de l'incision, en décortiquant l'olive. Un œil exercé perçoit parfois encore quelques fibres musculaires : il faut les sectionner. Il est très probable que la crainte d'ouvrir le duodénum entraîne certains opérateurs à agir incomplètement sur l'extrémité duodénale de la tumeur. Or, celle-ci doit être dégagée complètement. C'est peut-être aussi important que d'éviter son ouverture.

*Autre cause de décès :* l'hémorragie. L'hémorragie des tranches pyloriques, lorsqu'elle existe, peut être arrêtée par une petite ligature passée avec une aiguille très fine, comme le représente Fredet. En fait, cette manœuvre ne présente qu'exceptionnellement de l'utilité. L'hémostase, si elle ne paraît pas parfaite, se trouve assurée par un tamponnement, avec un hémostatique si nécessaire. Cependant, des auteurs allemands ont attribué certains décès à l'hémorragie de la tranche de l'olive pylorique. Ne rentrons donc jamais une tranche pylorique saignant encore.

Ce que nous avons vu deux fois, par contre, c'est l'hémorragie d'origine pariétale. Elle peut être mortelle au niveau du grand droit, par hémorragie secondaire de l'épigastrique ou d'une de ses branches. C'est pourquoi nous avons renoncé à toutes les incisions traversant, ou dissociant le muscle grand droit, et sommes revenus à l'incision médiane de Fredet. Toutefois, nous la

faisons aujourd'hui très courte, de 3 centimètres de longueur moyenne, et c'est bien suffisant. Sur la ligne médiane, on peut parfaitement utiliser le foie couvercle ; il suffit, avant d'inciser, de repérer le bord inférieur du foie toujours volumineux chez le nourrisson et d'inciser de manière à ouvrir le péritoine à la partie basse de l'incision, juste devant le foie, que relèvera un écarteur. Même cette incision médiane ne met pas toujours à l'abri d'un sérieux suintement sanguin secondaire chez certains de ces bébés à tendance hémophilique. Nous avons eu une fois quelques émotions avec un de nos petits opérés, mais tout s'est arrangé heureusement.

Nous avons eu connaissance d'une fistule survenue plusieurs jours après l'opération, laissant écouler le lait par la paroi. Elle fut mortelle. Il s'agissait vraisemblablement d'une ouverture minime, non reconnue, de la muqueuse duodénale.

Chaque fois que l'enfant continue à vomir anormalement, il faut être prêt à réintervenir. Outre les *récidives de sténose*, dont nous ont entretenu certains chirurgiens, et qui ne donnent que des vomissements lactés, nous avons connu deux cas extrêmement curieux *d'occlusions secondaires*, avec vomissements bilieux, l'un mécanique, l'autre spasmodique.

Pour avoir dégagé nous-même, en fin d'opération, une anse grêle qui s'était coincée entre un ligament rond isolé et la paroi que nous allions refermer, nous n'avons pas été trop étonné d'apprendre, d'un de nos amis, l'histoire suivante : syndrome d'occlusion avec vomissements bilieux après opération pour sténose, réintervention, *le grêle était étranglé entre le ligament rond et la paroi !* Pour éviter un tel accident, il faudrait, évidemment, ne jamais dénuder le ligament rond, mais il s'isole avec une telle facilité, pour former cordon isolé, que ce serait difficile si l'on travaille à son contact. Pour l'éviter, il suffit d'inciser à sa gauche, et de ne pas le voir. Si on l'aperçoit, il faut avec soin le prendre dans un fil de réfection de la paroi, ce qui évitera tout espace mort entre ce ligament rond et la paroi.

Un autre cas d'occlusion secondaire fut encore plus déconcertant : opération de Fredet avec suites d'abord normales. Les vomissements reprennent, contenant de la bile. Les antispasmodiques, les changements de régime, l'infiltration splanchnique restent inefficaces. Il faut réintervenir. L'opérateur trouve un segment de grêle filiforme, spasmé, cause de l'occlusion. Un massage prolongé détermine enfin la cessation du spasme. Amélioration temporaire. Reprise des accidents, et finalement décès. L'opérateur n'ayant trouvé aucun obstacle organique, force est d'admettre l'existence, semble-t-il, *d'occlusion spasmodique* génératrice d'accidents nouveaux.

Le décès par syndrome pâleur-hyperthermie doit être rarissime, et nous ne l'avons jamais rencontré dans la sténose hypertrophique : fait curieux, chez ces enfants déshydratés, alors que la fièvre de déshydratation du nourrisson est classique. De courtes réactions hyperthermiques s'observent, d'autant plus nettes que le bébé opéré est plus résistant. Elles manquent, en général, chez les enfants très fatigués. Le traitement préventif du syndrome reste le meilleur (éviter le refroidissement de l'enfant, le réchauffer) ; pendant la période hyperthermique post-opératoire, le refroidir par lavements froids, enveloppements, dès que la fièvre atteint 39°.

*Le shock* expliquerait les morts survenant dans la journée de l'opération. Mais il peut et doit être réduit au minimum, avec quelques précautions opératoires. Il s'expliquerait surtout lorsque le chirurgien traumatise les viscères, lutte avec un estomac gonflé, alors qu'il est si facile de l'évacuer à la sonde, lorsqu'il laisse le grêle s'éviscérer, lorsqu'il oublie de manœuvrer sous un véritable régime de sérum chaud.

Nous avons ressenti une très violente émotion, aussitôt après l'opération, devant *une syncope de réveil*, ou de spasme glottique. Il s'agissait du fils d'un de nos collègues d'internat. L'enfant avait été endormi, la paroi était refermée,

l'anesthésie venait d'être supprimée. Le père, joyeux, allait annoncer à la mère que tout s'était bien passé. A ce moment, l'enfant pâlit, sa respiration s'arrête. Syncope avec arrêt respiratoire ! Nous tentons quelques tractions de la langue, des mouvements de respiration artificielle, sans succès. Nous pensons alors à passer une compresse dans le pharynx. Elle ramène un peu de liquide, l'enfant se remet à respirer. Il est vraisemblable qu'un vomissement de réveil, non extériorisé, avait causé une syncope par spasme de la glotte. Notre collègue revint, trouva son fils redevenu rose, et n'a pu réaliser l'ampleur de l'angoisse que nous avions eue durant plusieurs minutes. Cette syncope de réveil, sans conséquences fâcheuse, heureusement, fut une des raisons qui nous ont incité à recourir à l'anesthésie locale chez ces enfants.

Reste *l'éviscération secondaire*, lors des pansements, ou sous pansements mal faits. C'est pour l'éviter que notre maître Ombredanne avait préféré l'incision latérale avec foie couvercle.

Si l'opérateur est proche au moment de l'accident, tout va bien ; il réintègre les anses et referme la paroi en un plan. Il nous est arrivé un jour d'être happé à la clinique pour un petit opéré d'un de nos amis chirurgiens qui avait chargé une tierce personne du pansement de l'enfant. Nous avons opéré immédiatement, seule solution possible, et l'enfant a guéri simplement. Les parents ne se sont doutés qu'imparfaitement du danger couru, mais je pense que notre collègue a fait ultérieurement lui-même ses pansements pour sténose hypertrophique. Nous avons connu des désunions d'incisions transversales et verticales de parois refermées en un plan et en trois plans. Le fait initial et provocateur reste donc la facilité de désunion de ces parois de bébés, qui coupent sous tous les fils, et les tolèrent mal. La petite incision, l'utilisation du foie couvercle nous ont paru les deux mesures préventives opératoires. Le pansement, bandage au leucoplaste, sur une seule petite compresse recouvrant la plaie, faisant le tour du corps de l'enfant, prévient toute éviscération sous pansement, tant que celui-ci reste propre et ne décolle pas le leucoplaste. Dès qu'il devient franchement sale, taché, il doit être changé. A ce moment, le leucoplaste est coupé sur un côté du corps, décollé progressivement tandis qu'un aide maintient l'abdomen de l'enfant de part et d'autre de la plaie, durant tout le pansement. Ainsi se trouve évitée la pression sur la cicatrice et le risque d'éviscération.

Ayant exposé les principaux dangers et quelques pièges qui attendent le chirurgien, nous devons encore signaler la question des sérums qui a son importance dans les suites opératoires, ou les soins pré-opératoires, lorsque les infirmières ne sont pas parfaitement entraînées. Chez ces sujets qui ont beaucoup vomi, médecins et chirurgiens prescrivent volontiers du sérum isotonique sous la peau, et parfois du sérum salé hypertonique, par voie intra-rectale en goutte à goutte. Jamais l'infirmière ne doit disposer des deux sérums sans savoir leur rôle exact, sinon l'erreur d'une injection de sérum hypertonique sous-cutanée provoquerait une escarre, au minimum.

De ces données découlent les détails de notre technique actuelle dans l'opération de Fredet, détails minimes peut-être aux yeux de certains, mais qui donnent une sécurité accrue à l'opération. Notre anesthésiste a auprès de lui un masque à éther (c'est le meilleur moyen de n'avoir pas à s'en servir), une sonde de Nélaton pour l'évacuation gastrique, de l'eau sucrée et une tétine contenant un tampon imbibé d'eau sucrée. 5 à 10 c. c. de novocaïne suffisent, en général, pour obtenir une très bonne anesthésie locale. L'incision est très courte, 3 centimètres environ, médiane, son extrémité inférieure correspondant au bord inférieur du foie. Souvent, nous isolons les droits, les séparons du péritoine et passons d'avance dans la paroi des anses de catgut chromé n° 2, dont la boucle est ramenée hors de l'incision pour ne pas gêner les temps ultérieurs. Le péritoine ouvert, un écarteur tire doucement le foie en haut. Attention à cet écarteur facilement traumatisant ! Il faut sortir la région pylo-

rique et l'olive. La lutte contre un estomac distendu serait sérieuse : dans ce cas, il suffit de le vider à la sonde de Nélaton, de son air ou de son contenu liquide. Dès lors, on extériorise facilement l'olive. Section longitudinale et verticale de celle-ci, décortication de la tumeur, qui expose la muqueuse. La région de l'olive voisinant le duodénum est dilacérée progressivement à la spatule, par la profondeur du muscle et non pas incisée d'emblée, ce qui évite le cul-de-sac duodénal, s'il existe. Hémostase si les tranches musculaires saignent, par tamponnement, rarement par ligatures passées avec une aiguille à suture vasculaire. Réintégration gastrique. Fermeture de la paroi au catgut chromé n° 2. Crins fins sur la peau. Pansement : petite compresse, et large bande de leucoplaste

L'application de ces détails techniques, et peut-être une série heureuse, nous permet aujourd'hui de compter 54 succès sur 54 cas opérés en clinique, donc pour des enfants isolés

Souhaitons que les améliorations progressives de nos hôpitaux, nous donnent bientôt les mêmes succès constants. Mais nous avons eu une période initiale d'inexpérience, qui nous a montré certains dangers de l'opération. Nous avons vu d'autres dangers en voyant opérer autour de nous. Il faut connaître ces dangers pour obtenir des résultats réguliers.

M. **Boppe :** Je félicite Fèvre de sa belle communication. J'ai relevé la statistique opératoire de mon service. Sur 70 cas environ, une mortalité de 5 p. 100 due, avant tout, au syndrome pâleur-hyperthermie (1 cas), à une gastro-entérite, à une broncho-pneumonie, à une péritonite consécutive à une lésion du duodénum. J'utilise toujours l'incision médiane épigastrique haute et courte, les fils de suture préparés avant l'ouverture du péritoine. On doit évidemment avant l'intervention, soit dans la salle, soit sur la table d'opération, vider l'estomac qui, sans cela, est extrêmement gênant, et vient saillir entre les lèvres de l'incision.

M. **Fèvre :** Je suis heureux de constater que, parmi les chirurgiens qui ont bien voulu prendre la parole, certains ont constaté des erreurs chirurgicales. C'est en effet en connaissant et appliquant les petits détails d'une technique bien réglée que nous arriverons à diminuer la dose de ces erreurs, à éviter les écueils, et à obtenir des résultats se rapprochant de la perfection.

## *Note sur le traitement des plaies par la poudre d'hématies,*

par MM. **Pierre Brocq** et **Th. Stéphanopoli.**

Les expériences, dont nous vous présentons aujourd'hui les prémices et l'esprit, se relient à la pensée de notre maître Pierre Delbet quand il traitait les plaies par la méthode cytophylactique (chlorure de magnésium à 13,1 p. 1.000) pour les défendre en exaltant les moyens naturels de l'organisme.

Cherchant, de notre côté, à activer la cicatrisation des plaies, l'idée nous est venue d'expérimenter à ce point de vue certaines propriétés des globules rouges.

Loin de nous la pensée de remettre en question le nettoyage chirurgical des plaies infectées et l'action remarquable des antibiotiques. Certes, l'infection bactérienne domine toujours la question au début ; mais dans la suite, il importe de tenir compte de la relation fondamentale des tissus en voie de réparation avec les ressources immédiates du milieu, qui est alimenté par le sang.

Etudiant les conditions d'une cicatrisation, en milieu aseptique, M. Leriche fait judicieusement ressortir *l'importance des phénomènes locaux de vaso-dilatation.* Il convient, nous semble-t-il, de favoriser, ou tout au moins de respecter, cette réaction naturelle, ce phénomène physiologique. La température s'élève

au niveau de toute plaie, et ce mécanisme de *thermogénèse* va de pair avec le métabolisme intensifié des cellules différenciées, fixes ou autonomes, qui participent à la réparation.

Tandis que l'attention des histophysiologistes s'est principalement attachée jusqu'ici à suivre l'activité des éléments leucocytaires et plasmatiques du sang, Leriche estime, devant la leçon de l'expérience, que la fonction énergétique de stimulation est dévolue aux globules rouges.

Outre le réveil de la thermogénèse, rappelons l'activité locale et singulière des phénomènes de phagocytose, qui semblent tenir sous leur dépendance la régénération des tissus.

Manifestement le renouveau des processus de synthèse, pendant la cicatrisation, est en étroite relation avec une production accrue d'énergie. Cette production ou création vitale procède d'un enchaînement d'actes de fermentations qui s'accomplissent sans l'intervention de *l'oxygène moléculaire.* Claude Bernard (1) établissait à la fin de sa vie par l'expérimentation et par une méditation silencieuse, dont ses cahiers intimes nous livrent aujourd'hui les secrets, cet ordre de faits, d'une importance capitale, qui infirment la conception admise depuis Lavoisier sur la production de l'énergie *in vivo.* Il vérifiait ainsi et complétait la découverte de Pasteur sur l'existence de « combustions à l'abri de l'air, sans oxygène libre ». D'une vue de génie, il distinguait les *deux temps fondamentaux* de la nutrition des tissus, deux étapes dans le déroulement des fermentations nutritives, qui président à la régénération des tissus *in vivo :*

1° Dans un premier temps, la désintégration, la consommation des matières de réserve, propres aux fermentations, et qui s'opère en anaérobiose ;

2° Dans un deuxième temps, en présence de l'oxygène de l'air, les oxydations qui président à la recomposition de ces substances fermentescibles, dites de réserve, qui sont spécifiques.

Anticipant sur les acquisitions actuelles de la « biochimie », en particulier au sujet de la reconstitution des matières de réserve au contact de l'oxygène de l'air dans le second temps, Claude Bernard écrivait : « J'ai maintenant mon idée sur la nutrition bien nette. C'est une *décomposition* et une *recomposition* ». Et il fixait le programme suivant : « développer le rôle des réserves, le mécanisme de leur formation et de leur utilisation ».

Nous nous sommes inspirés de ces notions de biochimie pour rechercher et concevoir l'étendue du rôle des globules rouges, que l'action du système neuro-sympathique appelle en abondance autour d'une lésion organique.



Les globules rouges sont normalement phagocytés dans les tissus enflammés. Cette phagocytose confirme leur rôle de *métabolites*, autrement dit, de matériaux de réserve ; et elle n'exclue pas la fonction respiratoire, dont sont investis ces globules rouges. Et cette fonction de véhicule de l'oxygène n'est aucunement inconciliable avec la fonction plus obscure de nutrition, laquelle est, pour nous, tout aussi importante. Nous nous réservons d'exposer ailleurs ce rôle de métabolites, que nous attribuons aux globules rouges, et que l'un de nous étudie, depuis plusieurs années (Th. Stéphanopoli).



Nous avons tenté la vérification expérimentale en clinique de ces phénomènes naturels, dont nous entrevoyions la portée générale, en saupoudrant les plaies avec la matière du sang qui nous paraissait la plus propre à exalter le métabolisme cellulaire, les *globules rouges.*

(1) Claude Bernard. *Pensées. Notes détachées.* 1938. page 40.

Pour les commodités du traitement, nous avons été amenés à employer le sang de donneurs universels, plutôt que celui des blessés eux-mêmes. Il n'existe pas, nous semble-t-il, d'inconvénient à utiliser le sang d'un type sain d'espèce animale, cheval, bœuf, mouton, sauf que les effets obtenus par cette thérapie indirecte sont sensiblement atténués.

Voici la *technique de préparation de la poudre d'hématies* que l'un de nous (Th. Stéphanopoli) a mise au point : le sang total du prélèvement est recueilli aseptiquement dans un milieu conservateur qui est d'ordinaire une solution de citrate de soude à 3 p. 100, où la *sédimentation s'effectue lentement à la température du laboratoire*. Après ce temps de sédimentation on effectue la décantation du liquide plasmatique et citraté ; puis la masse des globules sanguins est remise en émulsion dans un milieu hypertonique salé : solution de chlorure de sodium à 5 p. 100, à fin de déshydratation et de lavage. Enfin, à la suite d'une seconde décantation qui est faite aussi complètement que possible, le sédiment globulaire est fixé dans l'alcool à 95° et il est soumis à évaporation dans une série de récipients stériles à la température de 37°.

Par cette technique, simple et facile, de déshydratation des globules en milieu hypertonique salé, puis de fixation à l'alcool, Th. Stéphanopoli obtient une matière pulvérulente aseptique qui n'adhère pas aux parois du récipient et qui présente une belle couleur rouge ou rouge brique.

Dans cette poudre, la plupart des hématies, qui sont isolées ou réunies en petits amas, ont conservé leur forme et *n'ont pas subi d'hémolyse*. En passant cette poudre au mortier, on peut la rendre très fine en respectant ses caractères généraux (Poudre I, poudre de la Clinique chirurgicale de l'Hôtel-Dieu).

L'un de nous (Th. Stéphanopoli), désirant élargir ses moyens d'expérimentation, a sollicité le concours, à l'Institut Pasteur, de M. Eyquem, qui a bien voulu nous préparer de la poudre d'hématies par le moyen de la *dessiccation a frigore*. M. Stephanopoli a comparé les propriétés de cette nouvelle poudre (poudre II) avec celle qu'il préparait lui-même (poudre I). La poudre II ne laisse plus distinguer les mêmes caractères morphologiques. Elle est composée de petits magmas hémoglobiniques qui libèrent de l'hémoglobine en une suspension dans l'eau pure ou dans le sérum physiologique. Il y a donc *hémolyse*. Les effets obtenus avec ces deux poudres sont voisins. Nous donnons cependant, pour l'heure, la préférence à la poudre I, qui est moins altérable à l'humidité et dont l'influence paraît plus rapide sur le bourgeonnement.

Voici un exemple clinique de l'action de la poudre : sur une plaie atone, aux bords épais, suppurant depuis de nombreuses semaines et résultant d'une très large escarre sacrée chez un cachectique de soixante-dix-huit ans, qui portait, en outre, un moignon d'amputation plane de cuisse également suppurant, l'application de cette poudre de globules rouges humains détermina, en vingt-quatre heures, une transformation remarquable, dont l'un des premiers caractères fut une reprise de la circulation locale. Les résultats furent meilleurs de jour en jour. La plaie devint rapidement rutilante et chaude. La suppuration cessa. Un tissu de granulation s'ébaucha. La croissance dermo-épidermique reprit, comme s'il se manifestait un réveil de tous les tissus.

*
* *

Que se passe-t-il en fait dès la prise de contact des corps hématiques qui sont appliqués sous forme de poudre sur l'étendue de la plaie ?

Voici nos premières constatations, qui ne sont pas encore assez nombreuses, nous en convenons volontiers, pour qu'on puisse se permettre une opinion définitive :

1° Absorption rapide et blocage des exsudats.
2° Arrêt des suffusions sanguines locales.
3° Constitution rapide d'un revêtement croûtelleux (à condition, toutefois,

que la plaie soit maintenue au repos), revêtement croûtelleux, qui, laissé à l'air, forme un écran protecteur à peu près semblable au coagulum qui recouvre naturellement une plaie fraîche dans un tissu sain. C'est la croûte que l'on voit se former sur une lésion cutanée en voie de réparation, mais qui présente, ici, l'avantage d'être expurgée de toutes les impuretés.

4° Réveil des combustions ; la chaleur revient à l'entour d'une plaie atone, d'une plaie, ainsi recouverte et mieux préservée des évaporations et des déprédations causées par le milieu extérieur. Manifestement, les oxydations organiques sont déclenchées, réactivées, intensifiées même. Le blessé accuse un réchauffement, qui lui apporte une détente, un apaisement. Nous avons souvent remarqué cet effet *analgésique.*

5° Vaso-dilatation locale par action secondaire sans doute sur les terminaisons du sympathique et activation des échanges cellulaires.

*Rubor* et *Calor*, le syndrome physiologique dominant de l'état inflammatoire est rétabli dans une plaie atone, mais sans les caractères plus réellement pathologiques, *Tumor* et *Dolor*. S'il y a jusqu'à un certain point gonflement par hypertonie, c'est sans tuméfaction réelle. S'il y a excitation, c'est sans élancements douloureux.

L'infection est jugulée. Les leucocytes, encore nombreux et sans caractères de dégénérescence, sont souvent bourrés eux-mêmes de pigment hématique et participent au travail reconstructif.

*
* *

La réparation des tissus qui entrent dans la constitution du revêtement cutané, peut être suivie *de visu*, au microscope, par le procédé des *empreintes sur lame de verre.*

Le développement des cellules nouvelles a été minutieusement décrit par des chercheurs qui utilisèrent les riches acquisitions de la *culture des tissus* « *in vitro* ».

Néanmoins, les relations de ce développement cellulaire avec les éléments figurés de la lymphe et du sang n'ont été systématiquement suivis qu'en rapport avec la flore bactérienne, et qu'en rapport, aussi, avec la composition physico-chimique du milieu. Mais, la part des globules sanguins (rouges et blancs) dans le travail de restauration des plaies, après les phases hémorragique et de nettoyage, est généralement délaissée ou méconnue, n'étant bien regardée que du point de vue de la défense organique :

Pour ce qui est des globules rouges, leur action trophique inaugure un chapitre *singulièrement nouveau* de l'énergétique cellulaire. Au cours de leur désintégration fermentaire, ils n'apportent pas seulement le *fer*, qui est nécessaire à l'édification des tissus, ils viennent doter les constitutions cellulaires de ce noyau tétrapyrolique qui compose le pigment respiratoire, et dont les cellules actives paraissent avoir le plus grand besoin pour leur croissance.

Depuis les recherches de Carnot sur l'action cytologique des extraits d'embryon répandus à l'état sec sur des fragments d'organes ou de tissus vivants, bien des essais ont été tentés en vue d'activer la cicatrisation des plaies au moyen de produits organiques : hormones, vitamines, plasma, hydrolysats de protéines, etc. En Amérique, au cours des dernières années, le sang total aurait été ainsi employé en poudre sur les plaies. Mais il ne semble pas que la pratique en ait été systématisée.

Jusqu'à ces jours-ci nous n'avions pas eu connaissance d'essais tentés en Amérique avec de la poudre de globules rouges. Mais nous venons de lire dans *La Presse Médicale* du 1er septembre 1945 une courte note, qui a trait à un travail de MM. Seldon et Young de la clinique Mayo de Rochester. La voici :

« Cicatrisations des plaies réalisées avec de la poudre de sang faite de globules rouges desséchées en saupoudrant la plaie ou en l'appliquant avec une spatule : une à deux applications par jour.

Exemples : 1° Ulcère variqueux de 12 cent. 7 sans résultat par aucun traitement depuis huit ans, guéri en huit semaines par application quotidienne de poudre de globules rouges.

2° Très bons résultats dans les traitements de fistules, plaies infectées, moignons d'amputations, plaies ouvertes de la poitrine ».

La difficulté de bibliographie nous a empêchés de nous documenter jusqu'ici sur ce travail. De notre côté, nous avons poursuivi nos essais, d'abord dans le domaine de l'autohémothérapie, puis dans le traitement des plaies depuis plusieurs années sans connaître les expériences de MM. Seldon et Young.



La comparaison des effets thérapeutiques du sang total et des seuls globules rouges utilisés à l'état de poudre sur les plaies, semble montrer qu'il y a avantage à n'employer que les globules rouges parce que dans le sang total l'action des globules rouges paraît gênée par la présence dans le plasma et dans les éléments de la série blanche de déchets azotés ou autres. Cet avantage de l'emploi exclusif des globules rouges nous paraît net sur les suppurations.

Nous avons fait une remarque analogue dans la pratique de l'autohémothérapie. L'injection de sang total est susceptible d'entraîner des troubles de sensibilisation et de shock, et elle nous semble moins efficace que l'injection d'une émulsion de globules rouges dans un sérum isotonique. Les hématies exercent, par elle-mêmes, dans ce cas, une action qu'il convient de distinguer de celles des autres éléments du sang, et notamment du plasma, et leur action propre est d'autant meilleure que leur conservation est mieux assurée dans le milieu d'émulsion. Immédiatement phagocytées par les cellules du tissu endothélial, macrophages, histiocytes, les hématies sont ainsi à l'origine d'une stimulation intense du métabolisme cellulaire et de l'enrichissement en sécrétions diastasiques, histamine, héparine, vitamines A et C.



*En résumé*, les expériences cliniques dont nous apportons les premiers résultats, nous autorisent à penser que les hématies sont un aliment hautement spécifique pour les cellules souches qui président à la réparation des tissus.

Les hématies du sang circulant, prélevées chez le sujet ou chez un donneur, isolées du plasma et conservées à l'état de dessiccation et dans des conditions d'aseptie, paraissent posséder un pouvoir de cicatrisation sur les plaies suppurées ou atones, par le fait qu'elles sont les facteurs éminemment actifs, *in situ*, des phénomènes de phagocytose comme de production d'énergie.

## *Mélanose de Rhiel. Thyro-thymo-parathyroïdectomie. Guérison* (1),

par MM. **H. Costantini**, associé national et **F. Santucci**.

Les chirurgiens, au moins pour la plupart, ignorent tout de la mélanose de Rhiel. On ne saurait leur en vouloir puisqu'aussi bien ils se seraient désintéressés de la sclérodermie si Leriche n'avait eu l'idée d'exploiter les constatations humorales de Pautrier, son collègue de Strasbourg.

On sait que Pautrier ayant constaté de l'hypercalcémie chez des scléroder-

(1) Nous remercions particulièrement notre confrère Lefranc dont nous connaissons la compétence en dermatologie. C'est à lui que nous devons d'avoir pu compulser une abondante bibliographie.

miques, Leriche émit l'hypothèse qu'une parathyroïdectomie pourrait porter secours à ces malheureux, en réduisant le taux du calcium sanguin.

Les faits confirmèrent la justesse des vues de Leriche et depuis la sclérodermie est devenue une maladie qui relève de la chirurgie, en attendant mieux.

La mélanose de Rhiel est moins fréquente que la sclérodermie. Décrite à Vienne en 1917 par Rhiel, elle fut considérée comme une maladie de guerre où la carence alimentaire, les travaux pénibles dans les usines, les émotions provoquées par les bombardements, intervenaient pour des parts difficiles à déterminer dans l'étiologie de la maladie. Celle-ci était caractérisée d'après la description de Rhiel par une teinte mélanique de la face et du cou ; la peau devenait sèche, pouvant donner par endroits une fausse impression de sclérose et surtout était le siège de desquamation intense, fort gênante par les fuliginosités qui en résultaient.

Depuis la description de Rhiel, la mélanose de guerre, comme il l'appelle, fut reconnue un peu partout.

Naturellement les hypothèses les plus diverses furent proposées pour apporter une explication à cette curieuse affection qui, d'ailleurs, devint plus rare dans la période qui sépara les deux guerres.

A partir de 1939 les observations se multiplièrent, mais la maladie de Rhiel demeurait toujours mystérieuse.

Les efforts des dermatologistes ne fléchissaient pourtant pas. Ils ne furent pas inutiles.

Gougerot, en 1943, parle de déséquilibre endocrino-sympathique. Joulia note, la même année, qu'à côté du syndrome cutané, on observe des signes d'hyperthyroïdisme, avec augmentation du métabolisme de base.

En 1944, de Gracianski découvre une très remarquable augmentation du taux du cuivre dans le sang. Ce trouble métabolique serait à mettre sur le compte d'une hyperfonction de l'appareil thyroïdien. L'auteur retrouve l'élévation du métabolisme de base. Il améliore son malade par administration d'hématoéthyroïdine. Toujours en 1944 Joulia et ses collaborateurs soutiennent qu'à l'origine de la maladie il y a dysfonction des endocrines, hyperthyroïdie, hypocorticosurrénalisme, hyperparathyroïdie, hypo, ou hyperovarie.

En 1946, Gate et Thiers pensent que la mélanose résulte d'une dysendocrinie générale, sans qu'il soit possible d'incriminer spécialement telle ou telle glande. En fait, cette dysendocrinie serait la conséquence d'un état de carence mal supporté par certains sujets.

Pour finir, citons Bolgert qui, se basant sur 39 cas de mélanose de Rhiel, estime qu'il y a chez ces malades plutôt de l'hypothyroïdisme que de l'hyperthyroïdisme et dysfonction de l'hypophyse.

Par ces quelques citations tirées d'une bibliographie compacte, on peut conclure que si les auteurs ne sont pas toujours d'accord, les uns comme les autres retiennent cependant l'hypothèse d'une maladie de carence ayant retenti sur le système endocrinien en général, d'où déséquilibre fonctionnel.

On ne peut s'empêcher de penser à l'ostéomalacie que nous connaissons bien en Algérie. Maladie de carence elle aussi et qui guérit par l'action combinée d'un apport alimentaire adéquat et par l'ovariectomie, laquelle sans doute agit indirectement sur la fonction hypophysaire.

Chose curieuse, les dermatologistes qui se sont penchés sur cette affection n'ont jamais eu l'idée d'avoir recours à la chirurgie. Pourtant l'exemple de la sclérodermie était bien fait pour les inspirer. Mais les cloisons qui séparent si rigoureusement les disciplines de notre art, sont à ce point étanches qu'il faut de longues décades ou l'intervention du hasard pour que jaillise une idée neuve.

Nous ne nous dissimulons pas que le hasard nous a servis pour l'initiative thérapeutique que nous avons prise. Nous connaissions très mal la mélanose de Rhiel.

L'un de nous, chirurgien, l'ignorait complètement. Mais l'un comme l'autre

nous étions parfaitement renseignés sur la sclérodermie. Nous savions même que parfois la peau sclérodermique se teinte de mélanose. Nous n'avions pas retenu que la peau des sclérodermiques ne desquame pas ou peu. De sorte que, et bien que le diagnostic de maladie de Rhiel eut été porté à Paris par le professeur Gougerot dont on connaît la compétence, nous estimâmes que la sclérodermie devait être envisagée et nous proposâmes la sanction thérapeutique de ce diagnostic, savoir une parathyroïdectomie.

Là, même les circonstances nous furent favorables. Les parathyroïdes ne se montrant pas, il devint nécessaire d'enlever une hémithyroïde qui adhérait partout. Chemin faisant, des fragments thymiques importants furent extirpés. En attaquant le système thyroïdien nous répondions au vœu non exprimé des dermatologistes qui, comme nous l'avons vu, tendent à admettre que la mélanose de Rhiel est d'origine endocrinienne.

Voici notre observation :

Mme G..., quarante-six ans, vient consulter l'un de nous en janvier 1946, parce que sa face brunit et tourne au café au lait. Le début de la maladie se place en 1938. Quelques petites taches brunes apparaissent autour des yeux.

En mars 1939, ces taches se sont étendues.

La malade consulte à Paris le professeur Gougerot qui note sur ses fiches : « sympatique » et ordonne des pommades.

En mars 1945, la face est devenue brune. Les taches s'étendent sur le cou. La peau est le siège de desquamation continue très gênante. Le professeur Gougerot, à nouveau consulté, porte le diagnostic de mélanose de guerre de Rhiel. Il recommande d'éviter le soleil, d'appliquer des corps gras, de prendre du gardénal contre l'insomnie, etc.

L'état local ne se modifie pas. En mai 1945, le professeur Gougerot confirme son diagnostic et préconise le même traitement.

Le 18 juin 1945, consultation au Val-de-Grâce par un dermatologiste spécialisé. Même diagnostic, même traitement.

Plus tard, un autre dermatologiste pense d'abord à une maladie bronzée. Mais il abandonne vite son diagnostic pour reprendre et confirmer celui de mélanose de guerre de Rhiel. Il ordonne du stérandryl qui demeure sans effet.

A noter que la malade a assisté, en 1940, au bombardement de Bordeaux, qu'étant en France, ayant sa mère en Algérie, elle eut à souffrir des inquiétudes communes à beaucoup de Français. Mais elle est très ferme sur un point : les conditions de vie qui furent les siennes au cours de l'occupation n'eurent pas comme conséquences des privations alimentaires essentielles.

En novembre 1945, la malade quitte la France et vient comme nous l'avons dit consulter l'un de nous en janvier 1946. La face est brune. La malade a le masque d'une créole. Dans la région du cou la peau est plissée, rêche et nous nous demandons si nous n'avons pas affaire à une sclérodermie : le 10 janvier 1946, les examens du Laboratoire révèlent les chiffres suivants :

| | |
|---|---|
| Calcium dans le sang . . . . . . . . . . . . . . . . . . | 107 milligrammes par litre. |
| Calcium dans les urines . . . . . . . . . . . . . . . . . | 58 milligrammes par litre. |

Traitement par pommades et aussi par extraits parathyroïdiens, sans résultat.

Le 4 juin 1946 :

| | |
|---|---|
| Calcium du sang . . . . . . . . . . . . . . . . . . | 90 milligrammes par litre. |
| Calcium des urines . . . . . . . . . . . . . . . . . | 35 milligrammes par litre. |

Les examens du sang ne révèlent rien de particulier.

| | |
|---|---|
| Sucre . . . . . . . . . . . . . . . . . . . . . . . . | 1 gr. 05 |
| Cholestérol . . . . . . . . . . . . . . . . . . . . . | 1 gr. 72 |
| Temps de saignement . . . . . . . . . . . . . . . . | 5 minutes. |
| Temps de coagulation . . . . . . . . . . . . . . . . | 10 minutes. |
| Réaction de Henry . . . . . . . . . . . . . . . . . . | Négative. |

C'est dans ces conditions que la malade est présentée à l'un de nous, dans le but de faire procéder à une parathyroïectomie. La face est toujours brune.

La tache mélanique s'étend sur le cou jusqu'au dessous de l'hyoïde. La malade qui s'observe avec précision a remarqué que cette tache descend chaque jour un peu. Elle

craint que tout le cou ne soit envahi. La peau est sèche. Mais elle desquame abondamment. Cette desquamation est particulièrement gênante. La malade qui se farde avec beaucoup d'art, se trouve dans l'obligation, au cours de la journée, de faire des retouches, précisément à cause de cette desquamation.

D'un autre côté, la peau est le siège d'un réseau serré de rides très fines, et il nous semble qu'effectivement, surtout vers le cou, se trouvent des plaques sclérodermiques.

Néanmoins, nous hésitons beaucoup avant d'opérer. Nous n'avons pas l'idée de demander un métabolisme de base. Finalement, nous nous décidons sans enthousiasme devant l'échec des médications antérieures. Nous avertissons notre malade que, si probablement la peau deviendra plus souple, nous ne pouvions rien prévoir en ce qui concernait la pigmentation.

Le 28 juin 1946 :

Intervention sous anesthésie locale. D'emblée, les difficultés opératoires s'avèrent considérables.

Le corps thyroïde scléreux adhérant aux parties molles et à la trachée est dégagé difficilement. On cherche en vain les parathyroïdes. Elles doivent être comprises dans le bloc scléreux. Nous nous décidons à faire une hémithyroïdectomie droite, pensant ainsi emporter les parathyroïdes. L'intervention se déroule hérissée de difficultés. En tirant sur le lobe thyroïdien partiellement dégagé, nous notons que la voix devient rauque, sans doute par traction sur le récurrent. Nous complétons notre intervention par la résection du pôle inférieur du lobe thyroïde opposé, à l'endroit où se trouve habituellement la parathyroïde polaire inférieure. Chemin faisant, nous attirons, venant de derrière le sternum, des fragments importants de thymus.

L'examen histologique ne permettra pas de découvrir de parathyroïdes dans les fragments, que nous remettons au laboratoire. La nature thymique des fragments rétrosternaux sera confirmée.

Suites opératoires simples. La malade sort de la clinique une semaine après avoir été opérée.

Nous la revoyons le 18 juillet, soit moins d'un mois après. La teinte de la peau faciale est claire, la desquamation a disparu. Il n'est plus nécessaire de procéder à un maquillage savant. Il reste sur le cou une plaque de mélanose.

| | |
|---|---|
| Calcium du sang . . . . . . . . . . . . . . . . . . . . | 92 milligrammes. |
| Calcium des urines . . . . . . . . . . . . . . . . . . . | 110 milligrammes, soit le double. |

Le 15 janvier 1947, plus de six mois après, même situation, la peau est claire, presque normale, sauf au cou et un peu au front. La desquamation a disparu.

La malade a noté, en outre, une amélioration considérable de l'état général. En particulier, le sommeil est devenu régulier. Il y avait de l'insomnie tenace depuis trois ans.

L'activité qui était déficiente est actuellement normale. Il lui est possible de prendre du café sans inconvénient, etc., etc. Chose remarquable, le système pileux connaît une nouvelle vigueur. Les poils du pubis et des aisselles sont maintenant abondants. On note à la lisière des cheveux de nombreuses repousses, et, dans l'ensemble, la chevelure est plus touffue. Les règles qui étaient irrégulières n'ont pas été améliorées.

Ici, il convient de remarquer, pour compléter le tableau endocrinien, que l'utérus est aplasique, infantile et que la malade n'a jamais pu avoir d'enfant. Elle a fini par adopter une petite fille.

Fait digne d'être noté : le visage brunit pendant les trois jours qui précèdent les règles. A peine le flux sanguin est-il apparu que le teint s'éclaircit au point de devenir absolument normal, la plaque mélanique cervicale, d'ailleurs peu importante, ne subissant pas de modifications. Mais notre patiente a noté l'arrêt rigoureux de l'extension de cette plaque, laquelle progressait chaque jour avant l'intervention.

Telle est notre observation. Elle appelle bien des réflexions. Nous nous bornerons à indiquer qu'elle ouvre un chapitre nouveau de chirurgie endocrinienne. Plus tard nous connaîtrons la part qu'il convient de réserver à l'activité thyroïdienne, thymique, parathyroïdienne, ovarienne, surrénalienne et peut-être hypophysaire dans la pathogénie de la mélanose de Rhiel.

En attendant nous savons maintenant qu'en nous attaquant chirurgicalement à l'appareil thyroïdien, parathyroïdien et sans doute thymique nous pouvons améliorer et peut-être guérir ces malades réputés jusqu'ici incurables.

## *Pneumothorax simple persistant par fistule pleuro-pulmonaire. Complications des plaies de poitrine,*

par MM. **E. Curtillet**, associé national, **Grasset** et **J. Houel**.

Lecteur : M. Robert Monod.

Il nous a été donné d'observer à deux reprises une complication assez particulière et que nous n'avions pas vu signalée, des plaies de poitrine :

Après une blessure transfixiante et fermée, suivie tout d'abord d'une évolution simple et aseptique, on voit persister un pneumothorax plus ou moins total, pur, équilibré, et qui ne marque aucune tendance à se résorber. Les prises de tension pleurale et les tentatives d'aspiration révèlent qu'une fistule pleuro-pulmonaire entretient cet état et s'oppose au retour du poumon à la paroi.

Chez nos deux blessés, une thoracotomie large nous permit du même coup : la découverte de la fistulle, assurant ainsi le diagnostic et son occlusion par suture, assurant le retour du poumon à la paroi et la cure définitive du blessé.

Il nous paraît intéressant de relater ici nos deux observations.

Observation I. — Khabous Mohamed est blessé le 5 juillet 1944 par une balle de revolver qui traverse en séton l'hémithorax gauche et s'arrête sous la peau de la région axillaire. Vingt-quatre heures après, à son arrivée à l'H. E. M. 401, on note : important hémopneumothorax, le niveau liquidien atteint le cinquième arc costal postérieur.

Le 7 juillet : ponction de sang pur ; sous anesthésie locale, on place une sonde de Pezzer intra-pleurale.

Le 9 juillet : l'examen radioscopique révèle un lobe supérieur très atélectasié, un lobe inférieur partiellement atélectasié, pneumothorax avec une petite quantité de liquide à la base.

Le 13 juillet : ponction pleurale : tension initiale — 5, — 6 ; retrait de 900 c. c. d'air. Pression terminale : — 14, — 16.

Le 17, examen radioscopique : refoulement cardio-médiastinal vers la droite très marqué ; présence d'une très petite quantité de liquide comblant le cul-de-sac costo-diaphragmatique. Il est très difficile d'apprécier exactement le pneumothorax. Ponction pleurale : pression initiale = — 6 + 1, retrait de 2.000 c. c. d'air : pression terminale = — 6 + 1. En somme, la pression n'a pas changé, en dépit de la soustraction importante d'air. Il persiste donc une fistule pleuro-pulmonaire qui n'a aucune tendance à se fermer et qui assure le maintien d'un pneumothorax total. On décide de la fermer par thoracotomie. L'intervention a lieu le jour même.

Intervention le 17 juillet. Opérateur : Curtillet ; aides : médecin-commandant Delvoye, médecin-lieutenant Houel ; anesthésie générale au protoxyde-éther-oxygène (pharmacien auxiliaire : Fuentès).

Thoracotomie latérale (de 18 centimètres) par le 7e espace intercostal. L'incision passe juste au-dessus de l'orifice d'entrée et traverse une suffusion hémorragique qui correspond à la ponction faite le matin. Le lobe inférieur offre une adhérence partielle avec le plan costal, adhérence que l'on rompt aisément. A ce niveau, et dans la gouttière costo-vertébrale, se trouve un paquet d'adhérences vélamenteuses constituant de multiples logettes à contenu séro-sanglant. On extirpe toutes ces néo-formations et 200 à 300 c. c. de liquide. Les blessures pulmonaires n'apparaissent pas à ce moment. *C'est l'hyperpression à 10 centimètres qui met alors en évidence la perforation*, nettement en avant de la zone cruentée : elle correspond à la plaie pulmonaire antérieure qui n'a laissé pour trace qu'une plaque arrondie, de la dimension d'une pièce de 50 centimes, légèrement ecchymoatique, lisse et d'aspect cicatriciel, centrée par la fistule, elle-même fort petite et n'excédant pas un millimètre de diamètre. On note que ce petit orifice, sec, net, propre, taillé à l'emporte-pièce dans la cicatrice de surface a exactement l'aspect de toute fistule permanente (congénitale ou autre). Il semble manifeste que le petit trajet, des alvéoles profondes à la cicatrice pleurale, s'est lui-même épithélialisé et a pris le caractère définitif d'une fistule intestinale ourlée par exemple. *A chaque expiration, l'air sort en sifflant par ce petit trou.*

Trois points de suture assez larges l'obturent parfaitement, comme le démontre une nouvelle mise en hyperpression à 10 centimètres d'eau. Assèchement de la plèvre ; 10 gram-

mes de sulfamide *in situ* ; fermeture plan par plan, après mise en place d'une sonde de Pezzer dans le 8e espace intercostal, sur la ligne axillaire postérieure. Après fermeture du thorax, évacuation de l'air pur par hyperpression à 10 centimètres pendant une minute, puis à 20 centimètres pendant 20 secondes. La sonde est placée en siphonage.

Le blessé a très bien supporté l'opération. Tension artérielle : 12 1/2-7, pouls : 92.

Suites opératoires favorables.

Le 19 juillet : un examen radioscopique montre une expansion totale du lobe inférieur ; quasi totale du lobe supérieur. Seul persiste un petit pneumo-thorax apical.

Obs. II. — M. Robert S..., blessé le 6 janvier 1945, plaie transfixiante du poumon gauche par balle ; projectile inclus.

La fiche de l'avant a été perdue. On reconstitue que le blessé a été opéré dans un groupe mobile douze heures après sa blessure ; l'intervention a consisté en un nettoyage de la plaie d'entrée située sur la ligne axilaire moyenne à hauteur de la pointe de l'omoplate. Pansement à plat. Il semble que le blessé ait présenté un shock peu intense.

La dyspnée, assez vive les deux premiers jours, s'est rapidement atténuée et a complètement disparu à son arrivée dans le service de chirurgie thoracique le 11 janvier.

A son entrée, le blessé est en excellent état. Il se plaint seulement d'un point de côté gauche, persistant, mais supportable.

*A l'examen*, on découvre une plaie axillaire pariétale infectée, non suturable. En outre, on met en évidence des signes cliniques de *pneumothorax total.*

*La radiographie* confirme l'existence d'un pneumothorax gauche total sans liquide. Le projectile, une balle, est repéré dans les parties molles du dos. Il existe une esquille costale, qui, de profil, pointe en avant dans la cavité pleurale.

On pense alors qu'il s'agit d'un pneumothorax banal qui se résorbera spontanément. *Cependant, l'évolution n'amène aucune modification de la lésion. Une ponction pleurale avec contrôle manométrique montre une hyperpression à 10. L'aspiration de deux litres d'air au moyen de l'appareil à pneumothorax, n'amène aucune modification* de la pression. L'existence d'une fistule pulmonaire ne peut faire aucun doute. On la suppose entretenue par l'esquille costale qui semble pointer vers le lobe inférieur collabé.

L'état de la plaie ne permettant pas, à ce moment, d'intervention intra-thoracique, on se contente d'extraire, dans un premier temps, la balle le 21 janvier, sous anesthésie locale. *Par la suite deux nouvelles ponctions ne montrent aucun changement dans la pression pleurale.*

La plaie initiale étant cicatrisée, le 9 *février* 1945, soit 34 *jours après la blessure, on intervient par thoracotomie* (Médecin-lieutenant Grasset ; aide : médecin-lieutenant Pancrazi), sous anesthésie en circuit fermé $N^2O$ + Ether + $O^2$ (lieutenant Bisquerra). Malade en position ventro-latérale droite. Incision postéro-latérale sur la 7e côte, étendue sur 20 centimètres. Résection costale de 15 centimètres. A l'ouverture de la plèvre, on trouve un poumon collabé.

*L'exploration pleurale découvre alors au-dessous de la voie d'abord la lésion soupçonnée :* Une esquille longue de 5 à 6 centimètres est disposée comme une pointe dans la cavité pleurale. Quelques tractus fibreux la fixent en dehors de la paroi thoracique à hauteur de la 8e *côte ;* sa pointe interne est fichée dans le poumon. Au point de la pénétration, la surface pulmonaire offre une fissure ovalaire à grand axe vertical mesurant environ 30 × 15 millimètres. Cette brèche déborde donc largement l'esquille, elle découvre un tissu pulmonaire congestionné et ses bords, marqués par la tranche de section de la plèvre viscérale, sont éversés. La plèvre, elle-même, n'est pas modifiée. Même après l'ablation de l'esquille, enfoncée de 5 à 6 millimètres, on ne voit pas l'orifice fistuleux proprement dit, dont l'existence cependant ne fait aucun doute, puisqu'une épreuve d'hyperpression laisse entendre un sifflement caractéristique.

Suture du poumon et de la plèvre par plusieurs points à la soie (X et bourse). Une épreuve d'hyperpression permet de vérifier l'étanchéité de cette suture. Nettoyage de la cavité pleurale ; mise en place d'une sonde de Pezzer intra-pleurale ; fermeture de la paroi : un premier plan à la soie double rapproche les côtes supérieure et inférieure. Trois plans à la soie.

Epreuve d'hyperpression.

L'intervention a été très bien supportée. En fin d'intervention : tension artérielle. 11,5-9, pouls à 112, bien frappé. L'état général est excellent et il n'est pas nécessaire de faire une transfusion. Le drain est placé en siphonage, il donne le premier jour 100 c. c. de sang et est retiré le deuxième jour.

Les suites sont troublées pendant une quinzaine de jours par des phénomènes de congestion pulmonaire gauche avec température oscillant autour de 38° et quelques crachats

purulents. A noter aussi le 25 février 1945, une désunion partielle de la plaie opératoire avec élimination des fils de soie. Cependant, l'évolution du point de vue pleural est parfaite : une *radiographie* pratiquée quelques jours après l'intervention montre un poumon presque complètement revenu à la paroi. Il n'existe qu'une petite zone de pneumothorax au sommet et en avant. Pas d'épanchement pleural, le poumon est couvert par un voile traduisant la lésion congestive en évolution.

Une radiographie pratiquée le 20 mars montre une *restitutio ad integrum*. Le blessé est évacué guéri.

Voici donc 2 cas très comparables. Chez ces deux blessés, après un séton du thorax, l'évolution paraît devoir être des plus simples et des plus banales, mais après bien des jours, on est surpris de voir persister un pneumothorax total, et l'on constate que l'air aspiré est immédiatement remplacé.

On pourrait nous objecter, nous y avons bien songé, que nous aurions pu attendre plus longtemps pour intervenir, qu'avec le temps, la fistule pleuro-pulmonaire responsable eut pu se fermer et conduire ainsi à une guérison spontanée.

Cependant, cette critique ne nous paraît pas justifiée. C'est ainsi que dans la deuxième observation l'intervention ne fut pratiquée que trente-quatre jours après la blessure, ce qui paraît être un délai d'attente plus que suffisant. Dans la première observation, la fistule, bien que minime, offrait avec évidence, et son aspect nous a beaucoup frappés, le type d'une fistule bordée, cicatrisée, épithélialisée. Il ne nous paraît pas douteux que le travail cicatriciel y était terminé et que la lésion était fixée définitivement.

*Pour eonelure, nous préeiserons ainsi notre pensée :*

*Entre les pneumothorax simples* dont la résorption s'amorce tout de suite et se complète en quelques jours d'une part, et les *fistules pleuro-pulmonaires si fréquentes dans les plèvres* infectées qui finissent dans la règle par bien se fermer, d'autre part, *il eonvient de faire une place à des cas rares, et jusqu'iei, nous semble-t-il, méeonnus, de pneumothorax simples indéfiniment entretenus par une fistule pleuro-pulmonaire aseptique permanente, dont la fermeture par thoraeotomie assure en quelques jours la guérison complète du blessé.*

---

*Le Secrétaire annuel* : MARCEL BOPPE.

---

*Le Gérant* : G. MASSON.

---

Dépôt légal. — 1947. — 2e trimestre. — Numéro d'ordre 503. — *Masson et Cie*, éditeurs, Paris.
Imprimé par l'Ancne Imprimerie de la Cour d'Appel, 1, rue Cassette, à Paris (France).

# MÉMOIRES DE L'ACADÉMIE DE CHIRURGIE

**Séance du 11 Juin 1947.**

*Présidence* de M. Pierre Brocq, *président.*

## CORRESPONDANCE

Une lettre de M. Oberthur posant sa candidature à la place vacante d'Associé ›arisien.

---

## A PROPOS DU PROCÈS-VERBAL

### *A propos des récidives des hernies discales,*

par M. **J. Herbert** (d'Aix-les-Bains).

Rapport de M. André Sicard

L'observation que nous a adressée mon ami Herbert est celle d'un malade ui avait été opéré d'une première hernie discale à droite au niveau de L 4-L 5 t qui, trois ans après, a présenté une nouvelle hernie du côté opposé sur le isque sous-jacent L 5-S 1 :

En mai 1943, en poussant un poids de 100 kilogrammes, M. M..., âgé de quarante un ans, maçon, a ressenti une douleur très vive dans la région sacro-lombaire droite. ›tte douleur l'a arrêté pendant quelques minutes, puis il a repris son travail, mais au ›ut de quelques heures, les douleurs s'accentuant, il a dû s'arrêter et se mettre au lit. Il ssent des douleurs vives pendant cinq ou six jours, qui le clouent au lit, puis il commence se lever, mais il est très gêné dans les mouvements de flexion du tronc qui restent doulou-ux. Au bout de vingt-cinq jours, il reprend son travail. C'est alors qu'apparaissent des ›uleurs dans la face postérieure de la cuisse droite et dans la région postérieure et externe la jambe du même côté. Après quelques jours d'essais infructueux, il est obligé de ›uveau d'interrompre son travail. La marche est difficile, il souffre constamment. Pendant : mois il subit les traitements les plus divers, radiothérapie, cure thermale, infiltrations rveuses, le tout sans succès.

Je vois le malade pour la première fois au début de novembre 1943. A l'examen, les 'lexes tendineux sont normaux, les mouvements de la colonne lombaire sont douloureux and ils arrivent au voisinage de leur limite physiologique. On note une légère atrophie ısculaire de la cuisse droite. Le signe de Lasègue existe à droite. L'exploration lipiodolée › nous pratiquons alors montre une encoche à droite au niveau du disque L 4-L-5.

Le 10 novembre 1943 le malade est opéré. Sous anesthésie générale, au Schleich, après ation des apophyses épineuses L 4-L 5, on pratique une laminectomie sur ces deux ver-›res. La laminectomie est surtout poussée à droite jusqu'au massif articulaire sans que ui-ci soit toutefois réséqué. Après libération de la dure-mère, on peut explorer le disque ı-L 5, on repère la 5e racine lombaire à son émergence durale. On sent nettement la 'llie discale au niveau de laquelle on incise. Toute la région du disque est abrasée à la ette. Avant de terminer, on ouvre la dure-mère pour aspirer le lipiodol. Les plans super-els sont refermés au catgut.

Quelques jours après, le malade ne souffre plus et se trouve très bien. Au bout de douze ırs, il se lève et ressent encore une légère douleur à la jambe droite. Un mois après il ne sent plus aucune douleur. Par la suite le malade a été bien, sans toutefois être soulagé ıièrement ; il ressentait de temps à autre des douleurs lombaires. Il n'avait pu reprendre ı travail de maçon que par intermittence ayant encore souvent des lombalgies.



*Publication périodique mensuelle.*

En novembre 1946, spontanément en apparence, des douleurs apparaissent sur le trajet du nerf sciatique gauche ; d'abord peu intenses, ces douleurs se sont accentuées progressivement et n'ont plus cédé.

Je le revois le 26 mars 1947. Les douleurs sont extrêmement vives, surtout depuis fin février, dans la région lombaire gauche et le long du nerf sciatique gauche. A l'examen : signe de Lasègue à gauche, point douloureux para-épineux lombaire gauche à L 5 et la pression à ce niveau donne une douleur irradiée le long de la cuisse. Les douleurs, aux dires du malade, sont souvent irradiées vers le petit orteil et par moment il a l'impression de ne pas sentir son pied sur le sol. Il existe d'ailleurs une diminution de la sensibilité sur le bord externe du pied gauche. Le réflexe achilléen est totalement aboli, enfin l'atrophie musculaire du mollet gauche est de 2 centimètres. Tous ces signes sont indiscutablement ceux d'une compression de la 1re racine sacrée gauche. Il s'agit donc très vraisemblablement d'une hernie discale au niveau de L 5, à gauche.

Le 22 avril 1947, l'opération est pratiquée. On dégage progressivement la dure-mère, ce qui ne se fait pas sans difficultés, car il n'y a plus de lame osseuse protectrice et il faut aller très doucement et progressivement pour ne pas léser la dure-mère. Pour bien voir le disque L 5-S 1, il faut agrandir la laminectomie par le bas et à gauche. On dégage la 1re racine sacrée et on trouve sous elle une volumineuse hernie discale. A la pince on enlève les nombreux débris cartilagineux et filochés. On termine en curetant le disque.

Les suites opératoires sont simples et dans les jours suivants le malade est complètement soulagé de sa sciatique.

Les récidives des hernies discales sont certainement rares. Je ne veux pas parler des récidives *in situ* qui ne sont généralement que des ablations incomplètes n'ayant pas été suivies d'une guérison parfaite. On peut les éviter par la radicotomie complémentaire chaque fois que l'exérèse de la hernie n'a pu être faite dans des conditions satisfaisantes.

Les récidives sur les disques voisins méritent une attention plus grande Celle que nous rapporte Herbert s'est faite du côté opposé. C'est une éventualité que je n'ai personnellement jamais rencontrée. Par contre, sur 300 cas, j'ai vu 2 récidives du même côté que j'ai réopérées à trois ans de distance dans 1 cas, à un an dans l'autre. Après avoir enlevé au cours de la première intervention une hernie de L 4-L 5, j'ai découvert, au cours de la deuxième, dans les 2 cas, une hernie de L 5-S 1. Les malades furent parfaitement guéris.

Les hernies à double étage existent. Je les ai rencontrées dans 4 p. 100 des cas. Elles réalisent d'ailleurs une sérieuse objection aux voies d'abord étroites. Mais l'absence de douleurs entre la première intervention et la récidive ne permet pas de supposer que la deuxième hernie a pu être méconnue. Il est plus logique d'admettre que le même mécanisme est intervenu à quelques années de distance, le malade, dans chaque cas, étant resté soumis aux mêmes traumatismes professionnels.

Certains auteurs ont fait état de ces récidives pour préconiser la greffe associée. Je les crois trop rares pour influencer l'indication systématique de ce geste complémentaire qui prolonge singulièrement les suites opératoires qu'il faut s'efforcer, au contraire, d'obtenir simples et courtes.

M. Herbert, lui aussi, bien qu'il ne l'ait pas fait chez son malade, propose de la pratiquer pour les hernies récidivées, mais, comme je ne connais pas encore de malade ayant présenté deux récidives, l'indication ne me paraît pas parfaitement justifiée.

## *Note sur le traitement des plaies par la poudre d'hématies,*

par M. **L. Dufourmentel.**

La communication de M. P. Brocq nous fait apparaître une thérapeutique toute nouvelle des plaies.

Je crois que cette méthode de traitement par les globules rouges s'élargira

et que d'autres modalités de traitement biologique trouveront place à côté d'elle. Et c'est pourquoi je crois devoir signaler la curieuse efficacité thérapeutique de certaines greffes. On sait que les homogreffes de peau ne réussissent jamais. J'en ai, pour ma part, fait de nombreuses tentatives sans avoir un seul succès indiscutable, même entre donneur et receveur du même groupe, même entre frères, même entre une mère et son enfant. Mais, malgré l'échec constant de la greffe, la simple application d'un greffon vivant sur une plaie entraîne un revitalisation manifeste de celle-ci. J'ai ainsi publié un magnifique exemple de guérison en quelques semaines d'une plaie complètement atone depuis plusieurs mois résultant d'une brûlure de la plus grande partie du cuir chevelu.

Je tiens pour certain que cette question, dont P. Brocq nous a révélé un des aspects nouveaux, prendra de plus en plus d'importance et je me propose d'y revenir ultérieurement.

---

## RAPPORTS

### *L'hémangio-endothéliome thyroïdien,*

par M. **Marcel Dargent** (de Lyon).

Rapport de M. J.-L. Roux-Berger.

L'hémangio-endothéliome thyroïdien est une tumeur rare. Personnellement je n'en n'ai jamais observé ou ne l'ai pas reconnu. C. A Joll, dans son gros livre (p. 324) ne lui consacre que quelques lignes. Il semble que les auteurs les ont méconnus et classés dans le groupe des sarcomes (Bérard et Danet), des épithélio-sarcomes, des carcinomes (Roussy). Mais par un examen histologique rétrospectif, réformant le diagnostic primitif erroné, on pourrait peut-être conclure que cette tumeur est moins rare qu'on ne l'a cru. De Quervain n'en rapportait que trois cas en 1926, mais en 1940, dans son livre *Die Struma maligna* (Stuttgart) cité par l'auteur, il en apporte vingt-sept observations, et prétend qu'on peut en faire le diagnostic macroscopique : le schéma est simple : le chirurgien enlève une hématocèle thyroïdienne, le pathologiste examine un fragment de la coque fibreuse et ne s'inquiète pas outre mesure, et, dans l'année, le malade meurt de métastase.

Voici d'abord les deux observations personnelles qui sont à la base du travail de M. Dargent.

Observation I. — M. P..., homme de soixante-neuf ans, sans antécédents pathologiques notables. Il a toujours eu un goitre, nodulaire surtout développé à droite. Il est natif de Rumilly (Haute-Savoie), et sa sœur est également goitreuse.

Depuis six mois, ce goitre augmente progressivement de volume et devient douloureux. Les douleurs irradient dans l'hémithorax et la face. Il consulte le Dr Meyer, de Neuville, où il réside depuis quelques années, qui conseille l'intervention.

L'examen montre une tumeur du volume d'une grosse poire, uniformément dure, ligneuse, mobile sur les plans profonds. Il n'y a pas d'adénopathie, pas de signe de toxicité, pas de signe de métastase, pas de paralysie récurrentielle.

Le malade demande à être soulagé de ses douleurs.

*Le 23 septembre 1946 :* sous anesthésie locale (Dr Dargent, Dr Meyer), lobectomie thyroïdienne droite totale extracapsulaire, sans incidents. Lobectomie gauche subtotale dans un parenchyme apparemment sain.

La pièce opératoire est un kyste hémorragique à parois épaisses, tomenteuses, contenant 150 à 200 grammes de sang noir. Ses parois sont infiltrées de foyers hémorragiques et diffèrent tout à fait de la coque fibreuse nette des vraies hématocèles. Au pôle inférieur, on voit un adénome du volume d'une noix, au contact de l'hématocèle.

L'ananinèse, les données étiologiques, la pièce opératoire, font admettre la possibilité de l'hémangio-endothéliome.

Suites simples.

Radiothérapie complémentaire : 4.500 r en 15 séances de 300 r.

Revu en mars 1947. Excellent état local et général.

*Examen histologique :* A un faible grossissement, la coupe de la paroi montre des cavités hémorragiques dans une coque fibreuse.

A un plus fort grossissement, on voit des vésicules thyroïdiennes plus ou moins collabées. Le stroma très épais contient de nombreux capillaires qui lui donnent un aspect angiomateux. Ces capillaires sont étirés et bordés par un épithélium aplati.

En d'autres points, la lumière des capillaires est réduite à une simple fente, les cellules bordantes s'arrondissent, le protoplasme devenant acidophile ; les noyaux sont gros, pauvres en chromatine, avec un gros nucléole. On voit des mitoses.

A un degré de plus, ces cellules se multiplient, se disposent en plusieurs assises, refoulées par du tissu conjonctif proliférant. Cet aspect évoque des villosités placentaires. Enfin, la lumière vasculaire est parfois totalement oblitérée par des bourgeons cellulaires en nappes, au milieu desquels l'axe conjonctif n'est plus représenté que par des tronçons irréguliers. L'aspect évoque un cylindrome.

Quelques plages cellulaires sont nécrosées au centre (J.-F. Martin et P. Guinet).

Obs. II. — M. M..., homme de soixante-dix-huit ans, sans antécédents pathologiques notables. Il a toujours eu un goitre nodulaire. Il est natif de Saint-Jeoire-en-Faucigny (Haute-Savoie) et son frère a été opéré pour un goitre volumineux (1 kilogr. 400).

En juillet 1945, le goitre augmente de volume, devient douloureux. Le malade subit en août 1945 une thyroïdectomie subtotale, à Sallanches. On répond d'un laboratoire de Lyon : « épithélioma très atypique ».

En septembre 1946, apparition d'une récidive dans la cicatrice et de dyspnée. Amaigrissement important. Le malade est envoyé au Centre anticancéreux de Lyon.

*A l'examen :* tumeur péritrachéale, surtout développée à droite, ligneuse, du volume d'une orange, fixée.

Dans la cicatrice existe un nodule mobile, de la dimension d'un grain de raisin.

Dans le creux sus-claviculaire, masse nodulaire enclavée.

*La radiographie thoracique* montre une métastase arrondie du sommet droit, au contact du médiastin et de l'ombre de la lésion (confirmation après intervention).

Biopsie-exérèse du nodule superficiel : à la coupe macroscopique, c'est un noyau noir centré sur une zone blanchâtre et dure.

*L'examen histologique* (Dr Guinet) montre qu'il s'agit d'un hémangio-endothéliome.

Le malade se cachectise et présente une dyspnée grave.

Le 30 janvier 1947 : intervention libératrice de la trachée (Dr Dargent, M. Eischoltz). On libère laborieusement une masse très dure, complètement fixée à la trachée et aux muscles. Le lobe gauche est très dur. On taille au bistouri électrique.

Suites troublées par un épisode infectieux, traité avec succès par 100.000 unités de pénicilline par jour pendant huit jours.

Actuellement, la radiothérapie est en cours et le malade est soulagé. Une nouvelle radiographie montre la persistance de la métastase.

L'examen macroscopique de la pièce enlevée est caractéristique. En plein dans un bloc fibreux existent trois noyaux hémorragiques de la dimension d'une noix. Ce ne sont pas des cavités liquidiennes mais des masses noires farcissant la tumeur.

*L'examen histologique* fournit les mêmes renseignements que celui de l'observation précédente.

L'aspect placentoïde est manifeste. Des globules rouges se mêlent aux cellules tumorales proliférant dans la paroi.

En certains points, l'assise endothéliale, épaisse et unistratifiée ressemble à la paroi d'une vésicule dont le centre serait occupé par des amas de globules rouges au lieu de colloïde.

En un fragment, des cellules isolées dans le stroma et des bourgeons pleins donnent l'aspect d'un épithélioma anaplasique. On rattache toujours ces formations à des capillaires.

La coupe de 1945 a pu être réexaminée. Il s'agissait déjà d'un hémangio-endothéliome.

L'hémangio-endothéliome en soi est une lésion bien définie et seule sa localisation thyroïdienne est inédite, au moins en France.

L'histogénèse de ces lésions avait été établie par Masson et prêtait à des

considérations sur la différenciation endothéliale de certaines cellules du système réticulo-endothélial. M. Favre, à Lyon, a montré, à propos du prétendu angiosarcome de Kaposi, comment on pouvait concevoir l'endothéliome et le périthéliome. Ces discussions importent peu ici.

Les protocoles histologiques des observations de M. Dargent nous renseignent sur les aspects de cette lésion et les erreurs qu'elles peuvent entraîner. Tumeur de la paroi capillaire, l'hémangio-endothéliome est caractérisé par la présence de globules rouges au sein de ses anfractuosités. On trouve dans la même coupe des assises de plus en plus nombreuses et proliférantes de cellules endothéliales ; l'axe conjonctif peut être à ce point développé qu'on obtient des aspects de villosités placentaires ou d'un épithélioma papillaire.

Les amas de cellules endothéliales peuvent être à ce point denses qu'on croirait à un cylindrome ou à un épithélioma thyroïdien trabéculaire (ou médullaire).

L'aspect cytologique est toujours celui de la malignité et ces cellules monstrueuses phagocytent les érythroblastes et les leucocytes de la lumière capillaire restante. Isolées dans un collagène fibrillaire prenant un aspect fusiforme, elles peuvent simuler le sarcome. Mais on ne trouve aucun capillaire sans paroi propre dans la tumeur ; bien au contraire, les néoformations de l'endothélium de ceux qu'on retrouve, signent la nature de la lésion. La réaction conjonctive est souvent considérable ; le collagène est abondant. Il peut même être ostéoïde en certains points. On trouve des foyers d'hémorragie et de nécrose deci, delà.

Il y aurait aussi matière à discussions intéressantes à propos des *données expérimentales* actuelles sur ce sujet. Si l'on a décrit des hémangio-endothéliomes spontanés chez la souris, donnant des métastases d'aspect bénin, Andervont et ses collaborateurs (1940, 1942, 1946) ont pu en provoquer par l'injection de dioxyde de thorium colloïdal et l'application de rayons ultra-violets (1942). Généralement la tumeur se développe au point d'inoculation ou assez près de lui dans le tissu cellulo-adipeux. On obtient par ailleurs des hépatomes ou des tumeurs pulmonaires. L'hémangio-endothéliome apparaîtrait alors comme une néoplasie consécutive à une réaction histiocytaire locale. Il essaime des métastases dans le tissu adipeux, surtout dans l'ovaire et la cortico-surrénale plus accessoirement. Les transplants successifs donnent à la tumeur un aspect de plus en plus kystique et hémorragique. Enfin, sous l'angle de la génétique, il est indéniable que certaines races de souris (Strain C. F.), et spécialement les femelles, ont une prédisposition toute particulière à faire de pareilles tumeurs (83 p. 100). Elles la transmettent au cours des croisements.

Si l'on envisage le problème sous l'angle plus limité de l'hémangio-endothéliome thyroïdien, il apparaît que cette tumeur a au moins trois caractères bien marqués :

1° *Son étiologie.* — A la différence de certains hémangio-endothéliomes expérimentaux, elle frappe activement le *sexe masculin.* Les cas épars signalés concernent généralement des hommes. Sur les 27 cas apportés par de Quervain, il y a 67 p. 100 d'hommes. C'est la seule tumeur thyroïdienne où l'incidence chez la femme est la plus faible. Nos deux observations concernent des hommes.

Mais en dehors de ce caractère (l'âge moyen étant de cinquante à soixante-dix ans, ce qui n'a rien de pathognomonique) il faut relever la constance des antécédents goitreux, familiaux et personnels. De Quervain, Wegelin, Bartels le signalent. Les observations de nos deux malades confirment cette notion. Trois observations de MM. J.-F. Martin et Guinet recueillies au laboratoire d'anatomie pathologique ont le même contexte clinique.

La répartition géographique semble très importante. Les deux malades sont des Savoyards. Sur les trois observations du laboratoire d'anatomie pathologique appartenant à des chirurgiens différents, on trouve deux malades originaires de la Haute-Savoie (la troisième pièce appartenant à un sujet dont l'origine n'a pu être retrouvée).

Il semble exister en Europe centrale une zone de fréquence relative de cette lésion : les Suisses la connaissent bien. Bartels utilisant le matériel de la clinique de Breslau également ; de même on en trouve des cas publiés par des auteurs roumains. Les observations américaines sont très rares. De gros travaux de Pemberton, de Lahey sur le cancer thyroïdien, n'en font pas mention. Incidemment on trouve un court travail sur cette question, comme celui de Bosse en 1943.

Faut-il voir là un facteur étiologique précis, où la présence du nodule goitreux dans des régions à endémie forte, crée des circonstances favorisantes ? Nous le pensons. Le nodule crée-t-il un état local favorable, fixant spécialement un carcinogène à tropisme réticulo-endothélial, comme le suggèrent les notions expérimentales ? C'est possible.

Un seul fait demeure : c'est peut-être actuellement *la seule néoplasie thyroïdienne qui complique avec une pareille fréquence le goitre bénin*. Il est en effet curieux de constater que, si dans la région parisienne à endémie faible ou nulle, Welti et Huguenin recueillaient, sur 88 cas de cancers, 38 cas avec antécédents goitreux, à Lyon, où la région Rhône-Alpes fournit beaucoup plus de goitres nodulaires, le pourcentage réel des antécédents goitreux chez les cancéreux thyroïdiens est environ le même : 63 pour 131 observations contrôlées, soit environ la moitié. Souscrivant à la très juste remarque des auteurs parisiens nous avons défini ce chiffre en ne considérant comme cas à antécédents goitreux que ceux où le goitre existe depuis plus de huit ans, parce qu'un bon nombre d'épithéliomas thyroïdiens ont une évolution très lente. Les facteurs géographiques jouent donc un rôle moindre dans le déterminisme de l'épithélioma qu'on ne l'avait admis. Seuls ils gardent toute leur importance pour l'hémangio-endothéliome.

2° *Son syndrome anatomo-clinique.* — S'il paraît excessif de porter même un diagnostic de présomption en face d'un homme, goitreux, aux environs de la cinquantaine et porteur d'une hématocèle à évolution rapide, il est possible, comme le disent de Quervain et Wegelin, d'y penser lorsqu'on a la pièce opératoire en main. On n'est pas en présence de la grande poche kystique à parois nettes et fibreuses et pleine de sang noir, liquide. Si dans quelques cas rares on ne trouve que quelques nodules tumoraux très fermes, le plus souvent on trouve une grande cavité centrale, contenant des coagula noirs et de la substance hyaline ; la paroi irrégulière contient des zones hémorragiques et des fongosités qui sont plus fermes que de simples amas fibrineux. C'est là qu'il faut aller chercher les lésions histologiques et non dans les condensations fibreuses périphériques. Un troisième aspect est décrit par les Suisses, que nous avons trouvé dans une observation et qu'une planche en couleurs de « Struma maligna » figure bien : c'est l'existence de plusieurs centres d'infarcissement dans la pièce. Encore que certains cancers papillaires puissent donner de pareilles lésions macroscopiques, il y a tout lieu de penser à l'hémangio-endothéliome en pareil cas.

3° *Son évolution.* — L'adjonction de ces tumeurs au groupe des sarcomes améliore la statistique des survies éloignées. De Quervain prétend qu'un hémangio-endothéliome qui n'est pas mort dans l'année est voué à des survies de cinq à dix ans. Butureanu, Marza et Vulpe signalent des formes aiguës, Mosta cite même un syndrome d'hyperthyroïdie associée.

Le malade de l'observation I demeure en excellente condition au septième mois. Celui de l'observation II est déjà cachectique et porte une métastase pulmonaire. Le premier a subi une thyroïdectomie droite extra-capsulaire large avec vérification de la gouttière carotidienne et radiothérapie complémentaire. Le second n'avait subi qu'une intervention économique pour goitre il y a deux ans. Il a récidivé. Cette récidive adhère fortement à la trachée, notion classique. Elle se révèle assez radio-sensible comme la métastase.

Un des caractères essentiels de la métastase d'hémangio-endothéliome est

son caractère hémorragique. Matti, de Berne, le signale à propos d'une métastase de la lèvre. Blum en 1936, Sapinsky en 1941 décrivent surtout des pleurésies hémorragiques par évolution d'un noyau sous-pleural. Cette évolution après thyroïdectomie pour une lésion qui n'a pas toujours été diagnostiquée donne à cette tumeur un caractère bien spécial.

A la différence d'autres tumeurs thyroïdiennes, elle a très peu d'affinité pour le tissu osseux, mais se généralise électivement dans le poumon.

Ces deux observations doivent permettre de définir ces tumeurs thyroïdiennes à physionomie bien particulière, non seulement pour l'histologiste mais pour le clinicien et attirer l'attention sur cette classe particulière de lésions conjonctives, comme le font les auteurs suisses.

Je vous propose de remercier M. Dargent et de publier son travail dans nos Bulletins.

## *Infection grave de la face à « Spherophorus varius » d'origine dentaire avec empyème du sinus maxillaire,*

par M. **P. Ingelrans** (de Lille).

Rapport de M. P. Truffert.

M. le professeur Ingelrans (de Lille) nous a adressé l'observation suivante :

M. Cl..., quatorze ans, entre d'urgence dans le service de Clinique chirurgicale infantile de l'Hôpital Saint-Sauveur, le 28 juin 1946, pour un œdème inflammatoire de l'hémiface droite, qui ne cesse de s'accroître depuis quatre jours, température à 40°1 et état général inquiétant : frissons, adynamie profonde, pouls rapide, respiration accélérée. L'avulsion d'une molaire supérieure droite aurait été pratiquée quinze jours auparavant. On note des excoriations et des pustules de la commissure labiale, mais il n'y a que quatre jours que l'enfant a commencé à souffrir et qu'un abcès s'est formé qui s'est ouvert spontanément dans la bouche.

Le 29, au matin, l'œdème plus rouge, plus tendu, plus douloureux, a gagné la paupière gauche. Les paupières sont bouffies et closes, avec un chémosis à droite.

On pratique une hémoculture et on met immédiatement en œuvre un traitement par la pénicilline : injections intramusculaires à la dose de 200.000 U. par vingt-quatre heures.

Des radiographies de la face sont pratiquées sous différentes incidences et ne montrent pas d'image pathologique ; les sinus s'éclairent bien.

Une numération globulaire et une formule leucocytaire donnent les résultats suivants :

| | |
|---|---|
| Hématies | 3.400.000 |
| Leucocytes | 29.100 |
| Cellules souches | 1 p. 100 |
| Lymphocytes | 1 — |
| Moyens monocytes | 7 — |
| Grands monocytes | 2 — |
| Monocytes | 6 — |
| Polynucléaires neutrophiles | 83 — |

Le 30 juin : température, 37°-39°2. L'état général est amélioré. La pénicilline est augmentée 300.000 U. par vingt-quatre heures, le 30 juin, le 1er et le 2 juillet.

Le 1er juillet, l'œdème persiste et du pus s'écoule du cul-de-sac conjonctival inférieur droit, comme si un abcès palpébral s'était constitué et se fistulisait.

Le pus est prélevé et examiné par étalement : on voit des cocci en chaînes et de nombreux polynucléaires.

La participation du sinus maxillaire à l'infection me paraissant probale, je décide d'intervenir.

*Intervention* (Dr Groult) : trépanation du sinus maxillaire droit suivant la technique de Caldwel-Luc.

Dès l'incision gingivale, il s'écoule une petite quantité de pus bien lié ; la trépanation est aisée, on retire des débris nécrotiques horriblement fétides (un échantillon est envoyé à l'Institut Pasteur, à Lille). Une mèche sulfamidée est laissée en place, mais pendant son réveil le malade l'arrachera et elle ne sera pas replacée. La pénicilline est continuée jusqu'au 4 juillet à la dose de 200.000 U., associées à 4 grammes de sulfamides par vingt-quatre heures, puis de 100.000 U. jusqu'au 10 juillet.

Après l'intervention, la température oscillera entre 37°2 et 37°8. Le soir du quatrième jour, clocher thermique à 38°7, en relation avec une petite collection purulente superficielle qui se forme sous la paupière inférieure droite. Elle est évacuée par ponction et donne un pus bien lié.

A partir du 5 juillet, la défervescence est complète, les signes locaux et généraux régressent rapidement.

L'enfant sort le 18 juillet.

L'hémoculture, pratiquée à l'Institut Pasteur de Lille, est restée stérile.

Les premiers résultats de l'examen bactériologique du pus sinusal sont les suivants :

*Examen direct :* Cocci en chaînes et diplocoques prenant le Gram. Cocci ne prenant pas le Gram. Bacilles sporulés prenant le Gram. Cultures en milieux aérobies ; streptocoques. Secondairement a été isolé et identifié : un *Spherophorus varius.*

Cette observation d'un accident banal en soi est intéressante d'un double point de vue. Du point de vue de la thérapeutique bactériostatique, elle illustre le fait qui est la base même de cette thérapeutique, à savoir : que la pénicillinothérapie, tout comme la sulfamidothérapie, ne peuvent avoir d'action que quand les foyers nécrotiques ou purulents ont été nettoyés ou drainés. Je rappellerai qu'en 1938 Ramadier a, par amydalectomie suivie de résection de la jugulaire interne, guéri, sans aucune médication bactériostatique, une infection à *funduliformis* à point de départ amygdalien.

C'est là le principe fondamental de la thérapeutique bactériostatique, principe que divers publications récentes sur la pénicillinothérapie et la sulfamidothérapie semblent avoir oublié devant le succès spectaculaire de ces médications sur la courbe thermique et les symptômes généraux.

Du point de vue de la nature même de l'infection, la constatation d'un agent : le *spherophorus varius*, voisin du *funduliformis* dont M. Lemierre nous a exposé ici même la virulence, qui s'est montré extrêmement sensible à l'action de la pénicilline.

C'est là surtout le point intéressant de l'observation, celui sur lequel M. Ingelrans met l'accent dans sa communication.

Je vous propose de l'en remercier et de publier son observation dans nos Mémoires.

## *Corps étranger de l'œsophage inextirpable par les voies naturelles. Infection gangréneuse. Œsophagotomie sans sutures profondes. Sonde œsophagienne à demeure. Suture cutanée. Pénicillinothérapie. Guérison,*

par MM. Maurice Gardères et Eugène Ferron (de Pau).

Rapport de M. P. Truffert.

Hellmut Köhl..., dix-huit ans, prisonnier de guerre allemand, employé comme travailleur agricole, avale, le 22 septembre 1946, en mangeant sa soupe du soir, un morceau d'os de jambon, qui s'enclave dans l'œsophage.

Le 23, au soir, il entre à l'hôpital de Pau.

Le 24, il subit un examen radiographique qui dénote la présence d'un corps étranger peu opaque aux rayons, au niveau de D 1. La bouillie barytée arrive à franchir l'obstacle.

Les essais d'extraction sous contrôle œsophagoscopique faits le jour même sont infructueux.

Le 25, le malade a l'aspect d'un grand infecté. Très dyspnéique, son haleine est gangréneuse, sa température est de 39°6, son pouls à 110, petit et irrégulier.

Après une nouvelle tentative d'extraction par les voies naturelles et sous anesthésie générale, l'intervention est obligatoire.

*Intervention : anesthésie générale à l'éther.* Œsophagotomie classique pré-sterno-mastoïdienne gauche ; section de la veine thyroïdienne moyenne, lobe thyroïdien gauche volumineux et gênant. Mèche de protection médiastinale au bas de la plaie. Incision œsophagienne sur le corps étranger, qui est extrait péniblement à frottement serré.

Les tuniques œsophagiennes sont épaisses, congestives, d'aspect fragile. L'odeur est infecte, gangréneuse. Le traitement de la plaie pose un problème : il nous semble impossible de tenter une suture à deux plans de ces tissus friables et pré-sphacéliques ; l'œsophagostomie ne nous semble pas devoir être pratiquée de par la fragilité de ces tissus infiltrés qui viendraient mal à la peau et se déchireraient. Nous pensons, sous couvert du traitement par la pénicilline, pouvoir ne pas laisser la plaie béante.

Nous nous contentons de placer une sonde œsophagienne, mettons une mèche iodoformée sortant par l'angle inférieur de la plaie pour protéger le médiastin, saupoudrons de sulfamides et suturons la peau sur un petit drain qui dépasse à la partie basse de l'incision.

Le corps étranger est constitué par un fragment osseux cuboïde recouvert d'une couenne blanchâtre et adhérente. Dans sa plus grande dimension, il mesure 27 millimètres.

*Suites opératoires :* Le traitement par la pénicilline est commencé après l'intervention ; 30.000 unités toutes les trois heures, jusqu'à concurrence de 1.000.000 d'unités. A quatre reprises, 10.000 unités sont injectées en bas de la plaie au niveau de l'issue de la mèche.

La température oscille entre 38°5 et 39°5 pendant trois jours. L'état général inquiétant, s'améliore à partir de la quarante-huitième heure. L'apyrexie s'installe le quatrième jour.

Pendant deux jours, le malade reçoit du sérum glucosé sous-cutané, puis le troisième jour on commence à l'alimenter par la sonde. Le cinquième jour, le petit drain sous-cutané est enlevé. Le sixième jour, premier lever.

Enfin, le 3 octobre, huit jours après l'intervention, la sonde est supprimée et le malade reçoit une nourriture molle.

Le dixième jour, le 5 octobre, les fils de suture et la mèche iodoformée sont enlevés. Cette dernière est remplacée, pendant trois jours, par une petite mèche.

A partir du 10 octobre, l'alimentation normale est reprise.

Revu le 10 décembre, notre opéré n'a aucune gêne alimentaire. La cicatrice est belle.

J'ai tenu à vous lire en entier l'observation de MM. Gardères et Ferron, car elle me paraît justifier un bref commentaire. J'avoue d'ailleurs avoir hésité à en modifier le titre.

Celui-ci parle d'une infection gangréneuse : cette affirmation repose sur l'haleine fétide du malade et l'odeur gangréneuse au moment de la section de l'œsophage dont, disent les auteurs, les parois sont épaisses, congestives, d'aspect friable. Cet aspect est dû à l'attrition par le corps étranger, mais l'odeur est beaucoup plus le fait des débris adhérents à celui-ci qu'à la muqueuse œsophagienne elle-même.

D'ailleurs la suite de l'observation le démontre.

MM. Gardères et Ferron ont jugé impossible de faire une suture ou une œsophagostomie, ils ont eu raison de ne pas les tenter ; mais, et c'est là le second point du titre que j'ai failli modifier : suture cutanée. Il ne faut pas que les ressources immenses qu'apporte la pénicilline au traitement et à la limitation des infections incitent les jeunes à mépriser les notions de prudence élémentaire. Les auteurs ne m'en voudront pas, de bien préciser qu'ils n'ont pas fait en réalité de suture cutanée mais un drainage minima, et cependant effectif puisqu'il y avait une mèche de protection vers le médiastin et un drain sous la peau et de cela je les félicite. Ils ont simplement rétréci la brèche cutanée.

La pénicilline a permis à la section œsophagienne de se fermer spontanément en dix jours et c'est là un très beau résultat.

Ce résultat est un argument contre la gangrène de la paroi œsophagienne. La pénicilline ne saurait revivifier des tissus nécrosés mais elle protège des tissus enflammés contre l'infection.

Il n'en reste pas moins que la guérison en dix jours d'une plaie œsophagienne au contact d'un corps étranger, constitue un succès dont il convient de féliciter MM. Gardères et Ferron.

J'avais arrêté à ce point mon commentaire, lorsqu'à la séance du 16 avril, Jean Quénu nous a présenté le très beau résultat obtenu par le drainage transcostal d'un abcès médiastinal. Je n'insisterai pas sur l'avantage esthétique de la voie d'abord postérieure.

L'incision cervicale ne laisse en général qu'une trace linéaire qui s'efface rapidement jusqu'à devenir invisible en quelques mois. La résection même postérieure d'une côte laisse une cicatrice qui peut interdire le décolleté. Je place les inconvénients esthétiques sur un plan d'égalité. Ce n'est d'ailleurs qu'un côté accessoire de la question.

Il ne faudrait pas qu'un succès remarquable obtenu dans un cas particulier par un habile chirurgien, fît ériger en méthode absolue ce qui ne doit rester qu'un procédé applicable à des cas particuliers.

Le drainage cervical et le drainage transcostal d'un abcès médiastinal péri-œsophagien, ont chacun leurs indications particulières.

Les succès du drainage cervical d'une suppuration péri-œsophagienne sont assez nombreux, surtout avec l'adjonction de l'aspiration continue et depuis l'apport des médications bactériostatiques, pour que la valeur de cette méthode ne soit pas minimisée.

Ce qui doit imposer la voie d'abord, c'est le siège même de la perforation de l'œsophage.

Dans le cas de corps étranger, la blessure œsophagienne est le plus habituellement haute, au niveau de la bouche œsophagienne ou dans les premiers centimètres de l'œsophage. Dans un tel cas l'abord cervical est d'une indication indiscutable. Même, s'il y a fusée purulente dans le médiastin, le drainage cervical avec aspiration continue et mise du malade en position déclive, assurera la guérison même si l'infection s'étend jusqu'au niveau de la crosse aortique.

Par contre, si la perforation de l'œsophage est située dans le thorax, ce qui se voit avec des os fins et acérés (os de volaille ou de lapin), le drainage cervical est insuffisant, la voie d'abord postérieure transcostale est sans contredit à conseiller.

Quant au niveau auquel on doit aborder le médiastin, il paraît devoir être déterminé par le siège de la perforation œsophagienne plutôt que par celui de la déclivité de la collection.

Quénu, en nous apportant sa belle observation a, en quelque sorte, ouvert une discussion sur les voies de drainage des collections péri-œsophagiennes.

Le rapport que vous m'avez confié m'a paru fournir une occasion favorable pour attirer l'attention sur certains points qui semblent devoir être précisés.

Je vous propose de remercier MM. Gardères et Ferron et de publier leur intéressante observation dans nos Mémoires.

---

## COMMUNICATIONS

### *Kystes pulmonaires infectés de la base gauche chez l'enfant, simulant la pleurésie purulente,*

par M. Marc Iselin.

Entre 1931 et 1947, j'ai eu quatre fois l'occasion de traiter des enfants atteints de kystes pulmonaires infectés, pris pour des pleurésies purulentes. Tous quatre siégeaient à la base gauche. Cette erreur de diagnostic liminaire eut chaque fois des conséquences désastreuses à des titres différents, conséquences sur lesquelles je vous demande la permission de m'étendre.

Observation I. — Enfant St... (Anna), huit ans. Début de la maladie en décembre 1931 : à la suite d'une amygdalectomie l'enfant fait une pneumonie aiguë gauche, suivie d'un

syndrome de suppuration pleurale. Une ponction ramène du pus franc. La fièvre augmente, la matité s'étend et la radiographie montre un épanchement gauche presque total. Une deuxième ponction ramène un liquide tout différent ; puriforme, très liquide et fétide. Trois jours après on procède à un drainage intercostal qui ne fait qu'aggraver la situation. La fièvre prend le type hectique et l'enfant se cachectise de jour en jour. La suppuration par le drain est constituée par un écoulement considérable de liquide trouble et fétide avec, par intermittence, une débâcle de pus épais et fétide également. Une radiographie confirme le diagnostic : elle montre une grande poche pleurale presque vide et sur le profil, dans le moignon pulmonaire, une autre cavité avec niveau liquide et une tache de lipiodol, reste d'une injection intratrachéale faite au début de la maladie. On décide alors de faire une pleurotomie large et d'ouvrir l'abcès intra-parenchymateux à travers la plèvre ; mais l'état général s'aggrave si rapidement que l'on renonce à ce projet et l'enfant meurt quelques jours après.

La séquence des accidents et très claire : il s'agissait au début d'une suppuration intra-pulmonaire n'ayant pas déterminé d'adhérences pleurales ; tous les signes cliniques étaient ceux d'une pleurésie purulente. On ponctionne, on trouve du pus ; mais au passage l'aiguille infecte la plèvre libre et détermine un épanchement quasi total de la grande cavité. L'enfant ne peut résister à une double suppuration : intraparenchymateuse et intrapleurale.

Quant au diagnostic de kyste, il a été fait rétrospectivement sur la présence du lipiodol injecté par voie trachéale dans la cavité pulmonaire. Cette migration directe ne se voit jamais dans les abcès du poumon, diagnostic primitivement porté. L'absence d'adhérences pleurales était également en faveur du kyste.

Obs. II. — Enfant Pr.. (Maurice) quatorze ans. Depuis le mois de juin 1941, l'enfant se plaignait de nausées (surtout le matin) et de fétidité de l'haleine.

En juillet 1941, il présente une adénopathie cervicale bilatérale.

En août 1941 il subit une amygdalectomie. Le lendemain de l'opération il fait une *vomique noirâtre très fétide* (la valeur d'un grand verre). Pas de douleurs, mais température à 40°. En quelques jours la température revient à la normale. Depuis ce moment il tousse en quintes prolongées. L'expectoration est jaunâtre, sans odeur (1, 2 crachats par quinte). L'état général est bon mais l'essoufflement facile. Il en est ainsi pendant un an.

En août 1942, la radio montre une tache opaque à la base gauche.

En novembre 1942, la radio montre un niveau liquide à la base gauche.

Quelques mois après, l'enfant est envoyé au Creusot où l'on diagnostique un *abcès du poumon.*

En décembre 1942 : Etat général excellent, appétit conservé, essoufflement facile, toux et expectoration intermittentes. Chaque poussée s'accompagne de fièvre (39°) et de fétidité de l'haleine. Dans les intervalles, la température est normale mais on note une légère dyspnée permanente.

En janvier 1943 : cuti-réaction, négative.

Radio : tache opaque dense avec niveau liquide.

Crachats : flore microbienne variée.

En février 1943 : 4 broncho-aspirations.

D'après une radiographie avec lipiodol, les médecins envisagent la possibilité d'un abcès du poumon. Nous penchons plutôt vers le diagnostic de pleurésie purulente, à cause de la forme, des dimensions et de la situation de la poche. On décide d'intervenir pour explorer.

Le 16 mars 1943 : *Résection costale et exploration.* Anesthésie générale : D[r] Maroger.

Incision verticale dorsale après repérage de la collection, ablation des segments postérieurs des trois côtes 8-9-10. La plèvre est libre. On l'incise pour chercher s'il y a des adhérences ailleurs mais il n'y en a point. On palpe le lobe inférieur complètement libre, à l'intérieur duquel on sent une grosse poche mollasse. Il ne s'agit pas d'un abcès mais d'un kyste suppuré. N'étant pas préparé pour une lobectomie, on suture la plèvre et on referme la paroi.

*Suites.* — Elévation de la température dès le lendemain, exsufflation du pneumothorax. Bon état général, pas de gêne respiratoire.

Le 26 mars : Cicatrisation complète. La radio montre la persistance d'un pneumothorax, le lobe supérieur ne revient pas.

Le 5 avril : Injection de bleu de méthylène dans la plèvre pour voir s'il y a une fistule bronchique : l'expectoration ne se colore pas.

Le 9 avril : *Pleurotomie à minima* destinée à permettre la réexpansion. Par le drain, s'écoule une assez grande quantité de liquide séro-sanglant.

Le 12 avril : La radio montre que la réexpansion du poumon est presque complète.

Le 15 avril : Une radioscopie confirme l'état de réexpansion du poumon, on enlève le drain.

Le 20 avril : L'enfant sort de l'hôpital en bon état général, on l'envoie en convalescence dans sa famille d'où il reviendra dans un mois pour une lobectomie.

Le 26 juin 1943. L'enfant rentre à l'hôpital : il crache beaucoup et son haleine est très fétide. La radio montre un kyste avec niveau liquide. Le malade a maigri, son état général est médiocre, sa température à 38°5. il présente une légère cyanose des extrémités, sa cuti a viré, est devenue positive ; des bacilles de Koch sont présents dans l'expectoration.

On ne peut intervenir dans ces conditions ; le malade est renvoyé dans sa famille.

Obs. III. — Enfant Des... (Jacqueline), sept ans et demie. L'affection évolue depuis l'âge de deux ans. Le diagnostic posé a été celui de pleurésie purulente et traité par pleurotomie. Il s'en est suivi une fistule pleurale qui a été traitée d'emblée par une thoracoplastie.

L'enfant est en bon état général, mais la suppuration est permanente et il y a une fistule bronchique intermittente. Néanmoins un lipiodol permet d'examiner l'arbre bronchique qui montre quelques dilatations en pinceau dans le lobe inférieur gauche, à côté de la cavité.

L'enfant est vue par nous pour la première fois en juin 1943. Comme elle n'est pas en très bon état général, on la renvoie pour six mois dans sa famille. Elle revient en décembre 1943 en excellente santé apparente, c'est alors que l'on décide de tenter une lobectomie, seul procédé capable de la guérir.

Le 15 décembre 1943. Lobectomie. Anesthésie générale par tubage (Maroger). Aides : Laurence, Samson. Sérum intraveineux. Incision du contour cutané de la fistule qui est cousu sur une compresse afin d'éviter l'absorption du sang.

Deux incisions : une en arrière et en haut, une autre en avant, sont branchées sur l'excision de manière à permettre l'ablation des placards osseux régénérés. Ce temps de l'opération est très difficile et très sanglant, il dure trente-cinq minutes au bout desquelles l'amorce d'un plan de clivage a pu être trouvée sur le pourtour de la fistule.

L'opération ayant été bien supportée jusqu'alors, on décide de faire la lobectomie qui ne semble pas devoir présenter des difficultés spéciales parce que les adhérences sont assez lâches. Le décollement est relativement facile. On libère ainsi la face diaphragmatique et la face postérieure mais on trouve de grandes difficultés à la face antérieure où il y a de très fortes adhérences au niveau des cartilages costaux. En sectionnant une adhérence on trouve la cavité kystique qui s'étend jusque-là. A ce moment Maroger conseille de ne pas continuer l'intervention. Il ne reste plus à libérer que la partie haute de la scissure.

Tamponnement par des champs dans les différentes zones de décollement permettant d'extérioriser la fistule. Suture de la partie postérieure de l'incision.

Durant les heures qui suivent l'opération, on a grand'peine à maintenir l'état général de la malade. A 17 heures, il devient impossible de continuer le sérum intraveineux ; on l'installe sous-cutané. A 19 heures, l'enfant est très pâle mais parfaitement consciente, elle parle sans essoufflement mais ses pupilles sont très dilatées, son pouls est par intermittence très rapide et très lent, ses lèvres et sa langue sont sèches. elle présente une très légère sueur. Elle meurt une demi-heure plus tard.

Obs. IV. — M^lle^ Cl... (Jacqueline), vingt-trois ans.

A l'âge de six ans a eu une coqueluche grave avec fièvre qui a traîné de janvier à mai.

Le 26 avril 1931, violent point de côté gauche avec frisson et fièvre : syndrome de pleurésie purulente aiguë. La ponction ramène du liquide couleur chocolat. Les signes persistant, on fait une pleurotomie (D^r^ W...). Le drain est retiré et la plaie se cicatrise en douze jours.

Le 26 avril 1934, récidive avec les mêmes signes. On fait une pleurotomie intercostale d'où s'écoule du pus vert. Ablation du drain, cicatrisation en quinze jours.

En 1937, l'enfant maigrit, présente des accès de fièvre et commence à cracher du pus.

En avril 1938, vomique abondante peu fétide qui nécessite une nouvelle pleurotomie avec résection costale (D^r^ W...). Le drain est conservé jusqu'en juillet mais la température et la suppuration persistent. Un médecin appelé en consultation, conseille de mécher et de faire une autre pleurotomie plus antérieure. Un mois après, le D^r^ D... fait une nouvelle pleurotomie, plus haut située.

En septembre 1938 la situation est toujours la même, la radio montre un niveau paracardiaque. Réintervention (W...). On ne trouve rien, mais trois jours après, la poche secondaire s'évacue spontanément et tous les signes généraux disparaissent.

Le drain est conservé jusqu'en 1941 où dans le service A... on essaie de faire une aspiration continue.

En octobre 1943. L... fait une pleurotomie large avec essai de décortication, mais il est

obligé de s'arrêter à cause de l'hémorragie et des troubles cardiaques que l'on attribue aux tractions sur le cœur.

En mai 1943, thoracoplastie (L...) : Résection de 4-5 côtes suivie d'une retouche un mois après. Le trajet s'étant épidermisé dans les suites, on arrête le drainage.

En octobre 1943. Phrénicectomie.

Début 1944, aspiration, essai de fermeture.

En mai 1944, traitement local par la *pénicilline*. Ce traitement permet au kyste de se fermer et, ayant aseptisé les lésions, permet une vie normale à la jeune fille pendant onze mois.

En avril 1945, la jeune fille fait une grippe avec réinfection de la poche kystique, expectoration purulente, fièvre. Cette réinfection est stoppée par des ponctions et injections locales de pénicilline.

Depuis 1944 la fistule ne s'est plus rouverte. Tous les six mois environ l'infection s'est rallumée mais elle a été jugulée chaque fois par la pénicilline locale.

En décembre 1946, le diagnostic de *kyste du poumon* a été posé par nous depuis dix-huit mois. Maintenant la malade demande elle-même l'opération, lassée par cette maladie perpétuelle qui dure depuis quinze ans ! ! C'est une jolie jeune fille en bon état général. On tentera une lobectomie, qui sera certainement difficile à cause du remaniement de toute la région, consécutif aux 6 opérations déjà faites.

Le 24 février 1947. Lobectomie. Anesthésie générale par tubage (Maroger). Réanimation (Tzanck). Aides : Ficheux, Dieckmann. Résection de la 6e côte qui est la première intacte. Le poumon n'est pas très adhérent ; on le décolle facilement et on trouve tout de suite la grande scissure qui heureusement est complète. Ligature de la bronche lobaire inférieure, de l'artère pulmonaire, clampage de la bronche juste au-dessus de la bifurcation et section ; ligature et section de la veine pulmonaire puis du ligament triangulaire. Le décollement médiastinal est facile car les adhérences ne sont pas denses ; il n'y a de grosses difficultés qu'au niveau de la paroi, à l'endroit de la thoracoplastie et des pleurotomies.

Le poumon étant enlevé on ferme la bronche par deux plans de lin. Pas d'enfouissement possible car il n'y a pas 1 $cm^2$ de plèvre saine à prélever. Drainage intercostal, fermeture du thorax sur 10.000 unités de pénicilline.

Durée de l'opération : trois heures.

Pendant l'intervention la malade a reçu : Sang, 500 c. c. ; Plasma, 500 c. c.

Quand on la remet dans son lit, sa tension est basse et pincée, le pouls à peine perceptible. On fait immédiatement : Plasma, 500 c. c. ; Pressyl, 1 ampoule ; Hémostatique, 10 c. c. intramusculaire. Le réveil est immédiat.

Pendant les douze heures qui suivent, l'état général se remonte progressivement d'une manière très satisfaisante.

Le lendemain : évacuation de 400 c. c. de sang noirâtre par le drain, mise en siphonage pendant vingt-quatre heures. Le deuxième jour le drain ne fonctionne plus, on le retire après avoir injecté 50.000 unités de pénicilline. Fermeture de la pleurotomie par deux agrafes.

Le 6 mars : la radio montre la réexpansion presque complète du poumon, il y a encore deux petits niveaux liquides.

Le 14 mars la malade quitte la clinique apparemment guérie.

Revue en mai 1947. La radio montre la réexpansion totale du poumon, la jeune fille part terminer sa convalescence à la campagne.

*Examen histologique* (Dr Letulle).

Cinq fragments ont été prélevés en différentes régions de la poche remise ; ces fragments intéressent également les tissus sous-jacents à cette poche.

L'étude histologique des coupes pratiquées sur ces fragments montre partout qu'il s'agit d'une bronche dilatée constituant d'innombrables replis ; la surface interne de cette poche et celle des replis formés est tapissée par une rangée de cellules cylindriques élevées par endroits, souvent munies de cils vibratiles ; dans certaines régions ces cellules sont plus basses, cuboïdes ; elles reposent en ces régions sur un chorion assez irrité, infiltré de polynucléaires. Cette cavité bronchique est limitée par une paroi d'épaisseur variable, formée par un tissu conjonctif assez densifié, riche en fibres élastiques, occupé dans les régions sous-muqueuses par d'assez nombreuses fibres musculaires de Reissessen assez inégalement réparties mais normalement formées. On ne trouve pas, dans cette paroi, d'armature cartilagineuse ni de glandes muco-séreuses ; à noter également l'absence d'îlots lymphoïdes dans cette paroi qui est en certains points dilacérée par des suffusions sanguines. Il est possible de voir, dans des régions où la paroi de cette cavité se trouve plus épaisse, de très nombreuses bronches, un peu irrégulières, mais normalement formées, enclavées dans ces tissus ; elles sont

d'ailleurs fréquemment accompagnées de vaisseaux atteints parfois d'endo-vascularite oblitérante.

Le tissu pulmonaire visible sur les coupes est occupé par des alvéoles un peu écrasées presque toujours remplies de globules rouges.

Le conduit occupé par la sonde exploratrice est une artère riche en tissu élastique ; elle est, dans une région peu étendue, atteinte d'endartérite végétante.

*En résumé*, les coupes montrent qu'il s'agit d'une dilatation bronchique (rentrant dans le cadre des malformations congénitales).

Dans chacun de ces cas l'erreur de diagnostic entraîna une erreur de thérapeutique qui fut deux fois mortelle.

Dans le premier cas une ponction exploratrice infecte la plèvre saine,

Dans le deuxième cas, au lieu d'une lobectomie d'emblée on commence par une intervention exploratrice : un temps précieux est perdu et l'enfant devient inopérable.

Dans les troisième et quatrième cas, devant la persistance d'une fistule dite pleurale, on recourt à des temps de thoracoplastie basse, inutiles et mutilants qui aggravent terriblement les difficultés opératoires lorsque l'on décide de faire la lobectomie, difficultés auxquelles est due la mort de l'enfant de notre observation III.

Pour éviter de pareilles erreurs, l'essentiel est d'en connaître la possibilité. L'erreur, dans l'observation II, provient de l'oubli du cas malheureux de 1931. Mais, ayant en mémoire ces deux observations je pus rectifier d'emblée le diagnostic dans les deux autres cas qui arrivèrent avec l'étiquette de « fistule pleurale persistant malgré thoracoplastie ». Cependant, la notion de kyste infecté fistulisé ne fut jamais admise qu'avec difficulté par les médecins qui avaient suivi ces enfants.

La notion de suppuration du *côté gauche* fut un élément déterminant dans le diagnostic : mes 4 cas siégeaient en effet à ce niveau. Malheureusement il n'a pas la valeur que je lui attribuais : en effet, dans le dernier numéro du *Journal of Thoracic Surgery* (avril 1947), dans un article de Moersch et Clagett sur les kystes pulmonaires, l'observation XII est calquée sur notre observation IV, moins les thoracoplasties. Un drain reste en place trois ans, et la fistule n'est guérie que par la lobectomie. Il s'agit d'un kyste bronchiogénique, *mais il siège du côté droit*. Les auteurs font référence à un article de Maier et Haight intitulé : « Grands kystes pulmonaires solitaires infectés simulant la pleurésie purulente » , publié dans un numéro du *Journal of Thoracic Surgery* de 1940 (que je n'ai pas reçu). La notion du côté gauche n'a donc pas tellement de valeur que je me l'imaginais. Mais l'article américain prouve que du côté droit également il faut penser à l'éventualité kystique.

A partir du moment où l'on a des soupçons, le diagnostic exact peut être fait rapidement et simplement par les examens nécessaires.

Si l'enfant crache du pus, il s'agit presque certainement d'une suppuration parenchymateuse : donc pas de ponction, mais bronchoscopie exploratrice, lipiodol et traitement pénicilliné intrabronchique. Le kyste sera rapidement désinfecté, et s'il persiste, une lobectomie pourra être pratiquée dans les meilleures conditions, au moment opportun.

Si l'enfant ne crache pas, la bronchoscopie donnera peu de renseignements et le lipiodol n'ira vraisemblablement pas dans la cavité, mais le bronchogramme aura l'avantage de montrer si le poumon est refoulé ou non par une collection intrapleurale. Au cas où les signes généraux et locaux commanderaient une intervention de drainage, celle-ci ne devra pas être faite à l'aveugle, mais conduite comme un premier temps de pneumotomie pour abcès du poumon. Résection costale suffisamment longue pour bien exposer la plèvre pariétale dont l'examen montrera tout de suite s'il s'agit d'un empyème ou d'une cavité pulmonaire. Dans le premier cas elle est opaque, épaisse et résistante ;

dans le deuxième, ou bien elle est libre, ou bien elle est symphysée, opaque certes, mais mince et souple. Il n'y a alors aucun danger à drainer, en sachant que vraisemblablement il s'ensuivra une cavité résiduelle fistulisée qui ne cèdera qu'à la lobectomie.

Enfin, si, comme dans nos deux derniers cas, le malade arrive avec une fistule dite pleurale, le diagnostic est redressé facilement par un examen endoscopique au pleuroscope : l'aspect irrégulier, rouge, de la cavité sillonnée de brides, de trabécules, est tout différent de l'aspect lisse et jaune d'une cavité pleurale. S'il reste des doutes, on peut affirmer la nature exacte de la lésion par l'exploration chirurgicale qui consistera à vérifier l'état de la plèvre comme dans le cas précédent. On agrandira la résection costale de part et d'autre de la fistule (ou bien on réséquera quelques centimètres de la côte sus-jacente si la pleurotomie est intercostale) et l'examen de la plèvre pariétale ainsi exposée sera parfaitement concluant.

Enfin, les observations III et IV appellent quelques réflexions d'ordre technique.

Dans l'observation III l'opération a lieu le 15 décembre 1943. Nous procédons selon la technique classique de cette époque, c'est-à-dire décoller le lobe, le pédiculiser, puis traiter le pédicule. Il faut donc commencer par dégager le pourtour de la fistule des os régénérés qui l'entourent — temps difficile, long et hémorragique. — On trouve alors la plèvre adhérente, ce qui signe le diagnostic et l'on fait progressivement le décollement qui est difficile ; de sorte que l'on est obligé de s'arrêter avant la pédiculisation complète, l'anesthésiste affirmant que l'enfant ne supporterait pas la prolongation de l'opération.

Le shock était dû à la longueur et à la difficulté du désossement puis du décollement, une heure et demie s'étant écoulée avant d'arriver au hile, temps pendant lequel le sang avait sans cesse coulé depuis le poumon progressivement décollé.

La malade de l'observation IV est opérée en 1947, selon la technique moderne que j'ai apprise depuis la libération, par le contact retrouvé avec les chirurgiens anglais. La lobectomie peut être dite rétrograde, car dès l'ouverture de la paroi, avant de rien décoller d'autre que la scissure, on va droit au hile lobaire. On isole, lie et coupe les artères lobaires, on clampe et sectionne les bronches, puis les veines et alors il est beaucoup plus facile et beaucoup moins dangereux de décoller le lobe même très adhérent, car le sang qui coule du poumon est en petite quantité et déjà soustrait par les ligatures, à l'économie. Enfin il devient inutile de désosser le pourtour de la fistule : il suffit de couper le dernier pédicule bien exposé.

En somme, dans des circonstances particulièrement difficiles, la technique moderne de lobectomie rétrograde après attaque directe du pédicule, montre un progrès extraordinaire, grâce auquel les suites opératoires et les résultats sont très améliorés, résultats qui paient abondamment le surcroît de difficulté technique qu'elle impose.

M. **Sauvage** : J'ai eu l'occasion d'opérer un cas tout à fait superposable à ceux de M. Iselin. Il s'agissait d'une malade qui se présentait comme atteinte de pleurésie purulente. La radiographie montrait cependant l'existence de cloisons de refend à la partie supérieure de la poche ; il s'agissait d'un énorme kyste multiloculaire.

Iselin a parfaitement raison de dire que c'est la lobectomie seule qui vient à bout de ces kystes infectés. Mais j'ai eu la surprise, après une thoracotomie relativement large de voir, petit à petit, la partie du lobe inférieur qui subsistait revenir à la paroi. Grâce à des soins répétés, j'ai l'impression que cette malade est en bonne voie, la cavité est actuellement réduite de plus des 3/4 de ce qu'elle était primitivement. La guérison qui me paraissait impossible sans recourir secondairement à une exérèse du lobe, me paraît maintenant vraisemblable.

M. **Marc Iselin :** Je remercie mon maître M. Robert Monod et mon ami Sauvage de leur intervention.

A M. Monod je répondrai que les cas présentés étaient uniquement des kystes infectés dont la particularité clinique était d'avoir été pris pour des pleurésies purulentes. C'est pourquoi je n'ai pas même évoqué les kystes non infectés, qui forment une question beaucoup plus vaste.

A Sauvage je dirai que le problème de l'avenir de tels malades est un problème difficile. Mais les observations que je viens d'apporter, avec leur drainage prolongé pendant des années sont peu en faveur d'une guérison spontanée, dans le cas auquel il vient de faire allusion.

## *Angine de poitrine extra-cardiaque, d'origine abdominale,*

par M. **A. de Sousa Pereira** (de Porto).

Au cours de recherches expérimentales et cliniques sur le traitement chirurgical de l'angine de poitrine par la méthode sympathique, nous avons observé que, dans certains cas, l'action sur l'innervation sympathique du cœur par infiltration stellaire ne modifiait pas les crises angineuses. Ce fait va probablement nous permettre de comprendre la cause de certains insuccès que l'on trouve signalés dans les statistiques européennes et américaines, de sympathectomies cervicales et de stellectomies.

L'étude clinique et physio-pathologique d'une série de cas d'angine de poitrine par des infiltrations répétées des ganglions étoilés et des nerfs splanchniques, nous a permis de trouver jusqu'à présent 12 cas d'angine de poitrine extra-cardiaque d'origine abdominale. Chez ces malades, les infiltrations répétées, soit du ganglion étoilé gauche, soit du ganglion étoilé droit, n'avaient pas influencé la fréquence ou l'intensité des crises angineuses, alors que les crises furent modifiées ou arrêtées temporairement par les infiltrations répétées des nerfs splanchniques gauches.

Nous avons fait alors l'étude systématique de tous les organes abdominaux de ces malades, et nous avons trouvé des lésions pathologiques ou des troubles fonctionnels au niveau de l'estomac et du duodénum, ou des veines iliaques gauches.

Dans 10 de ces cas, il fut trouvé un foyer capable d'exciter l'innervation du plexus solaire, ulcères gastro-duodénaux, périduodénite, simple aérophagie ou hypotonie gastrique. Dans 2 cas, la stimulation du sympathique abdominal était déterminée par une phlébite des veines iliaques gauches.

Dans ces cas l'infiltration des nerfs splanchniques gauches a arrêté immédiatement la douleur précordiale, quand elle fut pratiquée pendant la crise angineuse. Les infiltrations répétées des nerfs splanchniques gauches modifièrent favorablement l'intensité et la fréquence des crises angineuses, et les arrêtèrent temporairement pendant quelques jours ou quelques mois, dans les 11 cas. Cependant, dans 1 cas d'angine de poitrine extra-cardiaque, déclenchée par des stimulations ayant leur point de départ dans une phlébite ancienne des veines iliaques gauches, la malade est, depuis trois ans, sans crises angineuses après une longue série d'infiltrations anesthésiques lombaires et splanchniques gauches, pratiquées pendant deux mois et demi.

Ce cas mis à part, l'arrêt définitif des crises d'angine de poitrine ne fut obtenu que par la splanchnicectomie gauche. Dans 3 cas, celle-ci fut complétée par la résection du premier ganglion lombaire gauche. Après l'opération, l'arrêt des crises angineuses fut complet et, dans les deux premiers cas opérés, ce résultat se maintient déjà respectivement depuis quatre ans et trois ans et demi. Les autres malades, plus récents, n'ont plus eu de crises angineuses depuis un temps qui va d'un an à un mois.

Ces recherches montrent qu'il y a des cas d'angine de poitrine extra-cardiaque d'origine abdominale, dont les crises peuvent être arrêtées temporairement par des infiltrations anesthésiques des nerfs splanchniques gauches et, définitivement par la splanchnicectomie gauche simple ou associée à la sympathectomie lombaire gauche.

En ce qui concerne le mécanisme de l'angine de poitrine extra-cardiaque d'origine abdominale, un fait est clair c'est que, dans les cas que nous avons étudiés, les excitations qui déclenchaient les crises angineuses, provoquées par la stimulation de l'innervation sympathique abdominale, suivaient les voies afférentes des nerfs splanchniques gauches.

Des expériences, faites chez l'homme, nous ont montré que le bain froid du pied gauche ou des tractions mécaniques faites au niveau des splanchniques gauches sont suivis de diminution des courbes oscillométriques au niveau du membre supérieur du même côté. Ces modifications ne se produisent pas si, avant l'expérience du bain froid ou de l'excitation splanchnique, on pratique l'infiltration anesthésique des nerfs splanchniques et du premier ganglion lombaire gauche.

L'étude expérimentale, chez le chien, des territoires d'infarctus du myocarde après ligature d'une branche d'une artère coronaire, avec ou sans infiltration stellaire ou stellectomie, paraît démontrer que le territoire d'infarctus est plus réduit quand la ligature coronarienne est suivie d'interruption de l'innervation sympathique du cœur. En outre, la section des nerfs du cœur (Melo Adriao), la stellectomie ou l'infiltration anesthésique du ganglion étoilé provoquent une vaso-dilatation capillaire au niveau du cœur dans le territoire où l'innervation sympathique est interrompue.

Ces faits concordent avec les idées exposées dans ces dernières années par le professeur R. Leriche en ce qui concerne le rôle de l'innervation sympathique du cœur dans la vaso-motricité des coronaires.

Il semble donc que, dans ces cas d'angine de poitrine extra-cardiaque d'origine abdominale, la crise angineuse soit l'effet d'un réflexe vaso-constrictif partant de l'innervation sympathique abdominale (plexus solaire, innervation des veines iliaques gauches). L'arrêt temporaire des crises angineuses par l'infiltration anesthésique des splanchniques gauches, ou définitif par la splanchnicectomie gauche, vient à l'appui de cette interprétation.

M. **R. Leriche :** La magnifique communication de Sousa Pereira me paraît d'une grande importance pour le traitement de l'angine. Elle apporte la démonstration d'un fait que j'avais signalé en 1940, la possibilité d'arrêter certaines crises par anesthésie splanchnique gauche et d'obtenir la guérison durable pas section du nerf. Sousa Pereira vient de nous démontrer avec précision le mécanisme de cette action indirecte en apparence. Je suis heureux de le féliciter de sa si riche documentation.

---

## ÉLECTION D'UNE COMMISSION CHARGÉE DE L'EXAMEN DES TITRES DES CANDIDATS A LA PLACE D'ASSOCIÉ PARISIEN

MM. Albert Mouchet, Sauvé, Charrier, Redon, Aurousseau.

---

## Séance du 18 Juin 1947.

*Présidence de* M. Pierre Brocq, *président.*

## NÉCROLOGIE

### *Décès de M. Louis Tixier (1871-1947), Associé national.*

Allocution de M. **P. Brocq**, Président.

L'Académie de chirurgie vient de perdre en la personne du professeur Louis Tixier l'un des chirurgiens qui ont le mieux honoré notre Compagnie.

Né à Bourgoin, en Dauphiné, en 1871, M. Tixier est attiré vers la carrière chirurgicale par l'exemple de ses aînés, Maurice Pollosson et Auguste Pollosson.

Elève d'Augagneur, de Cordier, de Garel, de Levrat, de Fochier, d'Ollier, de Maurice Pollosson, de Poncet, il est nommé chirurgien des Hôpitaux de Lyon, le 23 novembre 1900, puis agrégé le 7 juin 1901.

Au cours d'un long séjour qu'il fit à Paris pour le concours de l'agrégation, il suivit le service de Terrier, ce qui l'incita plus tard, à apporter dans son service l'ordre et la méthode du grand Maître parisien. Très souvent, accomplissant une intervention avec une technique parfaite, il avait coutume de dire « à la mémoire de Terrier ».

De 1900 à 1914, il occupe le poste de chef des travaux de chirurgie opératoire, et, il a, de ce fait, une grande influence sur l'éducation des chirurgiens de cette époque.

En 1914, Tixier est nommé Professeur de clinique chirurgicale et désigné pour succéder à Poncet.

Pendant la guerre 1914-1918, il est chirurgien de la Brigade russe à Versailles et à Vanves.

La guerre terminée, il se consacre à son service hospitalier avec une véritable passion et il affirme, par la parole et par la plume, « le rôle prodigieusement salutaire que joue dans la formation morale du chirurgien, cette obligation, jalousement respectée, d'être tous les jours au service des pauvres ».

Dans sa double mission de praticien et d'enseigneur, il donne une grande importance à la discussion clinique des indications opératoires et à la netteté de l'acte chirurgical. « L'acte opératoire, écrit-il, tient sa perfection du soin apporté à l'observation préalable du malade. Il y trouve les conditions de simplicité, de fini et d'élégance qui en font une œuvre d'art. »

Complétant ces directives, il s'attache particulièrement aux soins post-opératoires avec le souci d'éviter les complications pulmonaires, les phlébites ou les embolies, et, dans ce but, il attache à sa clinique chirurgicale un jeune médecin des Hôpitaux.

Son enseignement est remarquable. A propos de la présentation de malades avec étude clinique, examens de laboratoire, radiographies, photographies, pièces et examens histologiques, il étudie complètement une affection.

Dans ces dernières années, de nombreux praticiens prennent l'habitude d'assister à ses consultations du samedi.

La production scientifique de Tixier est considérable. Ce grand Professeur a vécu avec nos Maîtres l'épopée des premiers et prodigieux succès de la chirurgie viscérale.

Sa thèse est une étude expérimentale, poursuivie à l'Ecole vétérinaire sur le shock abdominal. Il étudie les réactions du péritoine au cours des diverses manœuvres opératoires, des plaies pénétrantes, des occlusions, des péritonites, de l'éviscération C'est en quelque sorte une introduction à la chirurgie abdo-

minale où, grâce à l'enseignement de Terrier et de son école, il montre les avantages de la péritonisation.

Il a écrit sur la chirurgie gastrique, sur les hémorragies gastro-duodénales, pour lesquelles il propose, en 1908, la jéjunostomie ; sur la chirurgie du gros intestin ; sur la chirurgie du cancer du rectum, pour laquelle il propose, chez la femme, l'hystérectomie préalable.

Il décrit la forme pseudo-néoplasique de l'appendicite chez les malades âgés.

Son souci de la péritonisation lui fait donner la préférence à la cholécystectomie sous-séreuse et au remplacement dans l'opération de Kehr, du tamponnement par la création d'un tunel séreux continu.

Au Congrès de Chirurgie de 1924, il est rapporteur sur le traitement chirurgical des fibromes utérins. Ce travail remarquable n'a pas vieilli.

Je m'excuse d'arrêter là le trop court exposé de ces travaux, dont bien d'autres mériteraient d'être cités. Ses élèves les exposeront plus tard.

Tixier a joué, à Lyon, un grand rôle comme chef d'école et un grand nombre de chirurgiens des Hôpitaux de cette ville sont ses élèves et se réclament de son enseignement. Il a joui, en France d'une incontestable notoriété qui a été ratifiée par l'Association française de Chirurgie, lorsque, en 1929, elle l'a élu à la présidence du Congrès de Chirurgie.

L'Académie de Chirurgie gardera pieusement le souvenir de ce grand chirurgien, de ce grand professeur, de cet homme de bien. En votre nom, je prie la famille, les amis et les élèves du professeur Tixier d'accepter nos très sincères condoléances.

---

## RAPPORTS

### *A propos de huit observations de gastrectomie totale pour cancer,*

par M. **Th. Gibert.**

Rapport de M. A. Ameline.

Le Dr Gibert nous adresse 8 observations de gastrectomie totale, dont 6 de principe (mais pour très gros cancers) et 2 de nécessité. Voici l'essentiel de son travail :

I. *Caractères communs aux 8 observations au point de vue technique.* — Anesthésie loco-régionale après morphine intraveineuse. Technique de Lahey avec les modifications de J.-L. Lortat-Jacob. Gastrectomie sus-cardiaque (collerette de muqueuse œsophagienne) sans jamais mobiliser l'œsophage par rapport à l'orifice diaphragmatique. Anastomose en deux plans, points séparés, à l'aiguille de Bergeret. Péritonisation à la manière de Lortat-Jacob (important), sauf dans l'observation I. Toujours une jéjuno-jéjunostomie au pied de l'anse, cinq fois au bouton (jamais de rétention à la radio), trois fois au fil de lin, et suspension de la brèche méso-colique tout autour. Jamais de sonde type Wangensteen (sauf observation I). Drainage systématique par lame.

II. *Caractères techniques, anatomiques et évolutifs de chaque observation.* — Observation I. P... (Jean-Baptiste), cinquante-deux ans, 10 août 1943. Gastrectomie totale de principe. Tumeur antrale énorme, difficile à séparer du méso-côlon transverse. Thorax étroit, nécessité d'un débridement oblique coupant toute l'épaisseur de la paroi, puis le rebord thoracique gauche (8e cartilage, 7e côte). Jour très large. Suites : aspiration continue jusqu'au quatrième jour inclus. Au cinquième jour, fistule très abondante, la seule observée pour le seul cas où la collerette péritonéale à la Lortat-Jacob était absente. Au onzième jour, infection du débridement thoracique par la fistule ; diarrhée.

Le 24 décembre 1943, *seconde intervention :* résection thoracique à la demande de l'ostéochondrite.

En janvier 1944, la déglutition devient impossible, avec arrêt de la baryte à l'examen radiologique. Le Dr Aubry veut bien pratiquer une œsophagoscopie et note :

A 19 centimètres des arcades dentaires, masse extrinsèque repoussant la paroi antéro-gauche (adénopathie ?).

A 41 centimètres, au niveau du cardia, l'œsophage se rétrécit ; orifice imperceptible, infranchissable.

Le 20 janvier 1944, *troisième intervention.* Fistule tarie. La région sus-mésocolique est bloquée par une péritonite adhésive massive. Identification impossible de l'anse anastomotique. Iléostomie sur un grêle d'oiseau. Alimentation par la sonde iléale.

Le 27 mai 1944, *quatrième intervention.* Le malade supplie qu'on fasse l'impossible pour le faire avaler. Médiastino-phréno-laparotomie postérieure extra-séreuse (Grégoire et Braine), sans incident pleural. *Sténose cicatricielle de l'anastomose*, virole de 1 centimètre. Tout est rigide. L'axe œsophago-jéjunal ne monte pas du fond de l'excavation. Anastomose œsophago-jéjunale latéro-latérale à gauche du rétrécissement laissé en place. Le malade meurt le neuvième jour, avec une plaie grisâtre, désunie ; une fistule postérieure laisse couler les quelques gorgées de champagne qu'on l'a autorisé à boire. Il n'avait pas bu depuis quatre mois..., et l'on peut souligner en passant la valeur de l'iléostomie.

Obs. II. — T... (Louis), quarante-trois ans, 7 juin 1944. Gastrectomie totale de nécessité ; cancer antral avec coulée néoplasique épaisse comme un crayon remontant jusqu'à la coronaire. A l'examen histologique, envahissement de tous les ganglions. Suites normales, sauf congestion pulmonaire. Examens radiologiques (30 juin, 7 septembre, 15 décembre 1944) : passages rythmés avec bouillie épaisse.

A partir du 30 octobre, coliques et diarrhée ; blindage sus-ombilical. Décès au début de 1945.

Obs. III. — E... (Pierre), soixante ans, 11 octobre 1944. Gastrectomie totale de principe : cancer antro-pylorique avec traînées de lymphangite cancéreuse. Résection de la partie moyenne du méso-côlon envahi et de l'artère colique moyenne ; dénudation du pédicule mésentérique supérieur pour enlever un paquet ganglionnaire prépancréatique. Ablation d'une lame de pancréas envahi en surface. A l'examen histologique, envahissement de tous les ganglions.

Suites : parotidite suppurée. Anémie, de 4.340.000 à 2.400.000 en deux mois. Radio normale le 22 décembre. Décès le dixième mois, avec, paraît-il, une tumeur cervicale.

Obs. IV. — L... (François), soixante-deux ans, 25 octobre 1944. Gastrectomie totale de principe : cancer antro-pylorique. Suites : décédé de complications pulmonaires au quinzième jour.

Obs. V. — F... (Jean), soixante ans, 29 décembre 1944. Gastrectomie totale de principe : cancer prépylorique, ablation d'un noyau isolé du méso-côlon transverse. Intervention possible grâce à l'attaque du squelette : résection de 1 centimètre du dernier cartilage costal gauche, puis résection de l'appendice xyphoïde, enfin section simple du dernier cartilage costal droit. A l'examen histologique, envahissement de tous les ganglions.

Suites : radio normale le 15 février, avec passages lents dans une anse efférente dilatée. Bon état en avril 1945. Décès le 25 juillet 1945.

Obs. VI. — O... (Louis), cinquante-quatre ans, 15 février 1946. Gastrectomie totale de principe pour cancer antral bien localisé. A l'examen histologique, seul un petit ganglion du méso-côlon transverse est envahi.

Suites : radio normale le 18 mai 1946, mais en procubitus petits reflux intermittents dans le cardia. Mais asthénie, amaigrissement, bouffissure du visage et teint ocre jaune. A partir de juillet, crises intestinales très douloureuses. Le 26 septembre, radio parfaite. mais amorce d'une dilatation jéjunale, comme un nouvel estomac. Décès au douzième mois, avec de gros noyaux métastatiques abdominaux.

Obs. VII. — V... (Arthur), cinquante-neuf ans, 13 mars 1946. Gastrectomie totale de principe : gros cancer antral fortement adhérent au méso-côlon région du cardia inaccessible. Par une incision indépendante de la médiane on résèque le dernier cartilage costal gauche sur 10 centimètres, jour excellent.

Suites : Décès le cinquième jour, par complications pulmonaires.

Autopsie le sixième jour, pièce prélevée en bloc. Sutures étanches sous pression. La collerette péritonéale fait un clapet hermétique.

Obs. VIII. — M... (Louise), soixante-quatorze ans, 4 juillet 1946. Gastrectomie totale de nécessité : cancer antral et noyau de la grosse tubérosité. Résection de la partie droite du méso-côlon et de l'arcade vasculaire envahies. A l'examen histologique, ganglions non envahis. Suites : normales immédiatement (tension artérielle normale). Meurt de shock dans la nuit.

Le Dr Gibert, en s'excusant de la modestie de sa statistique, en tire cependant des conclusions bien intéressantes :

3 morts post-opératoires (douzième heure, cinquième et quinzième jour), soit 37 p. 100.

*Des 5 survivants tous sont morts dans l'année qui a suivi, et de toute évidence, des progrès de leur cancer.* Le Dr Gibert insiste sur ce fait que tous ses malades avaient cliniquement une tumeur palpable, et histologiquement des ganglions envahis. Sur ces 8 cas, six fois la gastrectomie totale a été faite de principe. Deux fois (obs. 2 et 8) il s'est agit d'une gastrectomie totale de nécessité. Un peu découragé, le Dr Gibert dit ne faire, depuis quelques mois, que des gastrectomies subtotales très larges ; il conclut ainsi :

La gastrectomie totale de principe reste légitime, mais de peu d'intérêt pour une lésion très évoluée ;

La gastrectomie de principe est plus logique pour une lésion discrète que pour un « gros cancer ».

*
* *

Il est temps, je crois, en effet, de s'élever un peu au-dessus des discussions techniques (sans méconnaître bien entendu leur importance capitale), de laisser en quelque sorte « décanter » la gastrectomie totale pour cancer, pour en lire, s'il se peut, et la mortalité immédiate, et les résultats éloignés. A vrai dire, en France tout au moins, et si nous exigeons des délais convenables (cinq ans) avec des séries suffisantes, il est actuellement impossible de prendre position. Quelques années d'attente sont encore nécessaires. Cependant le rassemblement de documents précis, d'observations de valeur comme celles que nous communique le Dr Gibert très courageusement, peut déjà commencer. Pour ma part, je partagerais volontiers son pessimisme, en ce qui concerne les « gros cancers » évolués, avec large envahissement ganglionnaire histologiquement vérifié. Pour les « petits cancers » nous n'avons aucun argument qui nous permette de conseiller la gastrectomie totale plutôt qu'une large subtotale, même si leur mortalité immédiate est tout à fait comparable. Les progrès à accomplir sont peut-être plus dans le sens d'un diagnostic extrêmement précoce, que dans celui d'exérèses de plus en plus étendues. Et un traitement médical, qu'il n'est pas déraisonnable d'espérer, peut rendre vaines, assez rapidement, toutes ces discussions.

Je vous propose de remercier M. Gibert, dont j'ai pu, dans mon service, apprécier l'habile et lucide sens chirurgical, pour ses intéressantes observations, et de les conserver dans nos archives.

## *Luxation postérieure ancienne de l'épaule, datant de la naissance,*

par M. **Adam.**

Rapport de M. Boppe.

Voici tout d'abord l'observation d'Adam :

— M... (Maurice, âgé de quinze ans, élève vendeur étalagiste, nous est présenté par notre maître Olivier ; il présente une luxation postérieure ancienne de l'épaule droite que rend évidente un certain degré d'amyotrophie deltoïdienne.

Elle remonte au tout jeune âge, sans qu'on puisse invoquer de traumatisme autre qu'obstétrical : l'accouchement de la mère fut très pénible, bien que l'enfant se soit présenté par le sommet, car il pesait plus de 6 kilogrammes ; on appliqua le forceps, et il y eut de grosses difficultés pour le dégagement des épaules.

A la naissance, l'enfant ne bougeait absolument pas son membre supérieur droit complètement inerte, L'articulation scapulo-humérale ne semblait rien présenter d'anormal, mais il ne fut pas fait de radiographie. Les doigts commencèrent à bouger vers l'âge de deux mois, puis le coude et l'épaule. A quatre mois, après un traitement par « ionisation », la mobilité du membre était comparable à ce qu'elle est actuellement et on peut admettre qu'elle n'a guère progressé depuis. A l'examen, le membre se présente :

En rotation interne : la saignée est dans le plan sagittal.

En abduction : le coude ne touche pas le corps et la déformation de l'épaule est

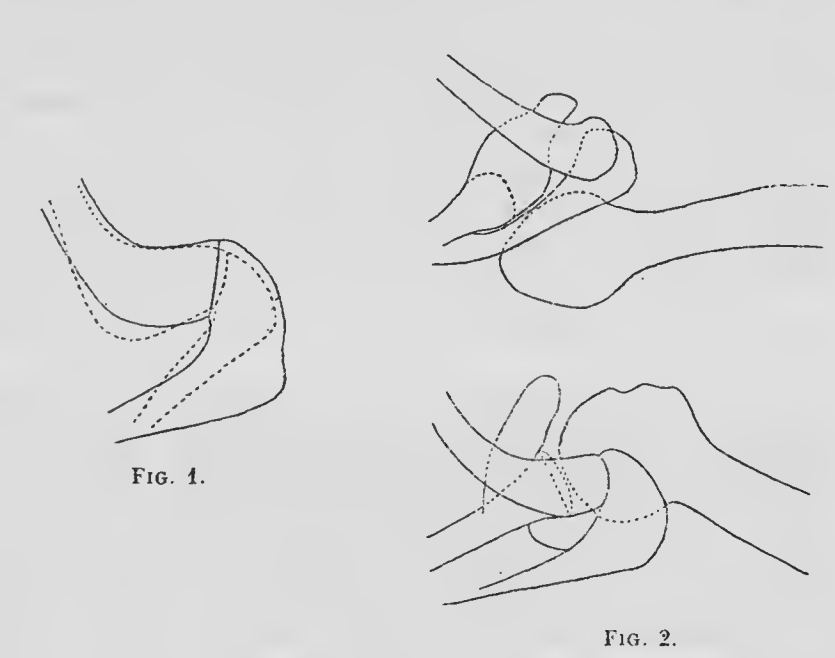


Fig. 1.

Fig. 2.

évidente, avec un creux sous-acromial et une tête qu'on voit et qu'on palpe en arrière de l'articulation. La réduction est impossible.

Il existe en outre :

Une légère luxation acromio-claviculaire irréductible.

Une surélévation de 1 ou 2 centimètres de l'omoplate dont, en position de repos, le grand axe est un peu incliné en bas et en dedans.

— Mais il faut surtout noter :

Qu'on ne sent pas la coracoïde.

Et que l'acromion est anormal ; d'une part, il est recourbé vers le bas, et sa face supérieure fortement oblique en bas et en dehors, fait l' « épaule tombante ». D'autre part, il est atrophié, comme en font foi, et les calques (fig. I), pris directement sur le sujet, suuperposés du côté malade et du côté sain, et les radiographies comparatives des deux épaules prises de profil (fig. II).

L'étude des mouvements actifs montre que :

L'abduction pure *dans le plan frontal* est impossible alors qu'elle atteint 80° avec une antépulsion de 45°.

L'adduction est limitée, au maximum, au « coude au corps ».

L'antépulsion est de 90°.

La rétropulsion nulle.

La rotation interne normale.

La rotation externe nulle.

A chaque essai, l'omoplate se déplace dès le début du mouvement : le malade se sert de son membre comme un ankylosé de l'épaule.

Les mouvements passifs prouvent pourtant que, l'omoplate étant maintenue immobile, l'humérus n'en est pas solidaire :

L'adduction est normale.

L'abduction dans le plan frontal est possible jusqu'à 80°.

L'antépulsion est également de 80°.

La rétropulsion, par contre, n'est que de quelques degrés ; alors que la rotation interne est normale, la rotation externe presque nulle.

*La radiographie :*

De face n'est guère explicite, sinon qu'elle montre la position haute de la tête, élevée de 1 cent. 5 par rapport au côté sain.

De profil, par comparaison avec l'autre côté, elle rend évidente l'atrophie déjà signalée de l'acromion ; elle montre, ce qui n'est pas pour surprendre, l'atrophie de la glène dont le fond est convexe ; mais surtout elle révèle l'aspect piriforme de la tête luxée et l'hypertrophie de la coracoïde, dont la portion ascendante, énorme, est élargie en une spatule que



Fig. 3.

prolonge une portion horizontale suffisamment courte et effilée pour qu'on comprenne son absence de perception au palper.

Les arthrogrammes ont été, comme toujours à l'épaule, difficilement interprétables, en raison des bourses séreuses qui s'injectent en même temps que la cavité articulaire.

De profil cependant, on note que la bourse sous-scapulaire se remplit, alors qu'on a piqué en arrière sur la tête luxée : on peut ainsi affirmer perméable, au moins en partie, une cavité articulaire que, vue l'ancienneté de la lésion, on pouvait s'attendre à trouver cloisonnée : le fait est d'importance puisqu'il justifie l'essai qui sera tenté, et réussi, de réduction par manœuvres externes.

Ajoutons que cliniquement tous les muscles se contractent et que leur examen électrique ne révèle rien d'anormal.

Qu'il n'y a pas de troubles de la sensibilité.

Que le coude, s'il fléchit complètement, n'atteint pas, à 10° près environ, l'extension complète, bien qu'il soit radiologiquement normal.

Qu'il y a enfin quelques troubles trophiques du côté des poils et surtout des ongles, moins solides que du côté sain.

Rappelons que la luxation était irréductible chez le sujet éveillé.

Une première opération, exploratrice, destinée, tant à vérifier *de visu* les possibilités de réduction qu'à lever les obstacles antérieurs éventuels, fut pratiquée le 15 mars 1946 par le Dr Boppe :

Le malade est installé sur notre plan incliné, l'épaule en porte-à-faux, le bras pendant.

Sous anesthésie générale, la luxation se réduit facilement avec claquement, quand on met le bras en forte rétropulsion et qu'en même temps on appuie sur la tête : mais dès que l'on cesse la pression sur celle-ci, la luxation se reproduit.

Incision dans l'espace delto-pectoral. On a beaucoup de mal tout d'abord à repérer la coracoïde qui ne fait pas la saillie habituelle.

Section temporaire du bec de la coracoïde dont la portion ascendante paraît élargie et se continue directement avec le bord supérieur de la glène. On aperçoit alors la capsule.

Section du sous-scapulaire dont le tendon est extra-capsulaire. On fend la capsule. La glène est large, plus triangulaire qu'ovalaire. Les parties accessibles du col et de la tête paraissent normaux. On réduit alors avec facilité la luxation. Reposition. Suture au lin de la capsule. Mais il est impossible, la luxation une fois réduite, de rapprocher les deux fragments coracoïdiens et l'on implante le court biceps sur le long. Suture du deltoïde et de la peau.

Plâtre thoraco-brachial en forte rétropulsion pendant un mois.

Les radios de contrôle montrent une récidive de la luxation postérieure.

On réintervient le 9 mai 1946 (Dr Boppe). Compte rendu opératoire :

Le malade est installé à califourchon sur la table reposant par le ventre sur notre plan incliné.

Abord postérieur de l'épaule, entre sous-épineux et petit rond. Libération du bord postérieur de la glène. Réduction de la luxation. Butée ostéoplastique par une lamelle ostéo-périostique rigide préalablement prélevée sur le tibia et enfoncée frontalement dans la face postérieure du col de l'omoplate. Plâtre thoraco-brachial pendant deux mois.

La radiographie de contrôle montre, derrière une tête en place une bonne butée qui répond : au tiers supérieur de la tête lorsque le bras tombe le long du corps ; à son tiers inférieur dans l'abduction à 90°.

Actuellement, dix mois après l'enlèvement du deuxième plâtre ; la luxation ne s'est pas reproduite malgré la mobilisation active et passive à laquelle a été soumis l'opéré.

Le jeune homme est satisfait du résultat esthétique : en position de repos, le galbe de l'épaule est devenu normal, l'omoplate est en place, et du résultat fonctionnel car il a acquis des mouvements qu'il ne pouvait faire auparavant, tels que :

Mettre la main dans la poche du pantalon,

Toucher son front (il ne dépassait pas le menton),

Utiliser sa fourchette.

L'étude des mouvements actifs montre des progrès minimes mais certains :

L'abduction active dans le plan frontal est devenue possible bien que ne dépassant pas 75°.

La rétropulsion, autrefois nulle, permet aujourd'hui de mettre la main sur la fesse.

Par contre, l'antépulsion pure est devenue impossible, et lorsqu'elle s'accompagne, obliquement, d'un certain degré d'abduction, elle ne dépasse plus 80°.

Les autres mouvements sont sans changement.

D'ailleurs, maintenant comme autrefois, l'omoplate participe au mouvement, et cela dès son début. Et pourtant, pas plus qu'autrefois, il n'y a d'ankylose.

Mais les mouvements passifs sont dans leur ensemble diminués si l'omoplate est maintenue fixe.

L'abduction pure ne dépasse pas 50°.

L'antépulsion est nulle.

La rotation externe est nulle.

La rotation interne est diminuée au point que l'opéré ne puisse toucher son ventre.

A propos de cette observation, on doit tout d'abord s'efforcer de préciser l'étiologie de la luxation, qualifiée avec prudence par Adam, de luxation postérieure datant de la naissance.

Presque tous les auteurs donnent à ces luxations, constatées en dehors de tout traumatisme non obstétrical, l'étiquette de luxation congénitale. En réalité, les luxations congénitales vraies anténétales de l'épaule, qu'il vaudrait mieux, pour éviter toute confusion fâcheuse, qualifier de malformations ou de dysplasies, sont très rares. Valentin et Greïg, épluchant avec soin les observations

publiées, arrivent chacun de leur côté, à la même conclusion. Valentin, pour sa part, n'en retient que 24 cas, indiscutables. Presque toujours postérieures, parfois bilatérales, observées sur des sujets chez lesquels l'accouchement fut facile, sans incidents, souvent porteurs d'autres malformations, elles présentent assez fréquemment un caractère familial (Valentin en rapporte 4 observations [1 père et 3 enfants]) ; seul ce caractère familial signe de façon indiscutable la malformation congénitale. Rappelons qu'il manque dans notre observation où, par contre, les constatations radiographiques et opératoires sont réellement en faveur de la malformation primitive. Certes, les déformations de la tête et de la glène (tête piriforme, glène atrophiée convexe, de forme plus triangulaire qu'ovalaire), peuvent être secondaires à la perte de contact articulaire quelle qu'en soit la cause. Mais les lésions péri-articulaires au niveau de l'acromion et de la coracoïde ne peuvent guère s'expliquer que par une dysplasie régionale : acromion atrophié, recourbé vers le bas, coracoide profondément modifiée dont la portion ascendante, énorme, hypertrophiée en spatule, insérée tout près de la glène, se prolonge par une portion horizontale très courte, effilée, inaccessible à la palpation, omoplate, dans son ensemble, plus petite que celle du côté sain. Lewis-Cozen a insisté lui aussi sur ces déformations coracoidiennes congénitales. Notons en passant que, dans les luxations récidivantes antéro-internes de l'épaule, pour lesquelles on invoque fréquemment une malfaçon congénitale, Godard a récemment insisté sur l'atrophie et la brièveté du bec coracoïdien.

Dans notre cas personnel, l'accouchement fut pénible, on dut appliquer le forceps et il y eut de grosses difficultés pour le dégagement des épaules ; le traumatisme obstétrical direct peut-il être considéré comme un facteur adjuvant agissant sur une articulation malformée ? Nous ne le croyons guère. Kirmisson et Broca affirment qu'il est impossible de produire expérimentalement chez le nouveau-né une luxation traumatique de l'épaule, mais surtout, il paraît indiscutable que notre sujet a présenté une paralysie obstétricale à la naissance. Comment expliquer autrement que par une lésion nerveuse, l'impotence fonctionnelle complète du membre supérieur absolument inerte au début. et chez lequel les mouvements réapparurent au bout de quelques semaines, au niveau des doigts d'abord, puis du coude et de l'épaule ? D'autre part, l'examen clinique des mouvements de l'épaule du sujet, avant et après la réduction, révèle certains troubles du fonctionnement musculaire assez caractéristiques des paralysies obstétricales, après le retour à la normale de la motricité et les réactions électriques des muscles.

L'exploration des mouvements actifs de l'épaule montre, en effet, que dès le début du mouvement d'abduction, l'omoplate se mobilise et que le sujet utilise son membre supérieur comme un ankylosé de l'épaule. Par contre, lors des mouvements passifs, l'omoplate convenablement immobilisée, l'abduction vraie scapulo-humérale dans le plan frontal est presque normale, 80° environ. Cette perte de l'abduction active, malgré la contraction deltoïdienne est assez troublante ; elle est peut-être, comme l'a suggéré Leveuf, liée à la contraction simultanée et antagoniste du grand rond et du deltoïde : phénomène du grand rond. Dans une communication toute récente à la Société d'Electrologie Médicale du 11 février 1947, Lefèvre, Lecœur et Larique, ont, grâce à l'électromyographie, mis en évidence dans les paralysies obstétricales du plexus brachial ces asynergies fonctionnelles entre deltoïde - grand rond et vice-versa, biceps et triceps et vice versa. Cependant, Adam et moi, avons observé au moins un cas de paralysie obstétricale avec scapulo-humérale activement bloquée dans lequel, à la suite d'une opération simple de Sever, sans section ou transplantation du grand rond sur la grosse tubérosité à la manière de Leveuf, les mouvements actifs d'abduction, sans intervention de l'omoplate, reparurent complètement.

Si, dans notre observation, la paralysie obstétricale ne peut être niée, peut-on admettre qu'il s'est agi d'une luxation d'origine purement paralytique ? Personnellement, dans toutes nos observations de paralysie obstétricale, nous

n'avons jamais vu de luxation postérieure totale irréductible par manœuvres externes sur le sujet non anesthésié. Il s'agit pratiquement toujours de subluxations postérieures, qui, chez l'enfant et l'adolescent, se présentent, ainsi que l'a montré le professeur Ombrédanne, comme des luxations postérieures récidivantes ; enfin, dans notre observation personnelle, il apparaît que la récupération musculaire a été trop rapide pour que l'on puisse imputer au seul déséquilibre musculaire une luxation aussi complète.

En conclusion, il semble que chez notre malade on puisse admettre la coexistence d'une luxation par dysplasie de l'articulation de l'épaule et d'une paralysie obstétricale. Une telle association est, croyons-nous, absolument exceptionnelle et c'est une des raisons pour lesquelles j'ai cru utile de vous rapporter cette observation. Dans la littérature nous n'avons trouvé, en effet, qu'un seul cas comparable , celui de Tavernier, publié dans la *Revue d'Orthopédie* de septembre à décembre 1942, sous le titre de « Luxation obstétricale » : *Il s'agissait d'une enfant accouchée au forceps avec dystocie des épaules ; à la naissance, le membre supérieur gauche était inerte sauf quelques petits mouvements au niveau des doigts et de l'avant-bras ; on porta le diagnostic de paralysie obstétricale, les mouvements réapparurent en quinze jours. Onze ans après, le bras était en rotation interne forcée telle, que l'enfant ne pouvait mettre sa main à sa bouche. L'examen révéla une luxation postérieure de l'épaule avec acromion recourbé vers le bas ; une simple ostéotomie sous-deltoïdienne de détorsion de 60°, donna un résultat fonctionnel remarquable, tous les mouvements, sauf la rétropulsion, étaient devenus possibles.* »

Adam termine son travail par la discussion du traitement, s'efforçant de justifier, malgré la médiocrité du résultat, la thérapeutique employée. J'aurais mauvaise grâce à réfuter ses conclusions, puisque je suis seul responsable des indications opératoires et de la technique utilisée.

On pouvait, en effet, discuter la légitimité de toute intervention. Le sujet cependant réclamait une amélioration, il ne pouvait ni se coiffer, ni porter à sa bouche une cuiller, ni mettre sa main dans la poche de son pantalon. Par contre, la rotation interne n'était pas accentuée et ne gênait pas le sujet. Une arthrodèse de l'épaule n'aurait certainement pas procuré une mobilité plus étendue, l'abduction active par bascule de l'omoplate ne dépassait pas 80°.

Il était donc logique de pratiquer la reposition de la tête. La simple reposition sanglante a été faite par Lewis ; comme nous, il y a eu récidive du déplacement, qu'il a traité par le procédé de Nicolas avec un bon résultat définitif ; la téno-suspension est donc un procédé à retenir.

La butée nous a donné une contention stable. nous l'avons réalisée de la façon la plus simple : à l'encontre de Fèvre et Mialaret, il nous paraît que le greffon unique est suffisant pourvu qu'il soit large ; quant au procédé d'Ombredanne il paraît difficilement applicable chez l'adolescent ou chez l'adulte.

Avons-nous eu tort de pratiquer tout d'abord un temps d'exploration par voie antérieure, ou aurions-nous dû, puisque la réduction avec claquement était possible sous anesthésie générale, pratiquer d'emblée la butée postérieure ? Il est difficile de conclure sur un cas, mais rappelons qu'il fut impossible, la luxation réduite, de suturer le bec coracoïdien sectionné ; le coraco-biceps devait donc gêner l'expansion antérieure de la tête, constituant ainsi un facteur de récidive.

En tous cas, mise à part la reconstitution du galbe du moignon de l'épaule de mince importance esthétique, l'amélioration fonctionnelle, bien que modeste, est incontestable et l'opéré se montre très satisfait.

L'observation que nous apporte Adam constitue un apport intéressant à la question des luxations de l'épaule chez le nouveau-né et des paralysies obstétricales. Je serais heureux qu'à l'occasion de ce rapport, nos collègues orthopédistes puissent nous apporter des précisions et des clartés sur ce chapitre de pathologie que, pour ma part, je considère encore comme confus.

BIBLIOGRAPHIE

ABADIE et PÉLISSIER. — *Revue d'Orthopédie*, **1**, n° 3, 245.
CUMSTON. — *American Journal med. Sciences*, **125**, n° 6, 967.
EBERT. — *Archives für Orthopédie*, **13**, n° 3, 281.
EDWARDS. — *Journal of Anatomy*, **62**, n° 2, 177.
FÈVRE et MIALARET. — *Journal de Chirurgie*, **52**, n° 2, 156.
FROSCH. — *Klinische Wochenschrift*, **4**, n° 14, 701.
GREIG. — *Edinburgh med. Journal*, **30**, n° 4, 157.
HITZROT. — *Annals of Surgery*, **55**, n° 4, 622.
JAUCK. — *Analyse in Journal de Chirur.*, **18**, n° 2, 69.
LENIEZ. — *Revue d'Orthopédie*, **10**, n° 2, 159.
LEWIS COZEN. — *Archives of Surgery*, **35**, n° 5, 956.
OMBRÉDANNE. — *Journal de Chirurgie*, **43**, n° 4, 481.
PECKHAM. — *Boston Medical and Sc. Journ.*, **176**, n° 10, 355 ; *Archives of Pediatrie*, **21**, n° 7, 501.
PFEIFFER. — *Zeitschrift für Orthopédie*, **68**, n° 1, 418.
SALAGHI. — *Chir. degli Organi di Movimento*, **23**, n° 5, 492.
SCUDDER. — *Archives of Pediatrie*, **7**, n° 9, 260.
TAVERNIER. — *Revue d'Orthopédie*, **28**, n° 5, 219.
VALENTIN. — *Zeitschrift für Orthopedie*, **55**, n° 2, 229.
WHITMAN. — *Annals of Surgery*, **42**, n° 110, 115.
WOLFF. — *Annals of Surgery*, **55**, n° 1, 119.

---

## COMMUNICATIONS

### *Modifications évolutives de la maladie pos-opératoire par l'infiltration préventive du sinus carotidien,*

par M. Maurice Luzuy (de Blois), Associé national.

J'ai eu l'honneur de vous apporter l'an dernier une série heureuse de collapsus graves guéris par l'infiltration anesthésique du sinus carotidien. En même temps, je signalais avec mes amis Trouvé et Rode l'influence, qui me semblait très heureuse, de cette anesthésie préventive, dès la fin de l'intervention. Sur une série de grands opérés, pour lesquels la pénurie de sérum nous avait obligés à faire le minimum de soins post-opératoires,. nous avions été très frappés, ainsi que nos infirmières soignantes, de l'aspect de ces malades dans les jours suivants : leur faciès, leur pouls, leur moral étaient infiniment meilleurs que ceux pour lesquels nous avions dépensé à profusion, sérum, injections de cortine et de toni-cardiaques.

Ainsi, avec notre interne M. Foulet, avons-nous voulu vérifier sur une nouvelle série de grands opérés, les variations des signes biologiques de la maladie post-opératoire, en pratiquant systématiquement l'anesthésie d'un seul sinus dès la fin de l'intervention.

En voici les résultats qui nous paraissent intéressants sur deux points.

1° *Les troubles du chimisme sanguin* ne sont pas supprimés, mais très nettement diminués.

2° *Les troubles de la tension artérielle, qui sont le témoignage le plus précis du choc, sont complètement supprimés.*

Nos observations ont porté sur 16 grands opérés :

9 opérations gastriques.

4 grosses opérations gynécologiques sur des malades fatiguées.

1 grosse tumeur du rein chez une scoliotique.

2 interventions sur les voies biliaires principales.

Les tests étudiés furent :

Les troubles du chimisme sanguin.

*L'urée :* la variation est en moyenne de 6 centrigrammes.
*Glycémie :* La variation est en moyenne de 20 centigrammes.
*Réserve alcaline :* L'infiltration apporte peu de modifications à l'évolution de la réserve alcaline. Pourtant, dans 4 observations (IV, VII, XIII, XV) elle est remontée aussitôt après l'intervention.
*Chlore plasmatique et globulaire :* Dans la moitié des cas, le chlore plasmatique a augmenté alors que classiquement il diminue toujours.

Les troubles de la tension artérielle.

Les troubles de la tension artérielle donnent au contraire des résultats beaucoup plus probants. Les auteurs sont tous d'accord pour accorder à l'étude de la tension artérielle et particulièrement à la tension différentielle, la valeur du test le plus précoce et le plus sensible du choc opératoire.

Chez nos 16 opérés qui étaient des malades fatigués et particulièrement prédisposés à réagir dans un sens défavorable, nous avons eu l'heureuse surprise de constater que la tension artérielle maximum et minimum, la tension différentielle, ont toujours été égales et plus souvent supérieures à ce qu'elles étaient avant l'opération. Ceci dès le lendemain et durant toute la première semaine. Or, ces opérés n'ont eu ni perfusion, ni dose massive de sérum, mais seulement, pour quelques-uns, un litre de sérum intraveineux dans les suites opératoires.

Comment faut-il interpréter ces résultats ?

Ils nous semblent réaliser sur l'homme des conditions expérimentales qui apportent un argument aux conceptions actuelles du choc et de la maladie post-opératoire. Après mon maître M. Leriche, Jean Gosset et Cresseyl et Suire ont soutenu l'hypothèse que le choc expérimental, le choc traumatique et le choc opératoire ont un commun dénominateur physio-pathologique : *l'altération du système capillaire.*

La dilatation paralytique des capillaires entraîne la filtration du plasma ou exhémie, et celle-ci déclenche à son tour des troubles mécaniques et chimiques qui constituent une cascade de complications dont l'enchaînement et la diffusion sont le résultat d'une série d'inter-réactions successives.

Si le premier élément déclenchant est un trouble de la régulation nerveuse du tonus des capillaires, il faut en chercher le point de départ là où les physiologistes situent les centres de la régulation circulatoire : au niveau des noyaux gris de la base du cerveau. Cette région infundibulo-tubérienne est immédiatement voisine de l'hypophyse, en sorte que l'action des noyaux encéphaliques sur la régulation de la circulation, de la température, du métabolisme de l'eau et des sucres, peut être interprétée soit comme une action directe, soit comme une action indirecte par l'intermédiaire des glandes endocrines harmonisées par l'hypophyse.

Tout se passe comme si le traumatisme, accidentel ou opératoire, modifiait le fonctionnement harmonieux de ces zones vitales. Le choc apparaît comme une rupture d'équilibre et le rôle du cortex cérébral, que cherchent à préciser par encéphalographies les travaux de Jean Gosset et Yvan Bertrand, apportera sans doute l'explication des variations individuelles à la sensibilité au choc.

D'autre part, tous les physiologistes admettent que les à-coups de la circulation encéphalique sont protégés par la zone réflexogène située au carrefour de la bifurcation carotidienne.

La démonstration expérimentale du rôle de cette zône réflexogène a été faite par Suire et Minet. Ces auteurs ont montré qu'en provoquant un hématome sous le péritoine pelvien et lombaire du chat, on tue les animaux par choc grave à

chaque expérience. A 5 chats témoins, ils ont fait une anesthésie préventive d'un sinus carotidien avec 4 c. c. de scurocaïne, et l'hématome pelvien *ne détermina aucun signe de choc.*

Les auteurs pensent que le blocage du sinus agit en modifiant le régime circulatoire des centres diencéphaliques et de l'hypophyse et par là les réactions vaso-motrices et hormonales. Les glandes endocrines déficientes retrouvent leur équilibre fonctionnel. C'est là qu'il faut voir l'action de l'anesthésie sinusale sur les surrénales. La décharge surrénalienne (qui est évidente dans nos observations puisque tous nos opérés avaient le lendemain de l'opération une tension artérielle égale et plus souvent supérieure à ce qu'elle était avant l'intervention) n'apparaît plus comme une réponse directe de sinus à surrénale, mais comme un des éléments de retour à l'équilibre hormonal sous l'influence de l'hypophyse.

En outre, ce blocage régularise le fonctionnement du diencéphale, en particulier dans son action sur la circulation capillaire.

Enfin, il agit comme une coupure sur la transmission de réflexes nocifs : réflexes antidromiques qui rendent le sympathique pathologiquement vasodilatateur, sous l'influence de la formation massive d'histamine.

C'est en partant de ces idées de pathologie expérimentale que nous avons essayé de voir comment l'infiltration préventive du sinus carotidien modifierait la maladie post-opératoire, du moins dans sa phase initiale.

Notre impression de l'an dernier, qui était purement empirique et clinique, se trouve renforcée par les examens faits sur une série de grands opérés. Si les troubles du chimisme sanguin ne sont que légèrement modifiés, *l'élément essentiel représenté par les modifications de la tension artérielle, est transformé* et la tension différentielle reste à son chiffre normal.

Ce n'est là sans doute qu'un aspect partiel de l'immense question du choc, mais nous avons pensé que ce geste si simple et exempt de tout danger, à la condition de n'infiltrer qu'un seul sinus, pouvait être un adjuvant précieux dans la prévention de la maladie post-opératoire.

Voici le détail des observations :

Observation I. — M. Chau.. quarante-huit ans. *Intervention* : gastrectomie pour ulcère peptique. Durée 3 h. 30.

Résultats de laboratoire.

| | Avant l'opération | 24 heures après |
|---|---|---|
| Urée | 0,40 | 0,50 |
| Glycémie | 1,20 | 1,40 |
| Réserve alcaline | 36 p. 100 | 34 p. 100 |
| Chlore plasmatique | 3 gr. 86 | 3 gr. 82 |
| Chlore globulaire | 2 gr. 13 | 2 gr. 05 |
| Globules rouges | 5.060.000 | 5.060.000 |
| Globules blancs | 5.800 | 15.600 |
| Taux d'hémoglobine | 100 p. 100 | 95 p. 100 |

Tension artérielle

| | Avant l'opération | 24 heures après | 2e jour | 3e jour | 4e jour | 5e jour |
|---|---|---|---|---|---|---|
| Maxima | 15 | 18 | 17,1/2 | 17 | 17 | 16 |
| Minima | 9 | 12 | 11,1/2 | 11 | 11,1/2 | 10 |
| Différence | 6 | 6 | 6 | 6 | 6,1/2 | 6 |

Obs. II. — M. Marcel C..., cinquante-deux ans. *Intervention* : gastrectomie pour ulcus gastrique.

Résultats de laboratoire.

| | avant l'opération | 24 heures après |
|---|---|---|
| Urée | 0,51 | 0,59 |
| Glycémie | 0,90 | 1,26 |
| Réserve alcaline | 48 p. 100 | 40 p. 100 |
| Chlore plasmatique | 3 gr. 76 | 4 gr. 07 |
| Chlore globulaire | 1 gr. 63 | 1 gr. 77 |

**Tension artérielle.**

| | avant l'opération | 24 heures après | 2e jour | 3e jour | 4e jour | 5e jour | 6e jour |
|---|---|---|---|---|---|---|---|
| Maxima | 11,1/2 | 14 | 13 | 13 | 13,1/2 | 13,1/2 | 13 |
| Minima | 7,1/2 | 9 | 8 | 8 | 8,1/2 | 8,1/2 | 8 |
| Différence | 5 | 5 | 5 | 5 | 5 | 5 | 5 |

Obs. III. — M. Cel... cinquante ans. *Intervention* : Gastrectomie.

Résultats de laboratoire.

| | avant l'opération | 24 heures après |
|---|---|---|
| Urée | 0,67 | 0,60 |
| Glycémie | 1,71 | 1,50 |
| Réserve alcaline | 30 p. 100 | 40 p. 100 |
| Chlore plasmatique | 3 gr. 90 | 3 gr. 94 |
| Chlore globulaire | 2 gr. 13 | 1 gr. 98 |
| Globules rouges | 5.160.000 | 5.260.000 |
| Globules blancs | 7.900 | 20.600 |
| Taux d'hémoglobine | 95 p. 100 | 100 p. 100 |

**Tension artérielle.**

| | avant l'opération | 24 heures après | 2e jour | 3e jour | 4e jour | 5e jour | 6e jour | 7e jour | 8e jour |
|---|---|---|---|---|---|---|---|---|---|
| Maxima | 11,1/2 | 20 | 16 | 16 | 15,1/2 | 15 | 15 | 15 | 15 |
| Minima | 8,1/2 | 11,1/2 | 8 | 8 | 10,1/2 | 10 | 10 | 10 | 10 |
| Différence | 3 | 8,1/2 | 8 | 8 | 5 | 5 | 5 | 5 | 5 |

Obs. IV. — M. Lec... soixante-six ans. *Intervention* : gastrectomie.

Résultats de laboratoire.

| | avant l'opération | 24 heures après |
|---|---|---|
| Urée | 0,54 | 0,85 |
| Glycémie | 0,90 | 1,45 |
| Réserve alcaline | 40 p 100 | 28 p. 100 |
| Chlore plasmatique | 3 gr. 60 | 3 gr. 20 |
| Chlore globulaire | 2 gr. 69 | 3 gr 10 |
| Globules rouges | 4.920.000 | 5.746.000 |
| Globules blancs | 7.700 | 16.700 |
| Taux d'hémoglobine | 95 p. 100 | 100 p 100 |

Tension artérielle.

| | AVANT l'opération | 24 HEURES après | 2e JOUR | 3e JOUR | 4e JOUR | 5e JOUR | 6e JOUR | 7e JOUR | 8e JOUR |
|---|---|---|---|---|---|---|---|---|---|
| Maxima | 15 | 16 | 16 | 16 | 15,1/2 | 15,1/2 | 15,1/2 | 15.1/2 | 15 |
| Minima | 10,1/2 | 9,1/2 | 10 | 10 | 10 | 10 | 10 | 10 | 10 |
| Différence | 4,1/2 | 6,1/2 | 6 | 6 | 5,1/2 | 5,1/2 | 5,1/2 | 5,1/2 | 5 |

Obs. V. — M. Cho... quarante ans. *Intervention* : gastrectomie.

Résultats de laboratoire.

| | AVANT L'OPÉRATION | 24 HEURES APRÈS |
|---|---|---|
| Urée | 0,45 | 0,42 |
| Glycémie | 1 | 1,20 |
| Réserve alcaline | 32 p. 100 | 36 p. 100 |
| Chlore plasmatique | 3 gr. 83 | 3 gr. 65 |
| Chlore globulaire | 2 gr. 20 | 1 gr. 77 |
| Globules rouges | 5.340.000 | 4.920.000 |
| Globules blancs | 8.700 | 10.700 |
| Taux d'hémoglobine | 95 p. 100 | 95 p. 100 |

Tension artérielle.

| | AVANT l'opération | 24 HEURES après | 2e JOUR | 3e JOUR | 4e JOUR | 5e JOUR | 6e JOUR | 7e JOUR |
|---|---|---|---|---|---|---|---|---|
| Maxima | 9,1/2 | 14 | 13 | 13 | 12 | 12 | 12 | 12 |
| Minima | 6 | 9 | 10 | 9 | 8 | 8 | 8 | 8 |
| Différence | 3,1/2 | 5 | 3 (pneumonie) | 4 | 4 | 4 | 4 | 4 |

Obs. VI. — M. Dor... quarante ans. *Intervention* : gastrectomie.

Résultats de laboratoire.

| | AVANT L'OPÉRATION | 24 HEURES APRÈS |
|---|---|---|
| Urée | 0,60 | 0,60 |
| Glycémie | 1,20 | 1,40 |
| Réserve alcaline | 42 p. 100 | 28 p. 100 |
| Chlore plasmatique | 3 gr. 76 | 3 gr. 65 |
| Chlore globulaire | 1 gr. 77 | 1 gr, 95 |
| Globules rouges | 6.220.000 | 4 730.000 |
| Globules blancs | 7.300 | 9.100 |
| Taux d'hémoglobine | 95 p 100 | 95 p. 100 |

Tension artérielle.

| | AVANT l'opération | 24 HEURES après | 2e JOUR | 3e JOUR | 4e JOUR | 5e JOUR | 6e JOUR | 7e JOUR | 8e JOUR |
|---|---|---|---|---|---|---|---|---|---|
| Maxima | 15 | 16 | 16,1/2 | 16 | 16 | 15,1/2 | 14 | 14 | 14 |
| Minima | 9 | 9 | 9,1/2 | 9 | 9 | 9 | 8 | 8 | 8 |
| Différence | 6 | 7 | 7 | 7 | 7 | 6,1/2 | 6 | 6 | 6 |

OBS. VII. — M. Li... soixante-huit ans. *Intervention* : Gastrectomie.

RÉSULTATS DE LABORATOIRE.

| | AVANT L'OPÉRATION | 24 HEURES APRÈS |
|---|---|---|
| Urée | 0,40 | 0,45 |
| Glycémie | 0,83 | 1 |
| Réserve alcaline | 54 p. 100 | 40 p. 100 |
| Chlore plasmatique | 3 gr. 44 | 3 gr. 55 |
| Chlore globulaire | 2 gr. 02 | 2 gr. 05 |
| Globules rouges | 4.330.000 | 4.310.000 |
| Globules blancs | 8.100 | 14.400 |
| Taux d'hémoglobine | 95 p. 100 | 95 p. 100 |

Tension artérielle.

| | AVANT l'opération | 24 HEURES après | 2e JOUR | 3e JOUR | 4e JOUR | 5e JOUR | 6e JOUR | 7e JOUR | 8e JOUR |
|---|---|---|---|---|---|---|---|---|---|
| Maxima | 12 | 15 | 15 | 14 | 14 | 14 | 14 | 14 | 14 |
| Minima | 8 | 8 | 8 | 7 | 7 | 7 | 7 | 7 | 7 |
| Différence | 4 | 7 | 7 | 7 | 7 | 7 | 7 | 7 | 7 |

OBS. VIII. — M. An... quarante ans. *Intervention* : Gastrectomie.

RÉSULTATS DE LABORATOIRE.

| | AVANT L'OPÉRATION | 24 HEURES APRÈS |
|---|---|---|
| Urée | 0,30 | 0,25 |
| Glycémie | 1,20 | 0,90 |
| Réserve alcaline | 34 p. 100 | 36 p. 100 |
| Chlore plasmatique | 3 gr. 76 | 2 gr. 09 |
| Chlore globulaire | 2 gr. 05 | 3 gr. 76 |
| Globules rouges | 5.270.000 | 4.400 000 |
| Globules blancs | 8.100 | 4.100 |
| Taux d'hémoglobine | 100 p. 100 | 100 p. 100 |

Tension artérielle.

| | AVANT l'opération | 24 HEURES après | 2e JOUR | 3e JOUR | 4e JOUR | 5e JOUR | 6e JOUR | 7e JOUR | 8e JOUR |
|---|---|---|---|---|---|---|---|---|---|
| Maxima | 17 | 16 | 16 | 16 | 16 | 16 | 16 | 16 | 16 |
| Minima | 12 | 8 | 8 | 8 | 8 | 8 | 8 | 8 | 8 |
| Différence | 5 | 8 | 8 | 8 | 8 | 8 | 8 | 8 | 8 |

OBS. IX. — M. Boi... soixante-deux ans. *Intervention* : Gastro-entérostomie.

Tension artérielle.

| | AVANT l'opération | 24 HEURES après | 2e JOUR | 3e JOUR | 4e JOUR | 5e JOUR | 6e JOUR | 7e JOUR | 8e JOUR |
|---|---|---|---|---|---|---|---|---|---|
| Maxima | 11 | 14 | 13 | 13 | 9 | 10 | 9,1/2 | 10 | 10 |
| Minima | 8 | 9 | 8 | 8 | 6 | 7 | 6,1/2 | 6,1/2 | 6,1/2 |
| Différence | 3 | 5 | 5 | 5 | 3 | 3 | 3 | 3,1/2 | 3,1/2 |

Obs. X. — Mme Raim... quarante-trois ans. *Intervention* : néphrectomie pour tumeur du rein gauche.

Résultats de laboratoire.

| | Avant l'opération | 24 heures après |
|---|---|---|
| Urée | 0,32 | 0,48 |
| Glycémie | 1 | 1,36 |
| Réserve alcaline | 38 p. 100 | 36 p. 100 |
| Chlore plasmatique | 3 gr. 86 | 3 gr. 82 |
| Chlore globulaire | 2 gr. 36 | 2 gr. 40 |

## Tension artérielle.

| | Avant l'opération | 24 heures après | 2e jour | 3e jour | 4e jour | 5e jour | 6e jour | 7e jour | 8e jour |
|---|---|---|---|---|---|---|---|---|---|
| Maxima | 13,1/2 | 10 | 11,1/2 | 11,1/2 | 11,1/2 | 11,1/2 | 11,1/2 | 11,1/2 | 12 |
| Minima | 9,1/2 | 6 | 7,1/2 | 7,1/2 | 7,1/2 | 7,1/2 | 7,1/2 | 7,1/2 | 7,1/2 |
| Différence | 4 | 4 | 4 | 4 | 4 | 4 | 4 | 4 | 4,1/2 |

Obs. XI. — Mme Dos..., quarante-deux ans. *Intervention* : Hystérectomie.

Résultats de laboratoire.

| | Avant l'opération | 24 heures après |
|---|---|---|
| Urée | 0,51 | 0,50 |
| Glycémie | 1,50 | 0,90 |
| Réserve alcaline | 66 p. 100 | 34 p. 100 |
| Chlore plasmatique | 3 gr. 47 | 3 gr. 51 |
| Chlore globulaire | 2 gr. 05 | 1 gr. 98 |
| Globules rouges | 4.680.000 | 4.470.000 |
| Globules blancs | 9.100 | 11.200 |
| Taux d'hémoglobine | 95 p. 100 | 95 p. 100 |

## Tension artérielle.

| | Avant l'opération | 24 heures après | 2e jour | 3e jour | 4e jour | 5e jour | 6e jour | 7e jour | 8e jour |
|---|---|---|---|---|---|---|---|---|---|
| Maxima | 14 | 14 | 14 | 14 | 14 | 14 | 14 | 14 | 14 |
| Minima | 9 | 9 | 9 | 9 | 9 | 9 | 9 | 9 | 9 |
| Différence | 5 | 5 | 5 | 5 | 5 | 5 | 5 | 5 | 5 |

Obs. XII. — Mme Sim... cinquante ans. *Intervention* : hystérectomie totale.

Résultats de laboratoire.

| | Avant l'opération | 24 heures après |
|---|---|---|
| Urée | 0,35 | 0,48 |
| Glycémie | 1,20 | 1,50 |
| Réserve alcaline | 38 p. 100 | 36 p. 100 |
| Chlore plasmatique | 3 gr. 79 | 3 gr. 79 |
| Chlore globulaire | 1 gr. 66 | 2 gr. 34 |
| Globules rouges | 4.920.000 | 5.700.000 |
| Globules blancs | 8.100 | 12.800 |
| Taux d'hémoglobine | 100 p. 100 | 100 p. 100 |

Tension artérielle.

| | AVANT l'opération | 24 HEURES après | 2e JOUR | 3e JOUR | 4e JOUR | 5e JOUR | 6e JOUR | 7e JOUR | 8e JOUR |
|---|---|---|---|---|---|---|---|---|---|
| Maxima | 17 | 16 | 16 | 16 | 16 | 16 | 16 | 16 | 16 |
| Minima | 12 | 8 | 8 | 8 | 8 | 8 | 8 | 8 | 8 |
| Différeuce | 5 | 8 | 8 | 8 | 8 | 8 | 8 | 8 | 8 |

Obs. XIII. — Mme Fag... quarante-cinq ans. *Intervention* : Hystérectomie totale pour annexites chroniques très adhérentes. Malade fatiguée.

Résultats de laboratoire.

| | AVANT L'OPÉRATION | 24 HEURES APRÈS |
|---|---|---|
| Urée | 0,60 | 0,70 |
| Glycémie | 1,20 | 1,50 |
| Réserve alcaline | 38 p. 100 | 26 p. 100 |
| Chlore plasmatique | 3 gr. 90 | 3 gr. 55 |
| Chlore globulaire | 1 gr. 94 | 1 gr. 98 |
| Globnles ronges | 4.680 000 | 3.660.000 |
| Globules blancs | 6.500 | 3.200 |
| Tanx d'hémoglobine | 95 p. 100 | 100 p. 100 |

Tension artérielle.

| | AVANT l'opération | 24 HEURES après | 2e JOUR | 3e JOUR | 4e JOUR | 5e JOUR | 6e JOUR | 7e JOUR | 8e JOUR |
|---|---|---|---|---|---|---|---|---|---|
| Maxima | 14 | 15,1/2 | 15 | 15 | 15 | 15 | 14,1/2 | 14 | 14 |
| Minima | 8 | 8 | 7,1/2 | 7,1/2 | 8 | 8 | 8 | 8 | 8 |
| Différence | 6 | 7,1/2 | 7,1/2 | 7,1/2 | 7 | 7 | 6,1/2 | 6 | 6 |

Obs. XIV. — Mme Bou... quarante-cinq ans. *Intervention* : Annexite double. Utérus fibromateux. Malade fatiguée par plusieurs mois de lit. Hystérectomie totale.

Résultats de laboratoire.

| | AVANT L'OPÉRATION | 24 HEURES APRÈS |
|---|---|---|
| Urée | 0,35 | 0,35 |
| Glycémie | 1 | 1,10 |
| Réserve alcaline | 38 p. 100 | 26 p. 100 |
| Chlore plasmatique | 3 gr. 47 | 3 gr. 19 |
| Chlore globulaire | 1 gr, 98 | 4 gr. 40 |
| Globules rouges | 4.360 000 | 5.600.000 |
| Globules blancs | 6.600 | 14.400 |
| Taux d'hémoglobine | 90 p 100 | 90 p. 100 |

Tension artérielle.

| | AVANT l'opération | 24 HEURES après | 2e JOUR | 3e JOUR | 4e JOUR | 5e JOUR | 6e JOUR | 7e JOUR | 8e JOUR |
|---|---|---|---|---|---|---|---|---|---|
| Maxima | 10 | 14 | 14 | 13 | 13 | 12 | 12 | 12 | 12 |
| Minima | 7 | 8 | 8 | 7 | 7 | 6 | 6 | 6 | 6 |
| Différence | 3 | 6 | 6 | 6 | 6 | 6 | 6 | 6 | 6 |

Obs. XV. — Mme X... quarante-cinq ans. *Intervention :* Calcul du cholédoque. Cholédocotomie et cholecystectomie.

Tension artérielle.

| | AVANT l'opération | 24 HEURES après | 2e JOUR | 3e JOUR | 4e JOUR | 5e JOUR | 6e JOUR | 7e JOUR |
|---|---|---|---|---|---|---|---|---|
| Maxima . . | 11,1/2 | 15,1/2 | 16 | 16 | 14 | 14 | 13,1/2 | 13.1/2 |
| Minima . . | 8 | 10 | 11 | 11 | 9 | 9 | 9 | 9 |
| Différence . | 3.1/2 | 5,1/2 | 5 | 5 | 5 | 5 | 4,1/2 | 4,1/2 |

Obs. XVI. — Mme Cle..., quarante ans. *Intervention :* Cholécystectomie avec exploration des voies biliaires et extraction de calculs de la voie principale.

Résultats de laboratoire.

| | AVANT L'OPÉRATION | 24 HEURES APRÈS |
|---|---|---|
| Urée . . . . . . . . . . . . . . . . . . . . | 0,36 | 0,45 |
| Glycémie . . . . . . . . . . . . . . . . . . | 1 | 1.40 |
| Réserve alcaline . . . . . . . . . . . . . . | 38 p. 100 | 48 p. 100 |
| Chlore plasmatique . . . . . . . . . . . . . | 3 gr. 62 | 4 gr 04 |
| Chlore globulaire. . . . . . . . . . . . . . | 1 gr. 77 | 2 gr. 27 |
| Globules rouges . . . . . . . . . . . . . . | 5.040 000 | 3.660 000 |
| Globules blancs. . . . . . . . . . . . . . . | 5.400 | 7.900 |
| Taux d'hémoglobine . . . . . . . . . . . . | 100 p. 100 | 90 p. 100 |

Tension artérielle.

| | AVANT l'opération | 24 HEURES après | 2e JOUR | 3e JOUR | 4e JOUR | 5e JOUR | 6e JOUR | 7e JOUR | 8e JOUR |
|---|---|---|---|---|---|---|---|---|---|
| Maxima . . . . | 11 | 14 | 14 | 14 | 13,1/2 | 13,1/2 | 12 | 12 | 12 |
| Minima. . . . . | 8 | 8 | 8 | 8 | 7,1/2 | 7,1/2 | 6 | 6 | 6 |
| Différence. . . . | 3 | 6 | 6 | 6 | 6 | 6 | 6 | 6 | 6 |

M. Baumann : Les faits apportés par M. Luzuy doivent être enregistrés avec intérêt, mais l'anesthésie préventive du sinus carotidien appelle des réserves car il s'agit d'un système régulateur dont la fonction est en principe favorable. Léger a montré expérimentalement que la suppression du sinus entraîne une diminution de la résistance à l'anoxie qui paraît peu souhaitable chez un sujet anesthésié.

Quant à l'action de l'infiltration, elle paraît d'interprétation délicate : il est difficile de concevoir une réponse surrénalienne immédiate et il n'est pas certain qu'elle soit très désirable avant la phase terminale du choc. Les expériences de Freeman, de Corcoran et Page et de Zweifach et Chambers ont bien montré que jusqu'à une période avancée, le choc s'accompagne de vaso-constriction.

J'ai une expérience assez étendue de l'infiltration chez les blessés en état de choc grave déclaré : faite unilatéralement ou bilatéralement et même combinée à une anesthésie péri-aortique, elle ne m'a pas donné de résultats. Elle reste néanmoins un geste inoffensif qu'on peut faire puisqu'il a donné des succès remarquables à plusieurs chirurgiens, mais la perfusion de sang ou de plasma entreprise dès le début d'une intervention grave reste l'élément fondamental de la prophylaxie du choc opératoire.

M. **Sénèque :** Je suis très intéressé par les résultats que nous communique M. Baumann sur l'infiltration novocaïnique des sinus carotidiens chez des blessés atteints de shock grave qu'il a eu l'occasion de traiter. Ces résultats négatifs correspondent également aux constatations que j'ai pu faire sur les blessés atteints de shock grave que j'ai eu à traiter dans mon service de Vaugirard lors de la libération. Je n'ai pu observer aucune guérison. Ceci ne veut pas dire que ce geste très simple d'infiltration novocaïnique dans le shock ne doive être conservé, mais il importe de souligner que cette thérapeutqiue (qui a donné d'indiscutables succès) est assez inconstante quant à ses résultats.

M. **Luzuy :** Je remercie MM. Sénèque et Baumann de leur intervention, mais ma communication ne porte pas sur l'action de l'infiltration du sinus chez les blessés choqués, dont je n'ai aucune expérience.

Les cas que j'ai rapportés l'an dernier concernaient des collapsus terminaux analogues à ceux de Wilmoth : sur des malades mourants de péritonite ou de choc post-opératoire, l'emploi de l'infiltration, à l'exclusion de tout autre traitement, a eu dans 4 cas des résultats d'apparence miraculeuse. Je connais de nombreux collapsus qui ont vu des résultats semblables. Mais il ne s'agit pas d'une panacée et de nombreux échecs ont voisiné avec ce succès.

Aujourd'hui j'apporte des faits différents qui m'ont été inspiré par les expériences de Suire et Minet. Ces expériences sont d'une bonne foi et d'un sérieux incontestables.

Les infiltrations n'ont pas été faites avant l'opération mais après. Les vérifications des courbes de la tension artérielle ont été minutieuses et j'ai été moi-même étonné de l'importance de la réaction vaso-motrice obtenue par un geste aussi simple.

Je ne pense pas un seul instant que la question de la physiologie pathologique du choc et de la maladie post-opératoire ne soit encore pendante.

Je reviens des Etats-Unis où j'ai vu des résultats extraordinaires obtenus par la perfusion sanguine peropératoire et j'aurai mauvaise grâce à lui comparer tout autre procédé.

Mais c'est en songeant à l'indigence, je ne dis pas de sang mais de sérum, malgré laquelle nous sommes obligés d'opérer en ce moment, que j'ai voulu souligner, pour tenter de le faire rentrer dans la pratique courante, un moyen préventif commode à utiliser dans les cas où les grands moyens ne sont pas de mise.

## *Sur la cure opératoire de 50 fistules vésico-vaginales,*

par M. **Roger Couvelaire.**

C'est une infirmité très pénible que la fistule vésico-vaginale. Celle qui la supporte — cela va sans dire — en souffre le plus directement ; mais le chirurgien ou l'obstétricien qui a créé la fistule ou n'a pa su l'éviter, ressent désagréablement cet état de fait et ne désire rien plus que trouver un mode opératoire assurant dans de courts délais la fermeture étanche de l'orifice pathologique.

Or, comme si le problème technique présentait toujours de réelles difficultés, multiples sont les voies d'abord proposées, vantées ou décriées et nombreux sont les artifices décrits pour aboutir avec certitude au résultat désiré.

Je n'ai retrouvé d'unanimité que sur un point : c'est à la page 733 du tome 65 des *Mémoires de l'Académie de Chirurgie*. Le 24 mai 1939, en effet, M. G. Picot proposant la voie vagino-périnéale pour atteindre et fermer les fistules vésico-vaginales haut situées, provoquait une discussion où chirurgiens et urologues, d'une même voix et aussi fermement, affirmaient leur réprobation.

L'une des observations relatées par M. G. Picot concernait une malade que

j'avais confiée à ses soins. En l'opérant avec mon aide, M. G. Picot fit de moi son disciple. Il m'a d'emblée convaincu. J'ai dit ailleurs l'excellence du procédé et j'ai attendu sept ans pour acquérir une expérience de la méthode qui me permette d'offrir à l'Académie de Chirurgie des chiffres dont M. G. Picot acceptera peut-être d'être fier.

Il fallait à sa communication du 24 mai 1939 un pendant.

Le voici :

Sur les 50 cas de fistules vésico-vaginales dont je ferai état pour les remarques qui vont suivre, 33 nécessitèrent l'ouverture du périnée pour être commodément abordées. Les 33 fistules guérirent : 30 en douze jours, 2 après une retouche, 1 cas particulièrement complexe mit à l'épreuve la patience de la malade et la mienne en imposant des opérations successives, mais échappa finalement à l'urétérostomie intestinale.

Des résultats obtenus en adoptant la voie d'abord proposée par M. G. Picot découle une première conclusion :

*Toutes les fistules vésico-vaginales, si haut situées soient-elles, peuvent être clairement, méthodiquement, utilement abordées par voie basse.*

Les fistules le plus haut situées sur le vagin sont habituellement celles qui siègent le plus loin du col vésical. Il est sans objet pour elles d'ériger en dogme la nécessité d'une cystostomie de sécurité. Elles guérissent parfaitement sous le couvert d'une sonde uréthrale à demeure. Enfin et surtout, elles guérissent vite : douze jours en moyenne. Puisque toutes les fistules vésico-vaginales peuvent être opérées par voie basse et puisque les délais de guérison des fistules fermées sans cystostomie complémentaire sont beaucoup plus courts en choisissant cette voie qu'en traversant la vessie pour les atteindre, je me crois autorisé à compléter le postulat initial en affirmant ma conviction :

*Toutes les fistules vésico-vaginales ont intérêt à être opérées par voie basse.*

Je défendrai cette idée tout au long de mes commentaires. Si le procédé opératoire qu'il a « bien en main » représente en tout bon sens, pour un opérateur donné, le procédé de choix, il n'en reste pas moins que cette vérité dans la pratique ne doit pas amoindrir la vérité cartésienne :

*Une technique opératoire qui ne menace pas la vie, qui guérit quasi toujours et qui guérit plus vite que les autres procédés représente en principe et en réalité la meilleure parmi toutes.*

Voici d'abord l'étude analytique des 50 cas de fistules vésico-vaginales opérées par voie basse.

1° *Les chiffres étiologiques sont les suivants :*

16 f. v. v. sont secondaires à des manœuvres obstétricales (application de forceps, basiotripsie, incision du col utérin).

34 f. v. v. sont secondaires à des opérations proprement chirurgicales et parmi elles :

21 ont succédé à l'hystérectomie (3 colpo-hystérectomies élargies, 2 hystérectomies vaginales, 16 hystérectomies totales) ;

2 à l'ablation du col utérin restant ou d'un kyste pelvien survivant à l'hystérectomie préalable ;

4 à la colporraphie antérieure ;

4 au resserrement du col vésical pour incontinence orthostatique d'urine ;

2 à la suspension aponévrotique du col vésical ;

1 à l'ablation d'une uréthrocèle infectée.

2° « *Le type* » de la fistule a varié suivant les chiffres que voici :

27 f. v. v. *pures*, c'est-à-dire n'intéressant ni la région cervicale sphinctérienne, ni l'orifice urétéral (quoique parfois très proches de lui), ni l'urèthre (intégralement conservé). Ces cas purs, heureusement les plus fréquents en France, sont, de toute évidence, les moins difficiles à guérir.

17 f. v. v. du type *cervico-vaginal*, c'est-à-dire intéressant le col vésical et par voie de déduction, la région sphinctérienne, mais conservant le canal uréthral.

4 brèches *vésico-vaginales avec perte du col vésical, de tout l'urèthre et d'une partie plus ou moins importante du trigone.*

2 f. v. v. *associées à une fistule urétéro-vaginale.*

Pour aborder et traiter ces 50 cas, j'ai choisi :

Trente-trois fois la voie vagino-périnéale ;

Seize fois la voie vaginale seule.

Une fois la voie vaginale associée à la voie rétropubienne pour compléter la fermeture de la fistule par une suspension aponévrotique du col vésical.

Mes résultats bruts sont les suivants :

46 guérisons complètes (en un temps, 44 ; en deux temps, 2) ;

2 améliorations, c'est-à-dire la transformation d'une incontinence permanente en incontinence intermittente et discrète :

2 échecs.

J'aurai d'ailleurs l'occasion de « reprendre » ces cas et j'espère améliorer encore cette statistique.

Mais je souligne : fistules vésico-vaginales « pures », hautes, abordées par voie vagino-périnéale : 27 cas, 27 guérisons, bien que la majorité de ces malades aient antérieurement subi une ou plusieurs tentatives infructueuses de fermeture (jusqu'à huit).

Tous ces chiffres malgré leur sécheresse apportent du moins quelques notions précises :

1° Le chirurgien est, actuellement, plus souvent que l'accoucheur, responsable de la fistule vésico- vaginale contrairement aux notions exprimées par les vieux traités ;

2° Les fistules « pures », c'est-à-dire les bons cas, représentent tout juste plus de 50 p. 100 des cas ;

3° La voie vagino-périnéale ne trouve pas seulement sa justification et son indication dans les cas de fistules haut situées sur le vagin, mais chaque fois qu'elle permet d'opérer à ciel ouvert, ce qui sans elle serait plus malaisé ou impossible.

En ne tirant argument que de cette petite expérience personnelle, ayant depuis sept années attentivement observé chaque cas qu'il nous fut donné d'opérer, ayant vu à l'œuvre d'autres opérateurs aux prises avec des difficultés qui ne nous ont pas été épargnées, il nous paraît logique de commenter la cure opératoire des fistules vésico-vaginales à propos des quatre problèmes distincts suivants :

1° Le temps opératoire essentiel ;

2° Le moyen de le bien réaliser ;

3° La nécessité ou l'inutilité du drainage hypogastrique :

4° La technique particulière imposée par la perte de l'urèthre et du sphincter vésical.

1° *Le temps opératoire essentiel*, c'est un large dédoublement de l'orifice pathologique. Séparer la vessie du vagin, les séparer sur une vaste étendue, constitue, c'est bien connu, le secret de la réussite. A ce point que tel opérateur a pu obtenir le succès après un décollement très poussé, même non suivi de fermeture des organes. Ce décollement réclame douceur et patience. Difficile quelquefois « au départ », il devient brusquement très simple dès que le callus périfistuleux est dépassé. En arrière, l'accès sur la face postérieure de la vessie est presque toujours aisé. On peut monter aussi haut qu'il est nécessaire. Il nous est arrivé plusieurs fois, après hystérectomie totale, d'atteindre le cloisonnement vésico-intestinal et de prendre l'intestin comme dernier plan de couverture. En avant, si l'urèthre manque et qu'on se propose de fermer complètement la vessie, il est fréquent de manquer d'étoffe. Le décollement rétrosymphysaire est parfois si difficile par voie basse, que nous le réalisons volontiers par voie rétro-pubienne

hypogastrique avant de pratiquer la cystostomie que nécessite toujours ce type de fistule. *Cette particularité technique offre l'avantage de mieux choisir le lieu de la taille tout en conservant une étoffe vésicale appréciable pour fermer ensuite la vessie par voie basse.*

On a dit que la grande étendue de la communication vésico-vaginale est une source de difficultés.

Cette remarque nous semble inexacte. Peu importe que l'orifice soit grand ou petit pour le fermer correctement. Ce qui importe, c'est la souplesse des tissus, c'est de pouvoir dépasser les limites du callus. Une large brèche souple se ferme facilement en un temps. Un petit pertuis au centre d'un gros bloc scléreux peut imposer l'urétérostomie intestinale.

Voici le dédoublement correctement accompli. Dès lors, trois possibilités : fermer la vessie seule, fermer le vagin seul, fermer la vessie et le vagin. Nous sommes fidèles à la fermeture isolée de la vessie, sans méconnaître les avantages de la fermeture isolée du vagin. Il est prouvé que la fermeture de la vessie et du vagin, aussi tentante qu'elle puisse paraître, constitue souvent un facteur d'insuccès par création d'une cavité close. Une seule indication à la fermeture conjuguée de la vessie et du vagin : l'étendue du décollement recto-vaginal si haut poussé qu'il communique avec le décollement périfistuleux si bien que, dans ces conditions, une lame ondulée pré-rectale draine parfaitement l'espace mort intervésico-vaginal. Nous avons figuré ce détail d'importance dans la description de la technique que nous avons mise au point à la demande du professeur Jean Quénu pour une prochaine publication.

La fermeture du vagin seul a donné et donne encore d'excellents résultats à condition d'adosser de larges surfaces grâce à des artifices techniques simples. Deux arguments expliquent la préférence de quelques chirurgiens pour ce procédé : l'uretère ne risque pas d'être enserré dans un fil de ligature ; le calcul vésical développé sur un fil non résorbable n'a pas sa raison locale de production.

Alors pourquoi choisir la fermeture vésicale isolée ? Parce qu'elle offre une possibilité de fermeture étagée en quatre plans à l'aide d'une paroi épaisse, musculaire, résistante, parce qu'elle donne habituellement une étanchéité parfaite, et parce qu'elle ne nécessite pas l'ablation du matériel d'adossement, ce qui est difficile après la colpopérinéorraphie postérieure, temps de réparation imposée par l'emploi de la voie vagino-périnéale lorsque la section d'un muscle releveur a été nécessaire.

La proximité des uretères ne peut représenter, comme cela fut répété, la raison majeure pour préférer la voie transvésicale à la voie vagino-périnéale. Je n'ai vu que deux fois l'uretère occlus après cure d'une fistule vésico-vaginale ; les deux fois, cette occlusion fut la complication d'une cure par voie transvésicale.

M. G. Picot a rappelé les repères essentiels pour identifier le conduit. Il en est un que je me permets de signaler : à travers l'orifice vésical, s'il est grand, le méat urétéral est parfois très simple à repérer et à cathétériser. D'autre part, lorsque la fistule est proche de l'uretère, il est possible de refouler le conduit dans la musculature vésicale en allongeant sa portion intramurale, si l'étoffe pariéto-vésicale antérieure et postérieure est suffisante. Au reste, nous avons eu l'occasion deux fois de fermer par voie vagino-périnéale une fistule urétéro-vaginale dont l'une singulièrement périlleuse puisque siégeant sur l'uretère d'un rein unique, et dans ces 2 cas la guérison fut obtenue.

2° *Le moyen de réaliser* commodément un large décollement vésico-vaginal, de découvrir éventuellement l'uretère, c'est de choisir une voie d'abord qui permette « à vue » d'exécuter tous les clivages nécessaires ; au pire « d'aller à la fistule », au mieux « de la descendre » jusqu'à la vulve.

Lorsque M. G. Picot proposa d'appliquer à la cure des fistules vésico-vaginales les premiers temps de l'hystérectomie périnéale, on lui répondit en substance

que ces temps étaient inutiles et longs et même délabrants. On lui répondit aussi qu'un débridement latéral, uni- ou bilatéral, était toujours suffisant. J'affirme avec conviction, pour avoir vu récemment encore un habile chirurgien étranger « chercher du jour » par ce procédé, que toute épisiotomie latérale représente une manœuvre plus hémorragique, plus difficile à réparer, et surtout moins efficace que le décollement intervagino-rectal suivi de la section médiane et longitudinale de la paroi postérieure du vagin. Par moins efficace, il faut entendre qu'aucune section à l'aveugle des parties molles n'ouvre aussi largement le vagin en éventail et ne permet aussi régulièrement *l'abaissement de la fistule.*

D'autre part, la section des muscles releveurs n'est pas une condition toujours obligée de la belle exposition du trajet fistuleux.

Huit fois sur dix cette section m'a paru inutile. Est-elle indispensable, que la situation latérale de la fistule peut nécessiter seulement la section d'un seul muscle. Est-elle réalisée, que la réparation se fait à ciel ouvert et non plus malaisément comme dans les débridements latéraux.

La voie vagino-périnéale ne laisse jamais à titre de séquelle une insuffisance périnéale. Son seul risque au contraire est de laisser un bloc scléreux, si la suture des releveurs a été trop serrée et si, malgré le drainage pré-rectal, un hématome s'est organisé en plein périnée postérieur. Aussi le drainage pré-rectal est-il indispensable. Une lame de caoutchouc ondulée est parfaite à cet effet. Cette lame doit remonter jusqu'à la suture vésicale au cas où le vagin serait fermé en regard de la fistule.

3° *Quand drainer la vessie par voie hypogastrique?* La cystostomie de drainage, de sécurité, érigée en principe alors même que la fistule a été fermée par voie vaginale pure, représente une formule beaucoup trop absolue.

Indispensable, c'est l'évidence, si la vessie est totalement fermée par voie basse, la cystostomie est inutile chaque fois que la fistule n'avoisine pas le col vésical. Dans ces conditions, une sonde uréthrale à demeure draine aussi bien, sinon mieux, et le chapeau de la sonde ne risque pas d'offenser la ligne de suture vésicale.

La cystostomie est seulement nécessaire en présence d'une fistule « cervico-vaginale » ou « uréthro-cervicale », parce que cette région mérite une mise au repos complète de deux semaines sans présence de corps étranger au niveau de la plastie fraîche. La cystostomie dans ces cas sera transpéritonéale et suivie de courte extra-péritonisation pour siéger aussi loin que possible du col vésical. Ainsi est écarté le risque d'un chapeau de sonde « frottant » sur la suture cervicale.

4° *La perte complète de l'urèthre et du sphincter*, ou bien la perte du sphincter avec conservation d'un segment de l'urètre, impose des techniques particulières. Dans la seconde éventualité, il est possible de choisir, suivant chaque cas particulier, entre :

La réinsertion de l'urèthre avec resserrement étoffé des tissus péri-cervicaux sous couverture en rideau de la muqueuse vaginale ;

Ou bien la fermeture de la vessie en laissant au contact de cette fermeture l'urèthre fermé en cul-de-sac. Une tunellisation secondaire obéit généralement aux lois physiologiques de la néo-sphinctérisation.

Dans la première éventualité, celle où l'urèthre n'est plus, tout est difficile. Si, en France, l'urétérostomie intestinale n'a été que rarement préférée à la solution proposée par G. Marion, elle reste cependant l'opération adoptée par de nombreux chirurgiens étrangers. G. Marion a conseillé de fermer complètement la vessie par voie vaginale sous couvert d'une cystostomie, puis, trois mois plus tard de « troquarder » les tissus fibreux sous-pubiens pour obtenir un néo-urèthre,

que ce néo-urèthre soit tapissé d'un lambeau de muqueuse vaginale libre, ou qu'on espère l'épithélialisation secondaire du trajet. L'expérience a prouvé que cette ingénieuse formule rendait la continence à de malheureuses malades dont le délabrement uréthro-cervico-vaginal était considérable.

On peut même reprocher à cette opération de rendre la continence trop parfaite. Au point que certaines malades ont tous les accidents de la stagnation vésicale des prostatiques : résidu trouble, formation de calcul, dysurie pénible nécessitant des dilatations fréquentes, et retentissement rénal dont on connaît l'enjeu vital.

Aussi bien, quoique cette technique ait rendu d'indéniables services, ne représente-t-elle pas la solution idéale.

Pour avoir observé une fois un résultat fonctionnel excellent chez une malade n'ayant plus d'urèthre et dont le trigone ouvert directement dans le vagin faisait office de sphincter, et pour savoir que d'autres urologues ont fait les mêmes constatations, je pense qu'un urèthre inextensible et non tapissé de muqueuse représente un vecteur plus nuisible qu'utile.

Or, si l'on prélève, aux fins d'examen microscopique, des fragments muqueux dans la zone qui va de la brèche vésicale vers le clitoris, on s'aperçoit qu'il existe des plages ayant tous les caractères histologiques de la muqueuse uréthrale. Selon toute vraisemblance, l'urèthre n'est pas détruit en totalité au moment des manœuvres chirurgicales ou obstétricales ; son toit persiste par segment ou même dans l'intégralité de sa continuité, comme je le vis chez la femme d'un chirurgien qui me demanda, après plusieurs échecs, de réparer une large perte de substance secondaire à un resserrement du col pour incontinence orthostatique. Il est donc logique de chercher un artifice technique qui utilise le toit de l'urèthre ou les segments qui en subsistent.

Réaliser d'emblée, par plastie muqueuse, sorte de « Duplay féminin », un néo-urèthre immédiatement raccordé à la vessie, c'est courir à l'échec parce que la sonde de drainage vésical hypogastrique, placée au plafond, ne draine pas en déclive et laisse au contact de la suture une stagnation quasi permanente.

J'ai donc essayé de créer le néo-urèthre dans le même temps que je fermais la vessie, d'amener en cul-de-sac le bout profond de ce néo-urèthre au contact de la vessie, remettant à plus tard le raccordement.

Dans 2 cas, succès magnifique.

Dans un autre cas, malgré le modelage du néo-urèthre par drain fin, je n'ai pu maintenir en place le drain modelant pendant assez longtemps pour retrouver sans quelque difficulté le canal préparé.

Aussi, dans un dernier cas récemment guéri, ai-je constitué un néo-urèthre par plastie sous-clitoridienne à la Duplay, faisant traverser à la sonde modelante l'espace de Retzius en avant de la vessie pour qu'elle rejoigne l'orifice méatique sous-clitoridien et pour constituer ainsi un tube sans fin qui ne risque pas de chute prématurée.

Il y a, semble-t-il, dans la réalisation de *ces plasties uréthrales immédiates sans raccord vésical immédiat*, de meilleures solutions à trouver que dans la tunellisation pure et simple des tissus sous-pubiens. Car demander à une gangue de faire office de sphincter constitue partout piètre solution. Car c'est par néo-sphinctérisation trigonale et non par pertuis fibreux uréthral qu'il faut obtenir la continence après réparation des vastes brèches cervico-vésico-vaginales.

L'analyse de mes échecs me paraît comporter quelque enseignement.

Aucun échec en cas de fistule sise loin du col vésical. Les plus hautes et les plus profondes dans le vagin sont les plus faciles à guérir en un temps dans l'immense majorité des cas, avec une retouche deux fois. Le problème me paraît donc résolu. *J'affirme que la voie vagino-périnéale proposée par G. Picot constitue la meilleure voie d'accès et que sans section des releveurs, sans suture du vagin, par fermeture étanche de la vessie, la guérison est quasi certaine.*

J'ai échoué une fois chez une diabétique, présentant une vaste perte de substance vésico-trigonale et ne possédant plus d'urèthre, déjà opérée six fois, à une époque (1943) où nous n'avions pas d'insuline pour corriger l'hyperglycémie après une suture théoriquement très satisfaisante, ce qui me laisse penser que le facteur tissulaire « général » n'est donc pas négligeable ; et je n'ai pas réussi à fermer d'emblée une vaste brèche entourée de sclérose opérée huit fois avant ma tentative.

J'ai échoué une autre fois, ou plus exactement j'ai transformé une vaste fistule cervico-vaginale avec perte totale des urines en une fistulette avec perte intermittente pour n'avoir pas suivi la règle classique des interventions en dehors du « climat gravidique ». Opérant vingt jours après l'accouchement, le clivage fut simple, mais les tissus étaient « en buvard ». Au troisième mois d'une nouvelle gestation, réopérée outre-mer malgré mon avis, l'échec fut identique, sans doute pour la même raison.

J'ai opéré de multiples fois une malade hospitalisée dans un état lamentable (après échec de multiples tentatives et même échec d'un colpo-cléisis) avant d'aboutir à la fermeture. Le résultat final est piètre puisque le néo-urèthre oblige à des modelages quotidiens, que les urines restent troubles, et qu'aux dernières nouvelles, l'hypothèse d'un calcul vésical me paraît vraisemblable. Mais ce résultat ne doit pas être porté au passif de la voie d'abord proposée par G. Picot, qui permit en l'occurence, sans manœuvre acrobatique, de fermer par voie basse, malgré un colpocléisis, une fistule qui perçait une vessie en coque, c'est-à-dire un réservoir impossible à étaler et dont la traversée ne donna que des déboires à ceux qui la tentèrent.

Pour me résumer en quelques mots :

Les fistules loin du col vésical avec conservation de l'urèthre sont toutes possibles à fermer par voie vagino-périnéale. Cette excellente voie d'abord fournit la guérison dans les plus courts délais.

Les fistules en région sphinctérienne sont moins faciles à guérir, malgré la cystostomie toujours nécessaire et leur cure reste plus incertaine.

Les fistules avec perte de l'urèthre posent un problème plastique qui n'est pas encore résolu. L'opération de G. Marion est un pis-aller et la technique dont je vous ai entretenu est de date trop récente pour oser la recommander.

S'il reste encore bien des progrès désirables touchant la cure des grandes brèches uréthro-cervico-sphinctériennes, du moins est-il acquis que le travail de M. G. Picot marque une étape. Je lui suis reconnaissant de m'avoir appris que par voie « basse », *toutes les fistules vésico-vaginales peuvent être correctement abordées* et que toutes, ou peu s'en faut, peuvent être guéries *simplement et vite.*

M. **Picot** : Je félicite mon ami R. Couvelaire de la belle statistique qu'il a obtenue et je le remercie de tout cœur de l'avoir apportée à cette tribune.

Je n'ai pas oublié l'accueil plus que réservé que j'ai reçu lorsque, en mai 1939, j'ai proposé à cette tribune le traitement des fistules vésico-vaginales par la voie vagino-périnéale.

Je n'en ai pas tenu rigueur à ceux de nos collègues qui m'ont critiqué, puisque, n'ayant pas essayé le procédé, leurs critiques étaient purement théoriques. La communication de R. Couvelaire montre ce que la voie vagino-périnéale permet d'obtenir et tranche, je pense, la question : j'espère que d'autres de nos collègues, instruits par R. Couvelaire, voudront bien suivre ses conseils

Je n'ajouterai rien à la magistrale communication de mon ami R. Couvelaire et je n'ai pas voulu lui donner les quelques cas que j'ai opérés depuis ma communication, désirant que sa statistique soit une statistique intégrale et personnelle.

Je dirai seulement que, parmi les cas que j'ai opérés, il y en a un qui, après m'avoir donné des inquiétudes, m'a bien instruit.

Je trouvai un matin une malade opérée la veille qui souffrait beaucoup, sa vessie était distendue à l'extrême car la sonde de Pezzer s'était déplacée et oblitérait complètement l'urèthre. Cet incident n'eut aucune suite et je me suis demandé si la sonde à demeure était indispensable lorsque la suture a été faite avec toute la correction désirable.

M. **Heitz-Boyer** : A l'appui de la si intéressante communication de Couvelaire, j'ajouterai deux faits confirmatifs.

Le premier est ce que j'ai constaté pendant un séjour prolongé à Madrid en 1943. Un de nos collègues espagnols, professeur à la Faculté de Médecine de Madrid (dont je ne me rappelle pas le nom exact, mais que j'espère retrouver pour nos Bulletins), s'est fait une véritable renommée par ses succès constants dans la cure des fistules vésico-vaginales les plus graves, les plus rebelles. Je l'ai vu opérer trois fois 3 cas vraiment graves ; et toutes les fois sans technique spéciale rappelant celle si judicieuse de Picot, je fus frappé du *jour qu'il se donnait* et des *débridements* qu'il n'hésitait pas à pratiquer, lesquels dans un cas furent vraiment impressionnants. Les 3 cas furent des succès que je pus constater à longue échéance.

Le second fait confirme le point important souligné par Couvelaire, à savoir que le succès ou l'insuccès de la cure opératoire n'était pas, ou presque pas, en rapport avec l'étendue de la fistule. En effet, j'ai pu, au Maroc, avoir une confirmation éclatante de cette remarque. Chez les Berbères de l'Atlas, le mariage a lieu très souvent pour les filles à l'âge de onze ans, et même dix ans. C'est dire le drame qui se présentera lors de l'accouchement qui doit se faire dans un bassin aussi étroit. Les vieilles des douars ne s'embarrassent pas alors : elles saisissent la malheureuse petite maman incapable d'expulser son enfant et la secouent verticalement, debout, pendant des heures, des jours même (justrois et quatre jours), se relayant sans arrêt jusqu'à ce que le bébé sorte. Une telle secouade ayant fini par le faire sortir, celui-ci déchire tout sur son passage ; et alors vous devinez quels dégâts peuvent en résulter, au point que j'ai pu voir plusieurs fois la déchirure presque complète de la paroi antérieure du vagin, sa disparition à peu près totale. Or, mon collègue Lapidus, chirurgien de l'hôpital indigène de Marrakech, a opéré un grand nombre de tels cas comme désespérés, et il obtient régulièrement la réussite ! J'ai constaté toute une série de ses succès, et je lui ai demandé de vous les communiquer, me chargeant du rapport, avec photographies démonstratives de tels dégâts inconnus en France.

Je crois que, en dehors de la grande habileté opératoire de Lapidus, la raison de tels succès paradoxaux réside pour beaucoup en ce que, par avance, se trouvent comme réalisés pour le chirurgien les débridements si utiles, si bien que dans de tels cas on peut en profiter pour opérer comme « à plat », avec tout le jour désirable.

M. **Hepp** : J'ai, sur le conseil de mon ami Couvelaire, réparé 5 fistules vésico-vaginales suivant le procédé préconisé par M. Picot. Le succès fut constant, et je dois dire qu'entre les mains d'un chirurgien non spécialisé cette voie d'abord me paraît la voie de choix.

Nous devons remercier Couvelaire de l'avoir mis parfaitement au point.

---

## PRÉSENTATION DE RADIOGRAPHIE

### *Ostéolyse essentielle progressive,*

par MM. **Dupas, Badelon** et **Daydé** (Marine).

M. **Albert Mouchet :** Je présente à l'Académie les toutes dernières radiographies de ce curieux cas d'ostéolyse des os de la main et de l'avant-bras, observé il y a treize ans par Dupas, Badelon et Daydé chez un jeune homme de dix-sept ans et sur lequel j'ai fait un rapport le 12 février 1936.

A plusieurs reprises, depuis lors, je vous ai présenté des radiographies que M. Badelon avait eu l'amabilité de m'adresser.

Ces films tout récents vous montrent l'importance de l'ostéolyse qui ne cesse de progresser. Il n'y a plus de métacarpiens, seulement quelques petits noyaux osseux disséminés ; il n'y a plus d'os du carpe. Les os du pouce ont disparu et les autres doigts sont réduits à leurs deux phalanges terminales. Encore à l'index et au médius les phalangines sont-elles réduites à des tiges grêles comme des allumettes. L'épiphyse inférieure du cubitus est rongée ; l'épiphyse radiale a disparu, ainsi que le quart inférieur de la diaphyse. Le reste de cette diaphyse est amincie en suçon de sucre d'orge.

---

## CANDIDATURE AUX PLACES D'ASSOCIÉS NATIONAUX

Conformément à l'article 63 du Règlement de l'Académie de Chirurgie, le Secrétaire général rappelle que les lettres de candiduture aux places d'Associés nationaux qui pourront être déclarées vacantes doivent être envoyées *avant le 1er octobre* à l'adresse suivante : M. le Secrétaire général de l'Académie de Chirurgie, 12, rue de Seine, Paris (6e).

Ces lettres doivent *être renouvelées chaque année* et accompagnées, quand cela n'a pas déjà été fait, de l'exposé des titres du candidat, comprenant l'indication du sujet et la date de la thèse, ainsi que la bibliographie des travaux scientifiques et, notamment, des communications à l'Académie de Chirurgie.

---

*Le Secrétaire annuel* : MARCEL BOPPE.

*Le Gérant* : G. MASSON.

Dépôt légal 1947. — 2e trimestre. — Numéro d'ordre 503. — *Masson et Cie*, éditeurs, Paris.
Imprimé par l'Ancne Imprimerie de la Cour d'Appel, 1, rue Cassette, à Paris (France).

# MÉMOIRES DE L'ACADÉMIE DE CHIRURGIE

**Séance du 25 Juin 1947.**

*Présidence de* M. Pierre Brocq, *président.*

## PRÉSENTATION D'OUVRAGE

M. G. Arnulf (Lyon) fait hommage à l'Académie de son ouvrage intitulé : *L'infiltration stellaire.*

Des remerciements sont adressés à l'auteur.

---

## COMMUNICATIONS

### *Trente observations de ruptures « anciennes » de l'urètre membraneux. Valeur de l'urétrographie ascendante et rétrograde pré-opératoire, et de la réfection de l'urètre sur tuteur,*

par M. **L. Sabadini** (d'Alger), Associé national.

De 1943 à 1946 j'ai opéré 70 ruptures de l'urètre provenant et de la population civile, et surtout de blessés militaires de l'Armée d'Afrique engagée sur de nombreux théâtres d'opérations.

Ces blessés me furent adressés longtemps (parfois deux à trois mois) après une cystostomie pratiquée dès l'accident. Je me suis donc trouvé en présence, toujours, d'un bloc scléreux cicatriciel, *très important dans la plupart des cas,* occupant la région membrano-prostatique.

Pour renseignements pré-opératoires, j'ai d'abord fait appel à l'urétrographie ascendante. Je ne fus renseigné que sur la limite inférieure du callus, ce qui était insuffisant. Or il importe, avant d'intervenir, de connaître la longueur du callus, la longueur de l'obturation urétrale.

J'ai employé pour ce faire, un procédé qui, sauf erreur, n'a pas été encore préconisé : *l'urétrographie ascendante et rétrograde* (U A R) Le procédé est simple. Il consiste à placer dans l'urètre prostatique, par cathétérisme rétrograde, une sonde en caoutchouc montée sur mandrin courbe. Le blessé placé sur la table radiologique en position de roulis, on injecte, à la fois par le meat urétral et la sonde rétrograde; la substance de contraste (lipiodol à 40 p. 100 dilué au 1/3 dans une solution d'huile goménolée à 10 p. 100). Le cliché est pris.

Les renseignements fournis sont fort intéressants : 1° longueur de la perte de substance inscrite entre l'arrêt supérieur et inférieur du contraste. — 2° Existence de fistules ou de cavités autour du callus. — 3° Inscription du décalage.

L'U. A. R. est certainement un mode d'exploration qu'il faut employer avant toute intervention pour rupture ancienne de l'urètre membraneux.

Je l'ai employé également, avec grand bénéfice, pour les rétrécissements infranchissables, inflammatoires ou traumatiques, ayant été cystostomisés.



*Publication périodique mensuelle.*

Quant au traitement de ces ruptures anciennes de l'urètre membraneux, j'ai suivi une technique réglée personnelle, obligatoire si l'on veut aboutir au résultat ; et j'ai refait l'urètre sur un tube de caoutchouc d'une longueur de 30 centimètres, d'un calibre variant, suivant les cas, de celui d'une sonde n° 18 à 22.

Les résultats dans tous les cas ont été parfaits, tant du point de vue fonctionnel qu'anatomique.

La technique, les observations, les résultats radiologiques paraîtront *in extenso* dans un prochain numéro du Journal de chirurgie.

M. **R. Couvelaire** : De la communication de M. Sabadini je retiendrai trois points.

1° La nécessité d'une uréthrographie ascendante et d'une uréthrographie descendante (par le col vésical) pour connaître l'étendue du callus. Cette pratique est excellente. Nous la considérons indispensable avant toute décision thérapeutique. Surtout parce que les callus de petite longueur peuvent être facilement forés par l'urèthre comme l'a démontré il y a longtemps M. Edouard Michon. La périnéotomie systématique dans le traitement des ruptures même anciennes de l'urèthre membraneux représente une formule trop absolue.

2° La réfection du canal sur tuteur est pratiquée par tous les urologues pour réparer l'*urèthre membraneux*. Mon maître M. B. Fey a, de longue date, mis au point un tuteur excellent, admirablement toléré pour le modelage du conduit.

3° La périnéotomie immédiate dans le traitement des ruptures récentes de l'urèthre postérieur, qui sont si habituellement associées à un important traumatisme du bassin me paraît un danger et un non sens, La cystostomie pure et simple à cette période représente la formule de sagesse.

M. **Sabadini** : Je répondrai à M. Couvelaire que je présente ici des observations de ruptures très anciennes de l'urètre membraneux. Dans les ruptures récentes le callus peut être de petite étendue et mou ; dans les ruptures anciennes. le callus est toujours étendu, très dur, et tourmenté.

Je ne sache pas que le procédé de l'urétrographie ascendante et rétrograde ait été décrit et employé déjà officiellement.

Pour la réfection de l'urètre sur tuteur, indiscutablement l'anathème a été jeté surtout à propos de la réfection de l'urètre périnéal. Cependant j'ai personnellement employé le tuteur caoutchouté pour la réfection *immédiate* des urètres rompus dans plus de 40 cas, avec des résultats parfaits. Je vais les communiquer à la prochaine réunion de la Société d'Urologie. J'ai toujours eu des résultats excellents en opérant dès l'accident, et en refaisant l'urètre sur tuteur de caoutchouc.

J'estime que la réfection de l'urètre rompu tant périnéal que membraneux doit se faire d'urgence. Cela évite les interventions tardives, et souvent pénibles, sur un callus souvent étendu, comme je viens de le montrer.

Il a été dit que les ruptures de l'urètre membraneux avec fracture du bassin, sont des fractures fermées que l'on transforme en fractures ouvertes si l'on opère précocement. Je pense au contraire que la communication de la fracture des branches ischio-pubiennes avec un urètre membraneux rompu est déjà une fracture ouverte soumise automatiquement à des accidents. J'ai vu des suppurations pelvi-périnéales survenir au cours de rupture de l'urètre membraneux qui n'avait été que cystostomisé.

J'ai souvenance de deux blessés militaires qui présentèrent une ostéomyélite du bassin, consécutive à une rupture du membraneux, strictement cystostomisés, qui entraîna leur mort.

C'est pourquoi pour ma part j'opère toujours d'urgence toutes les ruptures de l'urètre. Et j'ai de très bons résultats.

## *Traitement des ostéites prolongées par les opérations plastiques,*

par MM. **R. Merle d'Aubigné, J. Benassy, M. Zimmer** et **G. Duchet.**

Parmi les séquelles des traumatismes de guerre, les ostéites sont certainement les plus désespérantes, par la longueur de leur évolution et par la difficulté de leur traitement.

Or, il est possible actuellement, dans de nombreux cas, grâce aux perfectionnements apportés aux vieilles méthodes par les techniques plastiques modernes et par la pénicilline, de guérir en un temps et d'une façon durable les ostéites persistant ou récidivant depuis des mois ou des années.

Nous apportons ici les résultats de 90 cas traités par ces procédés plastiques.

Ces observations concernent, pour le plus grand nombre, des blessés de guerre traités au Centre de Chirurgie Réparatrice. Nous y avons ajouté quelques cas de clientèle. Il faut noter enfin qu'à côté des blessures par éclats ou par balles, qui sont les causes les plus fréquentes, certaines de nos observations concernent des fractures ouvertes banales par écrasement, des ostéomyélites hématogènes prolongées ou chroniques d'emblée, et enfin les ostéites consécutives à des ostéosynthèse pour fractures fermées, infectées. Contrairement à ce qu'on pourrait croire, cette dernière étiologie est loin d'être la moins sévère.

Trop souvent, on se contente, pour traiter ces ostéites, de faire, en débridant la fistule, un grattage, un curettage plus ou moins aveugle. Si parfois ces interventions, grâce à l'ablation d'un séquestre déjà bien isolé, provoquent la fermeture de la fistule, le plus souvent la cavité qu'elles déterminent se remplit aussitôt d'un caillot, excellent milieu de culture dans lequel prolifèrent les germes, pourtant peu virulents, de ces ostéites, provoquant une nouvelle infection osseuse et la persistance de la fistule.

Nous avons cherché à éviter ces échecs en nous tenant à deux principes :

1° *Faire une exérèse large de tout le tissu osseux malade, en supprimant rigoureusement tous les culs-de-sacs, tous les diverticules infectés et en abattant les berges de la cavité osseuse ainsi créée, de façon à réaliser une dépression aussi plane que possible ;* c'est ce que les auteurs anglais désignent sous le nom de « saucerisation », c'est-à-dire mise à plat « en écuelle ».

2° *Mette au contact du tissu osseux ainsi avivé, des parties molles saines* qui peuvent être suivant les cas, du tissu musculaire ou de la peau suffisamment vascularisée pour apporter à ce tissu osseux peu vasculaire les moyens de défense contre l'infection qui lui manquent.

Ce sont ces plasties musculaires ou cutanées terninées par la *fermeture cocplète* qui constituent le point original de la méthode. Il faut y ajouter un comblement, toutes les fois que c'est nécessaire, par des greffes osseuses destinées soit à remplir une cavité qu'il est impossible d'effacer autrement, soit à rendre à l'os la solidité compromise par une large exérèse qui a été nécessaire.

Nous avons donc à étudier dans ces méthodes de traitement :

1° La mise à plat ;
2° Les plasties cutanées ;
3° Les plastics musculaires ;
4° Les greffes osseuses.

La réalisation de ces techniques demande des précautions particulières. L'intervention ne peut être considérée comme une acte mineur ; en particulier dans les grandes ostéites de la diaphyse fémorale, où l'on s'adresse souvent à des blessés affaiblis par de longs mois de suppuration, on doit s'entourer de précautions très importantes :

*L'anesthésie* a toujours été l'association Pentothal-protoxyde d'azote, très satisfaisante pour ces opérations souvent longues.

*La réanimation* per-opératoire est une condition essentielle dans les lésions

fémorales, dont le traitement s'accompagne souvent d'une hémorragie importante. Nous avons eu un décès au début, avant que notre organisation fut complète, mais depuis que nos blessés sont minutieusement suivis et réanimés, nous n'avons jamais eu d'accidents inquiétants.

*L'hémostase préalable* doit être obtenue toutes les fois que c'est possible, par la bande d'Esmarch et le garrot pneumatique. Dans les localisations qui les rendent impossible, il y a grand avantage à se servir du bistouri électrique et de l'aspirateur. Il faut en effet voir clair. Sous bande d'Esmarch, il est facile de suivre les lésions osseuses et de distinguer l'os vivant, rosé, de l'os mort, blanc d'ivoire.

Les trajets souvent complexes des fractures de guerre entraîneraient parfois une diminution inquiétante du calibre de l'os, si l'on ne pouvait compter sur la greffe osseuse réparatrice.

Dans certains cas complexes, il y a avantage à faire un cliché radiographique sur la table d'opération avant de refermer, pour s'assurer que les lésions ont été complètement explorées.

En fin d'intervention, la peau doit être suturée complètement. Ce geste qui paraît inquiétant au début, ne nous a causé aucun accident et il est, croyons-nous, la condition d'un bon résultat. Dans toutes les cavités profondes, cependant, nous plaçons un drain très fin dans le fond de la cavité qui servira à y injecter de la pénicilline.

*L'immobilisation en plâtre* est également une condition indispensable, tant par la protection qu'elle offre à un os mécaniquement très affaibli, que par l'amélioration des conditions de défense de l'organisme, point de vue que Leveuf a bien souligné.

*La pénicillinothérapie* doit être poursuivie à doses élevées pendant les jours qui suivent l'intervention. Nous faisons actuellement entre 300.000 et 500.000 unités par jour, suivant l'importance des lésions, pendant les quatre ou cinq jours qui suivent l'intervention.

Une réaction thermique élevée est fréquente, mais n'a jamais persisté assez pour nécessiter la réouverture du foyer.

Ces conditions générales étant établies, en quoi va consister l'intervention elle-même ?

Temps d'exérèse. — Sur le premier temps d'exérèse, nous n'insisterons pas. puisqu'il obéit à des règles établies depuis fort longtemps. Il faut insister cependant sur la nécessité, non seulement d'ouvrir largement tous les recessus, d'enlever tous les séquestres, mais aussi de transformer le foyer en une cavité aussi plane que possible, en abattant largement les bords plus ou moins à pic qui peuvent le surplomber. Cet aplanissement, cette « mise en écuelle » a pour but de permettre le temps suivant, qui va mettre, au contact du tissu osseux avivé, du tissu sain.

Temps plastique. — Comme nous l'avons déjà dit, il peut s'agir d'une plastie musculaire cutanée ou osseuse.

1° *Plastie musculaire.* — Le comblement des cavités d'ostéite par un lambeau musculaire a été pratiqué depuis de longues années. Nous l'avons employé toutes les fois qu'il était possible, en particulier pour les cavités profondes du fémur.

Le lambeau musculaire doit être taillé dans le sens des fibres et de façon à lui conserver une bonne vascularisation. Aussi est-il indispensable de lever le garrot avant de le mettre en place, pour éviter une hémorragie qu'il pourrait être difficile de maîtriser. L'extrémité de ce lambeau musculaire doit être amenée au fond de la cavité et s'il n'y tient pas facilement, il est avantageux de l'y fixer par un fil d'acier inoxydable traversant la coque osseuse qui en forme le fond, puis les parties molles du côté opposé du membre et noué à ce

Tableau I. — Ostéites. Évidement et plastie musculaire ou musculo-cutanée.

| | Fémur | Tibia | Humérus | Total | Guérisons | | | Échecs |
|---|---|---|---|---|---|---|---|---|
| | | | | | *Per primam* | Avant 3 mois | Avant 6 mois | |
| Plastie musculaire et suture directe | 12 | 4 | 4 | 20 | 13 | 3 | 2 | 2 |
| Plastie musculaire et lambeau contigu | 1 | » | » | 1 | 1 | » | » | » |
| Totaux | 13 | 4 | 4 | 21 | 14 | 3 | 2 | 2 |

niveau sur un bourdonnet, ce qui permet de l'extraire, au bout de quelques jours. Ce lambeau musculaire doit être recouvert par de la peau saine. Si une bonne suture ne peut être obtenue par simple rapprochement des bords, après excision de la cicatrice, il faut tailler un lambeau de rotation, bien vascularisé et combler la surface cruentée, laissée libre par son transfert, par une greffe libre taillée au dermatome.

Cette technique, employée dans 21 cas comprenant 12 fémurs, 4 tibias et 4 humérus, nous a donné 17 guérisons rapides dont 14 réunions par première intention, 2 guérisons retardées (moins de six mois), et 2 échecs.

2° *Plastie cutanée.* — Si la cavité siège sur un os superficiel et qu'aucun groupe musculaire n'est disponible à son voisinage, il y a tout intérêt à recouvrir la surface d'avivement par une plastie cutanée. Trois techniques sont possibles :

Le lambeau contigu.

Le lambeau pédiculé.

La greffe libre.

*Le lambeau contigu* est la méthode idéale. Il faut tailler un lambeau de rotation dont la charnière ne soit pas inférieure au tiers de la longueur. On le bascule au-dessus de l'avivement osseux et on le suture soigneusement après excision de la cicatrice. La zone libre est recouverte par une greffe libre prise au dermatome.

Dans certains cas, ce lambeau contigu n'est pas possible, soit parce que les dégats des téguments sont trop importants, soit parce que la lésion osseuse siège dans une région où la circonférence du membre est insuffisante (partie basse de la jambe en particulier). Il faut alors se servir d'un *lambeau pris à distance.* Pour la jambe, c'est la technique du « cross-leg-flap » : on taille le lambeau sur la jambe opposée, on comble immédiatement la perte de substance par une greffe libre et on applique le lambeau sur la jambe malade. Les deux jambes sont ensuite immobilisées dans un plâtre pendant trois semaines, au bout desquelles la charnière est sectionnée et la tranche de section suturée.

Sur 47 cas ainsi traités (dont 18 lambeaux contigus et 29 lambeaux pédiculés), nous avons obtenu 32 cicatrisations par première intention et 15 cicatrisation en moins de trois mois, soit 100 p. 100 de guérison.

Il est cependant des cas où l'emploi du lambeau cutané plein est difficilement applicable : ce sont les cavités profondes, soit à cause du siège de l'os atteint (fémur), soit à cause de l'étendue en profondeur des lésions osseuses. Après bien des hésitations, nous avons tenté de recouvrir immédiatement ces cavités par une greffe libre prise au dermatome, maintenue exactement en contact avec le fond de la cavité osseuse par un moule de stents. Cette méthode est beaucoup plus aléatoire : sur 12 cas, nous avons obtenu 3 cicatrisations immédiates, 6 cicatrisations retardées (deux à trois mois), et 3 échecs. De toutes façons, les résultats seraient infiniment moins satisfaisants, car ils laissent l'os

Tableau II. — **Ostéites. Évidement et plastie cutanée.**

| | HUMÉRUS | AVANT-BRAS | FÉMUR | TIBIA | CALCANÉUM | MÉTATARSE | TOTAL | GUÉRISONS | | ÉCHECS |
|---|---|---|---|---|---|---|---|---|---|---|
| | | | | | | | | *Per primam* | En moins de 3 mois | |
| Greffes libres | » | » | 3 | 8 | 1 | » | 12 | 3 | 6 | 3 |
| Lambeau contigu | 3 | » | 3 | 11 | 1 | » | 18 | 8 | 8 | 2 |
| Lambeau pédiculé | 3 | 5 | » | 14 | 6 | 1 | 29 | 24 | 2 | 3 |
| Totaux | 6 | 5 | 6 | 33 | 8 | 1 | 59 | 35 | 16 | 8 |

simplement recouvert par une peau mince, adhérente et fragile. Aussi considérons-nous, actuellement, cette technique comme un temps provisoire destiné à aseptiser la lésion et à permettre, dans un second temps, le comblement par des greffes spongieuses et le recouvrement par un lambeau cutané plein. Le point intéressant à noter, c'est la prise fréquente, au moins partielle, d'une greffe dermo-épidermique mince appliquée directement sur un tissu osseux avivé, mais non rigoureusement aseptique.

3° *Greffes osseuses.* — Depuis longtemps, on a tenté le comblement des cavités d'ostéite par des greffes ostéo-périostiques. Les échecs étaient très fréquents.

Nous croyons qu'une amélioration considérable a été apportée par l'emploi du tissu spongieux et par le recouvrement systématique des greffes osseuses par une plastie cutanée.

En effet, l'os spongieux résiste beaucoup mieux à l'infection que l'os compact et même que les greffons ostéo-périostiques. Nous avons vu des greffons spongieux s'incorporer à l'os même après avoir été découverts pendant un certain temps et même dans le fond d'une lésion suppurante.

Nous prélevons généralement ces greffons dans la partie antérieure de la crête iliaque. Après avoir relevé en bloc le bord supérieur comprenant la corticale, le périoste et les insertions musculaires et rabattu de chaque côté la couche corticale, nous prélevons au ciseau ou à la gouge coudée des fragments de tissu spongieux que l'on tasse dans la cavité. Il est nécessaire que ce tassement soit bien homogène et surtout il faut que les greffons soient recouverts par un tissu sain bien vascularisé.

Celui-ci peut-être représenté par du muscle pour les os profonds, comme le fémur ou l'humérus, ou par une peau complète et saine comprenant le tissu cellulaire sous-cutané.

Aussi cette plastie osseuse peut-elle être faite en un temps toutes les fois que l'infection n'est pas trop virulente et que l'on est sûr de pouvoir faire un recouvrement satisfaisant à l'aide des tissus voisins, autrement dit, si la fermeture peut être réalisée par un lambeau contigu.

Si les téguments ne sont pas suffisants et s'il est nécessaire de prendre à distance le lambeau de couverture, nous n'avons pas, jusqu'ici, osé risquer dans le même temps la greffe osseuse et le lambeau pédiculé, en raison du danger infectieux qui pourrait interdire par la suite toute possibilité de recouvrement. Aussi préférons-nous opérer, dans ces cas, en deux temps, en faisant dans le premier temps l'évidement et le recouvrement par une greffe cutanée libre et dans un deuxième temps le remplissage par greffes spongieuses et le recouvrement par un lambeau pédiculé.

TABLEAU III. — **Ostéites. Évidement et plastie osseuse et cutanée.**

| | FÉMUR | TIBIA | TOTAL | GUÉRISONS | | | EN TRAITEMENT | ÉCHECS |
|---|---|---|---|---|---|---|---|---|
| | | | | *Per primam* | Avant 3 mois | Entre 3 et 6 mois | | |
| En 1 temps : 1. Evidement; 2 Greffes spongieuses; 3. Fermeture par suture du lambeau de rotation. | 3 | 2 | 5 | 3 | 2 | » | » | 0 |
| En 2 et 3 temps : 1. Evidement et greffe cutanée libre; 2. Greffes spongieuses | 1 | 4 | 5 | 1 | 2 | » | 2 | 0 |
| Totaux | 4 | 6 | 10 | 4 | 4 | » | 2 | 0 |

Nos résultats sont les suivants :

Cinq opérations en un temps (évidement, comblement par greffes spongieuses, fermeture par suture directe ou lambeau de rotation) ont été faites sur 3 fémurs et 2 tibias, avec 3 guérisons par première intention et 2 cicatrisations en moins de trois mois, donc 100 p. 100 de succès.

Des opérations en deux temps (évidement et greffe libre, puis greffes spongieuses et plastie cutanée) ont été faites cinq fois, sur 1 fémur et 4 tibias, avec 1 guérison par première intention, 2 cicatrisations avant trois mois ; 2 cas sont encore en traitement, mais font espérer le succès.

Ces résultats nous permettent d'esquisser actuellement les indications suivantes :

Nous opérons toute fistule osseuse persistante partant de lésions osseuses radiologiquement visibles.

Dans les cas relativement récents, nous faisons précéder l'opération plastique par une intervention de nettoyage et de drainage débarrassant le foyer osseux des corps étrangers ou des esquilles libres. Si la continuité de l'os est interrompue, il y a intérêt à attendre la consolidation, si celle-ci ne tarde pas trop.

Le choix entre les méthodes que nous avons étudiées, se basera essentiellement sur le siège des lésions, l'état de la peau et la possibilité de fermeture par peau saine, les lésions osseuses et surtout le danger que font courir à la solidité de l'os, soit les lésions d'ostéite elles-mêmes, soit l'évidement qu'elles rendront nécessaire. C'est en pratique ce dernier point qui est capital et on peut, du point de vue des indications, distinguer les cas où les greffes osseuses seront nécessaires et ceux où elles seront inutiles.

a) *Les greffes osseuses sont inutiles* toutes les fois que la solidité de l'os n'est pas compromise et que la cavité peut être comblée de façon satisfaisante par les parties molles.

*Si l'os lésé est superficiel* (tibia, cubitus, etc.) et la cavité peu profonde, on se contentera, après avivement, de la combler par un lambeau cutané, soit contigu, si le siège et l'état des téguments le permettent, soit pédiculé ou même tubulé.

S'il s'agit au contraire d'un os *profond* (3/4 supérieurs du fémur, humérus, etc.), la solution la plus simple et la meilleure sera d'habitude le comblement par lambeau musculaire, suivi de suture cutanée directe ou par lambeau de rotation.

b) *Les greffes osseuses sont nécessaires* dans deux éventualités : la première et la plus formelle est représentée par tous les cas où *la solidité osseuse se trouve compromise* par l'étendue des lésions et de l'exérèse osseuse ; la deuxième est représentée par certaines cavités osseuses profondes au voisinage desquelles il n'existe aucun corps musculaire charnu utilisable.

Les greffes peuvent-elles être placées immédiatement, c'est-à-dire à la fin de l'intervention d'exérèse de l'os infecté ? Il faut distinguer les os profonds, comme la diaphyse fémorale, et les os superficiels (par exemple diaphyse du tibia).

*Si l'os atteint est profond,* on pourra le plus souvent combler immédiatement la cavité par des greffes d'os spongieux qui seront elles-mêmes recouvertes d'un plan musculaire sain. En outre, la fermeture des téguments pourra presque toujours être réalisée par simple suture ou par un lambeau contigu bien vascularisé.

Une seule réserve serait à faire : dans certains cas qui paraissent encore profondément infectés, il peut être préférable de faire d'abord un comblement provisoire par lambeau musculaire et de remettre les greffes osseuses à un deuxième temps.

*Si l'os est superficiel,* on ne placera les greffes spongieuses que si elles peuvent être recouvertes immédiatement par de la peau saine prise sur place (suture directe ou lambeau contigu). Si la fermeture ne peut être obtenue que par un lambeau pédiculé pris à distance, il paraît plus prudent d'opérer en deux temps ou même en trois temps : on recouvre d'abord la cavité osseuse, minutieusement mise à plat, par une greffe libre. Huit jours plus tard, on remplacera celle-ci par un lambeau pédiculé, après avoir rempli la cavité de greffons spongieux.

Dans nos premiers cas, nous avons segmenté beaucoup plus les temps opératoires, opérant en trois et quatre temps. Nous ne croyons pas que ce soit un avantage et, dans nos derniers cas, la technique en deux temps nous a donné d'aussi bons résultats, avec une durée de traitement beaucoup moindre.

L'addition de l'ensemble de nos observations donne les résultats suivants :

Sur 90 cas, 53 cicatrisations par première intention et 23 guérisons en moins de trois mois, soit *83 p. 100 de succès complets*, 4 guérisons retardées et 10 échecs.

M. **Rouhier** : J'ai écouté avec un vif intérêt la remarquable communication de M. Merle d'Aubigné. Je suis tout disposé à reconnaître la supériorité des greffons de tissu spongieux pour remplir les évidements osseux d'ostéites consécutives aux blessures de guerre. Cependant, il serait inexact de croire qu'on n'obtenait pas, dans des cas analogues, de très beaux résultats, par les greffons ostéo-périostiques. J'ai présenté ici le 13 janvier 1932, peu après la mort de Dujarier, une jeune femme de vingt-quatre ans, opérée par lui en décembre 1930 pour une perte de substance très étendue du tibia gauche à la suite d'une fracture ouverte accidentelle survenue sur une route d'Indochine, souillée de la vase des rizières et compliquée de gangrène gazeuse. Après curettage et évidement étendu, aussi complets que possible, des fragments osseux, la perte de substance tibiale fut comblée par un faisceau de greffons ostéo-périostiques, mais le foyer ne put être qu'incomplètement recouvert par une peau très amincie dont une grande partie se sphacéla peu après. Nous attendions chaque jour l'élimination des greffons, mais elle ne se produisit pas et quand je vous l'ai présentée, l'os était complètement reconstitué et la blessée marchait sans peine et sans fatigue.

M. **Moulonguet** : Je voudrais demander à mon ami Merle d'Aubigné s'il croit que la pénicilline a joué un rôle dans les beaux résultats qu'il a obtenus.

Personnellement je n'ai pas fait d'opération plastique contre des ostéites

fistuleuses, mais j'ai vu faire autour de moi ces interventions d'évidement du foyer osseux infecté, suivies de plastie cutanée ou cutanéo-musculaire. C'était au temps des sulfamides, qui étaient utilisés largement *in situ* et par ingestion.

Les résultats immédiats que j'ai vus ont été bons. Mais plusieurs fois, à bas bruit, sans phénomènes inquiétants, un suintement s'est fait jour et une fistule s'est reproduite au bout de quelques semaines ou mois.

Je pense qu'il faut, pour parler de guérison complète, l'épreuve du temps, et peut-être, la pénicilline nous apporte-t-elle de nouvelles chances de succès dans ces belles opérations.

M. **Sauvé** : Je ne crois pas qu'il y ait assimilation parfaite entre le procédé dont parle Rouhier et celui de Merle d'Aubigné, qui nous apporte une technique générale avec des résultats remarquables dont je tiens à le féliciter.

M. **Merle d'Aubigné** : Je remercie les orateurs qui ont bien voulu prendre la parole.

A M. Rouhier je dirai que je suis sûr que les greffes ostéo-périostiques réussissent très fréquemment ; je crois simplement que les greffes de tissu spongieux ont plus de chances de réussir et le poucentage de succès est plus élevé avec ce procédé qu'avec un autre.

M. Moulonguet a posé une question insidieuse, celle des résultats éloignés. Ceux que j'apporte sont tous des résultats de plus d'un an, sauf 3 ou 4 qui datent d'au moins six mois. Ce délai est évidemment encore trop court et il est certain que l'on peut avoir des réveils.

Il y a une grande différence entre les cavités superficielles et les cavités profondes. Les premières comblées par des lambeaux cutanés donnent des guérisons stables ; le traitement des cavités profondes est plus aléatoire ; nous avons vu des réveils au bout de quatre ou six mois.

A M. Sorrel je dirai que l'immense majorité des cas répond à des blessures de guerre, par conséquent aux cas qu'il considère comme favorables ; les plaies de guerre ont en effet tendance à guérir grâce au jeune âge des blessés et au caractère limité de la lésion. Cependant, de nombreux blessés que nous avons pu revoir avaient des fistules qui duraient depuis quinze mois, deux ans et elles ont guéri en quelques jours selon notre technique. J'ajouterai que 3 de ces blessés étaient des blessés de 1914-1918 qui n'avaient jamais cicatrisé.

---

## PRÉSENTATION D'INSTRUMENT (*)

### *Présentation d'un instrument facilitant la résection abdomino-trans-anale du rectum,*

par M. **André Toupet.**

Rapporteur : **René Toupet.**

(* Présentation faite à la séance du 14 mai 1947.

---

## PRÉSENTATION DE MALADE

### *Cordotomie cervicale pour algies diffusantes d'un moignon d'amputation du bras compliquées d'épilepsie localisée et de membre fantôme* (*),

par MM. **D. Petit-Dutaillis** et **A. Thévenard.**

Le problème de la thérapeutique des algies diffusantes des moignons d'amputation étant à l'ordre du jour il nous a paru intéressant de vous présenter ce malade dont voici l'observation résumée :

He... (Jean), cinquante-sept ans, amputé d'urgence le 29 avril 1944 au tiers supérieur du bras droit pour une blessure par balle à effets explosifs. L'amputation a été suivie de suture primitive et le moignon a guéri par première intention. Dès le début de la cicatrisation le blessé s'est plaint de quelques douleurs du moignon traitées sans succès par l'électrothérapie.

Le deuxième mois apparition pour la première fois de la sensation de membre fantôme qui a persisté depuis lors. Le malade a l'impression de sentir les quatre derniers doigts de sa main absente et de pouvoir à volonté leur imprimer des mouvements de flexion et d'extension.

A dater du sixième mois s'ajoutent deux phénomènes nouveaux : 1° la sensation au repos de fourmillements douloureux alternant avec celle du passage d'un courant électrique partant du moignon et irradiant dans les doigts, 2° de crises d'épilepsie du moignon. Ces phénomènes se sont exagérés durant les derniers mois. Les crises convulsives du moignon surviennent à raison de sept ou huit par jour. Elles se sont plusieurs fois accompagnées de sensations de dérobement des jambes suivi de chute. Le malade ne pouvait éviter la chute car il cherchait instinctivement à se rattraper avec la main absente.

Il est à noter que les douleurs débordent depuis quelque temps le moignon vers la racine du membre, gagnant le cou et même la région frontale.

L'examen le 20 avril 1947 montre un moignon bien étoffé, une cicatrice linéaire, de bonne qualité, non adhérente. Il n'existe ni troubles trophiques ni troubles vaso-moteurs. Mais le moindre attouchement de moignon provoque aussitôt un réveil des algies dans le membre fantôme ainsi que des secousses convulsives du moignon. Le point de départ de ces douleurs provoquées se trouve en réalité au niveau de névromes multiples : l'un sur le radial, l'autre sur le musculocutané, un troisième sur le cubital. Ce dernier s'accompagne d'une induration diffuse du tronc nerveux en amont.

L'intervention sympathique, étant donné le caractère des douleurs, semble devoir être inopérante. Il en est de même des interventions sur les troncs nerveux, alcoolisation ou section suivie de suture ou de greffe, étant donné la multiplicité des névromes. Seule une intervention sur les racines ou le faisceau spinothalamique semble pouvoir calmer ces symptômes. On se décide en faveur de la cordotomie, connaissant les résultats incertains de la radicotomie : une cordotomie est pratiquée sur le 2e segment cervical du côté gauche, le 2 mai 1947 sans incidents. On vérifie pendant l'opération le niveau de l'anesthésie et on s'assure qu'il déborde en haut le moignon de l'épaule et que les névromes ne sont plus sensibles à la pression.

Disparition complète des douleurs, des crises convulsives et du membre fantôme depuis l'opération. Très léger déficit pyramidal au niveau du membre supérieur du côté de la section, en voie de disparition et n'entravant pas la marche.

Bien qu'il s'agisse d'un résultat trop récent, ce cas nous paraît digne de remarque : 1° à cause de la rareté des cordotomies cervicales publiées en France ; 2° à cause de l'effet de l'opération non seulement sur les douleurs et les crises convulsives du moignon mais encore sur le membre fantôme.

(*) Présentation faite au cours de la séance du 18 juin.

## Séance du 2 Juillet 1947.

*Présidence de* M. Louis Sauvé, *vice-président.*

## CORRESPONDANCE

Un travail de M. le médecin lieutenant-colonel Grizaud intitulé : *Complication d'une plaie thoraco-lombaire* est versé aux Archives de l'Académie sous le n° 460
Des remerciements sont adressés à l'auteur.

---

## COMMUNICATIONS

### *Perforation de l'utérus au cours d'une pyométrie fermée causée par un cancer du corps,*

par M. **Robert Dupont** (Associé national).

Mme L... entre à l'hôpital le 1er novembre 1946 pour syndrome occlusif.

Cette femme, âgée de soixante-dix-sept ans, n'a pas de passé pathologique important. Elle a eu trois enfants et s'est toujours bien portée. Il y a un an, nous dit son médecin, elle a eu pendant trois jours quelques pertes de sang et de pus. Ces pertes n'ont été accompagnées d'aucune douleur. Elles n'ont pas reparu et la malade a continué à vaquer à ses occupations sans présenter aucun incident.

Le 31 octobre à midi, elle ressentit une douleur vive dans le ventre, douleur accompagnée de vomissements biliaires incessants, trois selles diarrhéiques.

Les douleurs ne faisant qu'augmenter, elle entre à l'hôpital.

L'état général est très mauvais, faciès grippé, langue rotie, pouls très rapide et déprimé, à 130 ; pas de température : 37°5 ; respiration difficile.

L'abdomen est ballonné ; il est peu dépressible dans son ensemble et ne présente pas de contracture vraie, cependant, dans la fosse iliaque droite, une palpation douce et prolongée révèle une légère contracture. On perçoit, dans la région péri-ombilicale, une masse dure, fixée et mate à la percussion.

Ces manœuvres d'exploration sont douloureuses ; les douleurs spontanées ne cessent pas ; la malade a encore quelques vomissements biliaires.

Le toucher vaginal montre un douglas sensible et des culs-de-sac vaginaux empâtés, surtout à droite. Le col utérin est petit et fermé. Le corps utérin n'est pas perçu.

Le toucher rectal est très douloureux, il permet de percevoir en avant une masse volumineuse, mobile, et dont la mobilisation arrache des cris à la malade.

L'examen radioscopique par lavement baryté montre un sigmoïde à calibre diminué mais perméable, et déplacé à droite.

La baryte passe et le reste du gros intestin est d'aspect normal. Le diagnostic de péritonite à forme occlusive ne peut faire de doute, mais sa cause nous laisse perplexe.

La masse perçue autour de l'ombilic nous fait penser à un kyste tordu plus ou moins fissuré, la défense à droite, à une appendicite, les perceptions fournies par le toucher, à un kyste suppuré.

Nous ne pensons pas à l'utérus, car il n'y a aucun écoulement de sang ou de pus par le vagin et s'il s'agissait d'un utérus infecté, il nous semble que cette infection se manifesterait par un écoulement fétide.

De plus, étant donné l'âge de la malade, nous pensons que l'utérus est atrophié et c'est ce qui nous explique que nous n'avons pas perçu le corps et un col tout petit.

Ce qu'allait nous montrer l'intervention nous prouva que nous avions mal interprété la nature de cette masse postérieure.

Etant donné les douleurs ressenties par la malade qui réclamait une intervention, nous intervenons malgré l'état très précaire et sans beaucoup de chance de succès.

Rachianesthésie : 0 gr. 12 de stovaïne, anesthésie excellente.

Laparotomie médiane sus- et sous-ombilicale, la malade étant horizontale. Du pus fuse entre les anses, pus jaunâtre et d'odeur fétide. Nous nous portons sur les masses siégeant autour de l'ombilic et nous les trouvons adhérentes à la paroi ; elles sont constituées par de l'épiploon infiltré d'une substance gélatiniforme.

Ces tumeurs au nombre de deux, sont facilement libérées de l'intestin, mais pour les enlever il faut sacrifier une partie du muscle droit gauche avec lequel elles sont fusionnées.

L'intestin exploré ne montre aucune lésion. Le pus épanché entre les anses, ayant été le plus possible évacué à l'aspirateur, nous constatons qu'il continue à fuser et qu'il vient du petit bassin.

La malade est alors inclinée et nous reconnaissons que la masse perçue est l'utérus ; il a un aspect grisâtre et semble putréfié ; de son fond sourd le pus par un petit pertuis siégeant sur le dôme un peu à gauche de la ligne médiane.

Les annexes, bien qu'adhérentes, sont facilement libérées et nous pratiquons rapidement une hystérectomie subtotale en laissant des pinces à demeure ; nous terminons par la pose d'un mikulicz et la paroi est suturée en un plan.

La malade succomba à la fin de l'opération.

L'examen des pièces nous montra les lésions suivantes :

L'utérus contenait une masse putride ; à certains endroits existaient des noyaux ayant l'aspect de fibromes gangrénés, ces noyaux adhéraient à la paroi, ils pénétraient profondément sans toutefois atteindre le revêtement péritonéal, mais en un point, situé entre ces noyaux, existait une fissure irrégulière de 1 centimètre de long environ, qui occupait toute la paroi y compris le péritoine.

Les parois utérines sont très amincies. Dans tout le fond de l'organe, la couche musculaire est réduite de plus de moitié, cet amincissement va en s'atténuant à mesure que l'on se rapproche de l'isthme.

Au niveau de celui-ci, l'épaisseur est normale mais les parois sont fusionnées entre elles et l'orifice utérin est complètement oblitéré.

L'examen histologique pratiqué par le professeur Leroux (n° 28.910), donne les résultats suivants :

1° Fragment de la cavité utérine : végétations épithéliomateuses glandulaires typiques forme : épithélioma du corps utérin.

2° Au niveau de la perforation, myomètre aminci, érodé, et abondamment infiltré de pyocytes qui forment une saillie purulente externe. Il n'existe aucun élément néoplasique.

3° Les fragments épiploïques : envahissement épithéliomateux massif.

Il s'agit donc d'un cancer du corps utérin, avec métastases, cancer infecté dont l'infection est la cause de la pyométrie, laquelle s'est trouvée fermée par oblitération de l'orifice de l'utérus.

Le pus et le sang ne s'écoulant plus, l'utérus s'est gonflé comme un ballon. Ses parois rongées par l'infection ont été détruites en partie et ont fini par céder en un point.

La rupture n'a pas été causée par la progression d'un bourgeon néoplasique, mais par les progrès de l'infection.

Il est curieux de remarquer que cette pyométrie s'est installée de façon sournoise et qu'elle ne s'est pas accompagnée de symptômes généraux. Le seul symptôme prémonitoire n'ayant été qu'un écoulement purulent et sanglant n'ayant duré que trois jours, et cela, un an avant les accidents qui ont entraîné la mort.

Pendant toute la longue période qui a précédé la perforation, la malade n'éprouvait aucun malaise et pouvait vaquer à ses occupations.

La pyométrie est, en général, consécutive à l'infection puerpérale au cancer ou au fibrome utérin.

Toutefois, Picqué (1) en a signalé 2 cas chez des femmes âgées, où ni le cancer, ni le fibrome ne pouvaient être mis en cause.

Dans l'infection perpérale et surtout *post abortum*, elle peut entraîner des lésions de la paroi utérine qui, en aboutissant à un amincissement analogue à celui que nous avons observé, rend dangereux le curettage (ces faits ont été d'ailleurs signalés ici même, dans la discussion qui a eu lieu à propos des perforations utérines par curettage en 1934).

Notre observation confirme les dangers que peut faire courir le curettage dit explorateur, pour le diagnostic de cancer du corps ; il est évident que dans

(1) Picqué. Société d'obstétrique de Paris, 18 novembre 1909.

notre cas, un curettage aurait amené un désastre, il est beaucoup moins dangereux de pratiquer un examen au lipiodol.

Si la pyométrie ouverte, sans lésion du col, est relativement fréquente, il n'en est pas de même de la pyométrie fermée partiellement ou en totalité ; il faut, pour qu'elle se réalise, l'intervention d'un agent extérieur ou intérieur qui entraîne la sténose du col et favorise l'accolement des parois. Les caustiques, les rétrécissements d'origine cicatricielle, peuvent être ces agents, mais parmi les causes capables d'entraîner un rétrécissement aboutissant à la fermeture du col, se trouvent les rétrécissements secondaires aux applications de radium.

Guilherm et Gouzy (2) disent que la pyométrie se produit, ouverte ou non, dans 1,06 p. 100 des cas de cancers traités au radium, le radium entraînant une sclérose du col et n'ayant pas détruit toutes les cellules capables de sécrétion, cas souvent dû, d'après ces auteurs, à une insuffisance d'irradiation.

Massabuau (3) et ses collaborateurs ont rapporté un cas de pyométrie fermée causée par une sténose vagino-cervicale, survenue après irradiation pour cancer.

Dans notre cas, aucun traitement antérieur n'avait été pratiqué ; nous sommes donc obligés d'envisager la sténose comme étant une conséquence de la lésion elle-même, c'est-à-dire d'origine utérine. Or, Mlle Gauthier-Villars (4) étudiant histologiquement trente pièces d'hystérectomie pour cancers du col, précédemment traités par les radiations et dans lesquelles on avait pratiqué l'opération trois à quatre mois après irradiation, a rencontré plusieurs cas d'oblitération du col (sans d'ailleurs pyométrie) et elle a constaté la disparition de l'épithélium de surface et son remplacement par un dépôt de fibrine et par des cellules inflammatoires polymorphes ayant l'aspect, en plusieurs points, de cellules géantes.

Il est vraisemblable que chez notre malade l'épithélium de surface avait été détruit par le processus inflammatoire intense et que, de ce fait, les deux parois se sont accolées, entraînant la sténose complète.

Le pronostic de la pyométrie fermée est très sombre, car non seulement l'infection utérine peut entraîner des complications locales telles que la salpingite et la phlébite, mais encore et surtout, elle peut être le point de départ d'une infection générale, et même d'une péritonite par rupture utérine ainsi que nous venons d'en rapporter un exemple.

Le seul traitement envisagé est l'hystérectomie abdominale car il ne faut pas espérer pouvoir ouvrir le col afin de donner issue au pus. La sténose étant complète et remontant souvent assez haut, ainsi que l'a montré Mlle Gauthier-Villars, et puis, étant donné l'état de la paroi utérine et son infection profonde, je pense qu'un drainage utérin ne suffirait pas pour guérir la malade. L'opération est très grave.

Nous avons opéré dans des circonstances particulièrement sérieuses puisque l'utérus était perforé depuis vingt-quatre heures, mais d'autres auteurs n'ont pas eu plus de succès que nous.

Quatre jours après l'opération, la malade de Massabuau quitte l'hôpital, emmenée par la famille dans un état qui ne semble laisser aucun espoir.

Massabuau avait opéré avant la rupture mais quand il essaya de dégager la tumeur, la paroi de l'utérus qui est très mince, dit-il, se fissura.

Il y a là un point intéressant à retenir pour montrer quelles précautions il faut prendre dans ces cas pour éviter une rupture imminente.

(2) Guilherm et Gouzy. Les pyométries après traitement du cancer du col, *La Presse Médicale*, 13 février 1932.

(3) MM. Massabuau, Lamarque, Mme Laux, MM. Guibal et Godlewski. Sténose vaginale et pyométrocolpos consécutive à la curithérapie d'un cancer du col. Réunion obstétricale et gynécologique de Montpellier, 6 février 1935.

(4) Gauthier-Villars (Mlle). Etude anatomique de trente pièces d'hystérectomie pour cancers du col, préalablement traités par les radiations. Société anatomique n° 3, 27 (film).

*En résumé*, nous avons voulu attirer l'attention sur l'évolution sourde et le pronostic très sévère qu'est la pyométrie fermée. Nous avons voulu montrer également qu'elle pouvait se produire du seul fait de l'infection utérine et sans aucune attaque antérieure du col.

## *Au sujet de 10 cas de cancer de la verge, essai de mise au point de la thérapeutique,*

par M. **L. Sabadini** (d'Alger), associé national.

Peu fréquent en France, le cancer de la verge l'est beaucoup plus en pays orientaux. C'est le cas pour le Nord-africain. Le laboratoire d'anatomie pathologique de la Faculté d'Alger (professeur Montpellier) centralise la majorité des pièces anatomiques Nord-africaines. En dix ans (1934-1944) 815 cancers de l'homme, 176 de l'appareil génital (testicule, urêtre, prostate) dont 49 cancers de la verge, ce qui donne un pourcentage de 6 p. 100 par rapport aux cancers génitaux masculins.

De même son apparition est plus précoce en pays orientaux : en France, au-dessus de cinquante ans (Ricord, Regaud, Lenormant) ; au-dessous de quarante-cinq ans et même de trente-cinq ans au Tonkin, Cochinchine, Chine (Leroy des Barres, S. N. Ngai). Pour le Nord Afrique (Laboratoire d'Anatomie Pathologique) apparition avant cinquante ans. De nos 10 malades, 6 au-dessous de cinquante ans, 3 avaient à peine dépassé cet âge, l'un avait vingt-deux ans (Sarcome).

Durant les cinq dernières années, j'ai opéré 10 cancers de la verge, chiffre appréciable, qui montre la fréquence de ce cancer en Afrique du Nord.

Voici, tout d'abord, résumées, mes observations :

### I. — Néoplasmes primitifs.

Observation I. — M. L..., trente-cinq ans, Européen, janvier 1942.

Tumeur végétante et polypoïde du prépuce, sans ulcération ni induration, adénopathie inguinale droite suspecte. Biopsie positive : épithélioma spino-cellulaire. Intervention : simple circoncision (étant donné la limitation du polype au prépuce) loin du sillon balano-préputial avec curage ganglionnaire droit. Suites opératoires gênées par une suppuration inguinale qui dure quatre semaines. La cicatrisation locale est parfaite. L'examen histologique confirme la nature néoplasique de la tumeur, mais décèle l'allure strictement inflammatoire des ganglions. Depuis trois ans, pas de récidive. A été revu en décembre 1945 et en janvier 1947. Prélèvement d'un petit ganglion inguinal gauche. Biopsie négative.

Obs. II. — R... C..., quarante-six ans, Européen, décembre 1945.

Six ou sept ans auparavant (?), apparaît sur le prépuce une petite tumeur indurée, non ulcérée, du volume d'une lentille. Il y a six mois, augmentation rapide, extension au sillon avec ulcération. Hospitalisé à l'hôpital militaire Maillot. Diagnostic porté : syphilis. On institue un traitement au bismuth (quinze piqûres) qui est ensuite suivi de lavages au permanganate, puis au nitrate d'argent, et enfin d'une sulfamidohérapie. Dans les antécédents : spécificité probable. Trois enfants, venus à terme, mais tous décédés soit à la naissance, soit quelques jours après. A l'examen, tumeur du prépuce large, dure, ulcérée, saignante, écoulement purulent, ganglions hypertrophiés dans les deux aires inguinales. Intervention : amputation de la verge au bistouri électrique, laissant 3 centimètres de l'organe. La cicatrisation se fait normalement. Dans le décours, disparition totale des adénopathies. Cependant, on pratique des séances de radiothérapie prophylactique. Pas de récidive à ce jour.

Obs. III. — M... B... quarante-cinq ans, Européen, janvier 1941.

Depuis un an, sur le gland, petite induration, soignée localement par différents médecins, sans résultat. A l'examen, sur le gland, tumeur indurée du volume d'une noisette, non ulcérée, indolore. L'adénopathie est surtout marquée à droite. Biopsie : épithélioma spino-cellulaire. Intervention : dans la même séance, amputation de la verge et curage inguinal droit ; l'exa-

men histologique des ganglions révèle leur nature inflammatoire. Par la suite, cicatrisation rapide de la plaie d'amputation, mais suppuration de la région inguinale. Traitement radiothérapique inguinal bilatéral dès la cicatrisation, renouvelé trois mois après. Pas de récidive.

Obs. IV. — Mohamed X..., soixante-cinq ans, musulman, avril 1941.
Le début remonte à deux ans. Actuellement, énorme tumeur du gland du *volume d'une petite mandarine*, donnant à la verge un aspect de battant de cloche, siège d'ulcérations superficielles ; adénopathies bilatérales assez importantes. Amputation de la verge et curage ganglionnaire bilatéral, suppuration d'une des plaies inguinales. L'examen histologique révèle, pour la tumeur, un épithéliome basocellulaire, mais l'absence de métastase ganglionnaire. On ne pratique pas de radiothérapie. Le malade n'a pas été revu.

Obs. V. — M..., musulman, quarante-cinq ans. Monstrueuse tumeur de la verge accompagnée d'un énorme éléphantiasis des bourses. Le gland et le pénis forment une masse tumorale énorme, informe, creusée, à sa partie inférieure, d'une ulcération par où l'urine s'écoule. Cystostomie, puis dans le même temps, au bistouri électrique on pratique une émasculation totale en bloc, avec curage des deux aires ganglionnaires. On note à côté d'éléments néoplasiques, des zones inflammatoires étendues, qui obligent à laisser, presque béante, la plaie opératoire. Aucune infection secondaire ne se produit ; cicatrisation en deux mois. Avant la fermeture, séances prolongées de radiothérapie. A l'examen histologique : épithélioma spino-cellulaire. Pas de récidive depuis deux ans.

Obs. VI. — Alfred X..., vingt-deux ans, Européen. Evadé de France en Juillet 1943. Interné en Espagne, où apparaît une petite tumeur du gland. Dès son arrivée au Maroc, en septembre 1943, diagnostic de néoplasme ; amputation de la verge avec curage ganglionnaire. Mais très vite, récidive caractérisée par une extension d'une rapidité effrayante. En février 1944, est évacué du Maroc dans mon Service. Le néoplasme a envahi le pubis, les aires inguinales et la région hypogastrique. L'état général est très atteint. Toute tentative physiothérapique s'avère inutile. Mort quatre semaines plus tard. Une biopsie révèle la nature sarcomateuse de la tumeur. L'intérêt de cette observation réside dans la rapidité de la récidive et de la propagation qui a abouti à la mort en six mois ; rapidité liée sans aucun doute à la nature histologique de la tumeur.

Obs. VII. — Eugène ..., Européen, quarante-huit ans. Cancer du sillon balano-préputial, traité en 1940 par amputation sans curage ganglionnaire et radiothérapie consécutive. Il n'y a pas eu de récidive.

Obs. VIII. — Antoine L..., Européen, cinquante-cinq ans. Se présente en 1940, avec un néoplasme ulcéré du gland, accompagné d'adénopathie marquée à gauche. On pratique une amputation avec curage inguinal gauche, sans irradiation secondaire. Suppuration. Pas de récidive à ce jour.

II. — Néoplasmes secondaires a un traitement par le radium.

Obs. IX. — At.... (Mohamed), soixante ans, musulman. Cancer de la verge (histologiquement : épithélioma mixte, baso- et spino-cellulaire) traité primitivement en octobre 1942, dans un service voisin par radiumthérapie, sans intervention : mise en place de 8 aiguilles à 6 milligr. 64 de radium, au total 53 milligr. 12 (filtration : 0 milligr. 5 de platine) pendant douze jours. En janvier 1943, le malade arrive dans mon service en pleine récidive, avec ulcération balano-préputiale, et adénopathies bilatérales d'allure inflammatoire. De plus, rétention *par sténose urétrale*. Intervention : amputation de la verge, sans curage ganglionnaire, ni radiothérapie. Pas de récidive à ce jour.

Obs. X. — B... (Amar), quarante-cinq ans, musulman. A été traité en 1938 par radiumpuncture. Les doses ne sont pas connues. Est vu fin 1939 avec une récidive importante : ulcération massive du gland qui a presque disparu. On pratique une amputation avec curage ganglionnaire et radiothérapie secondaire. Dans le mois suivant, mort par métastase.

J'ai donc eu a traiter : 2 cancers, récidivés après radiumthérapie, et 8 cancers primitifs. Sauf dans un cas où il s'agissait de sarcome chez un très jeune (vingt-deux ans), l'examen histologique a montré un épithélioma spino-cellulaire.

Le néoplasme était localisé :

Dans 2 cas au prépuce.
Dans 4 cas au gland.
Dans 2 cas au sillon balano-préputial.

Deux observations sont intéressantes : c'est d'abord un jeune malade âgé de vingt-deux ans évadé de France durant l'occupation qui présenta un sarcome ayant débuté dans les prisons d'Espagne, qui fut amputé au Maroc ; à son arrivée dans mon service, il existait une extension énorme (trois mois après l'opération) au pubis et aux régions inguinales. Toute thérapeutique fut impossible. Enfin, chez un dernier malade, *énorme* cancer de la verge recouvrant en grande partie un éléphantiasis des bourses, comme vous le montrent les deux photographies ci-jointes.

J'ai pratiqué : dans 7 cas une amputation partielle de la verge ; dans 1 cas, une simple circoncision ; dans un cas une émasculation totale ; poour les ganglions dans 4 cas j'ai fait suivre, dans le même temps, l'amputation de l'adénectomie : naturellement la plaie a suppurée, d'ailleurs sans gravité. L'histologie a confirmé la nature inflammatoire des ganglions. Dans 4 autres cas, je n'ai pas fait d'adénectomie : les ganglions ont régressé après l'opération, preuve de leur nature infectieuse. Chez tous mes malades, une à deux séries de radiothérapie post-opératoire sur les aires ganglionnaires ont été pratiquées.

J'ai eu 3 morts : le jeune évadé atteint de sarcome, que je n'ai pas opéré, et les deux récidives après radiumthérapie ; l'un rapidement après l'intervention l'autre, trois ans après.

Le cancer de la verge, bien traité, précocement, a des chances de guérir. C'est un cancer favorable a dit Lavau. Ce n'est pas une boutade. Le cancer de la verge est longtemps localisé à l'extrémité de la verge. Les corps caverneux et leurs racines sont épargnés. Il ne s'agit pas d'un fait inexplicable : le cancer de la verge est un cancer découvert et visible. Il attire tout de suite l'attention du malade qui vient consulter. L'extension, la propagation à distance n'ont pas le temps de se faire. Les métastases sont donc rares.

Les deux voies lymphatiques de la verge sont menacées par le néoplasme : voie superficielle, allant aux ganglions inguinaux, voie profonde, tributaire des ganglions rétrocruraux.

L'adénopathie est toujours précoce — mais rarement néoplasique tout au moins au début. — Elle dépend, dans la majorité des cas, d'un élément infectieux : elle disparaît très souvent après une simple amputation partielle ; les examens histologiques, d'autre part, le prouvent. Pour ma part, l'adénopathie a rétrocédé après amputation dans 4 cas ; dans 3 autres, l'examen des ganglions a montré leur nature inflammatoire. Seul un examen a été positif, mais il s'agissait d'une tumeur très ancienne. En pratique, pendant longtemps, l'adénopathie est infectieuse. Ceci ne doit pas surprendre, car le cancer de la verge est toujours un cancer infecté.

Trois faits émergent donc : le cancer de la verge est longtemps localisé seulement à la portion pénienne de l'organe, les adénopathies ne sont que tardivement envahies par le néoplasme qu'elles doivent guider : c'est un cancer précocement infecté. Ces notions se retrouvent en thérapeutique.

A l'heure actuelle, le point est-il fait sur le traitement le plus favorable à lui appliquer ? La lecture des différentes publications et statistiques est décevante, du fait du manque de précision, de classification, de distinction des formes, le même traitement étant appliqué à des formes totalement opposées. Et cette imprécision se retrouve, tant pour le traitement chirurgical, que pour le radium.

*La chirurgie seule* pour Legueu (1908) 3 guérisons sur 10 opérés ; Baney (1907) 38 p. 100 de guérisons de plus de deux ans sur 75 cas ; Lenormant, 7 malades suivis, une seule guérison datant de cinq ans. Par contre, pour Coltu, 11 guérisons (jusqu'à dix ans) sur 17 cas ; Kessel, 3 guérisons de dix-neuf mois à quatre ans, sur 5 malades ; Colby et Smith, 23 guérisons sur 28 cas. Gandouet

(statistique opératoire de Duvergey) sur 12 cas, 5 guérisons (de trois à huit ans) deux récidives locales et ganglionnaires, 3 morts opératoires, deux disparus. Enfin, Lavau, sur 45 cas, n'a noté que 3 morts en trois ans ; Leighton, sur 20 amputations, 3 décès, 3 disparus, des 12 restant guéris 7 le sont depuis plus de trois ans. Pour ma part, je n'ai eu en cinq ans que 2 morts, l'une chez un sarcome jeune, l'autre lors d'une récidive après traitement par le radium.

*Radium seul*, Le Roy Des Barres, 13 cas traités par aiguillages, 9 guérisons, 4 améliorations, mais sans résultats éloignés. A. L. Dean, 61 cas, 33 en vie depuis plus de cinq ans, 15 récidives, 13 disparus, ce qui permet une estimation de 50 p. 100 de guérisons après cinq ans, Gandouet, 5 cas traités à la formation Bergonié de Bordeaux : 2 morts et 3 guérisons de plus de deux ans. Guezman, 7 guérisons sur 12 cas. R. Monod publie la statistique de l'Institut du Radium (Paris) assez éclectique, où le traitement mixte fut souvent employé. 19 cas traités : 4 par curiethérapie profonde de la verge, et exérèse ultérieure des ganglions, 12 circoncisions suivies de curithérapie à doses faibles et prolongées. Sur 16 cas suivis, 9 guérisons, 1 amélioration, 5 échecs, soit 60 p. 100 de guérisons datant de onze mois à trois ans.

Degrais parle de 25 p. 100 de guérisons durables ; Ponthieu (Centre anticancéreux de Marseille) déclare 1 guérison sur 13 malades, 3 disparus et 9 morts. Sur mes 10 cas, 2 concernent des récidives à la suite de traitement par le radium.

Enfin, tout récemment, en 1944, à la Société d'Urologie, Grigouroff apporte les résultats éloignés du traitement du cancer de la verge par les radiations, de 1919 à 1939. Travail de l'Institut du Radium. En vingt ans, 51 cancers traités. La première statistique porte sur 49 cas : 23 guérisons, dont 2 avec amputation de la verge. Ultérieurement, dans 18 cas sur 51, le traitement par le radium n'empêche pas la mutilation, soit par amputation, soit par radionécrose (Société d'Urologie, 18 décembre 1944 ; *Journal d'Urologie*, **52**, 1944-1945, 188).

Le traitement par irradiation expose encore le malade à la perte de la verge par amputation ou nécrose. Le traitement chirurgical, tout au moins actuellement apparaît comme bien supérieur à la radiumthérapie. Sauf, peut-être, pour certains cas bien définis où l'efficacité du radium se sera révélée nettement.

Tels sont les bilans statistiques : ils sont disparates et imprécis. Ceux concernant le radium sont peu encourageants. Cependant, prenant la peine de lire les observations publiées, on peut arriver à une opinion qui, jointe à l'expérience personnelle, permet de formuler quelques appréciations et quelques directives.

La chirurgie a le choix entre quatre méthodes chirurgicales : amputation partielle, totale, avec résection des racines caverneuses, émasculation totale.

La première, l'amputation partielle, est la plus logique, car le cancer de la verge est longtemps limité. En passant un peu au large des lésions, on est presque sûrement en territoire sain. D'autre part, un moignon de verge de 2 à 3 centimètres permet les mictions normales et même la reprise des rapports sexuels. Cette mutilation, certes, choque dès l'abord le malade, mais ces dernières possibilités, énoncées d'un ton persuasif, arrivent à vaincre sa crainte. Mes malades musulmans, pourtant si impressionnés par cette mutilation, l'ont toujours acceptée.

L'amputation totale au ras du pubis, la résection des racines caverneuses, ainsi que l'émasculation totale, ont des indications excessivement rares, étant donné la rareté de propagation du cancer aux corps caverneux, au scrotum, l'absence de propagation aux testicules. Deux seules indications toutefois : la propagation pubo-scrotale, très rare, ou une lésion locale annexée au néoplasme pénien. Tel notre malade de l'observation V, qui joignait à son cancer pénien un énorme éléphantiasis des bourses et des lésions cutanées chroniques très étendues.

Une intervention très partielle sur laquelle il faut insister a ses indications :

à une petite végétation préputiale, très limitée, sur le bord libre, toute récente, convient très bien une simple circoncision. Je l'ai pratiquée avec un plein succès après trois ans.

En fait, au cancer de la verge, cancer pendant longtemps limité, car vu précocement, convient le plus souvent, une intervention limitée : l'amputation partielle.

Reste la question des ganglions. Leur thérapeutique est liée à cette notion capitale : ils sont le plus souvent inflammatoires, plus rarement néoplasiques. D'où la question posée : faut-il systématiquement faire le curage uni ou bilatéral, faut-il n'intervenir que lorsque les ganglions sont perçus, et cette exérèse doit-elle être faite dans le même temps que l'amputation, ou secondairement, si l'adénopathie persiste après le temps primaire ?

Le traitement des ganglions au cours du cancer de la verge n'a aucune raison de ne pas obéir à la règle générale de la thérapeutique de toutes les adénopathies cancéreuses : exérèse ganglionnaire bilatérale, s'il existe une adénopathie d'allure néoplasique. Elle est possible dans le même temps que l'amputation, mais on risque la désunion et la suppuration du fait de l'association à l'élément néoplasique, d'un élément infectieux. On risque, paraît-il, une septicémie, ce qui doit être bien rare, à moins d'agir au cours d'un cancer très végétant, très ulcéré, très infecté, ce qui est illogique.

C'est pourquoi, mieux vaut attendre deux à trois semaines avant le temps ganglionnaire. Mais celui-ci doit être bilatéral et large, comme pour les autres cancers, et puisque les ganglions sont essaimés autour de la crosse de la saphène, il est logique d'enlever en bloc, tout le paquet cellulo-lymphatique péri-saphénien en réséquant la crosse veineuse.

Mais encore, faut-il que l'adénectomie soit indiquée. Il ne faut pas oublier que les ganglions sont plus souvent infectieux que néoplasiques. Si, après l'exérèse totale, l'adénopathie a régressé, si aucun ganglion n'est plus perçu faisant la preuve de son élément inflammatoire, il est logique de s'abstenir chirurgicalement. Cependant, par sécurité, on instituera un traitement radiothérapique. Une telle opinion se dégage d'ailleurs de la discussion qui suivit, au congrès d'Urologie de 1934, la présentation d'un malade de Villemin.

Quant à la curiethérapie, l'appareil moulé sur la lésion locale est d'exécution difficile : l'appareil s'adapte mal. Aussi lui préfère-t-on l'épinglage qui donne une meilleure répartition des radiations, et reste en place malgré la mobilité du malade. Mais est-on sûr du résultat ? Le cancer de la verge, il ne faut pas l'oublier, est le plus souvent du type spino-cellulaire, donc radio-résistant. Les récidives sont fréquentes. J'en ai, pour ma part, sur 10 malades, vu 2 cas. En outre, la réaction tissulaire aux radiations dépasse souvent son but et entraîne une sclérose de l'urètre obligeant ultérieurement à l'amputation. J'ai dû ainsi intervenir dans un cas. Sur les 9 guérisons obtenues à l'Institut du Radium, R. Monod signale l'obligation dans un cas d'une amputation secondaire, et sur 3 cas personnels irradiés, 2 fois l'amputation secondaire a été nécessaire. Des 9 cas de Leighton, 3 sont morts, 5 disparus, le dernier a dû être amputé ultérieurement.

C'est pourquoi, tout compte fait, le radium doit être surtout réservé aux formes baso-cellulaires, rares d'ailleurs, ou, à la rigueur, mixtes, et principalement devant le refus du malade de tout acte chirurgical ; c'est là sa principale indication.

Sans vouloir imposer de règles définitives, je pense que l'on peut, dans beaucoup de cas, envisager ainsi actuellement le traitement du cancer de la verge : Dans les cancers tout à fait récents et excessivement limités, la biopsie (qui doit *toujours être pratiquée*) ayant montré une forme radio-sensible, d'ailleurs rare, et surtout, *le malade refusant absolument tout acte chirurgical*, la curiethérapie peut être appliquée, sous forme d'aiguillage, à condition de surveiller attentivement l'atrésie urétrale secondaire si fréquente — le curage ganglionnaire suivra,

si les ganglions persistent — ou à la rigueur, on agira par radiothérapie. L'indication du radium est donc limitée, et encore faudra-t-il surveiller attentivement le malade, car la fréquence des récidives est grande.

Une formation polypoïde très limitée, située sur le bord libre du prépuce, sans induration propagée, sans éléments sanieux, relève d'une intervention partielle, la circoncision. Le temps ganglionnaire suivra les règles plus loin énoncées.

Mais dans la majortié des cas, l'amputation partielle de la verge s'impose. On laissera toujours un moignon de 2 à 3 centimètres, et l'on prolongera la section de l'urètre sur sa face inférieure, ce qui donne une ouverture large du canal, dont les bords seront soigneusement suturés à la peau. Une sonde à demeure molle (type Marion ou Nélaton) sera laissée en place pendant six à sept jours, changée tous les deux jours. Ultérieurement, pendant la cicatrisation, un calibrage journalier du nouveau méat sera pratiqué. Après chaque miction, le moignon sera désinfecté et on évitera, autant que possible, le pansement, qui, baigné par l'urine, fait macérer les tissus, désunit la plaie et finalement entraîne des cicatrices tourmentées. Le moignon sera laissé à l'air, ou tout au plus recouvert d'une simple gaze fréquemment changée. Ces règles observées, permettront et les mictions faciles en jet, et dans la plupart des cas, le coït.

Reste l'exérèse ganglionnaire. Si les ganglions nettement perçus et volumineux avant le premier temps, régressent spontanément après l'intervention, preuve de leur allure inflammatoire, il est prudent d'attendre. Si leur allure ne change pas, signe probable d'envahissement strictement néoplasique, il sera indiqué de raccourcir considérablement le temps d'attente de l'exérèse, car ici le rôle de l'élément infectieux s'efface devant celui de la propagation maligne. Si au contraire, aucune adénopathie n'a été perçue avant l'intervention, ou si, après l'exérèse, la masse ganglionnaire disparaît, doit-on systématiquement faire le curage des zones lympho-ganglionnaires ? La question dépend des tendances du chirurgien. Pour ma part, je pense qu'une stérilisation des aires inguino-crurales par radiothérapie doit suffire, tout en surveillant ultérieurement le malade. Certains, par sécurité, préfèreront l'exérèse chirurgicale. Dans ce cas, celle-ci doit être complète, bilatérale, avec section de la terminaison de la saphène et des branches veineuses de la région. Il n'y a aucune raison de ne pas appliquer ici, et rigoureusement, la règle des intervention pour adénopathies cancéreuses. L'application d'un appareil moulé sera préféré par certains, dont la foi dans la valeur du radium pour cancer de la verge est absolue, et s'il s'agit strictement d'une forme radio-sensible, ce qui est rare.

Reste le cancer de la verge étendu avec grosse adénopathie, propagation pubienne ou scrotale même, forme où à l'élément néoplasique s'ajoute un élément infectieux notable, ici la curiethérapie est vouée à l'échec. La seule chance de succès, de prolongation, dépend strictement de la chirurgie. C'est là, la seule indication à l'émasculation totale. Contrairement à ce que l'on peut penser, l'intervention est peu choquante, rapide ; faite au bistouri électrique, elle met à l'abri de l'aissaimage massif tant néoplasique qu'infectieux.

Il faudra se garder de vouloir à tout prix fermer la brèche opératoire. Les décollements cutanés que l'on est ainsi obligé de pratiquer largement, sont voués au sphacèle et augmentent l'infection. Tout au contraire s'impose l'exposition presque complète de la plaie opératoire. Un traitement radiothérapique suivra immédiatement, même avant toute fermeture cutanée. Je le répète, on sera souvent surpris du résultat. C'est pourquoi, j'estime qu'il ne faut jamais reculer, lors des cancers étendus, devant l'émasculation totale.

Telles sont les indications thérapeutiques que l'on peut actuellement formuler. Tout compte fait, on peut estimer que le cancer de la verge est un cancer guérissable. La base du traitement reste l'amputation limitée, d'autant plus limitée que le traitement sera plus précoce. Et il peut l'être facilement, car le cancer de la verge est un « cancer découvert », il surprend rapidement le malade qui rapidement demande avis.

Il importe donc de ne pas laisser passer en traitement anodin, inutile et, qui plus est, nuisible, un temps si utile, d'autant que le doute peut si facilement être écarté par une simple biopsie.

C'est là une notion que l'on répète toujours et que l'on est malheureusement obliger de répéter toujours.

M. **Moulonguet** : La communication de mon ami Sabadini est intéressante, mais la formule « amputation partielle » me laisse un peu incertain. La verge est un organe qui ne souffre guère d'aménagement ; quand on a amputé le gland (et c'est ce que lui-même a fait, parce que les cancers du prépuce sont bien exceptionnels) la mutilation est radicale et n'est tempérée que par de minimes satisfactions.

C'est pourquoi, malgré les résultats aléatoires du radium que nous a encore rappelés la statistique récente de l'Institut Curie, je pense qu'il faut souvent, sur le désir formel du patient, y avoir recours.

J'aurais aimé avoir l'opinion de Sabadini sur l'intéressant classement apporté par Dargent (de Lyon), qui distingue nettement les cancers de la face dorsale moins extensifs, moins adénogènes, et les cancers de la région du frein et du méat souvent compliqués de bonne heure d'envahissement massif des tissus érectiles et de pronostic beaucoup plus sombre. Je crois cette classification très exacte.

J'ai fait, comme Sabadini, une intervention d'émasculation totale pour un cas très avancé qui imposait le sacrifice dn scrotum et de son contenu. La guérison se maintenait après dix ans.

M. **Sabadini** : Je répondrai à mon maître Moulonguet au sujet de la critique qu'il fait de l'appellation d'amputation partielle et limitée.

Le cancer de la verge est le plus souvent un cancer découvert qui apparaît rapidement aux yeux du malade, lequel arrive très tôt au chirurgien, on le voit donc lorsqu'il n'est pas étendu.

L'amputation partielle consiste à passer au large des zones cancéreuses, en laissant un moignon de verge qui permet au malade, 1° d'uriner comme auparavant, 2° une activité sexuelle. Cette promesse décide le plus souvent le malade à subir l'intervention. Amputation partielle est donc un terme qui me semble logique.

Quant au traitement par le radium, si je m'en tiens aux statistiques, on constate très souvent des récidives après ce traitement, en particulier après l'emploi des aiguilles. C'est ce qui m'a incité à préconiser le traitement chirurgical quitte à utiliser ensuite le radium.

La statistique récente de l'Institut du Radium qui a paru dans le *Journal d'Urologie* de 1944, a montré tout au moins la méfiance qu'il faut avoir vis-à-vis du traitement par le radium ; il peut parfois amener une prolongation de la vie du sujet, mais il est mutilant dans certains cas, car une amputation peut suivre une nécrose. Pourquoi, dans ces conditions, ne pas commencer d'emblée par une mutilation partielle et continuer ensuite par une application de radium le cas échéant et si besoin.

## *Amputation de cuisse sous anesthésie par réfrigération. Métthode de Allen,*

Par M. **Jean Baumann**.

L'anesthésie par réfrigération n'ayant fait en France l'objet que d'une communication de Bréhant, suivie d'un rapport de Jacquot à la Société d'Anes thésie sur six cas de suppuration maxillo-faciale et un cas de phlegmon plan-

taire, je voudrais, à l'occasion d'un cas personnel d'amputation de cuisse sous cette anesthésie, attirer sur elle une attention qu'elle paraît devoir mériter en raison de ses avantages dans certains cas.

Les propriétés anesthésiques du froid ont été reconnues de longue date : Thomas Bartolin avait transmis l'enseignement de son maître Sévérino qui préconisait au XVIIe siècle, l'utilisation de la glace et de la neige comme anesthésiques locaux. Larrey avait remarqué l'insensibilité des blessés de la campagne de Russie et souligné en même temps l'influence sur le développement de la gangrène du réchauffement intempestif. Mais aucune conclusion pratique n'avait été tirée et c'est Allen qui, en 1941, au terme d'une longue suite d'études sur l'action du froid sur les tissus ischémiés ou infectés, sur le choc du garrot, a établi les bases physiologiques et la technique de l'anesthésie par réfrigération.

En fait, sous ce nom, Allen envisage une véritable méthode qui comporte deux applications :

1° *L'anesthésie chirurgicale* par réfrigération qui permet l'intervention.

2° *La temporisation sous couvert de la réfrigération* qui permet la mise en état d'opérabilité du malade et y aide.

Soulignons d'emblée que, pour Allen, il s'agit de réfrigération et non de congélation : la température des tissus étant maintenue à un niveau supérieure de 1° à 5° à leur point de congélation.

*L'anesthésie par réfrigération* s'oppose à toutes les autres anesthésies en deux points :

1° Anesthésie purement physique, elle n'introduit aucun poison dans l'organisme.

2° L'anesthésie n'est pas obtenue par une action nerveuse élective, c'est une anesthésie globale qui inhibe l'activité métabolique de toutes les cellules ce qu'Allen exprime en disant que c'est une « anesthésie protoplasmique ». Les cellules ne sont plus susceptibles d'émettre des stimuli nociceptifs ni de fabriquer des toxines : les deux facteurs nerveux et toxique du choc opératoire sont supprimés ; la réfrigération réalise donc une anesthésie atoxique et antichoc.

Les expériences d'Allen ont démontré les faits suivants :

La réfrigération ne lèse pas les tissus sains. Elle retarde la coagulation et minimise le danger de thrombose.

La réfrigération permet une survie prolongée des tissus ischémiés : après la pose d'un garrot chez le chien, la patte réfrigérée a pu survivre à cinquante-quatre heures de garrot. Cette prolongation de la vitalité des tissus ischémiés est due à la diminution de consommation en oxygène des cellules « mises en hibernation ». Le choc, après levée du garot, est inhibé.

La réfrigération inhibe la pullulation microbienne (expérience d'inoculation de cultures de staphylocoques ou de fèces dans des pattes de chiens réfrigérées).

D'autres expérimentateurs sont venus toutefois apporter des restrictions aux conclusions de Allen. Duncan et Brooks ont montré en effet, que les tissus ischémiés présentent malgré la réfrigération des lésions histologiques nerveuses et musculaires et que la gangrène n'est parfois que retardée. L'infection n'est qu'inhibée par la réfrigération et la réaction inflammatoire est plus forte dès retour à la normale.

Large et Heinbecker ont montré également qu'après quatre-vingt-seize heures de refroidissement à 6° de la patte d'un chien, on observe des degrés variés de dégénérescence nerveuse, que la cicatrisation des plaies après vingt-quatre à quarante-huit heures de refroidissement est retardée et que la suture secondaire est fréquemment suivie d'infection.

Allen incrimine des facteurs nocifs contingents dans les expériences qui lui sont opposées.

*Technique de l'anesthésie par réfrigération des membres.* La technique conseillée par Allen, Crossman et Ruggiero comporte l'application d'un garrot

qui, pour les auteurs, est essentiel pour permettre le refroidissement des tissus profonds et empêcher l'abaissement de la température générale. Cette application n'est pas douloureuse car on la fait précéder par l'application de glace pendant un quart d'heure sur toute la circonférence de la zone où doit être placé le garrot.

Celui-ci choisi assez étroit (2 centimètres) est assujetti de façon à assurer l'interruption du flux sanguin sans excès de compression. Si le membre n'est pas infecté, on le vide au préalable de sang avec une bande d'Esmarch. On entoure ensuite le membre de glace fondante sur toute sa circonférence en ayant soin de dépasser de 6 centimètres le garrot (précaution essentielle pour la vitalité des tissus qui seront conservés). Il ne faut pas utiliser de glace salée qui donnerait une température de congélation, la température optima étant de 1° à 5° au niveau de la peau. La glace est maintenue par une grande enveloppe caoutchoutée dont l'extrémité dépassant le lit forme tuyau d'écoulement. La tête du lit est surélevée pour assurer l'écoulement d'eau pour éviter la macération et maintenir une température constante.

La durée de réfrigération nécessaire pour obtenir l'anesthésie est un peu variable suivant le volume du membre, en moyenne deux heures à deux heures et demie pour une jambe, trois heures pour une cuisse. La température des tissus profonds est alors abaissée à 6 ou 7°. Le restant du corps doit être bien couvert et on peut donner un peu d'alcool au sujet. Rarement une injection de morphine est nécessaire, au contraire, les douleurs préexistantes sont très vite calmées.

On ne supprime la réfrigération qu'une fois le malade introduit dans la salle d'opération et certains opérateurs se servent de compresses trempées dans du sérum glacé, mais l'anestésie persistant une heure, ce n'est guère utile. Après amputation, le garrot est enlevé et l'hémostase complétée : celle-ci peut être faite exactement car les vaisseaux saignent.

Quand le moignon est médiocrement irrigué, il faut éviter son réchauffement trop rapide et l'entourer de 3 sacs de glace dont on retire un chaque jour.

On peut, suivant la nature des lésions causales, suturer on non le moignon ; il faut laisser les fils 15 à 20 jours. Le retard dans l'agglutination des lèvres de la plaie est considéré d'ailleurs par Allen comme un élément favorable permettant un drainage insensible.

Des variantes ont été apportées dans la technique.

Pour assurer la réfrigération on peut utiliser des vessies de glace à parois de caoutchouc très mince et utiliser alors de la glace salée, ou inclure le membre dans un appareil réfrigérateur. Quand on intervient sur l'extrémité distale du membre inférieur ou sur le membre supérieur, on peu recourir à l'immersion dans un seau d'eau glacée.

Chez les artério-scléreux à circulation réduite, on peut se passer du garrot. Cayford et Pretty préfèrent s'en passer dans tous les cas et assurent qu'il suffit de prolonger d'une heure ou deux la réfrigération pour obtenir une anesthésie suffisante.

*La temporisation sous couvert de la réfrigération.* — La technique de la réfrigération est la même, la température peut toutefois être maintenue à un niveau un peu supérieur et atteindre 10°. Le garrot ne doit naturellement être utilisé qu'au cas de certitude d'amputation ultérieure et placé à la limite de la zone qui sera sacrifiée. Il n'est nécessaire qu'en cas d'infection ou d'intoxication sévère.

La réfrigération, si elle doit être prolongée, sera cantonnée à la zone sacrifiée surtout chez le sujet âgé, car si Mc Elvenny a observé l'intégrité de la peau après quatre à huit semaines de réfrigération, des constatations inverses ont été faites par Massie après quarante-cinq, soixante-douze et quatre-vingt-seize heures.

La réfrigération amène une sédation complète des douleurs, elle bloque l'infection et l'intoxication ; elle entraine souvent très rapidement une amélioration spectaculaire de l'état général et elle permet de retarder l'acte opératoire jusqu'au moment où le sujet y aura été préparé.

On peut ainsi réhydrater les malades, corriger les déficits protéiques et surtout, équilibrer les diabétiques, réanimer les choqués.

La durée de la réfrigération peut varier de quelques heures à plusieurs semaines. Mc Elvenny l'a prolongée jusqu'à huit semaines.

Non seulement elle permet d'opérer sur des sujets en meilleur état, mais encore elle serait susceptible de limiter les dégats en laissant s'établir une circulation collatérale. La gangrène demeure ou devient sèche et il y a momification du membre.

Mc Elvenny a apporté une variante à la technique de Allen : dans les cas surement sacrifiés, il place un garrot et pratique l'anesthésie par congélation à — 12° à l'aide d'un appareil dit Therm O'Rite, réalisant une véritable amputation physiologique. Après temporisation, on pratique l'amputation soit sous anesthésie générale ou rachianesthésie, soit sous anesthésie par réfrigération suivant la technique habituelle.

Des cas remarquables de guérison dus à la temporisation sous réfrigération ont été publiés. Outre celui de Mc Elvenny devenu classique : moribond ayant subi une amputation traumatique des deux jambes, réfrigéré pendant cinquante-six heures, puis régularisé et guéri, citons le cas de O'Neil : enfant de dix ans, moribond avec gangrène gazeuse du bras étendue à l'aisselle et au thorax, après vingt-deux heures de réfrigération sous garrot, amputation et guérison, et encore le cas de Mock : thrombose artérielle ilio-fémorale chez un polytraumatisé avec commotion cérébrale, traumatisme thoracique, fracture du bassin compliquée de rupture de l'urêtre, atteint de pneumonie. Amputation après dix-huit jours de réfrigération, guérison.

Des statistiques soulignent les mérites de l'anesthésie par réfrigération avec ou sans temporisation préalable.

Au City Hospital de New-York, la mortalité des amputations pour gangrène a été de 1933 à 1941 de 58,3 p. 100 (70 morts sur 120). Crossemann, Rugiero, Hurley et Allen, avec l'anesthésie par réfrigération, l'ont fait tomber à 15,5 p. 100 pour 57 amputations sur 45 malades.

Au Boston City Hospital, de 1930 à 1939, 162 cas de gangrène ont été jugés inopérables et abandonnés, 270 amputés avec 53 p. 100 de mortalité. De 1940 à 1943, O'Neil n'a abandonné aucun malade, 54 ont été préparés par la réfrigération, 4 sont morts non opérés, 50 ont été amputés avec 16 morts (32 p. 100). Massie sur 72 amputations a eu 16,3 p. 100 de morts.

Melick apporte toutefois une note un peu discordante : mortalité sensiblement la même avec et sans réfrigération : 23 amputations de cuisse avec réfrigération (19 immédiates, 4 retardées) : 4 morts (17,3 p. 100). 70 amputations sous anesthésie générale ou rachianesthésie : 13 morts (18,4 p. 100). Il rappelle en outre que Mc Kittrick a fait 132 amputations pour gangrène diabétique sous rachianesthésie avec 3,8 p. 100 de morts.

On a signalé le risque de pneumonie, mais dans les statistiques comparatives de Melick il s'avère égal. On relève aussi quelques cas de gangrène du moignon qui semblent dus surtout à un abus assez général de la suture primitive.

Actuellement d'ailleurs, on a tendance à attacher de la valeur surtout à la temporisation sous réfrigération. Allen lui-même, ne voit dans l'anesthésie qu'un à-côté (by product) de la méthode. Large et Heinbecker n'utilisent que la temporisation car ils ne veulent pas soumettre le futur moignon au garrot et à la réfrigération que nécessite l'anesthésie chirurgicale. Les résultats d'Allen et de ses disciples montrent toutefois que trois ou quatre heures de réfrigération sous garrot sont sans inconvénient et permettent parfaitement une chirurgie même conservatrice.

J'ai pu dans un cas personnel, malgré l'échec final, apprécier la qualité de l'anesthésie réalisée par la réfrigération.

Mme B..., soixante-douze ans, m'est montrée le 28 février 1947 par mon collègue et ami le Dr Schwob, médecin de l'hôpital Tenon. Elle a été admise la veille pour un syndrome d'ischémie massive du membre inférieur gauche dépassant le genou. Les oscillations sont abolies sur toute la hauteur des deux membres inférieurs. Il y a une arythmie complète, de la congestion des deux bases. Tension artérielle 9,5-6, urée 1 gr. 75, glycémie 1 gr. 40. Pas de glycosurie ni de cétonurie. Le diagnostic de gangrène par artérite à début brusque, à l'occasion d'une défaillance cardiaque, est certain et l'état ne paraît permettre aucune intervention immédiate. Le membre est entouré sur toute sa circonférence de vessies de glace pendant dix-huit heures au cours desquelles on réhydrate et tonifie la malade. Le 29 février, je réalise l'anesthésie suivant la technique d'Allen-Crossmann avec garrot et sans aucune prémédication ; au bout de trois heures, je pratique l'amputation de cuisse au tiers moyen. La malade n'éprouve aucune sensation douloureuse même au moment de la section du sciatique non novocaïnisé. Après ablation du garrot, quelques vaisseaux qui saignent sont ligaturés, les muscles ont un aspect frais, non œdématiés. La tension et le pouls ne subissent aucune modification et remise dans son lit, la malade peut aussitôt s'alimenter.

Les jours suivants, toutefois, l'urée s'élève, atteint 2 gr. 80 et la malade succombe le huitième jour, mais le moignon suturé sur drain est en parfait état.

L'anesthésie par réfrigération peut être employée ailleurs que dans la chirurgie des membres. Mock l'a utilisée avec succès dans le prélèvement des greffes. Brehant l'a employée dans 6 cas de suppuration maxillo-faciale et personnellement j'ai pu après deux heures de réfrigération inciser sans aucune douleur un adénophlegmon sous-maxillaire et un phlegmon du plancher buccal.

Le domaine chirurgical de la réfrigération tend à s'étendre. Webster, Woolhouse et Johnston la préconisent dans le traitement du pied d'immersion, Allen, Crossmann et Safford dans les gelures et les brulures. Dans ces dernières, Baxter et More l'ont trouvée d'ailleurs expérimentalement nuisible.

Mais il n'est que de se reporter aux deux traités du froid de Tanchou de 1824 et de La Corbière de 1839, pour retirer à cette utilisation du froid le prix de la nouveauté : Lisfranc, Dupuytren, Josse, l'avaient proposée dans les gangrènes par artérite, de Grammont dans les brulures, Marjolin, Becourt dans les engelures et si Blackemore conserve ses greffes veineuses et même des membres entiers qu'il greffe, au frigidaire, rappelons que c'est Magitot qui en 1912 fit la première greffe de cornée conservée 8 jours à 5°.

L'intérêt des travaux d'Allen n'en demeure pas moins très grand et nous croyons pouvoir retenir comme indication de la réfrigération : 1° à titre d'agent de temporisation : les gangrènes par artérite chez des sujets avec signes d'infection ou d'intoxication graves, hors d'état de subir une intervention immédiate, certains délabrements traumatiques chez de grands choqués des membres ; 2° à titre d'agent anesthésique : les gangrènes chez les sujets en état de défaillance cardio-rénale et surtout chez les grands diabétiques où elle permet d'éviter tout jeûne.

M. **Moulonguet** : A propos de l'intéressante communication de Baumann, je veux rappeler que Lecène, se méfiant des accidents de gangrène observés après anesthésie tronculaire du doigt dans la chirurgie des panaris, pratiquait souvent, dans ces cas, l'anesthésie par réfrigération. Le doigt plongeait pendant une demie heure dans la glace additionnée de sel et je lui ai vu inciser ainsi des panaris d'une façon satisfaisante pour le patient et avec de bonnes suites

M. **Sénèque** : Je voudrais demander si après la réfrigération on n'a jamais observé d'accidents artériolaires, ou de gangrènes par gelures à la suite de bains froids très prolongés.

M. **Baumann** : La chirurgie conservatrice après temporisation sous réfrigération est beaucoup moins souvent utilisée que la chirurgie radicale : toutefois des cas remarquables en ont été publiés.

Mais la réfrigération prolongée ne doit jamais être employée sur des tissus normalement irrigués, elle n'a d'effet favorable que sur des tissus à vitalité déficiente du fait d'une artérite ou d'un traumatisme, ailleurs elle peut être nuisible.

## *Traitement des exstrophies vésicales, en particulier par l'opération de Coffey,*

par MM. **Marcel Fèvre** et **J. Barcat**.

L'un de nous, en 1938, vous apportait ses premiers résultats rapprochés obtenus par l'opération de Coffey dans l'exstrophie vésicale. Le 22 octobre 1941 nous complétions ces observations primitives et nous en apportions de nouvelles, concernant un total de 8 cas opérés par ce procédé.

Aujourd'hui nous vous exposons essentiellement les résultats éloignés des opérations que nous avons pratiquées dans l'exstrophie vésicale.

C'est en 1934 que l'un de nous a entrepris la cure de sa première exstrophie vésicale par le procédé de Coffey. L... (Yvonne) avait alors sept ans. Elle en a vingt maintenant et nous vous montrerons tout à l'heure cette jeune fille, qui vous permettra d'apprécier un résultat opératoire avec un recul de treize ans.

Avant 1934 nous avions assisté notre maître, le professeur Ombrédanne, dans ses diverses tentatives, où les premiers Coffey succédaient aux opérations plastiques les plus variées.

Ce traitement des exstrophies vésicales est encore mal codifié, et bien des auteurs hésitent, en France surtout, à abandonner les opérations plastiques au profit des anastomoses urétéro-intestinales. Or, notre expérience tend à prouver les résultats décevants de ces opérations plastiques, qui s'opposent aux satisfactions données par l'implantation des uretères dans le gros intestin.

Toutes nos observations concernent des exstrophies vésicales de type classique, avec diastasis pubien, et généralement absence d'ombilic. Nous n'avons observé que deux fois une dilatation des uretères bien qu'on la dise fréquente. Mais chez une petite fille de trois ans nous avons constaté deux méga-uretères, tellement énormes, que nous avons dû renoncer à l'implantation.

Sur 21 sujets, nous relevons 15 garçons, 6 filles. A l'exception de 2 garçons âgés de quinze et dix-neuf ans, tous nos opérés avaient moins de onze ans au début du traitement : l'un n'était âgé que de quatorze mois, sept de trois à cinq ans, 11 de six à onze ans.

Ces 21 opérés se répartissent en deux catégories suivant le type d'intervention auquel ils ont été soumis.

Dans la première série nous trouvons 8 enfants ayant subi un opération plastique. Une fois, la fermeture de la vessie fut suivie de la création d'un nouvel urètre par le procédé de Marion. Dans les autres cas, la vessie fut fermée après avivement des bords et recouverte par des lambeaux cutanés autoplastiques, avec, chaque fois que possible, réparation urétrale par procédés variés.

Sur ces 8 opérations, le succès autoplastique n'a été obtenu que 2 fois, et le problème de la continence demeure pour ces opérés. L'opération a reconstitué une cavité vésicale qui s'ouvre au-dessus de l'ébauche pénienne ou balanique par un orifice assez étroit. Ces enfants sont devenus, en somme, des épispades, mais ils demeurent incontinents. Evidemment ils sont tout de même transformés

par la suppression de l'exstrophie, qui réalise une véritable tumeur suintante, ulcérée, qui devient souvent douloureuse. Les tentatives pour obtenir la continence, comme pour les épispades incontinents, n'ont donné que des résultats très insuffisants. Finalement, si l'opération plastique a facilité la vie de ces enfants, elle n'a pas permis de reprendre une activité scolaire et sociale normale. Les opérations plastiques, en définitive, réalisent surtout des opérations d'attente avant l'âge des implantations urétérales. Un des deux opérés en question a d'ailleurs subi récemment une première opération de Coffey.

Quant aux 6 autres cas, ils aboutirent à la désunion, donc à l'échec complet. Trois fois cependant, nous avions repris à nouveau l'intervention, pour aboutir encore à l'insuccès. Nous avons dû décider de recourir secondairement à l'implantation uretéro-sigmoïdienne. Pour l'une de nos petites malades, la laparotomie nous fit découvrir deux énormes méga-uretères,( qui firent renoncer à l'anastomose. Cette simple intervention exploratrice, brève, sans manœuvre importante, fut cependant suivie d'une dépression profonde et l'enfant mourut le quatrième jour.

La seconde catégorie de nos malades, comprend ceux qui ont été opérés par le procédé de Coffey. Elle comprend 18 enfants : 13 opérés d'emblée par cette méthode, 4 pour lesquels nous avons recouru au Coffey après échec des opérations plastiques, et 1, devenu épispade grâce aux opérations plastiques, mais dont l'incontinence persistait.

Nous avons utilisé, pour nos 4 premiers opérés, le procédé de Coffey n° 3 (l'uretère étant fermé, est fixé à la paroi intestinale par un fil serré, qui doit, par nécrose, l'ouvrir dans le sigmoïde). Nous avons abandonné ce procédé car, s'il nous a donné 2 excellents résultats, nous avons perdu notre second opéré, et obtenu, chez le quatrième, une mauvaise ouverture du premier uretère transplanté. Il s'agit de l'observation IV, rapportée en 1938, suivie dans notre présentation de 1941, en raison d'une nouvelle réimplantation du même uretère par Coffey I, sans amélioration notable.

Nous avions alors renoncé en raison des risques, à implanter le second uretère. Mais voici quelques années ce sujet est revenu nous trouver, préférant une opération dangereuse plutôt que de rester dans son état. L'urographie indiquait l'absence presque totale du fonctionnement du rein du côté implanté, et une évacuation normale du côté non opéré. Aussi avons-nous implanté à son tour ce second uretère, par le procédé de Coffey I, avec des suites opératoires immédiates et secondaires favorables. Ce cas, échec du Coffey III, devint finalement un succès du Coffey I.

Avec le procédé de Coffey n° 1, utilisé depuis cet incident, les suites opératoires ont été plus simples, la réapparition des urines plus précoce et plus sûre. Rappelons que le Coffey I consiste dans l'implantation *successive* de chaque uretère dans le haut rectum et le sigmoïde, implantation terminale, après section oblique du conduit, qui plonge de 1 centimètre dans l'intestin. Auparavant, l'uretère a cheminé dans le lit préparé entre les deux couches musculaires circulaire et longitudinale, de l'intestin. L'opération en deux temps, un pour chaque implantation, nous paraît d'autant plus nécessaire que nous avons dû attendre une semaine l'établissement du circuit urinaire dans un de nos cas. Cette implantation, à effet tardif a d'ailleurs parfaitement fonctionné. Il reste, bien entendu, à enlever, dans un troisième temps, la vessie exstrophiée et à refaire, dans toute la mesure du possible des organes génitaux d'aspect et de fonction aussi normaux que possible, en particulier pour le garçon, chez lequel il faut rétablir la voie d'excrétion spermatique.

Ls résultats de l'opération de Coffey doivent être étudiés à plusieurs points de vue : 1° Celui de la survie, 2° Celui de la continence, qui rend le sujet apte à une vie sociale normale, et permet à l'enfant de suivre les classes ; 3° Celui de l'état des reins et des uretères ; 4° Celui de l'état génital.

*La mortalité immédiate*, encore trop lourde, doit être réduite progressivement.

Sur 18 opérés nous comptons 2 morts, survenues toutes deux après la seconde transplantation. L'un de ces décès correspond à un des premiers opérés de l'un de nous, dont l'observation vous a été exposée en 1938. L'autre échec est survenu pour le quatrième opéré du second d'entre nous. Il s'agissait d'une fillette de quatre ans qui, huit jours après sa seconde implantation, présenta un syndrome péritonéal subaigu. La réintervention montra une perforation d'une anse grêle. Un mikulicz parut sauver la vie de l'enfant dont l'état général se remonta tandis que s'installait une fistule stercorale. Peu à peu celle-ci se rétrécit tandis que le transit intestinal se rétablissait partiellement. Néanmoins, des signes de dénutrition progressive s'installèrent et un syndrome encéphalo-méningé amena la mort deux mois et huit jours après la dernière intervention.

Dans ces deux cas suivis de mort, le compte-rendu opératoire insiste sur les nombreuses adhérences qui ont compliqué la seconde intervention, et dont la section paraît responsable de l'hémorragie survenue dans le premier cas, et de la lésion iléale dans le second. Ces faits comportent, à notre sens, un double enseignement : 1° La nécessité d'espacer les deux implantations d'au moins trois mois en cas de suites opératoires simples de la première opération, et de six à neuf mois, si les premières suites opératoires ont été fébriles ; 2° La péritonisation de l'anastomose, déjà préconisée par l'un de nous dans sa présentation de 1938 est une manœuvre utile. Il ne suffit pas que l'anastomose soit enfouie sous un double surjet, mais il faut encore l'exclure de la grande cavité péritonéale sous un des lambeaux du péritoine pariétal résultant de l'incision du péritoine en regard de l'uretère. Grâce à cette manœuvre nous ne trouvons plus que des adhérences épiploïques insignifiantes lors de la seconde opération.

Malgré ces 2 décès, sur 18 enfants opérés, nous considérons que l'opération de Coffey, exécutée suivant une technique bien réglée, demeure une opération relativement bénigne. L'un de nous compte actuellement 13 opérés, avec 27 implantations, et une seule mort, survenue dans les premiers temps de sa pratique, et après utilisation du Coffey III, le procédé Coffey I ayant toujours été suivi de guérison.

Quant à la *mortalité secondaire*, on aurait pu craindre qu'elle ne fût lourde, car peu de sujets, porteurs d'exstrophie, arriveraient à l'âge adulte, et parce que l'infection urinaire ascendante aurait pu être cause de décès secondaires. Or, notre enquête ne nous a pas révélé de décès secondaires. Quant à l'infection urinaire ascendante, justement redoutée, elle paraît rare d'une part, et d'autre part diminue progressivement avec le temps. Dans les suites opératoires nous avons relevé quatre à cinq fois une poussée de température transitoire qui, manifestement, paraissait due à une infection coli-bacillaire. Mais les anciens opérés revus, sauf un, ne présentent plus de poussée douloureuse ou fébrile d'origine pyélo-rénale. L'unique réfractaire, auquel nous n'avons encore implanté qu'un uretère, présente une infection plus tenace, pour laquelle nous avons dû l'admettre dans le service. Reparti très amélioré il va, nous l'espérons, s'adapter progressivement, ce qui permettra de procéder à l'implantation du second uretère.

Le *degré de continence* de ces enfants reste un des critères essentiels du résultat. Lorsque le sujet garde intégralement ses urines entre des mictions espacées de trois à quatre heures, on peut qualifier le résultat d'excellent. S'il présente une continence diurne correcte, mais non absolue, avec un certain degré d'incontinence nocturne, il s'agit d'un résultat moyen. Quant au résultat mauvais, ce serait celui où le sphincter, impuissant à contenir les urines dans l'ampoule rectale, obligerait l'enfant à se garnir en permanence.

Notre statistique de 18 opérés comportant 2 décès et 2 sujets en cours de traitement, nous restons en présence de 14 résultats éloignés. Sur ces 14 cas, nous comptons 1° 0 résultat mauvais ; 2° *2 résultats moyens*, ces deux enfants se garnissant le jour, par prudence, et n'ayant une continence nocturne que

très relative ; néanmoins ils sont tranformés par l'intervention qui leur permet une vie presque normale ; 3° *12 résultats excellents*, se maintenant depuis plusieurs années (l'un de treize ans), avec continence diurne et nocturne rigoureuse. Certains d'entre ces opérés n'ont que trois à quatre selles urineuses par jour et parviennent à passer la nuit entière sans évacuation rectale.

La possibilité de la continence dépend avant tout de l'état du sphincter anal, plus ou moins énergique avant l'intervention, mais aussi pour certains enfants très négligés des parents, d'une question d'éducation. Dans un cas où nous avons pratiqué un cerclage de l'anus, d'ailleurs inopérant, pour une incontinence vraiment importante, une adaptation progressive a permis une continence diurne, mais relative, le malade devant encore se garnir par précaution.

*La valeur des reins* des opérés mériterait d'être étudiée par l'examen du taux de l'urée sanguine et par la pyélographie. Une partie de notre enquête ayant eu lieu par correspondance, nos documents ne sont pas encore suffisants pour envisager ces deux points. Néanmoins, l'urée sanguine dépasse habituellement la normale chez les sujets opérés, et le taux noté avant la première intervention se trouve ensuite augmenté. Mais pour apprécier ces faits il faudrait savoir ce que devient l'urée sanguine chez des porteurs d'exstrophie abandonnés sans traitement.

*L'état génital des opérés* doit normalement être amélioré. Chez la fille on trouve habituellement : une division verticale séparant non seulement les grandes et petites lèvres, mais sectionnant le clitoris. Les deux hémi-clitoris surmontent une sorte de diaphragme perforé, relativement fibreux, qui représente l'hymen. Lors de l'opération de cystectomie, que nous pratiquons sous-muqueuse, sans ouverture péritonéale, nous suturons les lèvres et le clitoris. Mais le plus souvent l'opération se passe en milieu septique, la vessie exstrophiée étant plus ou moins infectée, et la peau de recouvrement de la brèche abdominale, étirée et de mauvaise qualité, lâche souvent. Dans ces conditions, les sutures à l'étage génital sous-jacent se désunissent très fréquemment. Ainsi la jeune fille que nous allons vous présenter, notre première opérée, présente un vagin obturé par une membrane presque complète, percée d'un orifice central, et ses hémi-clitoris, suturés lors du temps de la cystectomie, se sont à nouveau séparés. Ceci mis à part, elle est parfaitement, et même esthétiquement développée. Elle a ses règles. Le toucher rectal permet la perception d'un utérus de volume normal. Elle paraît donc apte à mener une vie génitale sans incident. Néanmoins, en cas de grossesse et d'accouchement, la mauvaise qualité de la paroi et la persistance de l'écartement des pubis poseraient à l'accoucheur des problèmes particuliers.

Chez le garçon, ce n'est pas seulement l'aspect extérieur des organes génitaux qui pose des problèmes thérapeutiques, mais surtout la nécessité de réfection d'un conduit génital. En effet, l'exstrophie n'intéresse pas seulement la vessie, mais l'urètre postérieur. On voit parfaitement chez ces sujets le veru montanum et l'orifice des canaux éjaculateurs. L'urètre postérieur étalé aboutit rapidement à un gland largement ouvert, comme dans l'épispadias. Il convient donc, chez le garçon, de conserver la muqueuse, terriblement friable, qui entoure canaux éjaculateurs et veru montanum, et de réaliser la fermeture du conduit génital. Les plasties exécutées dans ce but, de types divers, rappellent ce que l'on fait pour les épispadias. Etant donné l'infection de la muqueuse vésicale exstrophiée et les difficultés de recouvrement, les tentatives faites lors du temps de cystectomie aboutissent souvent à la désunion. Les sujets d'ailleurs, heureux de leur transplantation urétérale double, ne viennent pas toujours réclamer l'ablation de leur vessie. Sur 10 cas traités ainsi, nous comptons 4 succès complets et 6 épispades, dont il convient de compléter la réfection génitale. Mais la chirurgie de l'hypospadias et de l'épispadias nous a appris qu'avec de la patience on finit par aboutir au résultat.

Vous allez voir M. P... qui objective le résultat qu'on peut obtenir chez

l'homme. Evidemment, il existe une importante cicatrice abdominale. C'est que, plus encore que les autres opérés, il présentait une formidable éventration que l'un de nous a dû obturer par une opération de Welti. Au point de vue génital, son organe érectile se présente avec un gland de volume notable, mais la face inférieure de la verge est courte, la supérieure presque inexistante. Il existe des érections, qui, pour être curvilignes, n'en sont pas moins valables, avec éjaculation d'un liquide contenant des spermatozoïdes vivants. Ce garçon, marié depuis un an, mène une vie conjugale, fort heureuse, paraît-il, pour lui-même et sa femme.

En définitive, nous pensons que notre présentation souligne la supériorité de l'opération de Coffey par rapport aux opérations plastiques. Celles-ci, pour 8 opérés, se soldent par 10 opérations, avec 1 mort lors d'une intervention itérative, 6 échecs et 2 succès (25 p. 100), avec fermeture vésicale, mais sans continence.

Les 18 malades ayant subi une dérivation d'urine représentent 36 opérations de Coffey avec 2 morts (11 p. 100), avec, sur les cas revus et utilisables, 66 p. 100 de résultats excellents et 83 p. 100 de résultats satisfaisants. Les progrès techniques et l'expérience doivent encore accentuer la relative bénignité de l'opération de Coffey.

Nous avons donc tendance à utiliser de plus en plus l'implantation des uretères dans le gros intestin, cette opération nous ayant donné des résultats satisfaisants, alors que les opérations plastiques avaient été bien décevantes. Mais nous pensons qu'il faut attendre l'âge de cinq à six ans avant d'utiliser les implantations dans le côlon sigmoïde.

M. **Boppe :** Comme Fèvre j'ai essayé les plasties pour l'exstrophie vésicale et jusqu'à présent j'a échoué. Je suis donc revenu aux implantations urétéro-intestinales. Durant ces dernières années, sur mes conseils, mon assistant le Dr Garnier a utilisé quatre fois la technique de Heymann, beaucoup plus simple que celle de Coffey et qui lui a donné toute satisfaction dans des cas difficile chez des sujets très jeunes, le fonctionnement de l'anastomose ayant été vérifié par l'urographie intraveineuse.

---

## ÉLECTION D'UN ASSOCIÉ PARISIEN

Nombre de votants : 39. — Majorité absolue : 20.

Ont obtenu :

| | | |
|---|---|---|
| MM. Calvet | 34 voix. | Elu. |
| Oberthur | 3 — | |
| Aboulker | 1 — | |
| Bulletin blanc | 1 | |

M. Calvet, ayant obtenu la majorité des suffrages, est proclamé associé parisien de l'Académie de Chirurgie.

---

## DÉCLARATION DE VACANCE D'UNE PLACE D'ASSOCIÉ PARISIEN

M. le Président déclare la vacance d'une place d'associé parisien. Les candidats ont un mois pour faire connaitre leurs titres et envoyer leurs lettres de candidature.

---

## VACANCES DE L'ACADÉMIE

Dernière séance : *9 juillet.*
Séance de rentrée : *mercredi 15 octobre 1947.*

## Séance du 9 Juillet 1947.

*Présidence de* M. Louis Sauvé, *vice-président.*

### CORRESPONDANCE

1° Une lettre de M. Calvet remerciant l'Académie de l'avoir élu Associé parisien ;

2 Une lettre de M. Pierre Aboulker posant sa candidature à la place vacante d'Associé parisien.

3° Un travail de M. Servelle intitulé : *A propos de l'innocuité de l'artériographie*, est versé aux archives sous le n° 461.

Des remerciements sont adressés à l'auteur.

---

### RAPPORTS

### *De l'emploi des sulfamides et de la pénicilline dans le traitement des ulcères perforés de l'estomac,*

par M. **Pasquié.**

Rapport de M. Bergeret.

M. Pasquié a eu en un an à traiter quatre ulcères perforés de l'estomac, vus tardivement.

Voici tout d'abord le texte de ses observations :

Observation I. — M. Oli..., boulanger, cinquante-six ans, souffre de l'estomac depuis quatre à cinq ans environ, par crises, mais ne s'est jamais traité.

Fatigué depuis deux à trois jours, il passe néanmoins une nuit à faire le pain, quand il est pris brusquement d'une violente douleur épigastrique presque syncopale, le 7 octobre 1945.

On le couche et il prend des tisanes pour se calmer.

Vomissements abondants dans la journée. Il arrive en auto à la clinique (20 kilomètres). vingt-quatre heures après sa perforation.

Etat général altéré, facies grippé ; pouls à 130 ; température, 37°5 ; tension artérielle, Max., 10 ; Min., 6. Le ventre est contracturé.

Sérum physiologique : 500 c. c. + coramine.

*Intervention immédiate :* Ulcère perforé du pylore. Fermeture à points séparés transversaux, surjet d'enfouissement. Epiplooplastie. Drain sous hépatique. Sulfamides 10 grammes après aspiration. Fermeture en trois plans.

Penthothal : 0 gr. 50. Ether + oxygène.

*Suites* : Aussitôt après l'opération,

Sérum physiologique . . . . . . . . . . . . . . . . . . . . . . . . 1 lit. 500 sous-cutané.
Sérum physiologique . . . . . . . . . . . . . . . . . . . . . . . . 500 c.c. intraveineux.
Camphocalyptol.
Soluseptazine en l'absence de pénicilline.
Pénicilline, 100.000 unités à partir du lendemain pendant trois jours.

Suites normales, sans incident, sort le douzième jour.

Obs. II. — M. Nav..., cafetier, domicilié à Port-Lyautey, cinquante-deux ans, n'a jamais souffert de l'estomac, mais boit 10 à 12 apéritifs par jour.

Pris, le 29 septembre au matin, de violentes douleurs épigastriques droites, il est vu par un médecin qui fait de la morphine. Dans l'après-midi, vomissements importants, reprise des douleurs.

A ce moment, le médecin pense à la perforation gastrique possible, conseille l'intervention, mais le malade refuse. Il finit par se décider devant l'aggravation des douleurs et arrive à l'hôpital trente-sept heures après sa perforation.

Température, 39° ; pouls, 140 ; tension artérielle, max., 11 1/2 ; min. 8.

Ventre de bois.

*Intervention immédiate :* Ulcère perforé du duodénum. Ablation de fausses membranes qui recouvrent la face antérieure de celui-ci. Suture longitudinale qui rétréeit notablement le calibre. Gastro-entéro-anastomose trans-mésocolique. Aspiration. Sulfamides : 15 grammes. Paroi en trois plans. Pentothal : 0 gr. 50. Ether +oxygène.

Après l'intervention :

Sérum physiologique . . . . . . . . . . . . . . . . . . . . . . 2 litres.
Huile camphrée. . . . . . . . . . . . . . . . . . . . . . . . . 20 c. c.
Penicilline . . . . . . . . . . . . . . . . . . . . . . . . . 100.000 unités le premier jour.

Le lendemain :

Même thérapeutique.
Température : 38°4 le soir. Oligurie. Agitation.
Alcool intraveineux.
Sérum intraveineux : 500 c. c.

Les troisième et quatrième jours :

Même thérapeutique.
Température : normale.

Boissons le lendemain de l'opération. Gaz le troisième jour. Selle le quatrième. Alimentation le cinquième jour. Sort le treizième jour au matin.

Revu en octobre 1946 : Douleurs post-prandiales sans vomissements. L'examen radio montre un estomac orthotonique s'évacuant normalement à travers la gastro-entérostomie fonctionnant bien. Bulbe déformé, mal injecté, suspect, bien que l'on ne trouve pas d'image de lésion organique.

Obs. III. — Ahmed ben Mohamed, entre à l'hôpital, dans le service de médecine pour vomissements et douleurs épigastriques, le 8 février 1946.

Nous sommes appelé à le voir le 9 février. l'interrogatoire est difficile. Mais nous pouvons arriver à faire préciser à ce sujet, assez fruste, qu'il a eu une douleur très vive, avec irradiation en arrière, dans la région vertébrale, la veille de son entrée à l'hôpital. L'heure est impossible à connaître.

L'état général est grave, facies grippé. Pouls à 130, le ventre légèrement ballonné et contracturé. Tension artérielle : max., 9 ; min., 6. Il existe un croissant gazeux sus-hépatique.

Injection de sérum adrénaliné intraveineux : 1.000 c. c.

*Intervention immédiate :* Ulcère perforé de la région pré-pylorique.

Suture transversale aux fils de lin. Sulfamides au contact et dans l'étage sous-mésocolique, après aspiration de liquide louche en assez grande quantité. Drain sous-hépatique. Suture en trois plans.

Anesthésie générale : pentothal.

Après l'intervention :

Sérum physiologique : 560 c.c. intraveineux.
Glace sur le ventre.
Huile camphrée : 10 c.c.
Pénicilline commencée immédiatement et continuée pendant les trois jours suivants.
Le drain est enlevé le quatrième jour.

L'évolution est normale. Le malade sort guéri le 12 mars 1946.

Obs. IV. — Un marocain de vingt-cinq à trente ans, a, le 1er octobre 1946, à 7 heures du soir, une violente douleur épigastrique droite après le repas. Le lendemain, à midi, il fait appeler un médecin qui fait le diagnostic d'ulcère perforé gastrique et nous l'envoie.

L'examen de ce sujet, maigre, fatigué, aux yeux excavés, montre un ventre de bois, un maximum douloureux épigastrique, un croissant gazeux sus-hépatique en scopie.

Le diagnostic de péritonite par perforation s'impose. Le pouls est à 130.

Malgré notre insistance, il recule devant l'opération. Il ne revient le soir que vers 20 heures. c'est-à-dire vingt-cinq heures après la perforation, et après avoir vu deux autres médecins.

Température : 37°7. Pouls : 140. Tension artérielle : max., 12 ; min., 8.

*Intervention immédiate :* Ulcère perforé de la 1re portion du duodénum. Débris alimentaires dans l'étage sus-mésocolique. Enfouissement à points séparés. Deux sujets séro-séreux. Drain au contact. Aspiration. Sulfamides. Suture en trois plans.

Pentothal : 0 gr. 80.

Après l'intervention :

Sérum intraveineux : 1 litre.
Pénicilline.

Le lendemain :

Sérum intraveineux : 2 litres.
Pénicilline
Ethylpneumine.

Petite complication pulmonaire les troisième et quatrième jours. La pénicilline est continuée à 100.000 unités par jour, jusqu'au cinquième jour où elle est remplacée par la solufontamide.

Evolution normale ensuite. Sort le douzième jour.

Ces quatre ulcères perforés de l'estomac ont été traités par la suture, complétée pour l'un d'entre eux, par une gastro-entéro-anastomose, la suture ayant presque complètement fermé le pylore.

Ces malades ont été revus, et seul celui opéré à la trente-septième heure, se plaint actuellement de douleurs post-prandiales.

Ces troubles nécessiteront sans doute une gastrectomie.

Mais là n'est pas le but de notre communication.

En effet, le traitement des ulcères perforés de l'estomac est bien établi après les communications d'Ameline, les discussions qui ont suivi et le rapport de Brocq.

Nous voulons insister sur le fait que ces 4 opérés ont guéri sans aucune complication, malgré l'heure tardive à laquelle ils ont été opérés.

Dès 1923, dans une monographie publiée avec Lauret, et devenue rapidement classique, le professeur Mondor schématisait et vulgarisait la gravité des ulcères perforés opérés après la vingt-quatrième heure.

La mortalité oscille autour de 75 p. 100.

Les 4 cas que nous rapportons nous permettent de penser que, grâce à la sulfamidothérapie et à la pénicilline, ces chiffres seront peut-être à réviser.

Nous avons peut-être rencontré une heureuse série. Quatre n'est pas un chiffre suffisant pour se permettre de généraliser et pour tirer des déductions importantes. Mais les ulcères perforés, opérés même plus précocement, avant l'ère de la pénicilline, nous ont semblé guérir avec moins de sûreté que les 4 cas que nous rapportons.

Nous n'avons pas utilisé le drainage sus-pubien. L'assèchement de la cavité péritonéale à l'aspirateur a été surement incomplet, mais, si dans l'étage sus-mésocolique nous avons trouvé des parcelles alimentaires, nous n'en avons jamais vu dans l'étage inférieur qui ne contenait que du liquide plus ou moins purulent.

Un drain sous-hépatique, laissé quarante-huit heures, n'a donné que peu d'écoulement et nous semble presque inutile.

Nous n'insisterons pas sur la valeur des sulfamides mis au contact des sutures (5 grammes) et dans l'étage sous-mésocolique (10 grammes).

De nombreuses publications, de nombreuses observations en ont prouvé l'efficacité et le mode d'action.

Or, leur résorbtion rapide est certaine et il n'est guère possible de les administrer par voie buccale à dose suffisante dans les jours qui suivent l'intervention. La voie intramusculaire est moins efficace. La voie intraveineuse entraîne des chocs pénibles.

Nous les avons, au contraire, prescrits avec la reprise de l'alimentation.

Par contre, la pénicilline commencée aussitôt après l'intervention, semble

constituer un adjuvant précieux, une sécurité permettant d'améliorer les chiffres donnés par Hartmann, à la Société de Chirurgie en 1922.

Nous avons utilisé la pénicilline dès la fin de l'intervention, par voie intramusculaire, à la dose de 100.000 unités par jour (vingt-quatre heures). Nous l'avons continuée jusqu'à ce que les signes généraux d'intoxication aient disparu, jusqu'à ce que les signes locaux soient devenus favorables (abdomen souple, toucher rectal indolore), jusqu'à ce que le malade ait eu des gaz et une selle.

Cela a nécessité trois ou quatre jours.

La diffusion de la pénicilline dans la cavité abdominale et son action sont pour nous certaines.

Son emploi, en application locale, ne paraît pas utile. Elle est beaucoup plus vite disparue que les sulfamides. Elle resterait moins au contact des lésions.

Les études bactériologiques de l'épanchement intra-abdominal, faites par Lecène, Clavel, ont montré que, si au début celui-ci pouvait être considéré comme stérile, il apparaissait, au fur et à mesure que s'écoulent les heures du streptocoque puis des colibacilles.

C'est ce qui explique l'action rapide du médicament.

Il faut cependant être mis en garde contre les apparences de son efficacité, parfois trompeuses. Nous avons, pendant les hostilités, fait des constatations analogues à celles rapportées par Baumann.

Dans les plaies de l'abdomen, la pénicilline entraînait une sédation des signes généraux qu'il fallait contrôler par la recherche des signes locaux.

Des péritonites, des abcès, évoluaient à bas bruit, sans température et les blessés mouraient apyrétiques ;

Compte tenu de cet inconvénient, la facilité d'administration par voie intramusculaire, la parfaite tolérance de la pénicilline, en font à notre avis, un adjuvant précieux de la chirurgie des ulcères perforés de l'estomac, quand du fait des circonstances, on est amené à traiter des perforations au stade de la péritonite.

Ces observations de Pasquié confirment l'action de la pénicilline qui transforme les suites opératoires chez de tels malades. Il convient de noter les faibles doses employées qui ont pourtant donné de magnifiques résultats.

Pasquié a tout à fait raison de souligner le danger qu'il y a à ne pas surveiller quand même ces malades de très près.

Par son action, la pénicilline modifie complètement l'aspect habituel de l'évolution clinique.

J'ai opéré récemment un malade qui avait une sigmoïdite avec péritonite suppurée généralisée. Je l'ai vu le troisième jour. Depuis le début il était traité par la pénicilline. La température, le pouls étaient au voisinage de la normale, le ventre était souple et pourtant la cavité péritonéale était remplie d'une grande quantité de pus que j'ai pu aspirer facilement parce qu'il ne s'était pas constitué de fausses membranes.

Ces modifications profondes de l'évolution anatomique et de l'aspect clinique sous l'action de la pénicilline méritent d'être bien connues afin de ne pas s'y laisser tromper.

Je vous propose de féliciter M. Pasquié de ses beaux résultats.

M. Paul Banzet : J'ai eu l'occasion d'opérer assez récemment, à Marmottan, un malade qui présentait un ulcère perforé à la vingt-troisième heure.

A l'intervention, j'ai trouvé un vieil ulcère sténosant du duodénum et un gros ulcère perforé de la face antérieure de l'antre pylorique. Une partie de potage au vermicelle et des épinards ingérés la veille par le malade flottaient librement dans le péritoine.

J'ai fait à ce malade une gastrectomie ; j'ai nettoyé complètement le péritoine et j'ai fermé l'abdomen sans drainage. Le malade a guéri sans la moindre

complication. Il a subi, pendant les premiers jours, un traitement intensif de pénicilline.

J'ajoute qu'en Angleterre et aux Etat-Unis certains chirurgiens ont tendance à traiter les perforations gastriques ou duodénales par l'expectative, la pénicilline et les sulfamides associés à un drainage gastrique continu par sonde nasale.

M. **Jean Quénu** : Je suis peu partisan de la sulfamidothérapie intrapéritonéale. Dans certains cas, elle peut faire saigner une surface cruentée. Mais surtout, je la crois génératrice d'adhérences. Ayant eu à lire un travail sur les occlusions post-opératoires, j'ai été frappé par le nombre des cas sulfamidés localement. Je dépose volontiers de la poudre de sulfamide dans le ventre, sur les surfaces cruentées d'un décollement côlo-pariétal après colectomie ou d'un ligament large après hystérectomie totale, mais je péritonise par-dessus le dépôt de sulfamide.

M. **Basset** : Les observations de M. Pasquié, très intéressantes, montrent qu'on peut guérir des malade opérés en pleine péritonite. Nous le savions depuis la dernière guerre et nous possédons actuellement de nombreux exemples qui permettent de dire que l'emploi des sulfamides *in loco*, et de la pénicilline post-opératoire utilisés ensemble ou séparément, améliore considérablement le pronostic de ces interventions.

M. Pasquié ayant associé la sulfamidothérapie locale et les injections de pénicilline, notre collègue Bergeret a mis l'accent sur l'action de la pénicilline. Il ne faudrait pas trop sous-estimer l'action de la sulfamidothérapie locale.

Dans bien des interventions faites en péritoine infecté j'ai fait de la sulfamidothérapie locale sans pénicillinothérapie ultérieure et les suites opératoires ont été excellentes.

Il va sans dire que je ne songe nullement à critiquer M. Pasquié d'avoir associé la sulfamidothérapie locale et les injections post-opératoires de pénicilline.

M. **Bergeret** : Je remercie Banzet d'avoir pris la parole et le félicite de son audace.

Je ne suivrai pas les chirurgiens américains qui se contentent de siphonage et de pénicilline. Je pense qu'il faut toujours intervenir.

Je suis d'accord avec Basset sur l'efficacité de l'action des sulfamides. J'ai surtout insisté sur l'action de la pénicilline parce que, comme Quénu, je ne mets jamais de sulfamides dans la cavité péritonéale par peur d'adhérences secondaires.

Je n'en mets qu'au niveau des surfaces cruentées après colectomies par exemple et en rabattant toujours le péritoine par dessus. Je pense que néanmoins les sulfamides peuvent être utilisés dans l'étage sus-mésocolique, les adhérences qu'ils peuvent provoquer n'ayant pas la même importance que dans l'étage sous-mésocolique.

## *Une complication exceptionnelle de la gastrectomie : l'occlusion du grêle dans la fente rétro-anastomotique,*

par M. **Bréhant**.

Rapport de M. Bergeret.

M. Bréhant nous a adressé une très curieuse observation dont voici le texte :

M. S..., âgé de cinquante-huit ans, m'est adressé par le Dr Jeannoel pour un ulcère du duodénum dont il souffre depuis de nombreuses années. J'interviens le 8 février 1946 sous anesthésie au pentothal-oxygène et pratique une gastrectomie de gauche à droite, enlevant les 2/3 de l'estomac. L'implantation gastro-jéjunale est réalisée trans-mesocolique, selon le procédé de Billroth II, à anse courte et isopéristaltique. Cette intervention se passe très simplement, les suites sont des plus habituelles et l'opéré sort de la clinique le onzième jour.

Quatre jours après le quinzième par conséquent, je suis rappelé chez lui parce que la veille au soir, deux heures après le repas, il avait été pris d'une vive douleur au niveau du creux épigastrique, suivie de vomissements. Nous préciserons que depuis le huitième jour après l'opération il était au régime habituel des gastrectomisés et n'avait fait, ce soir-là, aucun excès. Nous le trouvons dans son lit, légèrement courbé en deux, le visage altéré souffrant atrocement par crises intermittentes. La température est normale, le pouls à 110. Le ventre est plat, exquisement douloureux dans la région épigastrique et l'hypocondre gauche où existe une légère contracture de défense. Nous pensons à une incarcération d'anse dans la brèche mésocolique et nous demandons aussitôt au Dr Nahon un examen radiologique qui décèle l'existence de plusieurs niveaux liquides dans la partie initiale du grêle.

Nous réintervenons le soir même. Anesthésie au pentothal-oxygène associée à une perfusion intraveineuse isotonique. Après libération des adhérences pariéto-épiploïques, nous nous rendons compte que l'étage sus-mésocolique ne présente rien d'anormal. La brèche mésocolique est bien coaptée au moignon gastrique. Par contre, en relevant le côlon transverse, nous trouvons dans la partie gauche de l'abdomen plusieurs anses dilatées. Celles-ci se sont engagées de droite à gauche dans la fente limitée en arrière par le péritoine pariétal et en avant par l'anse afférente. Nous parvenons sans difficulté à les attirer de gauche à droite au travers de cette fente jusqu'à réduction complète de l'étranglement. J'estime à environ 80 centimètres la longueur totale de l'anse ainsi herniée. La réducion une fois obtenue, je suis à même d'apprécier les dimensions de l'anneau responsable de cette incarcération. Il est ovalaire et admet facilement le passage de deux doigts. Je l'obture très aisément par un court surjet prenant en avant la séreuse de l'anse afférente et en arrière le péritoine pariétal. Fermeture de la paroi aux fils de bronze. Réhydradation et rechloruration post-opératoires. Suites favorables et sortie de la clinique le douzième jour.

J'ai eu l'occasion de revoir cet opéré il y a quelques jours. Le fonctionnement gastrique est excellent.

Une pareille occlusion est tout à fait exceptionnelle après la gastrectomie. A ma connaissance, elle n'a été jusqu'ici relatée que par Oulié, à la séance du 6 novembre 1942 de la Société de Chirurgie d'Alger.

Par contre, bien que demeurant toujours rare, elle est mieux connue à la suite de la gastro-entérostomie :

Fromme, en 1920, en cite 22 cas : 4 après gastro-entérostomie antérieure, 18 après gastro-entérostomie postérieure.

Bütt (1921), Steden (1924), Hofmann et Keene (1925), Armitage (1930) en rapportent chacun un autre cas.

Koch, dans son mémoire du *Zent. fur Chir.* d'octobre 1934, parvient à en colliger 44 observations, 8 après gastro-entérostomie antérieure, et 36 après gastro-entérostomie postérieure.

Les seules observations françaises sont celles de Viannay (1927) qui en rapporte 1 cas, de Dubar (1936) qui en rapporte 3 cas, et de Moiroud, Salmon et Bouillon qui, à propos d'une nouvelle observation personnelle, se livrèrent à cette tribune même, le 2 novembre 1938, à une excellente mise au point à laquelle nous nous permettons de renvoyer pour la bibliographie.

De la cinquantaine d'observations dont nous pouvons donc faire état, nous voyons par conséquent que la grande majorité a trait à des incarcérations du grèle dans la fente retro-anastomotique à la suite de gastro-entérostomies postérieures, mais que la complication est beaucoup plus rare après gastro-entérostomie antérieure.

Ce fait pourrait surprendre si l'on songe précisément à la très grande largeur de l'orifice rétro-anastomotique dans la gastro-entérostomie précolique. Mais comme le font remarquer MM. Moiroud, Salmon et Bouillon il s'explique par le fait que, vu cette largeur, l'incarcération des anses grèles n'y détermine qu'exceptionnellement des accidents.

Il n'en est pas de même lorsque l'orifice retro-anastomotique est étroit, ainsi qu'il en est toujours après la gastro-entérostomie postérieure ou la gastrectomie, mais il est alors curieux de constater que si une quarantaine d'observations semblables à la nôtre ont pu être rapportées après la gastro-entérostomie, nous n'en pouvons faire état que de deux après la gastrectomie.

*
* *

Quels sont les facteurs qui favorisent la survenue de cette complication ?

1° En premier lieu *la longueur de l'anse anastomosée.* Il est bien évident que plus l'anse anastomosée est longue et plus l'orifice limité en avant par la branche afférente de cette anse sera important. Nous avons l'habitude de pratiquer l'anastomose le plus près possible de l'angle duodéno-jéjunal. Nous ne pensons pas que ce facteur soit à retenir dans notre cas. Dans l'observation d'Oulié non plus, où ce point est explicitement précisé.

2° En second lieu *le siège de la brèche mésocolique.* Il est également compréhensible que plus cette brèche sera faite près du colon, et plus l'orifice limité en arrière par le feuillet inférieur du mésocolon sera large. Mais là encore le chirurgien a l'habitude de faire cette brèche le plus près possible de la racine du méso et nous avons pu vérifier qu'il en était bien ainsi chez notre malade.

3° Il semble qu'il faille chercher, en dehors de ces facteurs opératoires, *un facteur purement anatomique* et c'est en prenant systématiquement l'habitude de le rechercher, depuis le jour où nous avons eu l'attention attirée sur cette complication que nous pouvons faire état des constatations suivantes :

*a*) Quelque courte que soit l'anse, quelque postérieure que soit située la brèche mésocolique, il persiste toujours un hiatus entre l'anse afférente et le mésocolon transverse.

*b*) Cet orifice m'a paru tout à fait indépendant du procédé opératoire et même de l'orientation de l'anse. Sur les 37 dernières gastrectomies que j'ai effectuées depuis le 23 février 1946, je l'ai constamment retrouvé (24 Billroth II, 11 Finsterer, 2 Polya).

*c*) La plupart du temps cet hiatus est limité à une fente linéaire fort étroite. Il en est notamment ainsi quand le quatrième duodénum est long et la racine du mésocolon transverse basse, conditions anatomiques qui sont les plus habituelles.

d) Mais quelquefois le quatrième duodénum est court, ou la racine du mésocolon transverse est élevée et il persiste alors, quoiqu'on fasse, un orifice limité en avant par la branche afférente et en arrière par le péritoine pariétal postérieur, et le feuillet inférieur du mésocolon transverse.

*
* *

Ces dispositions anatomiques, dont nous ne devons point avoir méconnaissance, sont donc susceptibles de nous dicter certains conseils de technique. *La vérification de la fente pariéto-anastomotique doit devenir un geste rituel de la gastrectomie,* au même titre que la fermeture de la brèche mésocolique.

Jusqu'ici, suivant en ceci l'exemple de mon éminent maître Bergeret (*Revue de Chir.*, 1934, n° 1, 103), j'évitais toujours de relever le mésocôlon transverse pour pratiquer la brèche et y passer la première anse jéjunale. Je préférais rabattre le mésocolon vers le bas, y pratiquer l'orifice et attirer ainsi l'anse à anastomoser sans avoir à faire aucune manœuvre dans l'étage sous-mésocolique.

Depuis que j'ai eu l'attention attirée sur cette complication j'ai toujours vérifié, en relevant le mésocôlon transverse, les dispositions anatomiques. Et cinq fois ( sur 37), ayant constaté un hiatus rétro-anastomotique anormalement large, je l'ai refermé en fin d'intervention par un court surjet, une bourse ou un point en X, suivant en cela le conseil de Moiroud et de ses collaborateurs qui s'étonnaient « de constater que beaucoup de chirurgiens ferment la brèche mésocolique et omettent d'oblitérer la fente pariéto-anastomotique ».

Telles sont les réflexions très nettes et très précises qu'a suggérées à Bréhant ce cas exceptionnel. Je n'ai vraiment rien à ajouter et ne puis que le remercier d'avoir attiré notre attention sur cette complication possible.

BIBLIOGRAPHIE

MOIROUD, SALMON et BOUILLON. — Sur une forme exceptionnelle d'étranglement interne après gastro-entérostomie (Bibliogr.), *Mémoires de l'Acad. de Chir.* Séance du 2 novembre 1938.

CHARLES VIANNAY. — Etranglement interne par passage d'anses grêles entre l'anse afférente et la colonne après gastro-entérostomie postérieure. *Mémoires de l'Acad. de Chir.*, séance du 30 novembre 1938.

OULIÉ. — Occlusion après gastrectomie. Société de Chirurgie d'Alger, séance du 6 novembre 1942. *Afrique française chirurgicale*, juillet-août 1943, 1, n° 4.

M. **Paul Banzet** : J'ai observé 3 cas d'occlusion par incarcération du grêle dans l'hiatus entre le mésocôlon et l'anse anastomotique.

Les deux premiers cas, très anciens, avaient trait à des gastro-entérostomies, le troisième, récent, était secondaire à une gastrectomie. Cliniquement, c'est le cinquième jour que se sont manifestés les signes d'occlusion. Dans tous les cas la désincarcération du grêle a été suivie de guérison.

Au sujet de ces occlusions, mon opinion est identique à celle de Bréhant : la fente entre le mésocolon et l'anse anastomotique existe toujours après une gastrectomie ou une gastro-entérostomie. Elle est d'autant plus petite que l'anastomose a été faite sur une anse plus courte et que l'orifice du mésocôlon a été fait plus près de la racine du méso.

J'ai l'habitude, après une gastrectomie, de toujours explorer l'orifice en question et s'il me paraît trop large, je le ferme très simplement avec un ou deux points au fil de lin.

M. **Louis Bazy** : Je voudrais signaler à mon ami Bergeret que notre ancien collègue Rigollot-Simonnot avait, en 1906 ou 1907, consacré sa thèse inaugurale à l'occlusion intestinale après la gastro-entérostomie. Il avait décrit à cette occasion la technique de son Maître M. Ricard qui, pour obvier à cette complication avait imaginé la gastro-entérostomie par suspension verticale. Je fais cette remarque pour montrer que l'occlusion intestinale après gastro-entérostomie faisait déjà l'objet des préoccupations de nos maîtres et que tous les cas de cette complication n'ont peut-être pas été publiés.

M. **Bergeret** : Je remercie Banzet d'avoir apporté ses observations qui soulignent l'intérêt du cas que nous adresse Bréhant.

N'en ayant jamais observé, j'avais tendance à penser qu'il s'agissait d'une complication exceptionnelle. Banzet nous montre qu'elle est plus fréquente que je ne croyais.

Il semble donc sage de vérifier après gastrectomie et gastro-entérostomie l'hiatus rétro-anastomique que Bréhant a dû fermer cinq fois sur trente-sept depuis l'étranglement interne qu'il a observé.

## *La résection recto-colique abdomino-endo-anale dans le traitement des rectites proliférantes et sténosantes. Résultats éloignés,*

par M. **Marin Popesco-Urlueni** (de Bucarest).

Rapport de M. J. SÉNÈQUE.

Le travail qui nous a été adressé porte sur 22 cas de rectites proliférantes et sténosantes opérés entre 1937 et 1941 et suivis depuis l'intervention.

Ces cas concernent 21 femmes et 1 homme. Le réaction de Frei fut positive

dans tous ces cas ; celle de Ito-Reenstierna dans 12 cas sur 14 ; 6 de ces malades étaient en même temps syphilitiques.

Au point de vue anatomo-pathologique, 8 de ces malades se présentaient avec des fistules et de l'induration périnéale ; 3 avec des lésions d'éléphantiasis ano-vulvaire.

Tous ces malades ont été opérés au stade de sténose avec périrectite et état général plus ou moins atteint, le début des lésions remontant de deux à douze ans auparavant. Un malade a été opéré au stade occlusif.

Les interventions pratiquées ont été les suivantes :

Résections intra-sphinctériennes : 5 cas.

Résections recto-coliques abdomino-endo-anales : 16 cas.

Colostomie seule : 1 cas.

Nous éliminerons tout de suite ce cas de colostomie pratiqué chez une malade cachectique. Opérée en 1941, elle a été revue en 1946. Le périnée n'est plus infiltré ; la fistule est guérie, mais le rectum est complètement sténosé et il existe encore des crises de rétention recto-colique qui ne cèdent qu'à la suite de l'évacuation par la colostomie d'une abondante quantité de pus.

*Les 5 cas de résection* concernent 4 femmes et 1 homme ; l'âge variait entre vingt-cinq et cinquante et un ans. Dans 1 cas, l'intervention ne put être terminée malgré l'ouverture du cul-de-sac de Douglas et la malade succomba avec des accidents de cellulite pelvienne. Dans 2 cas il y eut récidive post-opératoire quatre à six semaines après l'intervention. Dans les 2 autres cas le résultat fut bon : une malade opérée en 1937 a été revue en 1946 ; le sphincter est continent, la muqueuse rectale est souple, mobile sans suppuration ; la malade a engraissé de 20 kilogrammes. Dans l'autre cas la guérison se maintient depuis cinq ans.

Le fait d'avoir eu à déplorer 1 décès et 2 récidives post-opératoires sur 5 cas a conduit l'auteur à renoncer à la voie périnéale simple pour recourir à une voie plus large abdomino-endo-anale.

*Les 16 cas de résection par voie abdomino-endo-anale* ont donné 14 guérisons et 2 sténoses cicatricielles.

Ces bons résultats sont dus au fait que seule l'intervention par voie combinée permet de dépasser largement les lésions en hauteur et d'éviter ainsi les récidives. Les points principaux sur lesquels l'auteur insiste sont les suivants en ce qui concerne la technique : dépasser largement en hauteur la limite de l'infiltration ; chercher à conserver le maximum de péritoine du mésocolon pour assurer une péritonisation parfaite ; pousser très complètement le temps abdominal pour réduire au minimum le temps endo-anal ; lors du temps anal laisser largement sortir l'intestin pour en faire la section à distance ; ne jamais chercher à suturer l'intestin à la peau de l'anus ; enfin ne pas toucher aux fistules qui guériront toutes seules une fois l'intestin malade enlevé.

Lors de l'intervention, pour éviter le choc, l'auteur préconise l'injection intraveineuse de sérum physiologique adrénalino-strychniné et les injections de strychnine post-opératoires jointes à la sulfamidothérapie.

Les résultats éloignés datent de quatre ans : 1 cas ; cinq ans : 5 cas ; six ans : 6 cas ; sept ans : 2 cas ; huit ans : 1 cas ; dix ans : 1 cas. A part deux cas où l'auteur a observé une sténose cicatricielle, on relève dans tous les autres cas la note suivante : sphincter continent, muqueuse souple, mobile, aucune suppuration.

Le travail du Dr Popesco Urluéni permet de poser une fois de plus depuis le Rapport de Gatellier et Weiss la question suivante :

*Faut-il opérer les rétrécissements inflammatoires du rectum?*

Les communications de Moulonguet, de Rachet, l'article de Savignac ont plaidé en faveur du traitement de cette lésion par la sulfamidothérapie à laquelle vient actuellement s'adjoindre la pénicillinothérapie. Les observations rapportées par ces auteurs ont prouvé que des lésions parfois très accentuées étaient susceptibles d'une rétrocession complète ou à peu près et dans ces conditions je pense

qu'avant d'envisager l'opportunité d'un traitement, il faut toujours faire un essai loyal et prolongé du traitement médical : trop heureux si l'on peut ainsi éviter l'intervention chirurgicale.

Si les lésions n'ont que peu rétrocédé, ce traitement médical ne pourra qu'avoir une heureuse influence sur le traitement chirurgical consécutif.

Mais peut-on prétendre par ce traitement médical pouvoir, soit guérir les malades, soit les amener à un stade où l'intervention chirurgicale sera aisément possible ? Je ne le pense pas, car les formes anatomo-pathologiques des rétrécissements inflammatoires du rectum sont multiples et variables et certains cas avec périrectite inflammatoire et scléreuse peuvent ne subir aucune rétrocession par la sulfamidothérapie et rester au-dessus des possibilités de la chirurgie. Il y a trois ans, j'avais à la Clinique de Vaugirard un homme atteint de rétrécissement inflammatoire avec fistules et périrectite très marquée. Après anus iliaque et sulfamidothérapie poursuivie pendant plus de six mois, la suppuration finit par se tarir mais la périrectite ne rétrocéda nullement. Une laparotomie exploratrice pratiquée pour vérifier les possibilités d'exérèse montra que les lésions étaient absolument inextirpables et le malade ne put que conserver son anus iliaque définitif.

*Si après échec du traitement médical, on décide d'intervenir et si les lésions sont extirpables, quelle intervention convient-il de pratiquer?*

Laissant par conséquent de côté le simple anus palliatif, un certain nombre de chirurgiens, n'admettant pas les conclusions pessimistes du Rapport de Gatellier et Weiss, ont persévéré dans la chirurgie d'exérèse. Je citerai en France les travaux du professeur Mocquot, de d'Allaines, de Bergeret ; les cas de Blondin et celui d'Ameline (ce dernier m'a du reste fait savoir que sa malade avait récidivé après l'intervention d'exérèse). A l'étranger également de nombreux chirurgiens ont persisté dans cette voie et tout particulièrement en Roumanie avec Dimitriu.

Dans le choix des interventions d'exérèse, il semble bien que la simple voie périnéale intra-sphinctérienne soit insuffisante pour permettre de dépasser les lésions en hauteur et expose de ce fait aux récidives fréquentes.

Pour faire une extirpation large il faut donc avoir recours, soit à l'amputation abdomino-périnéale avec anus définitif, soit à l'amputation abdomino-endo-anale comme le propose Urluéni. Entre ces deux types d'opérations je pense que l'intervention de choix est certainement l'intervention par voie abdomino-endo-anale puisqu'elle vise au rétablissement de la fonction par les voies naturelles.

Le dernier point que je voudrais maintenant discuter est celui de *la qualité de la guérison au point de vue fonctionnel après exérèse abdomino-endo-anale :* Dans les observations que nous adresse l'auteur, nous lisons que 14 fois sur 16 le résultat fonctionnel a été excellent : sphincter continent, muqueuse souple, mobile, aucune suppuration.

Que l'on pratique une opération abdomino-endo-anale pour rétrécissement inflammatoire ou pour cancer, le résultat fonctionnel doit être le même ; or, ayant eu l'occasion de pratiquer un certain nombre d'exérèses abdomino-endo-anales pour cancer, j'ai pu me rendre compte que la fonction laissait souvent à désirer. Peut-être ce résultat fonctionnel s'améliore-t-il avec le temps et tout en étant d'accord avec le Dr Urluéni sur la nécessité de pratiquer de larges exérèses (quand on a jugé opportun d'intervenir pour rétrécissement inflammatoire) mon expérience sur la voie abdomino-endo-anale m'incite à faire quelques réserves sur la qualité de la guérison au point du vue fonctionnel.

---

## COMMUNICATIONS

### *Quatre observations d'échinococcose péritonéale généralisée,*

par MM. **Vergoz, Salasc,** chef de Clinique, **Pantin** et **Houel,** internes.

Il est très difficile d'écrire un chapitre nouveau ou original sur l'échinococcose quelle que soit sa localisation, quand on a lu les travaux si documentés de Dévé. Quoi qu'il en soit, exception faite des kystes hydatiques banaux, il est toujours intéressant de verser dans la littérature les observations inhabituelles de l'hydatidose : c'est pourquoi nous vous apportons aujourd'hui 4 observations d'échinococcose péritonéale secondaire multiple.

Observation I. — Femme indigène, trente-huit ans, évacuée d'un hôpital de l'intérieur avec le diagnostic de cancer secondaire du péritoine.

Cette femme, dont les antécédents ne nous apprennent rien de particulier, prétend que le début de son affection remonte à un an : la maladie aurait évolué lentement sans aucun accident brutal particulièrement net.

L'augmentation du ventre s'est faite insidieusement ; il faut pourtant signaler, au début de l'affection, l'apparition d'un ictère franc avec prurit.

Depuis six mois, parallèlement au développement abdominal, l'état général décline et la malade accuse des troubles dyspeptiques et surtout de la constipation.

A l'examen, l'attention est d'emblée attirée vers le ventre qui ressemblerait à celui d'une femme enceinte à terme, si la simple inspection n'y permettait déjà de noter des bosselures multiples et variées, et la palpation de révéler l'existence d'une ascite libre avec de nombreuses tumeurs disséminées, de consistance, de siège et de dimensions variés, mais qui sont toutes parfaitement indolores. Le foie est nettement augmenté de volume. La rate est normale. Au toucher vaginal, le petit bassin est rempli d'un nombre impressionnant de tumeurs enclavées ayant toujours ce même caractère d'indolence.

Pouls : 80, température : 37°.

Examen de laboratoire, rien à signaler.

Sans rejeter d'une façon absolue le diagnostic d'entrée, nous pensons surtout à la possibilité d'une échinococcose péritonéale.

*Intervention* (Dr Salasc). — Sous anesthésie locale, complétée par quelques bouffées de kélène, on pratique une laparotomie médiane sous-ombilicale : le péritoine est épaissi et dans le tissu sous-péritonéal on rencontre de nombreux kystes à contenu clair, qui sont traités par kystotomie, formolage et extraction de l'adventice.

On arrive ainsi dans la cavité péritonéale elle-même qui, aussitôt ouverte, laisse s'écouler une grande quantité (plusieurs litres) de liquide teinté de bile contenant de nombreuses vésicules libres.

Toute la paroi abdominale, tous les mésos intestinaux sont farcis d'un nombre incalculable de kystes : on se contente de traiter 5 à 6 de ceux-ci, remettant à plus tard la cure des autres kystes, si l'état général plutôt déficient de cette malade le permettait. Drainage au moyen d'un petit drain et de trois grosses mèches de gaze vaselinée.

Les suites opératoires sont calmes. Pourtant, les jours suivants, l'état général décline rapidement et malgré tout le traitement mis en œuvre. la malade meurt au neuvième jour au milieu d'un tableau de cachexie extrême.

*Autopsie.* — Il existe de très nombreux kystes pariétaux ou plus précisément sous-péritonéaux. Aucun d'eux ne paraît véritablement intramusculaire, l'espace de Retzius est farci de kystes (plus de 20).

A l'ouverture de la cavité péritonéale il s'échappe un liquide abondant contenant des vésicules-filles libres. De nombreuses anses intestinales sont agglomérées par un grand nombre de fausses membranes d'aspect gélatineux.

Les diaphragmes remontent haut dans le thorax. Le gauche jusqu'au 5e espace intercostal, le droit jusqu'au 3e, refoulant le poumon de ce côté tout en haut de la cage thoracique. Ce refoulement est dû à l'existence de 2 kystes inter-hépato-phréniques, tous deux séparés par une cloison fibreuse, l'un est de la grosseur de deux poings d'adulte, l'autre de la dimension d'une tête fœtale à terme, tous deux cholerragiques, contenant un grand nombre de vésicules-filles. De ce côté, il existe un très grand nombre de kystes du volume d'une noix ou d'une mandarine qui semblent manifestement sous-péritonéaux. L'examen attentif montre

que le diaphragme lui-même n'est pas parasité, mais simplement refoulé et aminci. On comprend que certains auteurs aient pu décrire ces kystes comme de véritables kystes musculaires du diaphragme.

Sur la face inférieure du lobe droit du foie, 3 ou 4 kystes de la dimension d'un poing d'enfant, adhérant au mésocôlon transverse et à la moitié droite du transverse, refoulant celui-ci vers le centre de l'abdomen.

Dans le mésentère, entre les deux feuillets de celui-ci, plus de 30 kystes variant du volume d'une orange à celui d'une noix.

Le pédicule hépatique lui-même est bourré de petits kystes et un petit kyste siège en pleine paroi vésiculaire.

Au pelvis se trouvent plus de 30 kystes agglomérant en une masse difficilement dissociable la vessie, l'utérus, ses annexes, et le rectum. Ces kystes siègent sous la séreuse qui les recouvre, pas un ne siège dans la paroi d'un organe génital ou urinaire.

Le douglas est comblé par plusieurs kystes.

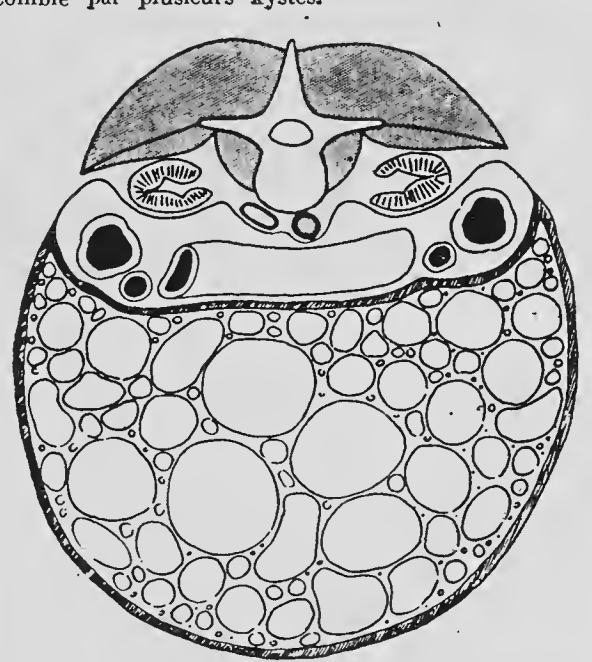


SCHÉMA 1.

Les uretères, surtout le droit, sont dilatés, mais les reins ne sont pas parasités.

Rate normale. Rien à signaler dans l'examen des autres viscères.

OBS. II. — Behlouan Aicha, trente-huit ans. Diagnostic d'entrée : Tumeur abdominale. Entrant le 23 avril 1947.

Début de la maladie il y a un an : marquée par l'apparition d'une petite tumeur dans l'hypocondre droit qui a grossi rapidement. Puis d'autres tumeurs se sont développées dans toute l'étendue de la paroi abdominale, augmentant aussi rapidement.

Le début ne s'est manifesté par aucun signe fonctionnel. Puis il y a deux mois : état fébrile continu.

Par ailleurs pas de troubles digestifs, hépatiques, urinaires ou génitaux. Enfin, aucun antécédent pathologique avant l'apparition de la première tumeur.

*Examen.* — Malade amaigri, teint jaune, fébrile (38°). Abdomen considérablement augmenté de volume : paroi irrégulière et bosselée (fig. 1) où la palpation dénote l'existence d'une grosse tumeur kystique de l'hypocondre droit remontant très haut jusqu'au 3e espace intercostal droit.

2° Une deuxième tumeur liquide de la fosse iliaque gauche, couchée sous la paroi, mobile, du volume d'une grosse orange, mais surtout, des tumeurs multiples, petites, de la dimension d'un œuf de poule, mobiles en bloc siégeant dans la partie médiane sus- et sous-ombilicale, moins superficielles que les autres.

De plus, ascite légère.

Casoni positif.

*Eosinophilie* : 15/.

La radiographie (fig. 3) de la base thoracique, montre une dénivellation de cinq travers de doigt entre les hémidiaphragmes droit et gauche.

*Première intervention le 10 mai 1947* (Dr Vergoz). — Anesthésie locale. Incision pararectale droite.

On tombe sur 2 kystes du lobe droit du foie, étagés l'un sur l'autre, l'un très proémi-



Fig. 1.



Fig. 2.

nant sur la paroi, du volume d'une tête fœtale de six mois, l'autre, plus en arrière, du volume d'une tête fœtale à terme.

Les 2 kystes sont vidés : 2 litres de liquide hydatique.

Puis extirpation d'une masse polykystique : c'est tout le grand épiploon infarci d'une façon totale de kystes de volume variable. Poids de cette masse épiploïque : 2 kilogr. 500 (fig. 2).

Amarrage des 2 kystes hépatiques à la paroi.

Fermeture sans drainage.

Plasma, 1 litre ; sang, 1 litre.

Le surlendemain 12 mai : crise dyspnéique avec collapsus. L'interne de garde croyant à la possibilité de la rupture intrapleurale d'un kyste de la convexité hépatique, fait une ponction de la plèvre qui ramène 3 c. c. de liquide trouble et verdâtre. On pratique alors un examen radioscopique qui montre l'intégrité de la plèvre ; dans la crainte d'une atteinte de la plèvre par l'orifiice de ponction, nous réintervenons.

Anesthésie locale.

Incision sur le 8e espace sans résection : on découvre, sous un diaphragme refoulé, étalé, à fibres éparpillées, un volumineux kyste hépatique : on en retire un litre de liquide cholerragique et de nombreuses vésicules vert noirâtre, flétries. Marsupialisation. Drain.

Malade très fatigué : déchoquage prolongé.

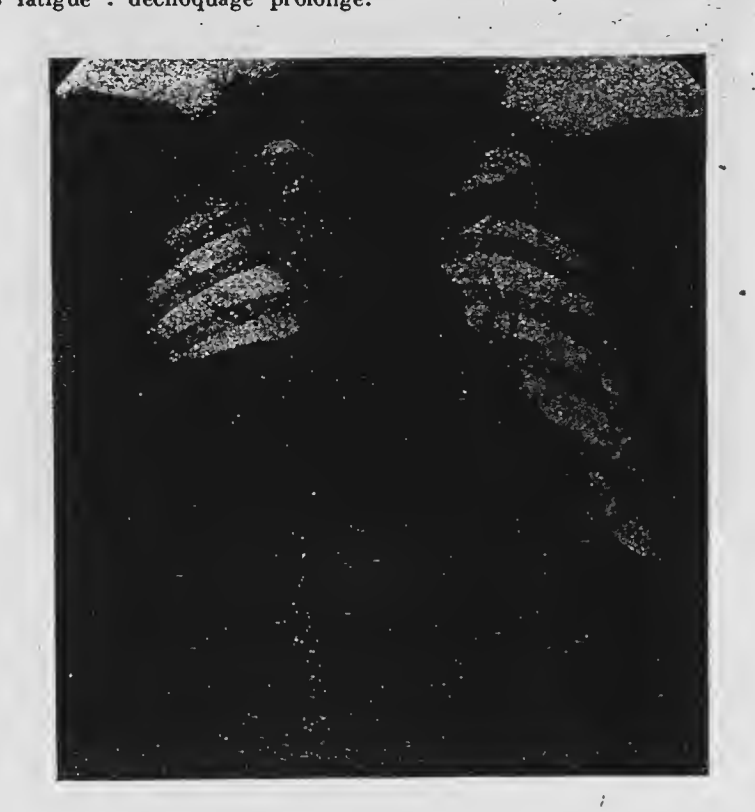


Fig. 3.

Pendant huit jours : issue d'énormes quantités de vésicules flétries au milieu de liquide bilieux.

Quinzième jour : température 37°5, il n'y a plus de vésicules, mais écoulement de bile abondant. L'état général s'améliore.

Obs. III. — Khemissi Zobra, soixante-douze ans. Entrée le 7 mai 1947.

Diagnostic d'entrée : kystes hydatiques multiples de l'abdomen.

L'interrogatoire apprend :

Début : Il y a trois ans, la malade s'aperçoit que son ventre augmente de volume, en même temps elle constate l'existence de tumeurs dans l'hypocondre droit et la fosse iliaque gauche.

Et progressivement il y eut augmentation de ces tumeurs en même temps que d'autres apparaissaient.

Accompagnant ce tableau, on ne peut retenir que du prurit et un amaigrissement très important.

En effet il n'y eut aucun phénomène douloureux, pas de signes digestifs, pas de troubles urinaires ni génitaux.

*Examen.* — Malade amaigrie, teint jaune, non fébrile.

Abdomen : augmenté de volume avec des masses kystiques disséminées, mais surtout groupées dans la région sous-hépatique et la fosse iliaque gauche.

Un kyste très volumineux siège dans l'hypocondre droit remontant très haut (3e-4e espace).

Un pneumo-péritoine a été pratiqué, il donne du reste peu de renseignements : tout de même il montre l'existence de 4 agglomérations kystiques : sous hépatique, dans la fosse iliaque droite, parapéritonéale gauche et splénique.

Premier temps opératoire le 17 mai. Anesthésie générale de base. On doit traiter uniquement les kystes hépatiques : incision sous-costale droite : sur la face convexe du foie on trouve 3 petits kystes cholérragiques de la grosseur d'un poing. Les kystes sont vidés, formolés, marsupialisés.

Un autre kyste beaucoup plus volumineux siège sur la face inférieure du lobe droit du foie,



Fig. 4.

filant vers la ligne médiane, c'est un kyste mort cholerragique, contenant un très grand nombre d'hydatides flétries.

Marsupialisation.

Poids total des vésicules et du liquide hydatique : 1 kilogr. 185.

Suites opératoires normales.

Obs. IV. — Aosdellaoui Zinédo, trente-six ans.

Diagnostic : Echinococcose péritonéale.

Il y a deux ans, la malade a constaté l'existence d'une tumeur de l'hypocondre droit, évoluant sans signes fonctionnels ou généraux et augmentant de volume rapidement.

Il y a un an, brusquement, sans cause apparente, la malade ressent une violente douleur abdominale accompagnée d'un état de shock, de vomissements bilieux et d'un prurit intense, tandis que le ventre augmentait de volume rapidement. Cette augmentation de volume va du reste persister, s'accroître même, s'accompagnant souvent de prurit.

*Examen.* — Malade très amaigrie, dont l'état général paraît très touché. L'abdomen est distendu, saillant dans sa partie médiane, irrégulier (fig. 4) présentant de nombreuses petites bosselures.

A la palpation, en effet, on perçoit de nombreuses masses kystiques dépendant de la paroi abdominale, tandis qu'à la palpation profonde on perçoit des tumeurs kystiques plus volumineuses siégeant dans tout l'abdomen, cependant une plus grosse siège sous le foie, refoulant celui-ci vers le thorax. Une autre siège, allongée dans la fosse iliaque droite.

A la percussion-palpation : frémissement hydatique très intense, perçu dans tout l'abdomen

On tente de remonter l'état général : plasma, sérum, extraits hépatiques.

Première intervention le 31 mai 1947.

**Sous anesthésie locale : incision médiane sus- et sous-ombilicale. Le péritoine pariétal est farci d'une multitude de petits kystes du volume d'une cerise à une noix, au liquide clair, ces kystes agglomérés infiltrent la paroi abdominale antérieure, formant un bloc de 5 centimètres d'épaisseur, véritable gâteau échinococcique comme s'il s'agissait d'une échinococcose bavaroise. Ces kystes sont vidés avec résection partielle de la paroi, l'on arrive ainsi à pénétrer dans la cavité abdominale. Le grêle est rouge, granité (aspect framboisé). Et, développés toujours aux dépens du péritoine, il existe de très nombreux kystes de dimensions variables.**

**Parmi les plus gros on ouvre et on vide 2 kystes dans la fosse iliaque droite, accolés l'un à l'autre du volume d'un gros poing.**

**Un kyste volumineux sous-péritonéal, sous-hépatique, non adhérent au foie : par décollement en zone avasculaire, on extirpe ce kyste qui pèse 530 grammes. On arrête là l'intervention, il existe encore de nombreux kystes dans la partie gauche de l'abdomen.**

**Fermeture sans drainage.**

**Le périmètre abdominal est, en fin d'intervention, de 78 centimètres, alors qu'il était de 90 centimères auparavant.**

**Déchoquage post-opératoire.**

**Rien à signaler dans les premiers jours après l'intervention.**

La rupture ou la fissuration d'un kyste hydatique du foie ne donne pas toujours lieu à une échinococcose péritonéale multiple et Dévé nous a appris deux autres modalités d'atteinte du péritoine : le cholépéritoine hydatique et l'hydatido-péritoine, celle-ci n'étant par résorbtion des éléments biliaires qu'une forme dérivée de la première. L'un de nous (Dr Vergoz) a eu l'occasion de traiter ces dernières années un hydatido-péritoine dont on retrouvera l'observation détaillée dans la thèse d'un de nos élèves, Ciutura (Alger 1937).

Il s'agissait d'un malade évacué de médecine pour ascite, ascite dont le diagnostic étiologique n'avait pu être fait, différentes ponctions avaient bien ramené un liquide clair, plus ou moins trouble mais malheureusement l'examen microscopique n'y avait révélé aucun élément parasitaire.

Le malade présentait un ventre d'ascite arrivée à sa période terminale et, la palpation mise à part, les signes cliniques habituels d'une ascite banale n'y révélaient rien de particulier.

Une incision de la paroi abdominale amincie donnait issue, en plus d'une certaine quantité de liquide, à un flot ininterrompu de vésicules filles qui, s'échappant du champ opératoire inondaient (le terme n'est pas exagéré) la salle d'opération : il y en avait plus d'un millier, la photographie ci-jointe (fig. 4) donne une idée de ces vésicules-filles qui présentaient des dimensions variables d'une cerise, d'une noix, alors que les autres et les plus nombreuses présentaient le volume d'une boule de billard, certaines d'entre elles étaient très faiblement teintées de bile. La cavité qui les contenait, cavité pré-viscérale, formait une énorme poche s'étendant de la région sous-hépato-gastro-splénique au bassin et d'un flanc à l'autre. Elle était de toute part tapissée d'une péritonite encapsulante, la membrane d'enkystement de Dévé, cette membrane d'une épaisseur de 1 centimètre environ, ne nous a pas permis de voir les organes qui, comme les montre le schéma (schéma 1) les cachaient et les maintenaient appliqués contre la paroi abdominale postérieure.

Cette observation d'hydatido-péritoine sub-total est d'une excessive rareté et nous n'avons retrouvé dans la littérature que 3 observations, celles d'Hutchinson, *Arch. of Surgery*, 1890 ; de Barnett, *Gazetta degli ospedali*, 1928 ; de Lamas et Rot, *Journ, de Chirurgie*, 1922.

Ces observations sont la confirmation de tout ce que Dévé nous a appris sur cette échinococcose péritonéale secondaire : la possibilité d'un début insidieux sans cette symptomatologie brutale et « solennelle » habituellement caractéristique des ruptures des kystes hydatiques du foie que nous n'avons relevée que dans une observation ; une évolution longue à bas bruit se chiffrant par de nombreux mois sans phénomènes physiques ou fonctionnels particuliers et aboutissant à ces monstruosités tumorales qui peuvent faire croire aux moins avertis à l'existence d'une néoplasie péritonéale, d'autant qu'un aussi vaste

champ d'intoxication aboutit obligatoirement à la cachexie hydatique de Quénu et de P. Duval, mettant ces malades en état de moindre résistance. Il est inutile de répéter ici les directives du traitement chirurgical de l'échinococcose secondaire : elles ont été réglées par Dévé dans son rapport au Congrès de Split de 1930 et l'auteur les a rappelées dans la thèse d'Heptia (Paris 1932) et dans son dernier ouvrage sur l'échinococcose secondaire (1946) ; précisons tout de même qu'en présence de pareils malades la seule conduite à tenir est l'intervention chirurgicale et la nécessité de ne pas se laisser décourager par l'étendue des lésions : il faut savoir s'armer de patience et opérer en plusieurs temps.

Les tumeurs facilement énucléables doivent être enlevées en totalité, celles qui se montrent adhérentes aux viscères creux et dont la dissection s'avère dangereuse et choquante seront, après formolage, vidées et fermées ou marsupialisées en cas de suppuration.

Il faut, dit Dévé, faire du déblayage partiel « les kystes multiples de l'abdomen seront traités à petite dose dans des interventions successives ». Ceci dans le but d'éviter tout traumatisme opératoire chez des malades à équilibre toujours instable ; pour prouver le bien-fondé de cette technique, rappelons entre autres la très belle observation de Petit et Dévé rapportée dans la thèse d'Heptia : les auteurs ont obtenu la guérison de leur malade après 8 interventions faites en dix mois et celle de Ryan, de Melbourne, également avec guérison, mais après 17 interventions en neuf ans.

M. **Jean Quénu :** J'ai observé 4 malades porteurs de kystes hydatiques multiples de l'abdomen.

*Le premier* était un Chilien de soixante ans, syphilitique, vivant à la campagne entouré de trois chiens, qui me fut apporté à Bon-Secours en septembre 1927, avec un ventre énorme, un œdème éléphantiasique des deux membres inférieurs, un prurit insupportable, bref un état de cachexie assez avancé qui le confinait au lit depuis longtemps.

Le ventre avait commencé à grossir en 1921. En 1924, un traumatisme avait provoqué un affaissement brusque, suivi de syncope et de sueurs profuses, mais en trois mois le ventre avait repris son volume et l'avait ensuite dépassé.

Cet abdomen monstrueux, dont la surface était parcourue de veines dilatées, se trouvait rempli de masses arrondies, rénitentes, dont la plus grosse confondait sa matité avec celle du foie, les plus petites étaient du volume d'une noisette, avec tous les intermédiaires.

Devant la déficience de l'état général, et dans le but de soulager le malade, je décidai de faire une opération très limitée : j'incisai sur la voussure la plus saillante, dans l'hypochondre droit et, sans traverser le péritoine, qui adhérait largement, j'ouvris, après injection de formol, un énorme kyste hydatique contenant 3 litres de liquide et de nombreuses vésicules filles. Je réduisis sans drainage et fermai la paroi en deux plans. Cette intervention très simple parut d'abord bien supportée, mais le malade fit de l'oligurie, de l'anasarque et succomba le onzième jour.

*La deuxième* était une femme de quarante-sept ans, venue consulter en décembre 1933 pour des règles irrégulières, des douleurs abdominales et de la pollakiurie. A l'examen, on trouvait une masse rétro-utérine grosse comme une tête fœtale, refoulant l'utérus en avant, et une autre masse, sus-pubienne, du volume d'une mandarine. Bref, nous fîmes le diagnostic de kystes des ovaires. La malade fut opérée par mon assistant, Paul Butaud, qui se trouva en présence d'une échinococcose pelvienne, constituée par une dizaine de kystes : les plus petits purent être excisés, et le plus grand marsupialisé, après formolage.

La réaction de Weinberg, faite après coup, fut négative. Les suites furent très simples. La malade quitta l'hôpital le trente et unième jour, cicatrisée.

Elle revint deux ans après avec une éventration, dont la cure opératoire nous permit de constater l'absence de toute récidive, et même de tout reliquat.

*Le troisième*, un homme de soixante-ans, hernieux, variqueux, prostatique, vint me trouver en février 1934 pour des troubles divers, assez peu évocateurs. Mais l'examen nous montra que l'abdomen était bourré de kystes, et nous fîmes le diagnostic de kystes hydatiques multiples, malgré l'absence d'antécédents, une réaction de Weinberg négative et une éosinophilie très modérée à 3 p. 100.

Par une cœliotomie épigastrique, je découvris un abdomen rempli de kystes de toutes tailles, depuis la grosseur d'un pois jusqu'à celle d'une tête d'enfant. Je vidai les 5 ou 6 plus gros après injection parasiticide, je les ouvris, j'extirpai les membranes et refermai par des bourses. Presque tous ces kystes étaient développés dans le sac épiploïque. J'en réséquai 3 ou 4 entièrement. Finalement, j'aperçus sur la face *convexe* du foie une plaque blanche à peine saillante : l'ayant ponctionnée, j'en tirai un liquide verdâtre et des grains de raisin sucés, bouchant le tuyau de l'aspirateur. Injection de formol, incision. Evacuation à la cuiller de débris de membranes, de vésicules filles, les unes pleines, les autres flétries. Devant l'impossibilité de marsupialiser un kyste de ce siège, et craignant de le refermer, j'y laissai un drain entouré d'une mèche, autour desquels je faufilai, dans le bord de l'ouverture, un fil en bourse que je serrai. Et je fermai la paroi en un plan, au-dessous de ce drain.

Les suites furent assez simples, troublées cependant par des accidents de rétention d'urine. Le malade mit assez longtemps à combler sa cavité et ne sortit guéri qu'au bout de quatre mois.

*Le quatrième* était un Nord-Africain qui nous fut confié par M. Harvier cet hiver. Grippé à ce moment, je le confiai à mon ami Jean Cauchoix, en lui recommandant la lecture préalable des travaux de M. Félix Dévé, dont j'ai tiré, pour mon livre de technique, ce qui intéresse particulièrement le chirurgien. Je n'avais pas encore en mains le récent travail d'ensemble de M. Dévé sur l'*échinococcose secondaire* (1). L'ayant lu, je n'ai guère le goût de commenter mes quatre observations. Tout ce que je pourrais dire a été dit par M. Dévé. Je préfère vous conseiller cette lecture, hautement instructive, et prier seulement M. Cauchoix de nous dire ce qu'il a vu et ce qu'il a fait à son malade.

M. **Cauchoix** : Un arabe de trente-quatre ans entre à Cochin, en novembre 1946, dans le service du professeur Quénu pour douleurs abdominales et troubles digestifs. En 1938, à la suite d'une chute avec contusion abdominale, il est hospitalisé à la Pitié pendant un mois. Depuis cette époque apparaissent des phénomènes douloureux tous les trois, quatre, six mois, à début brutal, de siège variable dans le ventre, sans troubles du transit, accompagnés de dysurie. Actuellement le sujet est asthénique, s'alimente peu. Aucune fièvre. Crises d'urticaire fréquentes. Eosinophilie à 12 p. 100.

A l'examen de l'abdomen, une série de masses est perçue, d'une extrême dureté, nettement limitées, arrondies, certaines fixes, les autres mobiles, sensibles à la pression. Le foie n'est pas augmenté de volume. La radiographie montre un niveau liquide dans l'hypocondre droit.

Au toucher, la paroi antérieure du rectum est rejetée en arrière par une masse dure, comblant le pelvis.

On intervient le 22 janvier 1947 sous anesthésie au protoxyde, par incision médiane sous-ombilicale. On enlève en masse un chapelet d'une douzaine de kystes du grand épiploon.

Par ponction du volumineux kyste pelvien, on retire 300 grammes de

(1) Masson et Cie, éditeurs, Paris, 1946.

liquide hydatique et ensuite 3 membranes hydatiques sans vésicules-filles, séparées par des cloisonnements de la membrane adventicielle. Celle-ci est laissée en place, sa paroi interne est attouchée au formol à 5 p. 100 et elle est suturée.

Le pelvis paraît avoir été bien vidé, mais il reste dans la région méso-cœliaque et dans les fosses iliaques des kystes qu'il sera possible d'extirper par des incisions latérales.

Les suites sont très simples et le malade sort le douzième jour, devant être réopéré ultérieurement.

## *De la méthode de Küntscher dans les fractures per-trochantériennes,*

par MM. **P. Funck-Brentano** et **G. Bosquet.**

Les fractures de la région trochantérienne, s'accompagnant de gros déplacements peu ou mal réductibles, posent des problèmes thérapeutiques, souvent complexes, que n'abordent guère les traités didactiques. Parmi les fractures de l'extrémité supérieure du fémur, la fracture per-trochantérienne n'a pas été traitée (du moins en France) par la méthode de Küntscher.

Dans l'instructive discussion ouverte, en 1946, à l'Académie de Chirurgie, les cas rapportés concernaient surtout des fractures diaphysaires. Les 3 observatione concernant le 1/3 supérieur du fémur (2 observations de Léger et Crépin ; 1 observation de Debeyre) avaient trait à des fractures sous-trochantériennes.

Abordant l'étude des fractures per-trochantériennes, le professeur Cadenat (*Bull. et Mém. de la Société Nationale de Chirurgie*, 1933, **59**, n° 17, 789-793 ; *Journal de Chirurgie*, janvier 1934, **43**, n°1, 1-7) et Jean Patel (*Bull. et Mém. de la Société Nationale de Chirurgie*, **61**, n° 22, 841-848 ; *La Presse Médicale*, 16 novembre 1935, n° 92) préconisèrent la contention à l'aide de rubans de Parham solidarisant les fragments, après avoir été passés de part et d'autre du petit trochanter.

Boppe, dans son bel article de *La Semaine des Hôpitaux* du 28 février 1947, signale l'utilisation, par Küntscher, d'un double clou spécial : « un premier clou en V de Küntscher, long clou de cuisse, est enfilé dans la diaphyse ; il présente 7 cent. 1/2 au-dessous de son extrémité supérieure, une fente au travers de laquelle on enfonce, dans le col, un autre clou qui joue le rôle d'un clou de Smith-Petersen ».

Austin Moore (*The Journal of Bone and Joint Surgery*, janvier 1944, vol XXVI, n° 1, 52) se sert d'une longue plaque fixée, par vis, sur la diaphyse, se continuant suivant un angle de 135°, en un clou creusé en gouttière, introduit dans le trochanter, le col et la tête du fémur.

En l'état actuel du matériel chirurgical en France, nous n'avions, à notre disposition, ni le double clou de Küntscher, ni le clou-plaque de Moore.

Dans un cas traité récemment, la fracture, complexe, se présentait avec un trait partant du milieu de la face externe du grand trochanter, pour aboutir, à travers le petit trochanter qu'il séparait en deux ; un troisième fragment comprenait une partie de la face externe du grand trochanter.

Le traitement orthopédique par traction sur broche, ne permit pas de maintenir la réduction, le fragment inférieur était attiré irrésistiblement, loin, en dedans, alors que le fragment supérieur basculait en abduction.

La multiplicité des fragments ne convenait pas à une contention par cerclage.

Nous nous sommes résolus, malgré le volume restreint restant du massif trochantérien, à pratiquer une contention au clou de Küntscher, nous proposant de centrer son point d'émergence dans la fossette digitale.

Voici, au demeurant, l'observation du blessé :

Observation. — Fed... (Nicolas), cinquante-cinq ans, chauffeur, est heurté par un camion, dans la nuit du 27 au 28 février 1947. Il est conduit à Lariboisière où il arrive, trois heures plus tard, en plein choc. On pose le diagnostic clinique de fracture haute, probablement ouverte, du fémur gauche.

Mis sur la table d'opération, le blessé est déchoqué. L'exploration, à la locale, d'une plaie trochantérienne postérieure ne révèle pas de communication avec le foyer de fracture. Fermeture au lin sur septoplix en poudre. Pose d'une broche transtibiale. Immobilisation sur attelle de Boppe avec traction continue.

Des radios précisent le trait de fracture (fig. 1) qui, oblique en bas et en dedans,



Fig. 1.

part du milieu du grand trochanter et rejoint le petit trochanter qu'il clive en deux. Un troisième fragment détache une écaille de la face externe du grand trochanter.

Le déplacement initial semble se réduire sous traction modérée, mais alors que les deux fragments semblent, de face, être bout à bout, de profil, le fragment inférieur apparaît déplacé en arrière sans contact avec le fragment supérieur.

La traction augmentée, on fait une réduction sous anesthésie générale.

Malgré un plâtre de Royal Whitman, le déplacement se reproduit.

Une nouvelle tentative est suivie d'un nouvel échec.

Après préparation soigneuse de la peau, on décide d'intervenir.

Le 9 avril 1947, sous anesthésie générale à l'éther et sur table orthopédique, abord du foyer de fracture par une incision sur la face externe du grand trochanter. On tombe sur une pseudarthrose en voie d'organisation. On ouvre la cavité médullaire diaphysaire et on amorce, à la curette, un canal épiphysaire. On engage le clou dans le fragment supérieur que l'on porte en adduction. Sortie du clou assez bas, dans la fosse iliaque externe. Bout à bout facile. On repousse le clou de haut en bas. Fermeture des muscles et de l'aponévrose au catgut. Lin sur la peau. Pas de pénicilline post-opératoire.

Les suites opératoires sont excellentes. La température n'atteint 37°8 que le premier jour.

On commence la mobilisation le dixième jour. Il n'y aucune réaction articulaire au niveau du genou.

Les radios de vérification montrent l'excellence de la réduction (fig. 2).

L'heureux résultat obtenu nous incite à insister sur certains faits :

1° *La voie d'abord doit être, d'évidence, intrafocale.*

S'il y a échec d'un traitement orthopédique, la cause doit en être cherchée localement. Seule, l'ouverture du foyer permet de lever l'interposition causale.



Fig. 2.

Seule, elle permet l'introduction, de bas en haut, du clou, tout en assurant solidement la contention d'un fragment supérieur de dimension si restreinte et, par ailleurs, si mobile autour de l'axe de la tête, que l'effraction de haut en bas risquerait, soit une échappée, soit une direction mauvaise.

Seule, elle permet d'utiliser une salle d'opération banale, c'est-à-dire, comme trop souvent et comme le plus souvent, démunie d'installation radioscopique.

Seule, elle permet de saisir, au davier, le fragment erratique logé dans la masse des muscles internes et postérieurs.

Seule, elle permet le parage des fragments (dans notre cas, le fragment diaphysaire, en « bouchon de Champagne », était en voie d'organisation de pseudarthrose).

Seule, elle permet la création d'un canal épiphysaire.

1° L'incision externe est moins délabrante que la voie d'abord proposée pour la mise en place de prothèses circulaires.

2° *Le grand trochanter fracturé a parfaitement résisté au traumatisme de l'enclouage.*

3° *La contention est infiniment plus solide et plus sûre que celle obtenue par le cerclage ou par les lames.*

Elle nous a permis une mobilisation passive dès le dixième jour et une mobilisation active dès le quinzième.

Massages et kinésiethérapie précoces permettent une récupération fonctionnelle rapide, mettant à l'abri des enraidissements du genou et de la hanche.

M. **Boppe :** Je remercie mon ami Funck-Brentano d'avoir voulu rappeler dans le traitement des fractures per-trochantériennes, l'association d'un clou de Küntcher fendu, dans la fente duquel on enfonce dans la tête un clou genre de Smith-Petersen.

Je n'ai pas renouvelé cette tentative. Les Américains, dans de très nombreuses publications ont mis au point un clou *type Neufeld* constitué par une longue plaque fixée par une vis sur la diaphyse et se continuant suivant un angle de 135° par un clou transcervico-capital du type clou de Valls-Logomarsino.

Il ne faut pas oublier qu'il y a quelques années, ici-même R. Bernard a utilisé pour l'ostéosynthèse de ces fractures per-trochantériennes, l'association d'un clou de Smith-Petersen conjugué à une plaque de Lane vissée sur la diaphyse.

## *Le drainage postérieur dans l'appendicite rétro-cœcale,*

par M. **Jean Chavannaz** (de Bordeaux), associé national.

L'opération systématique en matière d'appendicite aiguë est aujourd'hui de règle. Malheureusement, pour des raisons extra-chirurgicales, l'intervention idéale précoce n'est pas toujours effectuée, et l'appendicectomie devient parfois difficile en raison du temps écoulé, en particulier dans les formes rétrocæcales. Devant l'étendue des lésions, la réaction péritonéale, l'intestin dépéritonisé, l'hémostase imparfaite, que faut-il faire? Les uns, adversaires systématiques du drainage, referment après ablation de l'appendice, confiants dans l'action des sulfamides et de la pénicilline. D'autres, plus timorés ou plus prudents, mettent un drain accompagné ou non d'une mèche. Mais, quelle que soit la ligne de conduite, trop souvent encore, les suites opératoires sont mouvementées et marquées notamment par des occlusions de gravité variable. Et tantôt, alors, le chirurgien regrette de ne pas avoir drainé, tantôt, au contraire, il incrimine le drainage.

En réalité, il est une manœuvre précieuse, adoptée par nombre de chirurgiens, qui ne paraît pas avoir la vogue méritée : c'est, après appendicectomie. le drainage postérieur par contre-incision lombaire avec fermeture sans drainage de l'incision abdominale. Tous nos collègues qui la pratiquent en sont certainement partisans. Les chirurgiens qui en feront l'expérience seront, je crois, surpris de la simplicité des suites opératoires dans des cas qui leur paraissaient, d'après leur expérience, devoir être particulièrement graves. Le drainage postérieur est spécialement recommandable chez les sujets opérés tardivement d'abcès appendiculaires, chez lesquels l'appendice n'a pu être enlevé et qui reviennent avec une nouvelle crise avant le délai classiquement nécessaire pour l'intervention radicale, et permet l'appendicectomie avec le minimum de risques.

## *Récidives tardives des épithéliomas de la partie mobile de la langue,*

par M. **J.-L. Roux-Berger**, M^lle **J. Baud** et M. **A. Tailhefer.**

En 1939, deux d'entre nous ont publié les résultats obtenus à la Fondation Curie dans le cancer de la partie mobile de la langue (1). Ce travail portait sur 494 cas traités de 1919 à 1939 inclus. Nous avons eu la curiosité de savoir ce qu'étaient devenus les malades que nous considérions comme guéris. C'est là l'objet de ce travail, mais avant d'en exposer les résultats, nous tenons à apporter une correction au pourcentage de guérison que nous avons publié en 1939.

A cette date, nous avions accusé 118 guérisons de plus de cinq ans (24 p. 100). Or, en relisant notre travail et les observations qui sont à sa base, nous avons constaté qu'il s'était glissé quelques erreurs, dont nous avions prévu la possibilité dans notre communication de 1939, en notant les difficultés de manipulation d'un nombre aussi grand d'observations. Nous devons soustraire du nombre de guérisons, 9 cas qui, manifestement, n'étaient pas restés sans symptômes depuis cinq ans. *Le nombre de malades guéris est ainsi réduit à 109, et fait tomber notre pourcentage global de guérison à 21 p. 100.*

C'est donc sur 109 malades qu'ont porté nos investigations. Or, sur ces 109 malades, 20 n'ont pas répondu à notre dernière demande de nouvelles. Ce chiffre est élevé, mais s'explique par les évènements qui se sont passés depuis 1939.

Parmi les renseignements que nous avons pu recueillir, nous avons relevé 30 récidives constatées. Nous considérons, d'autre part les 20 malades dont nous sommes sans nouvelles *comme ayant récidivé*, conformément à une règle internationale admise. Ces 50 récidives au-delà de cinq ans, nous donnent un pourcentage de récidives de 50/109 (soit 46 p. 100).

Nous tenons à faire remarquer que si nous éliminions de notre statistique les 20 malades dont nous sommes sans nouvelles, au lieu de les compter parmi les non guéris, le chiffre des récidives au delà de cinq ans, réduit à 30, abaisserait le pourcentage à 30/109 (soit 27 p. 100).

Autrement dit, le *pourcentage de malades ayant récidivé au delà de cinq ans, se place entre 27 p. 100 et 46 p. 100, sans qu'on puisse apporter plus de précision.*

Ce dernier chiffre est certainement le plus près de la vérité.

Les 30 récidives constatées se sont produites entre la sixième et la vingtième année qui ont suivi le début du traitement.

| | |
|---|---|
| Après six ans | 6 |
| Après sept ans. | 3 |
| Après huit ans | 6 |
| Après neuf ans | 2 |
| Après dix ans. | 1 |
| Après onze ans | 4 |
| Après douze ans | 4 |
| Après treize ans | 2 |
| Après quinze ans | 1 |
| Après vingt ans | 1 |

*Siège des récidives.* — Les récidives se sont produites :

14 fois dans la langue ou au voisinage (épiglotte).

10 fois dans la langue et dans les ganglions.

0 fois dans les ganglions seuls.

3 fois il s'est agit de métastases à distance (foie ; peau et poumon ; foie et œsophage).

Dans un cas, il s'est développé après vingt ans, un radiocancer sur la peau de

(1) Roux-Berger (J.-L.) et Tailhefer (A.). Cancer de la partie mobile de la langue. Traitement des adénopathies. 494 cas. *Acad. de Chirurgie*, 7 juin 1939, **65**, n° 19.

la région carotidienne, très altérée par une curiethérapie à doses importantes, à l'aide d'un appareil moulé.

1 cas de récidive non précisée.

1 cas de récidive linguale concomittante à un cancer de l'estomac, de structure différente.

Cette énumération montre que le plus grand nombre de récidives se fait à à la langue et que des récidives ganglionnaires, en l'absence de récidive linguale, n'ont pas été observées. On peut donc considérer dans l'évolution d'un cancer de la langue, que les récidives ganglionnaires, dont nous connaissons l'extrême gravité, sont beaucoup plus précoces.

On peut également, dans une certaine mesure, conclure en s'appuyant sur ces derniers chiffres, que les récidives linguales tardives se sont produites dans des cas où le cancer avait une plus faible tendance à envahir les ganglions.

*Mode de traitement.* — Toutes les *langues* (9 petites lésions, 17 lésions moyennes, 4 lésions étendues), avaient été traitées par radiumpuncture.

En ce qui concerne les *ganglions*, il faut distinguer les cas qui n'ont pas été opérés, pour lesquels nous n'avons pas d'examen histologique et les cas qui ont été opérés, et de ce fait, ont subi un examen histologique.

*Cas non opérés : 17*, dont 2 avaient des ganglions présentant des caractères cliniques d'envahissement.

*Cas opérés : 13*, qui peuvent être répartis de la façon suivante :

*6 cas sans ganglions perceptibles avant l'opération.*

Examens histologiques : 3 fois ganglions envahis ; 3 fois ganglions indemnes.

*7 cas avec des ganglions cliniquement suspects avant l'opération :*

Examens histologiques : 6 fois ganglions indemnes ; 1 fois ganglions envahis.

Ces chiffres concernant 13 cas avec examen histologique, permettent encore une fois de conclure, comme nous l'avons fait en 1939, que *la clinique ne permet pas de préjuger de l'état des ganglions lorsque la palpation n'en révèle aucun, ou seulement des ganglions sans caractère.*

Cette petite série nous confirme dans notre décision, exprimée depuis longtemps, de pratiquer systématiquement un curage ganglionnaire dans tous les cas de cancer de la partie mobile de la langue. Si nous croyons devoir insister, c'est parce que cette règle n'est pas encore généralement admise ou appliquée.

*Traitement des récidives linguales.* — Dans 10 cas, les récidives n'ont pas été traitées soit à cause de l'étendue des lésions, soit à cause de leur localisation.

Sur 20 récidives qui ont été traitées, nous avons obtenu 8 guérisons de trois à dix ans, à compter après le traitement de la récidive : 3 de ces malades sont encore vivants en 1947 (sept ans ; neuf ans) et 1 est mort de maladie intercurrente après huit ans.

Ces récidives avaient été traitées :

| | |
|---|---|
| Par radiumpuncture | 4 fois. |
| Par radiumpuncture et évidement ganglionnaire | 1 — |
| Par excision | 1 — |
| Par electrocoagulation | 2 — |

A l'heure actuelle, presque toutes nos récidives linguales sont traitées par électrocoagulation, parce que les doses administrées par les irradiations antérieures sont plus élevées que celles que nous donnions autrefois, et nous redoutons l'apparition de radionécrose consécutive à une nouvelle irradiation.

Ces électrocoagulations secondaires doivent être très précoces et très larges. Il est absolument nécessaire de les faire précéder de la ligature de la carotide externe à cause des risques considérables d'hémorragies graves, voire mortelles au cours de l'élimination de l'escarre.

Si la lésion touche la ligne médiane, les deux carotides externes doivent être liées.

Ligature de la carotide externe et électrocoagulation sont exécutées dans la même séance.

Lorsqu'il s'agit de malades ayant subi un curage ganglionnaire cervical, les artères carotides sont sous la peau et leur dissection peut présenter quelques difficultés à cause du tissu cicatriciel peu épais, mais parfois très dense qui unit la face profonde de la peau à la face superficielle des artères. Nous avons généralement trouvé facilement un plan de clivage ; l'anesthésie locale facilite cette dissection.

Dans un cas cependant, la carotide externe a été blessée avant d'être bien isolée ; il en est résulté une ligature assez aveugle, mais le malade a guéri. Dans un cas, nous avons dû faire une ligature de la carotide, toujours en vue d'une électrocoagulation linguale, chez un malade qui avait subi un évidement avec *conservation de la jugulaire interne.* L'opération a été très difficile à cause de la minceur de la paroi veineuse adhérente à la peau. Dès le début de l'opération, la veine fut largement déchirée et sa ligature fut malaisée. Dans un cas semblable, à l'avenir, je ferai la ligature à la linguale.

Depuis que nous pratiquons la ligature systématique de la carotide externe avant l'électrocoagulation, nous n'avons jamais observé d'hémorragie secondaire.

Nous terminons en attirant l'attention sur ce fait qu'il peut se produire, chez des cancéreux de la langue, après cinq ans de guérison clinique, des réapparitions de cancer assez fréquentes, pour que ce délai ne soit pas une certitude de guérison définitive. Nous savons bien qu'on pourrait discuter sur la nature de ces récidives : s'agit-il de récidives vraies, de cancers non stérilisés ou de nouveaux cancers n'ayant aucun rapport avec le premier, c'est là une question d'ordre général que nous n'aborderons pas dans ce travail.

(*Fondation Curie.*)

---

## PRÉSENTATION DE MALADE

### *Extraction d'un éclat d'obus intracardiaque (dans le ventricule gauche),*

par M. **Dubau.**

M. Sénèque, rapporteur.

---

## PRÉSENTATION DE RADIOGRAPHIE

M. **Sauvé** : J'ai l'honneur de vous présenter un homme de trente-quatre ans qui présente l'histoire suivante : Depuis quatre ans, ses camarades s'aperçurent qu'il boitait ; du reste il n'en souffrait nullement. Il y a deux ans, il eut un accident assez brutal de motocyclette qui ne détermina pas d'arrêt de travail. Or, depuis cette époque, il souffre un peu, sans, pour cela, cesser de travailler et en conservant à peu près intégralement tous les mouvements de la hanche gauche. Or, voici la radiographie de ses deux articulations coxofémorales. La gauche présente, à l'évidence, une forte pénétration du col fémoral dans la tête, avec éclatement de celle-ci. Je vous remets cette radiographie pour avoir votre assentiment. S'agit-il d'une arthrite déformante chez un individu jeune, comme sembleraient l'indiquer les lésions légères du côté droit ? Où est-ce une lésion traumatique, consécutive à l'accident d'il y a deux ans ?

---

*Le Secrétaire annuel* : Marcel Boppe.

*Le Gérant* : G. Masson.

Dépôt légal. — 1947. — 3e trimestre. — Numéro d'ordre 503. — *Masson et Cie*, éditeurs, Paris.
Imprimé par l'Ancne Imprimerie de la Cour d'Appel, 1, rue Cassette, à Paris (France).

# MÉMOIRES DE L'ACADÉMIE DE CHIRURGIE

Séance du 15 Octobre 1947.

*Présidence de* M. Pierre Brocq, *président.*

## CORRESPONDANCE

1° Des lettres de MM. Billet, Aboulker, Oberthur, posant leur candidature à la place vacante d'Associé parisien.

2° Des lettres de MM. d'Audibert Caille du Bourguet (Armée) ; Badelon (Marine) ; Barraya (Nice) ; Bréhant (Oran) ; Caby (Corbeil) ; Delom (Armée coloniale) ; Demirleau (Tunis) ; Dor (Marseille) ; Dubau (Armée) ; Goyer (Angers) ; Herbert (Aix-les-Bains) ; Ingelrans (Lille) ; Lagrot (Alger) ; Magnant (Langon) ; Mirallié (Nantes) ; Naulleau (Angers) ; Nedelec (Nantes) ; Pellé (Rennes) ; Perrin (Lyon) ; Stricker (Mulhouse) ; Suire (Niort), posant leur candidature au titre d'Associé national.

3° En vue de l'obtention du prix Dubreuil, M. Jean Cheynel (Saint-Etienne) adresse à l'Académie son ouvrage intitulé : « Recherches sur la physio-pathologie de la hanche ».

## PRÉSENTATION D'OUVRAGE

MM. Enrique et Ricardo Finochietto (Buenos-Aires) font hommage à l'Académie de 3 tomes de leur ouvrage de *Technique chirurgicale.* De vifs remerciements sont adressés aux auteurs.

## A PROPOS DU PROCÈS-VERBAL

### *Occlusion du grêle après gastrectomie,*

par M. Cadenat.

Le Dr Jouanneau (de Rouen) nous adresse une observation comparable à celle de M. Bréhant rapportée à la séance du 9 juillet par M. Bergeret.

Observation. — M. C..., trente-trois ans, est opéré le 12 février 1945 pour un ulcère de la petite courbure. Gastrectomie facile de droite à gauche. Anastomose gastro-jéjunale transmésocolique selon le procédé de Polya avec anse courte, isopéristaltique. Suites très simples. Le malade quitte la maison de santé douze jours après l'intervention. Le 9 août 1945, il est amené d'urgence à l'Hospice Général de Rouen. On apprend que depuis trente-six heures environ, il souffre de toute la région abdominale. La douleur a eu un début extrêmement brutal. Les vomissements sont incessants. Ces phénomènes ont été mis sur le compte d'une intoxication alimentaire accidentelle, car depuis l'intervention il n'existait aucun trouble digestif. Le malade nous apparaît dans un état extrêmement grave. Facies terreux, pouls incomptable et mou. A l'examen, on constate un abdomen ballonné dans son ensemble, tympanique presqu'uniformément douloureux. Le diagnostic d'occlusion intestinale haute est confirmé par une radiographie qui, faite immédiatement, montre de nombreux niveaux liquides.



*Publication périodique mensuelle.*

Intervention d'urgence. Anesthésie générale à l'éther. On constate l'incarcération de la plus grande partie de l'intestin grêle entre la portion afférente de l'anse anastomotique et la paroi postérieure. Il existe un début de sphacèle du jéjunum qui est étiré au maximum par la traction de l'anse étranglée.

Réintégration de l'intestin étranglé dans la grande cavité. Enfouissement du sphacèle jéjunal. Fermeture de la fente rétro-anastomotique par quelques points de fil de lin. Fermeture de la paroi en un plan.

Le malade succombe deux heures après l'intervention.

Ce qui caractérise cette observation, c'est le long délai (six mois) qui a séparé la gastrectomie des accidents occlusifs et la rapidité d'évolution de ceux-ci, entraînant la mort du malade malgré la désincarcération de l'intestin.

Il est probable que cet accident, signalé plus souvent après la gastro-entérostomie, n'est pas exceptionnel après la gastrectomie, mais tous les chirurgiens n'ont pas, comme M. Jouanneau, le courage de publier leurs insuccès. On ne saurait trop soigner la fermeture de la brèche du mésocôlon transverse et, s'il persiste le moindre doute, examiner avec soin cette suture par sa face inférieure, sous-mésocolique. La notion est classique et des accidents de ce genre nous le rappellent cruellement.

M. **Louis Bazy** : A la suite du rapport que mon ami Bergeret vous a fait à la séance du 9 juillet dernier sur l'occlusion intestinale après gastro-entérostomie, je m'étais permis de lui faire remarquer que sa bibliographie était fort incomplète et qu'il devait exister pas mal d'observations publiées en dehors de celles qu'il signalait, sans compter celles qui avaient été conservées par leurs auteurs. Parmi les observations déjà publiées, j'en signale une recueillie dans mon service par mon assistant et ami Pierre Denoix et rapportée par lui à la Société Anatomique dans sa séance du 4 août 1942. Dans ce cas, il s'agissait d'une incarcération de l'intestin grêle en totalité. L'opération conduisit à faire une résection étendue de l'estomac. Le malade guérit parfaitement.

---

## RAPPORT

### *Six observations d'enclouage centro-médullaire,*

par M. **Lepicard** (de Guingamp).

Rapport de M. Boppe.

Je crois intéressant de vous rapporter six observations d'enclouage centro-médullaire que nous a envoyé mon élève et ami le Dr Lepicard ; elles concernent pour la plupart des cas difficiles dont il a pu mener le traitement à bien.

Dans les deux observations n° I et II il s'agit de cals vicieux du fémur.

Observation I. — M. L..., quarante-deux ans. Le 22 novembre 1945 fracture de la cuisse droite (accident de motocyclette) traitée ailleurs. Réduction sous anesthésie générale et plâtre. Le 13 février 1946 examen par Lepicard : le plâtre n'a pu être supporté, l'état général est très déficient. Fracture oblique pluri-esquilleuse avec gros chevauchement de 6 centimètres. En raison de l'état du blessé on recule l'intervention jusqu'à fin mars 1946. A ce moment le cal est solide. A l'opération après libération laborieuse des fragments, ceux-ci régularisés et avivés sont enfilés par un gros clou de Rocher placé selon la technique habituelle, d'abord dans le fragment supérieur.

Immobilisation par des coussins de balle d'avoine. L'intervention a été choquante. Un mois après mobilisation au lit, six semaines après lever, quatre mois après ablation du clou. Le cal est parfaitement solide.

Revu en 1947, le résultat chez ce blessé, gendarme qui a repris son service actif dès octobre 1946, a effectué sans fatigue des marches de 15 kilomètres dans la neige, est excellent, raccourcissement de 1 centimètre, flexion du genou dépassant 90°. Retenons le choc post-opératoire important, dû certainement beaucoup plus aux manœuvres traumatisantes de libération des fragments, suivies immédiatement de la mise en tension brusque de toutes les parties molles qu'à l'enclouage très rapide et très aisé si l'on a convenablement ouvert puis calibré les cavités médullaires des extrémités fragmentaires.

Bien avant l'enclouage, nous avons tous observé des chocs inquiétants au cours d'opérations de cals vicieux de cuisse, surtout s'ils s'accompagnent d'un raccourcissement important.

Lepicard fut impressionné par cet état de choc et dans l'observation suivante, qui concerne d'ailleurs un sujet âgé, il a cru prudent d'opérer en plusieurs temps : 1° libération des fragments après ostéotomie du cal ; 2° réduction progressive du raccourcissement par extension trans-osseuse ; 3° enclouage.

Obs. II. — M..., soixante-deux ans. Cal vicieux du fémur gauche consécutif à une fracture de cuisse datant de neuf mois et traitée ailleurs par un appareil plâtré.

A l'examen, le 17 décembre 1946, il s'agit d'un véritable infirme ne marchant qu'avec des béquilles : raccourcissement de 6 à 7 centimètres, équinisme irréductible, ankylose presque complète du genou. La fracture spiroïde est consolidée grâce à un cal périostique en sautoir, très volumineux, irrégulier.

Le 23 décembre 1946, après résection de ce pont osseux, on découvre avec surprise à la partie inférieure du foyer, une collection purulente du volume d'un œuf. Poudrage au septoplix, suture sur drain. Extension continue sur berceau par broche tibiale. Pénicillothérapie, suites opératoires simples.

Le 2 janvier 1947, réintervention. Avivement des fragments dont le dégagement est assez difficile. Ablation de quelques esquilles libres. On retrouvre encore du pus. Enclouage par un clou de Kuntscher selon la technique habituelle. Suture sur drain. La suppuration, abondante au début, diminue rapidement. Trois semaines après l'opération, le blessé retourne chez lui marchant. Quinze jours après sa rentrée à domicile, petit abcès incisé par le médecin traitant. Revu le 8 avril 1947, soit quatre mois après l'intervention, cal solide, petite fistule que l'on débride et qui conduit sur un petit foyer d'ostéite superficielle. Extraction du clou. Actuellement le blessé est complètement guéri.

Retenons de cette observation : d'une part, l'intérêt dans certains cas difficiles chez des sujets fatigués, âgés, de l'opération en plusieurs temps, d'autre part, l'absence d'infection après enclouage, malgré l'existence d'un foyer suppuré interfragmentaire.

Les observations III et IV concernent deux pseudarthroses du tibia.

Obs. III. — M$^{me}$ L..., soixante et un ans. Le 2 décembre 1944, fracture ouverte en aile de papillon de la jambe droite avec issue de la pointe du fragment supérieur par un orifice punctiforme. Opération deux heures après : épluchage, maintien des fragments par un simple fil métallique, suture sans drainage. Plâtre. Trois mois après, pas de consolidation, zone circulaire de raréfaction au niveau du fil, ablation de ce dernier, forages multiples. Au début de 1946, images typiques de pseudarthrose transversale au niveau du fil : la malade refuse l'intervention qu'elle accepte seulement en août 1946, ne pouvant plus alors marcher.

Le 2 août 1946, après ostéotomie première du péroné, on avive les fragments tibiaux, débouche les cavités médullaires et place un clou de Rocher. On prélève pour terminer un greffon à cheval sur les deux fragments les y prenant long sur le fragment supérieur, court sur l'inférieur, on l'applique en le retournant. Plâtre. Deux mois après l'ablation de l'appareil, les radios montrent un début de consolidation, la marche est alors permise. Revue début avril 1947, le tibia est solide, la malade marche très bien, ne souffre plus, refuse l'ablation du clou cependant nécessaire, car celui-ci par sa pointe pénètre dans l'interligne tibio-tarsien.

Obs. IV. — Enfant C..., huit ans et demi. Pseudarthrose de jambe. Le 15 avril 1946, l'enfant C... est examiné par le D$^{r}$ Lepicard pour une pseudarthrose des deux os de la jambe droite, rendant la marche impossible : raccourcissement important, atrophie musculaire extrême, déformation considérable en valgum et surtout en recurvatum. La radio de profil met en

évidence cette angulation qui atteint presque l'angle droit. Le fragment inférieur est effilé en baguette de tambour. Le fragment supérieur présente une texture profondément modifiée, sclérose accentuée surmontée par une grosse géode.

La fracture, survenue à l'âge de deux ans et demi, fût d'abord traitée orthopédiquement aux Enfants-Malades. La consolidation ne fut pas obtenue, l'enfant fut réopéré à trois reprises et sans succès par trois chirurgiens orthopédiques très qualifiés.

Le 29 avril 1946, intervention. Résection de la pseudarthrose péronière, excision des fragments tibiaux très durs, éburnés, la cavité médullaire est comblée sur plus de 1 centimètre sur chaque fragment. Clou de Kuntscher. On creuse sur chaque fragment une petite tranchée où l'on insère une greffe ostéopériostée. Un mois après, les radios montrent un chevauchement considérable des fragments péroniers. On procède au raccourcissement de cet os ; maintien par fil métallique. Plâtre de marche durant cinq mois. En novembre, la radio montre un début de consolidation, mais il existe encore de petits mouvements dans le foyer ; de plus, il existe un certain degré de recurvatum. Dans ces conditions, on découvre à nouveau le foyer et l'on exécute une greffe d'Albee, le greffon prélevé sur le tibia opposé. Plâtre de marche. Le 10 janvier 1947, consolidation radiographique complète, ablation du plâtre et du clou, persistance d'un certain degré de recurvatum, marche correcte, raccourcissement de 3 centimètres.

La guérison de la pseudarthrose de l'obs. III s'est effectuée rapidement en deux mois. Celle de l'obs. IV, cas particulièrement grave et rebelle, a nécessité huit mois au cours desquels on mit en place 2 greffons. L'angulation constatée après guérison est due, comme le dit lui-même Lepicard, à un manque de surveillance, l'enfant étant restée plusieurs mois chez elle sans être revue. Pour ma part, je pense que l'angulation est surtout due à une immobilisation insuffisante, le clou était manifestement trop court. Par contre, le clou de l'obs. III était un peu long, menaçant la tibio-tarsienne.

Lepicard ne m'en voudra pas de ces petites critiques, ces faits confirment l'évidente nécessité de posséder un jeu suffisant de clous, de mesurer très exactement la longueur nécessaire et de vérifier par une radiographie en fin d'intervention la situation de la pointe du clou qui doit s'approcher de 2 centimètres à 2 cent. 5 du cartillage ; si cette distance est supérieure, les fragments sont mal immobilisés, si elle est inférieure, le clou peut secondairement migrer et pénétrer dans l'articulation.

Dans ses deux observations, Lepicard a terminé l'intervention par une greffe : greffe par glissement (obs. III), greffe ostéopériostée puis greffe d'Albee (obs IV) ne demandant à l'enclouage qu'un rôle de prothèse.

Ces greffes supplémentaires sont-elles indispensables après enclouage pour pseudarthrose ?

Les avis, là-dessus, sont partagés. Pour ma part, j'estime qu'au niveau du fémur elles sont inutiles. Au niveau du tibia c'est différent, l'immobilisation par le clou est beaucoup moins bien assurée. Dans les retards de consolidation ou pseudarthroses relativement récentes, j'ai utilisé l'enclouage seul et obtenu des consolidations rapides. Dans les vieilles pseudarthroses avec perte de substance et surtout modifications profondes de la structure des fragments, je pratique systématiquement la greffe en Onlay vissée.

Il nous reste à dire quelques mots des deux dernières observations de Lepicard. La première est un échec de l'enclouage, mais la méthode n'en est pas responsable. Il s'agissait en effet d'une spiroïde du tiers supérieur du fémur, bien mauvaise indication de l'enclouage, mais de plus, on n'avait pas remarqué sur la radio qu'il existait un trait longitudinal refendant en deux le fragment supérieur. L'enfoncement du clou provoqua naturellement un écartement en valve d'huître des deux fragments supérieurs permettant l'ascencion du fragment distal entre ces deux valves, d'où chevauchement important après l'enclouage.

Lepicard se tira à son honneur de cette fâcheuse situation. Laissant en place le clou de Kuntscher pour garder un bon axe des fragments, il installa une traction continue transosseuse qui réussit à corriger le raccourcissement. Six semaines après : ablation de l'extension, pose d'un plâtre, le clou laissé en place. Un mois

plus tard la consolidation était obtenue. Revu quatre mois et demi après sa fracture, le blessé, muni de cannes, marche aisément sans raccourcissement important.

La sixième observation constitue une application intéressante et encore peu répandue de l'enclouage comme procédé d'ostéosynthèse après ostéotomie sous trochantérienne.

Dans ce cas particulier (obs. VI) il s'agissait d'une poliomyélite grave avec luxation paralytique de la hanche droite chez laquelle Lepicard exécuta une ostéotomie de stabilisation.

Après avoir enfilé le trochanter puis la diaphyse fémorale avec un clou de Rocher un peu malléable, il exécuta, au niveau voulu, l'ostéotomie. Il fut alors facile, un aide immobilisant le bassin, le chirurgien manœuvrant le membre, de placer le fragment inférieur dans la position voulue en corrigeant la déformation dans les différents plans.

Tous les chirurgiens, après ostéotomie sous-tranchantérienne, ont éprouvé parfois des déboires par perte de contact interfragmentaire et l'on sait que certains, le professeur Mathieu en particulier, pratiquent, après ostéotomie, une ostéosynthèse par plaque modelable.

L'ostéosynthèse avec clou gauchissable précédant l'ostéotomie est, en principe, assez séduisante. Bôlher la signalait en 1944 dans son livre sur l'enclouage médullaire, mais il faut évidemment utiliser des clous malléables et, de plus, de faible volume, car sans cela l'extirpation serait sans doute fort difficile.

Tels sont les commentaires que me paraissent devoir susciter les intéressantes observations de M. Lepicard que je vous propose de remercier.

---

## COMMUNICATIONS

### *Le traitement des tumeurs malignes de la vessie par l'implantation à vessie ouverte d'aiguilles de radium* (*),

par M. **R. Darget** (de Bordeaux).

Le traitement des tumeurs malignes de la vessie est toujours très controversé. Quand il s'agit d'une façon manifeste d'un cancer, on peut dire que deux méthodes se partagent la faveur des urologistes :

1° La chirurgie d'exérèse de la tumeur ;

2° L'implantation à vessie ouverte du néoplasme par des aiguilles de radium.

La chirurgie d'exérèse comprend la cystectomie partielle et la cystectomie totale.

Quand il s'agit d'une tumeur occupant l'hémisphère supérieur de la vessie, on conçoit qu'une cystectomie partielle tranchant largement en dehors des limites du mal puisse donner toute satisfaction. Malheureusement 75 p. 100 des tumeurs de la vessie occupent la région du bas fond et des orifices urétéraux et dans ces cas, une cystectomie partielle ne saurait passer suffisamment loin des limites de la tumeur. Seule, une cystectomie totale serait alors à envisager.

Mais un sacrifice aussi large, qui comporte par ailleurs l'infirmité fâcheuse d'une dérivation cutanée des uretères ou l'aléa d'une dérivation intestinale des urines, n'est pas aisément accepté par les malades, qui ne s'y résolvent qu'à une période souvent trop avancée de leur maladie. Heureusement, qu'à beaucoup moins de frais, dans ces cas à localisation fâcheuse péri-urétérale d'une tumeur, nous pouvons obtenir des résultats très favorables par une implantation à vessie ouverte d'aiguilles de radium.

(*) Communication faite le 25 juin 1947.

Cette méthode, dont nous avons une expérience personnelle de vingt-cinq années, et qui repose sur plus de 160 cas observés, consiste, après une minutieuse préparation du malade, dans une implantation très exacte d'aiguilles de radium dans la base de la tumeur, à vessie ouverte, et dans des précautions post-opératoires très soigneuses. Mieux que des explications, un film en couleurs vous montrera les détails de la technique et en particulier la protection de la vessie suivant une méthode personnelle, permettant d'éviter les douleurs, jusque là redoutées, du radium. Chez nos malades, la proportion des guérisons au-delà de cinq ans s'élève à 38 p. 100 des cas. Certains étaient atteints de néoplasmes particulièrement graves et pour nombre d'entre eux, une cystectomie totale eut certainement été proposée par les fervents de la chirurgie d'exérère.

Nous devons donc considérer à l'heure actuelle que deux armes permettent de combattre efficacement un cancer de la vessie. Une implantation d'aiguilles de radium pour un néoplasme encore limité, quelle qu'en soit la localisation, une cystectomie totale pour les cas étendus qui dépassent les possibilités du radium.

Il ne saurait donc exister les chirurgiens d'exérèse d'une part, et d'autre part, ceux qui donnent leur préférence au radium. Ces deux méthodes doivent se compléter l'une l'autre, et un urologiste complet doit être capable de recourir selon les cas à l'une ou à l'autre de ces techniques. La difficulté, il faut le dire, réside souvent dans un choix judicieux de ces deux procédés. La cystoscopie, la cystographie ne donnent souvent qu'une idée insuffisamment parfaite de l'extension réelle des lésions et le doute peut persister après ces examens sur l'opportunité d'une application de radium ou, au contraire, sur la nécessité d'une cystectomie totale. Il n'est qu'un seul moyen de choisir sans erreur possible, c'est la cystotomie d'exploration. Après préparation minutieuse du malade, tout étant prévu pour agir suivant les circonstances, on expose la tumeur à vessie ouverte. N'a-t-elle pas dépassé certaines limites, elle sera traitée par le radium ; est-elle, au contraire, trop extensive, c'est une cystectomie totale que l'on adoptera en la préparant d'emblée par une dérivation cutanée des uretères si le malade ne paraît pas capable de supporter une implantation bilatérale, en un temps, de ces conduits dans l'intestin. Dans un cas tout récent, nous avons même fait suivre la cystotomie d'exploration d'une extra-périonisation de l'organe pour en tenter l'ablation entièrement par voie périnéale, dans un deuxième temps.

Implantation d'aiguilles de radium, cystectomie totale, doivent donc, au lieu de s'opposer, associer leur effet en un choix judicieusement fait.

## *Onze cas d'ulcus peptiques après gastrectomie. Enseignements,*

par MM. J. Abadie et Couniot [d'Oran] (*).

Quelques chiffres. — L'ulcère de l'estomac est très fréquent en Afrique du Nord, surtout en Oranie où la densité de la population européenne est plus grande qu'ailleurs et son alimentation incertaine, trop souvent dominée par les épices espagnoles et les boissons alcooliques à essences variées. Couniot relève que dans son service d'hôpital, sur 100 opérations, 19 sont des gastrectomies, pourcentage vraiment élevé ! Les chiffres obtenus par Demirleau, à Tunis, sont analogues.

Les indigènes sont moins fréquemment atteints que les européens : sur 100 européens opérés, 17 présentaient un ulcère, sur 100 indigènes, 4 seulement.

Autre raison du nombre élevé d'ulcères observés. Voici longtemps, écrit Couniot, que la gastrectomie est, si l'on peut dire, entrée dans les mœurs en Oranie

(*) Communication présentée par le Dr Abadie, associé national.

Il veut bien rappeler que dès 1919, à l'Académie de Médecine, après Pauchet, Temoin, j'en préconisais l'emploi systématique dans le traitement de l'ulcère (1). Depuis lors, je n'ai cessé d'apporter à cette thèse l'appui des arguments et des faits. Couniot ajoute chaque jour ses propres résultats. Voici donc près de trente ans que nous sommes bien placés pour observer des ulcus peptiques.

Au Congrès de Chirurgie de 1931, je présentais 15 cas, dont 3 seulement après gastrectomies ; en 1935, ici-même, 6 dont 2 après gastrectomies ; et peu de mois après, encore 2. Aujourd'hui Couniot vous communique 11 observations nouvelles. Au total, 18 ulcères peptiques après gastrectomies. Toutes les interventions entraînées par ces ulcères peptiques ont été suivies de guérison opératoire.

Au 1er janvier 1947, sur 264 résections d'estomac faites par lui-même, Couniot n'avait observé que 1 ulcère peptique. En comptant 4 cas consécutifs à des gastrectomies faites par moi-même, cela fait environ 5 ulcères peptiques pour 1.000 gastrectomies.

*
* *

Les faits. — Pour échapper au fastidieux défilé des observations, il semble naturel de les grouper. Tâche difficile, lésions et causes étant loin d'apparaître solidaires. Nous essaierons cependant.

La *persistance de l'ulcère duodénal laissé en place*, que l'exclusion soit faite de propos délibéré ou soit de nécessité, est toujours détestable. Le fait est bien établi. Les observations I et II le confirment.

Observation I. — M. F..., vingt-huit ans, Européen. En 1941, pour ulcus duodénal, le Dr X... fait une gastrectomie *pour exclusion* (Billroth II). Rémission de quatre ans et demi. Le 20 juin 1946, le Dr Couniot intervient. Anesthésie générale au penthotal sodé. *U. P. sur le bord mésentérique de l'intestin en regard de la bouche.* A la face antérieure du duodénum, l'*ulcus initial persiste*. Résection du duodénum sur 4 centimètres et fermeture. Puis libération de l'anastomose, résection du grêle et termino-terminale ; résection de l'estomac sur 8 centimètres. Billroth II selon la technique du Dr Abadie. Un an après, récidive vérifiée aux rayons X. Le malade n'a pas été encore réopéré.

Obs. II. — M. X..., quarante-cinq ans, Eur. En 1935, pour ulcus duodénal, calleux, à la face antérieure, G. E. sous analgésie locale. Dans les deux mois qui suivent l'U. P., nouvelle intervention (Dr Couniot) : analgésie locale, U. P. en face de la bouche, résection jéjunale, duodéno-gastrectomie à la Polya. Récidive dans les mois qui suivent. Puis en juillet 1936, fistule gastro-jéjuno-colique. Refus de toute intervention.

La présence d'une sténose sur la branche afférente ou efférente du jéjunum aboutissant à une *distension du duodénum* est manifeste dans l'observation III.

Obs. III. — Commandant M..., quarante-six ans, Eur. En 1946, pour ulcus de la face postérieure du bulbe, le Dr X... fait une gastrectomie *pour exclusion*, l'ulcus restant en place. Six mois après, syndrome d'U. P. En janvier 1947, sous A. G. P. S., plus éther-oxygène, le Dr Couniot trouve un *U. P. de la face postérieure de la bouche*. Adhérences au pancréas rendant difficile la libération ; résection du jéjunum et termino-terminale ; résection de 4 centimètres d'estomac ; Billroth II (technique d'Abadie) : N. B. Il y avait nettement dilatation de tout le cadre duodénal par *sténose de la branche afférente*.

Plus encore, lorsque par suite d'une *déhiscence anormale de la fenêtre mésocolique*, l'anastomose gastrojéjunale et une partie variable de l'anse sont remontées au-dessus. Telle l'observation IV.

Obs. IV. — H..., vingt-cinq ans, Indigène. En février 1946, gastrectomie à la Finsterer par le Dr X... : aucune précision ne peut être recueillie sur le siège de l'ulcère. Dans la semaine qui suit la sortie de clinique, douleurs intolérables, vomissements incessants, cachexie. Les

(1) Même d'emblée pour les ulcères perforés puisqu'en 1921 j'en proposais l'emploi pour les mêmes raisons que Mialaret a clairement schématisées devant vous en 1944.

R. X. montrent une gastrectomie haute, un *reflux dans le duodénum fortement dilaté ;* le grêle ne s'injecte que faiblement. Le 26 mai 1946, sous A. G. P. S., on trouve une masse calleuse grosse comme une mandarine au niveau de l'anastomose dont les deux tiers afférents sont *remontés dans l'arrière-cavité ;* l'anse efférente est étirée et en partie englobée dans les adhérences. L'U. P. est sur la bouche. Libération délicate. Résection et termino-terminale ; résection forcément limitée de l'estomac. Billroth II en aval de l'anastomose. Guérison.

Plus rare est la formation d'un *bas-fond gastrique* à droite de la bouche gastrojéjunale.

Obs. V. — H..., quarante ans, Ind. En 1940, pour ulcus duodénal, G. E. par le Dr X... Pas de rémission. En 1942, gastrectomie (Billroth II) par le même chirurgien. En avril 1946, le Dr Couniot sous A. G. P. S. trouve un U. P. petit sur le bord mésentérique, en face de la bouche ; il existe en aval, environ 12 centimètres d'estomac formant *bas-fond.* Libération, résection jéjunale et termino-terminale ; large résection gastrique. Billroth II. En 1947, la guérison se maintient.

Si nous cherchons à préciser *l'emplacement même* de l'ulcère peptique, nous le voyons :

A. — Sur la bouche même dans les observations III et IV et dans la suivante :

Obs. VI. — M. X..., quarante-deux ans, Eur. En 1931, G. E. pour ulcus duodénal perforé. En 1940, par le Dr Abadie, gastrectomie. En 1944, U. P. Sous A. G. P. S., on trouve un U. P. à la partie antérieure de l'anastomose. Libération, résection intestinale, termino-terminale. Résection de 4 centimètres d'estomac. Billroth II. Des troubles douloureux persistent, mais pas d'U. P. décelable à la radio.

B. — Sur le bord mésentérique, nettement indépendant de la bouche dans les observations I et V, en face de la bouche dans l'observation II et dans la suivante :

Obs. VII. — M. X..., quarante-cinq ans, Eur. En 1941, gastrectomie à la Polya pour ulcus duodénal. Guérison de cinq ans. Mais le 5 juillet 1946, sous A. G. P. S., on trouve près du bord mésentérique de l'intestin, en face de la bouche, un U. P. Libération, résection du grêle et termino-terminale, résection de 4 centimètres de l'estomac, Billroth II. Guérison à ce jour.

C. — A quelque distance de la bouche, sur la branche afférente dans l'observation VIII, sur la branche efférente dans les observations IX et X.

Obs. VIII. — M. X..., cinquante ans, Eur. En 1936, gastrectomie sous rachi par le Dr Abadie pour ulcus duodénal adhérent à la vésicule biliaire ; cholécystectomie simultanée. Guérison maintenue cinq ans. Depuis 1941, hématémèses. En janvier 1946, sous A. G. P. S. on trouve un U. P. sur la branche afférente. Libération, résection du grêle et termino-terminale ; résection de 5 centimètres de l'estomac. Billroth II. En juin 1947, la guérison se maintient.

Obs. IX. — M. X..., vingt-sept ans, Eur. En 1930, gastrectomie par le Dr Abadie. Guérison pendant cinq ans. Puis syndrome d'U. P. En juillet 1936, sous rachi-analgésie, on trouve un U. P. sur la branche efférente. Libération. Résection et termino-terminale. Reprise de la gastrectomie à 3 centimètres environ. Billroth II selon la technique d'Abadie. Guérison vérifiée en 1946, dix ans après.

Obs. X. — M. X..., quarante-cinq ans, Eur. A déjà subi trois interventions par le Dr X... Aucun renseignement sur la nature de ces interventions. Aucune n'a été suivie de rémission. Le 10 juillet 1946, après une nuit de douleurs particulièrement violentes, intervention sous A. G. P. S. Il existe deux U. P. : l'un, en face de la bouche, perforé, en contact avec le transverse qui en obstrue l'orifice ; l'autre sur la branche efférente de l'anse. Sténose de la bouche. Libération. Résection de 15 centimètres de grêle, termino-terminale. Reprise de la gastrectomie qui avait été faite à la Finsterer. Fermeture. Billroth II. Guérison actuelle.

Mettons enfin à part le cas suivant où se trouvait réalisé un syndrome clinique d'ulcère peptique qui a légitimé une intervention large, sans qu'il y eût véri-

tablement ulcère ; mais l'incrustation de fil non résorbable avait déterminé sur le versant gastrique de la bouche une tumeur fibreuse.

Obs. XI. — M. X..., quarante ans, Eur. En 1943, par le Dr X..., gastrectomie à la Finsterer économique par incision le long du bord externe du grand droit. Douleurs persistantes à type U. P. : lacune visible côté efférent. En juin 1947, sous A. G. P. S., on ne trouve pas d'U. P. Mais sur le versant gastrique de la bouche, tumeur comme une noix. Dégastro-entérostomie. Résection du grêle et termino-terminale. Résection large de 15 centimètres de la grande courbure. Billroth II (technique d'Abadie).

*N. B.* — La tumeur, fibreuse, était développée autour d'un fil et recouverte de muqueuse normale (examen histologique).

## Enseignements.

Je me proposais, à l'occasion des faits observés par Couniot et jadis par moi, de revenir sur tous ceux qui vous ont été présentés depuis 1944 et qui ont inspiré les très intéressantes études de Sénèque, de Desplas, de Hepp, et plus particulièrement les deux rapports de Blondin ; mais puisqu'une heureuse coïncidence fait qu'aujourd'hui même Blondin doit clôturer la discussion engagée depuis dix-huit mois, je me bornerai à quelques brèves remarques.

De *technique* d'abord. Comme *anesthésie*, sauf un cas ancien de rachi-analgésie, toutes les interventions ont été faites avec le pentothal sodé intraveineux. Ses avantages en ont fait pour nous, à Oran, qui avons bénéficié des apports américains depuis novembre 1942, l'anesthésique de choix. Dès 1938, à Lima et à La Paz, j'avais moi-même effectué des hystérectomies sans aide au pentothal et j'en avais rapporté l'impression la meilleure. Couniot l'a employé dans plusieurs milliers de cas. Il est à désirer que l'évipan soit heureusement remplacé par un produit aussi excellent.

La *conduite des interventions pour ulcère peptique* nous paraît de plus en plus dominée par la nécessité de la libération préalable de la masse gastro-intestinale pour revenir alors au schéma normal : section première du grêle en amont et en aval de la bouche avec anastomose termino-terminale ; la gastrectomie complémentaire itérative est alors facile et la bouche nouvelle sera de préférence en aval de la termino-terminale, sans redouter de la faire en amont si la longueur anormale du grêle restant le comporte.

La question est autrement importante des *causes de l'ulcère peptique*.

Pour reprendre la comparaison si humoristique et si juste de *Desplas* dès 1932, par ses malfaçons, « le plombier » peut être directement en cause dans les vices de fonctionnement ultérieurs de ses soudures et de ses branchements ; mais entre également en jeu la déficience de toute la tuyauterie et même de l'immeuble !

Je crois, comme Desplas, que le plus souvent *c'est le plombier qui est responsable :* gastrectomie primitive trop économe, bouche trop à gauche et trop loin de la grande courbure, bas fond stomacal persistant, anse jéjunale en amont trop longue, fenêtre mésocolique mal fermée ; et aussi à mon sens, ce sur quoi on n'insiste pas assez : technique défectueuse des sutures d'affrontement des bords de la bouche, les points trop compliqués, trop serrés, les nœuds multiples et, plus encore, le matériel non résorbable. Ce qui importe, comme je l'ai déjà écrit, ce n'est pas une bouche large, mais une bouche souple, extensible et contractile, autant que possible obtenue par première intention. Pas de points aussi illusoires que compliqués : ce qui détermine la position définitive d'un point, ce n'est pas la façon dont l'étoffe est piquée, mais le sens dans lequel la force de contention tire le fil. Autant de raisons qui nous ont toujours fait préférer le Billroth II et les surjets les plus simples. Couniot a entièrement adopté ma technique : il n'a pas à s'en plaindre.

On peut dire, je crois, que tous les ulcères de la bouche sont le fait du plom-

bier, de même que ceux qui, à distance, sont le fait de fils qui pendent dans la lumière et l'ulcèrent (Abadie, Lefèvre).

Restent donc, et le nombre en demeure restreint, les ulcères peptiques indépendants de la bouche, ceux pour lesquels c'est le bâtiment qui est en cause !

Il est évident que l'ulcère de l'estomac atteint ceux qu'Enriquez appelait autrefois des « hypersthéniques gastriques » chez lesquels hypersthénie et hypersécrétion se trouvent associées ; ce sont essentiellement des vagotoniques pour lesquels la belladone (qu'il faut savoir manier) donne d'heureuses et nombreuses surprises.

A l'extrême sont les ulcères peptiques récidivants qui ont fait employer les termes de : maladie ulcéreuse, antrite (dont je vous ai montré une fois une aquarelle des plus démonstratives avec ses ulcérations peu profondes encore mais multiples). La cause immédiate est bien alors stomacale, alors que Delannoy et Kiefer font très justement remarquer que l'ulcère peptique est presque toujours lié à l'ulcère du duodénum. C'est cette « reviviscence mystérieuse et implacable du cycle ulcéreux » dont parle Lortat-Jacob à laquelle il faut, au moins cliniquement, enlever une part de son mystère.

Bien souvent, dans les ulcères peptiques récidivants, de troubles psychopathiques s'observent. Cause ou effet ? Nous pensons : pour « cause » et croyons fort que Desplas pense comme nous. Cushing, Alexander ont insisté sur la part de la vie émotionnelle dans la production des ulcères stomacaux, et Lambling aussi comme l'indique Delannoy. Hegaen et Duchène ont écrit dans *La Presse Médicale* de novembre 1946, un très judicieux article sur la médecine psychosomatique.

Alors, chez ces incorrigibles ulcéreux, ces vagotoniques outranciers, l'opération de Dragstedt, au demeurant facile, est autrement efficace que celle, jadis, de Latarjet. Encore le recul n'est-il pas suffisant pour savoir ce qu'il advient d'un hypervagotone dont on fait moins encore qu'un hypotone, un atone...

## *Pleurésie putride post-embolique guérie par injections « in situ » de streptomycine et pleurotomie « a minima »,*

par MM. **Dubois Roquebert** (associé national), **Pocoule** et **Robillot.**

Nous croyons intéressant de rapporter à l'Académie, l'observation d'un malade qui, à la suite d'un choc, fut atteint d'une contusion de l'abdomen, vérifiée par laparotomie ; cette contusion fut elle-même à l'origine d'une embolie pulmonaire et d'un épanchement putride qui, pénicillo-résistant, fut radicalement transformé par des injections locales de streptomycine, puis guéri par une pleurotomie. Voici cette observation :

Il s'agit d'un malade de vingt-deux ans qui, le 10 juin 1947, laisse échapper un gros réservoir d'essence qu'il manipulait ; il éprouve, au niveau du flanc gauche, une douleur qui n'est que passagère et, au bout de quelques instants, il reprend son travail.

Le 11 au matin, il ressent une gêne douloureuse et persistante dans l'hypocondre gauche ; il travaille cependant, bien que cette douleur augmente d'intensité et irradie vers l'épaule gauche.

Le soir, en rentrant chez lui, la température est à 39°. Le 12 juin, il reste couché et devant la persistance des symptômes, il entre le 13 à l'hôpital Marie-Feuillet.

L'examen du malade révèle une contracture de l'hypocondre gauche avec douleur irradiant à l'épaule correspondante, sans nausées ni vomissements. La température est à 39°, le pouls à 90, l'état général est atteint : le malade est fatigué. La tension artérielle est à 13-8. Taux d'hémoglobine ou Talqwist, 90 p. 100. Les examens clinique et scopique ne montrent rien, ni au niveau du poumon, ni au niveau de la plèvre ; glace sur le ventre.

L'ensemble des symptômes fait penser à une rupture sous-capsulaire de la rate : on décide de s'abstenir et de placer le malade en observation.

Dans les jours qui suivent, amélioration de l'état général, baisse de la température vers 37°5, disparition presque complète de la douleur, il n'y a plus de contracture. Au sixième jour, le 18 juin, alors que le malade demandait à quitter l'hôpital, une douleur violente le réveille brusquement au cours de sa sieste ; cette douleur siège à l'hypocondre gauche, à ce niveau la contracture est nette. Le malade est angoissé, couvert de sueur, avec gêne respiration, pouls à 100. L'examen pleuro-pulmonaire est toujours négatif. On décide d'intervenir.

Laparotomie médiane sus-ombilicale. Pas de sang dans la grande cavité. Rate intacte mais dilatation localisée du grêle qui est violacé au niveau d'une anse jéjunale avec un mésentère infiltré caractérisé par l'importance de la circulation lymphatique et l'hypertrophie des ganglions. On pense à une contusion du grêle, et l'exploration s'avérant par ailleurs négative, on referme.

*Dans les suites*, l'état général du malade ne s'améliore pas, la température reste oscillante entre 38° et 39°. L'aspect est celui d'un infecté. L'examen médical décèle la constitution d'un épanchement pleural gauche que confirment d'une part la radiographie qui montre une opacité homogène presque totale de la plage pulmonaire gauche, d'autre part la ponction qui ramène un liquide purulent, brunâtre, à odeur fécaloïde avec présence de gaz dans la plèvre, s'échappant par l'aiguille au début de la ponction.

On évacue à la seringue 500 c. c. de ce liquide et on injecte localement 200.000 U. de pénicilline. L'examen du liquide au laboratoire révèle une flore microbienne variée et abondante à l'examen direct avec, en culture, la présence d'un streptocoque non hémolytique, la culture en milieu anaérobie n'a pas permis d'isoler un germe.

Le 26 juin, on retire 1.100 c. c. du même liquide. Injection « in situ » de 200.000 U. de pénicilline.

Le 27 juin, la ponction ramène 400 c. c. de liquide toujours malodorant. Injection intrapleurale de 200.000 U. de pénicilline à laquelle on ajoute 1 gramme de streptomycine, injection qui sera renouvelée les deux jours suivants les 28 et 29, et à la suite desquelles le liquide deviendra presque inodore. L'état général du malade qui restait précaire s'améliorera doucement mais progressivement, le pouls passant de 120 à 90, la température baissant en lysis.

Le 29 juin, la ponction retire 250 c. c. de liquide.

Le 30, 150 c. c. sont extraits.

Le malade est maintenant soulagé, son état général s'améliore, la température oscille aux environs de 38°, le pouls est à 80, quoiqu'il persiste un épanchement pleural, d'ailleurs modéré.

Le 3 juillet, la ponction retire 275 c. c. de liquide. Le 7, une radio pratiquée montre un niveau hydro-aérique de la base gauche. Tout le long du bord axillaire et remontant jusqu'à l'apex, on trouve une ombre pleurale épaisse. Sur toute la partie aérique on distingue de la trame pulmonaire, le pneumothorax n'est donc que partiel. Le profil montre que l'épanchement est enkysté en arrière et latéralement, vraisemblablement sous la grande scissure interlobaire.

Le 8 juillet, on retire 400 c. c. de liquide qui ne sent presque plus, est moins purulent mais légèrement hémorragique.

Le 10 juillet, la température remonte à 39°, le pouls à 110. On institue un traitement à la pénicilline de 1.000.000 U. par jour pendant cinq jours et le 16 juillet, devant la persistance et l'augmentation de l'épanchement que les ponctions n'ont pu assécher, on pratique sous anesthésie locale une pleurotomie gauche « a minima » au point déclive dans le 9e espace après repérage radioscopique, avec drainage à thorax fermé. On évacue ainsi 800 c. c. environ de liquide en rétention dans la plèvre. Aussitôt, chute de la température à 37°, soulagement du malade, amélioration de son état général.

Le 22, la température remonte un peu à la suite d'une rétention passagère dans la plèvre, par mauvais fonctionnement du drainage. Celui-ci fonctionnant à nouveau normalement, tout rentre dans l'ordre. L'écoulement diminue progressivement jusqu'à disparaître vers fin juillet.

Une nouvelle radio, pratiquée le 26 juillet, montre qu'on ne retrouve plus de niveau liquide. Net épaississement de la plèvre axillaire, coque apicale, liséré pleural médiastinal. Le sinus C. D. est comblé avec diaphragme mal identifiable. Le parenchyme apparaît mal. Le cœur déborde un peu à droite.

Ablation du drainage le 2 août. La spirométrie est commencée le même jour.

Le malade sort guéri le 17 août 1947, continuant ses exercices respiratoires à domicile, avec, en scopie, présence d'une petite poche pleurale résiduelle sans liquide à son intérieur : il s'agit d'un pneumothorax de faible importance en voie de résorbtion.

Le 4 septembre 1944, état général excellent, le malade a repris 7 kilogrammes depuis sa sortie de l'hôpital.

En scopie : amélioration très nette par rapport à l'examen précédent. Recollement presque complet du poumon à la paroi. Sinus C. D. comblé.

Cette observation permet de se rendre compte qu'il s'est agi, non pas d'une rupture traumatique de la rate, mais bien d'une contusion du grêle et que l'épisode douloureux correspondait, en réalité, à l'existence d'un embolus qui provoqua une réaction pleurale particulièrement sévère.

Si la nature de cet épanchement fut peu influencée par les injections de pénicilline qui furent d'abord pratiquées, il n'en fut pas de même de la streptomycine : l'injection de 3 grammes seulement de ce produit provoqua, en effet, une transformation radicale de la nature de l'épanchement et une modification correspondante de l'état général. C'est donc grâce à la mise en œuvre de ce médicament qu'une pleurotomie économique permit d'obtenir très simplement la guérison rapide et définitive d'une affection dont le pronostic, à certains moments, comportait les plus légitimes réserves.

---

## PRÉSENTATION DE MALADE

### *Cléidectomie totale pour tumeur à myéloplaxes. Remplacement par greffe du péroné. Résultat fonctionnel parfait de sept mois,*

par M. **Henri Redon.**

---

## PRÉSENTATION DE FILM

### *Greffe libre de peau. Immobilisation avec plâtre,*

par M. **Lélio Zeno** (de Rosario, Argentine).

La chirurgie reconnaît que l'immobilisation post-opératoire est indispensable pour obtenir des résultats parfaits dans les greffes, soit de graisse, de tendons, nerf, fascia, os, etc. et aussi reconnaît que cette exigence technique doit être strictement satisfaite quand il s'agit de greffe libre de peau.

Dans ce cas, l'immobilisation doit être exacte, c'est-à-dire, qu'elle doit maintenir un étroit contact entre la greffe cutanée e le lit récepteur.

L'élément immobilisateur doit maintenir la greffe contre le lit sans faire pression pour ne pas empêcher la circulation locale.

On admet une certaine pression, la seule nécessaire pour éviter la formation d'exsudat séro-hématique, lequel, se formant entre le lit et la peau transplantée favorise la nécrose de la greffe et l'infection du lit.

L'immobilisation doit être ininterrompue (deux à trois semaines) pendant tout le processus de la néoformation vasculaire qui, partant du lit, donnera la vie à la greffe.

L'immobilisation doit être distribuée avec uniformité.

Pour obtenir ce résultat, les substances employées doivent être faciles à manier et rapidement adaptables aux dépressions et proéminences morphologiques des diverses régions anatomiques. Le plâtre de Paris réalise ces conditions idéales. D'autre part les éponges marines, les bandages et les chambres à air que quelques chirurgiens emploient pour immobiliser les greffes tendent à exercer plus de pression dans les endroits proéminents à mesure que l'on fixe le bandage.

Le plâtre doit s'étendre au delà de la zone opérée. Ainsi, si nous voulons faire une greffe sur la main, nous ferons préalablement un plâtre qui comprend la main, l'avant-bras et la moitié du bras, laissant le coude à angle droit.

## ÉLECTION D'UNE COMMISSION CHARGÉE DE L'EXAMEN DES TITRES DES CANDIDATS A LA PLACE D'ASSOCIÉ PARISIEN

MM. Launay, Louis Bazy, Robert Monod, Jean Patel, Merle d'Aubigné.

---

## Séance du 22 Octobre 1947.

*Présidence de* M. Pierre Brocq, *président.*

### CORRESPONDANCE

Un travail de M. Joel Megnin (Alger) intitulé : Diastasis sacro-iliaque avec disjonction de la symphyse pubienne. Fracture du bassin, rupture de la vessie, est versé aux Archives de l'Académie sous le n° 461.

Un travail de MM. Jean Jiano, Georges Petrulian et Grégoire Coraciu (Bucarest) intitulé : Les moyens de réanimation en chirurgie, est versé aux Archives de l'Académie sous le n° 462.

Des remerciements sont adressés aux auteurs.

Une lettre de M. Talbot (Armée) posant sa candidature au titre d'Associé national.

---

### NÉCROLOGIE

#### *Décès de M. Pierre A. Huet, membre titulaire. Allocution de M. le Président.*

Mes chers collègues,

Nous avons eu la grande peine de perdre, le 13 octobre dernier notre distingué collègue, notre ami, Pierre A. Huet, après une longue maladie qui par périodes a arrêté et attristé sa belle carrière.

La vie de Pierre A. Huet restera un exemple et un honneur pour le corps des Hôpitaux et pour l'Académie de Chirurgie.

Nommé le premier au concours de l'externat, en 1912, le premier au concours de l'internat, en 1920, le premier au concours de l'adjuvat, en 1922, Pierre Huet, avec son comportement physique, sa valeur morale, sa maîtrise de technicien et ses remarquables qualités intellectuelles qui lui avaient permis, jusque là, de conquérir, dans nos durs concours, constamment la première place, voyait la vie s'ouvrir, devant lui, magnifique.

Malheureusement, la maladie devait rompre d'abord, pour un temps, cette ascension prestigieuse. Il fut obligé d'abandonner temporairement la lutte pour la reprendre avec le même courage et les mêmes succès, en 1925, où il obtint la médaille d'argent.

Nommé chirurgien des Hôpitaux, en 1929, une rechute l'éloigna de nouveau de nous, en 1937. Cependant, il put reprendre plus tard son activité et par un vigoureux redressement de son énergie, nous le voyons, en 1942, à la tête d'un service à Necker, puis à la Pitié, en 1946.

Une troisième reprise de son mal à la fin de 1946 devait avoir raison de cet organisme, par ailleurs si bien trempé pour résister et si bien doué pour les

belles œuvres de la vie. Cette héroïque lutte, devenue inégale, devait malheureusement s'éteindre dans une fin cruelle.

Elève de Hartmann, de Gosset, de Mathieu, de Lecène, de Mondor, Huet nous laisse une œuvre scientifique importante et très variée. Il a surtout porté ses efforts sur la chirurgie des os et des articulations, dont il prit le goût en collaborant avec Lecène à un traité qui n'est pas oublié.

Dans sa thèse, sur les tumeurs primitives des os, en 1926, il insista tout particulièrement, sur la valeur de la biopsie.

Avec de Fourmestraux, il étudia, pour le Congrès de chirurgie de 1934, le traitement des arthrites suppurées :

Il a écrit de remarquables communications et articles sur les fractures ouvertes de jambe, sur les fractures du rachis, du col du fémur, de Dupuytren, sur les luxations rétro-lunaires du carpe avec Huguier, sur les tuberculoses du tarse antérieur, sur la désarticulation inter-iléo-abdominale, et avec Huguier sur le rôle de la stase capillaire en pathologie et sur l'inter-réaction du métal et de l'os.

De nombreux travaux mériteraient encore d'être cités sur la chirurgie vasculaire, la chirurgie du rectum, des péritonites aiguës et bien d'autres encore, que ses élèves et amis recueilleront pieusement en écrivant l'œuvre, la vie de leur Maître et son labeur acharné, jamais désespéré par les éclats d'une maladie, elle aussi inlassable.

La conduite de Pierre Huet à la guerre de 1914-1918 fut remarquée de tous. Soldat de 2e classe, au 20e corps d'armée, il termina la guerre comme médecin aide-major. Deux fois cité à l'ordre du régiment, blessé et fait prisonnier le 10 juin 1918, à Mery, il reçut la croix de la Légion d'Honneur.

A côté de toutes ses qualités de chirurgien, d'intellectuel, de patriote, il faut faire une place à part aux dons naturels de l'homme lui-même, patient, affable, serviable aux humbles, d'une bonté qui lui avait acquis le dévouement total de tous les siens dans son service, depuis les infirmières jusqu'aux internes et aux assistants. Et sa mort, cependant redoutée, jeta le désarroi et la peine la plus sincère dans toute sa famille médicale.

Pour nous tous la fin de Pierre Huet assombrira cette séance du voile sombre des grands deuils. C'était un collègue distingué, estimé, honoré et c'était un ami.

Que sa famille veuille trouver dans ces quelques paroles qui disent bien faiblement notre émotion et nos regrets, nos très pressantes condoléances et l'assurance que Pierre Huet avait notre affection et que son souvenir vivra parmi nous.

---

## RAPPORTS

### *Pseudarthrose du col du fémur traitée avec succès par enclouage au douzième mois,*

par MM. **P. Badelon** et **P. Perruchio** (Marine).

Rapport de M. Alain Mouchet.

MM. Badelon et Perruchio (Marine) nous ont adressé une observation qu'il nous paraît intéressant de publier. Il s'agit d'une pseudarthrose du col du fémur dont la consolidation a été obtenue aux moindres frais, après un an d'évolution, par le simple enclouage à la manière de Smith-Petersen..

Observation. — Mlle L..., (Jeanne), âgée de cinquante-quatre ans, est renversée dans la rue le 1er juin 1945 par une bicyclette conduite par un de nos confrères. Le choc a été à peine

sensible, si toutefois il a eu lieu, puisque le confrère déclare que c'est en se rejetant en arrière pour éviter la collision, que Mlle L... est tombée. Quoi qu'il en soit, elle a ressenti une vive douleur au niveau de la hanche gauche, s'est relevée pourtant, a fait quelques pas et, ramenée chez elle, est parvenue à gravir trois étages.

Le lendemain, l'impotence fonctionnelle est complète. Une radiographie montre une fracture sous capitale de l'extrémité supérieure du fémur gauche avec légère ascension du fragment cervico-diaphysaire, on ne note pas d'image de raréfaction osseuse du col.

La malade est une personne extrêmement frêle et chétive qui refuse toute intervention sanglante.

La fracture est traitée par l'immobilisation en appareil de Ducroquet après traction sur la table orthopédique.

Le 7 juillet 1945 : l'aspect radiologique est sensiblement le même, sans cal apparent.

Le 25 août 1945 : pas de modifications radiologiques. Un traitement physiothérapique est institué : ultra-violets généraux et radiothérapie locale, accompagnés de calcithérapie intraveineuse.

Le 23 octobre 1945 : il n'y a toujours pas de cal visible. Il est pratiqué des forages du col et de la tête à la broche de Kirschner.

Le 8 novembre 1945 : les clichés ne montrent encore aucune tendance à la consolidation. On note une décalcification commençante de l'ensemble des fragments osseux et une ascension notable du fragment cervico-diaphysaire.

Des examens radiologiques pratiqués périodiquement par la suite ne montrent qu'une accentuation progressive de la décalcification et de l'ascension du fragment distal.

Le 24 mai 1946 : quand nous voyons la malade, l'aspect radiologique n'a pas varié. Cliniquement, il existe une raideur très marquée du genou gauche qui n'a conservé que 15 à 20° de flexion. Le membre inférieur gauche présente un œdème discret, il est de coloration blanche, blafarde. La malade, qui a quitté le plâtre depuis cinq mois, marche très difficilement avec une béquille et une canne ; elle accepte l'enclouage au clou de Smith-Petersen, que l'on décide de pratiquer après réduction du raccourcissement.

Le 3 juin 1946 : mise en place d'une broche de Kirschner transtibiale et traction à 10 kilogrammes.

Le 11 juin 1946, soit un an et dix jours après l'accident initial :

*Intervention.* — Sous anesthésie rachidienne. Enclouage du col du fémur gauche au clou de Smith-Petersen. Sur la table orthopédique, par l'incision classique verticale externe, sans appareil de visée, avec broche guide et contrôle radiographique per-opératoire, méthode habituelle du service (1). Immobilisation en appareil plâtré pelvi-pédieux.

Les clichés montrent que l'ascension du grand trochanter a disparu. Le clou est en bonne place.

Le 6 août 1946 : après ablation du plâtre, un cliché montre une ébauche de cal.

La malade est mise en coquille plâtrée.

Le 1er octobre 1946 : début de la mobilisation passive puis active.

Le 7 octobre 1946 : la flexion de la jambe sur la cuisse atteint 30°. Il existe un raccourcissement de 3 cent. 5 du membre inférieur gauche, qui a repris une coloration et un volume à peu près normaux.

Le 29 octobre 1946 : la malade quitte l'hôpital marchant avec une canne, quatre mois après l'ostéosynthèse, seize mois après l'accident initial.

Le 1er décembre 1946 : revenant nous voir à l'hôpital, Mlle L... marche sans canne, déclare avoir une activité normale. Elle monte aisément l'escalier et peut vaquer aux soins de son ménage. Elle ne ressent aucune douleur au niveau de sa hanche dont la flexion atteint 90°. L'abduction par contre est notablement limitée.

Je crois que nous pouvons faire nôtres les commentaires de MM. Badelon et Perruchio :

« Voici donc un cas de pseudarthrose classique du col du fémur datant d'un an.

« Il est probable que la consolidation aurait été obtenue par enclouage d'emblée et nous pouvons en tirer un argument de plus en faveur de cette thérapeutique.

« Un an après l'accident, en présence de la pseudarthrose constituée, l'indication opératoire était formelle et diverses éventualités se présentaient à nous.

(1) Voir à ce sujet : Mouchet (Alain). *Revue d'Orthopédie*, 1941, 142.

Si nous nous reportons aux publications récentes sur ce sujet et principalement aux travaux de M. Merle d'Aubigné (2), les diverses interventions dirigées contre la pseudarthrose du col du fémur sont : l'enclouage simple extra-articulaire, la résection arthroplastique, l'ostéotomie ,l'opération plastique intra-articulaire.

« Dans l'observation que nous publions, deux facteurs favorables : la bonne vitalité de la tête et le faible degré du déplacement, joints au refus de la malade d'une intervention plus importante, nous ont conduits à tenter l'enclouage bien que l'âge de la pseudarthrose (plus de six mois) donnât peu d'espoir de succès.

« L'opération qui, en bonne règle, paraissait indiquée était l'ostéotomie haute (pas de nécrose de la tête, déplacement moyen, sujet âgé).

« Nous n'avions pas en effet à envisager la résection arthroplastique puisque la tête fémorale ne présentait pas de déformation, ni l'opération plastique intra-articulaire en raison du déplacement peu accentué et de l'âge de la malade.

« Amenés du fait des circonstances à pratiquer l'enclouage, nous en avons obtenu un très bon résultat. Il n'est pas dans notre intention d'en recommander l'emploi aux dépens de l'ostéotomie dans toutes les pseudarthroses anciennes, mais simplement de signaler qu'elle peut donner des succès, même après six mois, dans les cas à déplacement faible avec tête vivante. »

## *Empalement avec perforation de la vessie,*

par M. Michel de Langre (du Mans).

Rapport de M. B. Fey.

Observation. — M. Mot..., cinquante ans, arrive à la Clinique le 5 août 1946, à 22 heures. Le même jour, à 19 heures, en sautant du haut d'une meule, il est tombé sur un manche de fourche qui est entré par l'anus de 20 centimètres environ.

Le blessé ressent une douleur vive dans le bas du ventre et retire aussitôt le manche de fourche.

A son arrivée, il est un peu shocké, souffre du bas-ventre et perd par l'anus un liquide clair teinté de sang. La pression du bas-ventre est douloureuse surtout dans la fosse iliaque droite où il existe de la contracture. L'anus est éraillé ; le sphincter est béant et partiellement déchiré.

Un sondage vésical ramène des urines légèrement sanglantes. Une radioscopie en position debout ne montre pas d'image gazeuse sous-diaphragmatique.

*Intervention* à 22 h. 30. Anesthésie générale à l'éther.

1° Laparotomie médiane sous-ombilicale : on trouve de l'urine sanglante dans le péritoine et une perforation du dôme vésical. Pas de lésions intestinales, ni mésentériques, la plaie vésicale est nette, transversale, longue de 2 centimètres. On la ferme en deux plans musculaires ; péritonisation. On ferme ensuite le péritoine pariétal. Drain dans le Douglas mis par une petite incision de la fosse iliaque droite.

2° Cystostomie large : on trouve une perforation de la base de la vessie au niveau du trigone, arrondie, de 1 cm. 5 de diamètre, située entre les deux uretères sur la ligne médiane. Suture en deux plans, un plan musculaire au catgut chromé. Cette suture est médiocre car on ne peut prendre beaucoup de tissus latéralement en raison de la proximité des uretères, aussi on fait un deuxième plan muqueux au catgut fin. Fermeture partielle de la vessie. Drain de Marion. Fermeture partielle de la paroi.

3° Incision périnéale transversale en avant de l'anus. On sectionne le noyau fibreux central du périnée puis le muscle recto-urétral et on opère dans l'espace décollable entre le rectum et la prostate jusqu'au niveau de la perforation du rectum qui est située à 7 centimètres environ de l'anus. On arrête le décollement à ce niveau. La perforation du rectum est arrondie et d un diamètre de 2 centimètres environ. Comme le blessé est fatigué et que la suture paraît

(2) Merle d'Aubigné. *Journal de Chir.*, 1941-1942, 58, 81 ; 1945, 61, 188.

devoir être laborieuse, on renonce à celle-ci et on place une mèche à l'exoseptoplix dans le décollement qu'on laisse ouvert.

Le blessé reçoit du sérum antigangréneux et antitétanique. Les suites opératoires sont bonnes. La mèche périnéale est enlevée partiellement le deuxième jour ; le reste est enlevé le quatrième jour. On laisse ensuite la plaie périnéale se cicatriser progressivement. Le blessé est constipé pendant huit jours avec des pilules d'opium. La température est à 38°5 le lendemain de l'opération puis retombe et redevient normale le sixième jour.

Le 14 août : laxatif, des matières passent dans la vessie et sont évacuées avec l'urine pendant deux jours, puis on constipe de nouveau le malade et cet incident ne se reproduit pas.

On met une sonde de Pezzer coudé à la place du drain de Marion.

Le blessé sort le 4 septembre avec une sonde de Pezzer dans la vessie. Il va bien. Il revient à la clinique le 16 septembre : on ferme la sonde vésicale pendant vingt-quatre heures. Le blessé urine normalement. Aucune fuite par le rectum. On met alors une sonde urétrale et l'orifice de cystostomie se ferme progressivement. Le blessé sort le 10 octobre guéri.

L'observation de de Langre entre dans le cadre des empalements avec perforation du rectum et double perforation de vessie dont Champeau a groupé 14 cas dans sa thèse.

La conduite tenue par de Langre a été tout à fait logique :

1° Suture de la plaie vésicale intrapéritonéale. Celle-ci s'imposait.

2° Tentative de suture de la plaie du trigone à la faveur d'une cystostomie large.

Cette suture n'était pas indispensable et n'a d'ailleurs pas tenu. De Langre aurait pu se contenter de la simple cystostomie. Mais ayant facilement localisé la déchirure du trigone, il ne risquait rien en mettant quelques points à son niveau.

3° Découverte et mise à plat de la plaie rectale et méchage du décollement, ce qui a eu pour effet, non seulement d'éviter la cellulite pelvienne, mais aussi de séparer le rectum et la vessie et de permettre à ces organes une cicatrisation secondaire sans formation de fistule.

En somme, de Langre a réalisé les trois indications majeures en matière de plaies recto-vésicales :

1° Suture des lésions intrapéritonéales ;

2° Débridement et drainage des espaces cellulaires pelviens ;

3° Dérivation des urines par cystostomie.

Le résultat qu'il a obtenu justifie sa conduite.

## *Un cas de torsion intra-abdominale du testicule,*

### par M. J. Brenier.

Rapport de M. Henri Redon.

Mon élève et ami J. Brenier, Chirurgien à Grenoble, nous adresse une observation intéressante de torsion intra-abdominale d'un testicule ectopique cancéreux.

Voici tout d'abord cette observation :

Il s'agit d'un homme jeune, de trente-cinq ans, tuberculeux et porteur d'un pneumothorax droit, qui présente un syndrome aigu de l'abdomen.

A son réveil, le malade a été pris de douleurs abdominales vagues et diffuses à maximum sous-ombilical accompagnées de vomissements.

Le médecin qui le voit dans l'après-midi note les signes suivants :

Tuméfaction médiane sous-ombilicale, arrêt des matières et des gaz, sans température ni accélération du pouls (pouls à 65). Il est à noter que le malade a peu uriné.

Pensant à une occlusion intestinale de cause inconnue, le médecin appelle le Dr Brenier. Celui-ci voit le malade à 19 heures : le malade présente les mêmes douleurs diffuses sans irradiation particulière, la température est toujours normale, mais le pouls est maintenant à 100. Il existe une tuméfaction médiane sous-ombilicale remontant jusqu'à l'ombilic et évoquant à première vue une rétention d'urine. Mais la vessie est vide, et l'on est frappé

par la vacuité de la bourse droite, tandis que l'on perçoit dans la région inguinale une masse qui paraît répondre au testicule.

Dans ces conditions Brenier décide d'intervenir sans avoir de diagnostic très précis et fait transporter le malade à la clinique.

Il est impossible d'obtenir une radiographie d'urgence, le diagnostic de volvulus un instant évoqué ne satisfait pas Brenier qui fait aussitôt, sous anesthésie à l'évipan, une laparotomie sous-ombilicale.

Dès l'ouverture du ventre, on constate que la cavité abdominale contient un liquide séro-purulent, et l'on tombe sur une tumeur médiane de la taille d'un testicule de taureau, sillonnée de gros vaisseaux, cette tumeur présente un pédicule iliaque et paraît être à l'opérateur un testicule « manifestement cancéreux » ; le pédicule est tordu dans le sens des aiguilles d'une montre. Deux pinces de Jean-Louis Faure sont aussitôt placées sur le pédicule non détordu, on vérifie l'intégrité de l'uretère et l'on pratique l'ablation de la tumeur.

L'exploration du ventre ne révèle aucune adénopathie iliaque ni aortique. Réfection de la paroi en un plan aux crins avec drainage de sécurité. La pièce opératoire paraît bien répondre à un séminome ; confiée au professeur agrégé Huguenin, elle permet à ce dernier les conclusions suivantes :

Infiltration néoplasique diffuse et massive d'éléments extrêmement nécrobiotiques ; il n'y a cependant pas d'autres signes imputables à la torsion que cette nécrobiose intense, une congestion vasculaire importante, mais pas d'infarcissement proprement dit.

Les suites opératoires ont été remarquablement simples ; Brenier a proposé au malade de vérifier la nature de la masse perçue dans la région inguinale, mais celui-ci a refusé.

La radiothérapie post-opératoire aussitôt instituée a été confiée au Dr Jaudel..

Je signale en terminant que ce jeune homme, marié et donnant satisfaction à sa femme, avait été mis au courant de sa cryptorchidie lors de son conseil de révision.

Brenier accompagne son observation de quelques remarques :

Au sujet de l'absence d'infarcissement, il observe que la chose est normale, Leriche ayant insisté sur cette notion qu'une tumeur pédiculée et tordue, privée de ce fait de toute circulation collatérale, peut fort bien ne présenter aucun infarcissement.

D'autre part, si la cancérisation des testicules ectopiques est relativement fréquente, il est exceptionnel d'en observer la torsion.

Puis Brenier discute la question de l'absence de testicule du côté gauche, absence d'ailleurs incertaine ; et la constatation qu'il a faite d'une masse inguinale droite dont il se demande s'il s'agit bien d'un testicule surnuméraire. La chose paraît bien exceptionnelle et Lecène, en 1924, n'en relevait que 10 cas publiés ; il faut y ajouter un cas publié à l'Académie de Médecine en 1936 par M. Chevassu, et encore s'agissait-il en réalité d'un testicule dédoublé, non ectopique et pourvu d'un seul épididyme et d'un seul déférent. Il peut aussi s'agir d'une tumeur à structure de séminome, et d'un testicule inguinal sain.

Telle est l'observation de M. Brenier.

J'ajouterai peu de choses : la torsion intra-abdominale du testicule cancéreux est bien une rareté, et Aurousseau dans sa thèse, ne trouve que six cas de torsion sur 76 observations de cancers de testicule ectopique ; et l'on peut supposer que les cas de torsion sont plus volontiers publiés que ceux de cancer non compliqué.

Ormond en 1927, confirme cette rareté, puisque ses recherches bibliographiques ne lui en laissent connaître que 3 observations.

Depuis je n'ai trouvé que 2 observations nouvelles : celles de Jonnson et de Burke.

Du point de vue clinique, la plupart des observateurs ont effectivement signalé un syndrome d'occlusion intestinale.

Le mécanisme de cette occlusion semble d'ailleurs variable.

Il peut s'agir de parésie intestinale réflexe, évoquant un étranglement interne, car le début est toujours brutal et horriblement douloureux.

Plus rarement le syndrome occlusif apparaît secondairement, dû, comme dans l'observation de Jonnson à des adhérences de l'intestin à la tumeur.

Quant aux données fournies par l'examen, elles semblent dépendre de l'horaire de cet examen. Précocement, la plupart des auteurs paraissent avoir constaté l'existence d'une tumeur, dont certains ont reconnu la nature testiculaire en se basant sur la vacuité scrotale : personne n'a fait encore le diagnostic intégral.

Plus tard, au contraire, les anses dilatées masquent très habituellement la

tumeur abdominale et la constatation d'une cryptorchidie ne peut guère permettre que de discuter la possibilité d'une torsion testiculaire.

Opératoirement enfin, le traitement a toujours comporté la castration et le diagnostic de cancer semble toujours avoir été posé sur le vu de la pièce opératoire.

Je ne crois pas que cette intéressante observation justifie de plus amples commentaires, je vous propose de la publier dans nos bulletins et de remercier son auteur de nous en avoir fait part.

---

## COMMUNICATION

### *L'utilisation des capes de vitallium dans l'arthroplastie de la hanche,*

par M. **Boppe.**

Je vous apporte mes premiers résultats d'une petite série de 7 arthroplasties de la hanche avec interposition d'une cape de vitallium.

C'est Smith-Petersen qui, en 1939, fit connaître cette technique.

Ce travail était l'aboutissement de recherches commencées dès 1925 ; l'auteur avait successivement expérimenté des matériaux de composition chimique très variée : verre pyrex, viscaloïde (à base de cellulose), bakélite, plexiglass (résine synthétique de la série acrylique), vitallium enfin (alliage à base de chrome, molybdène et cobalt). Finalement il adopta le vitallium qu'il considéra comme le matériel optimum : très résistant, indéformable, neutre, atoxique pour les tissus qui le toléraient parfaitement.

Dès lors, en Amérique et dans les pays Scandinaves cette technique se propagea rapidement et dès maintenant le nombre de cas opérés et le recul sont suffisants pour avoir une opinion sur cette technique. A cet égard le travail tout récent d'Hermann Gade peut faire état de 60 cas personnels d'arthroplastie avec cape de vitallium dont l'ancienneté varie de cinq ans et demi à un an (*Acta Chirurgica Scandinavica*, vol. XCV, suppl. 120, 1947).

N'ayant pu me procurer de vitallium avant fin 1945, j'avais fait quelques essais avec des cupules en $X_{13}$, essais que j'abandonnai rapidement (douleurs après l'opération, 1 fracture de la cape).

Depuis, j'ai pratiqué sept fois l'arthroplastie avec cape de vitallium.

Observation I. — Ankylose bilatérale consécutive à une double arthrite suppurée d'origine éberthienne, fibreuse à gauche, opérée de ce côté au début de 1942, par arthroplastie avec interposition de *fascia lata*, osseuse à droite, opérée début 1946, avec cape de vitallium.

Obs. II. — Ankylose bilatérale dans un cas de R. C. P. G. opérée à gauche.

Obs. III, IV, V, VI, VII. — 5 cas d'O. A. C. H. D. Dans 2 cas, lésions bilatérales, dans 3 cas, lésions pratiquement unilatérales.

Avant d'exposer les résultats de cette modeste statistique, je rapporterai tout d'abord quelques points importants de technique.

Dans toute arthroplastie ou résection arthroplastique, le danger d'atrophie et de raccourcissement ultérieurs du moignon fémoral s'accroît avec l'étendue du sacrifice céphalique ; les lamelles osseuses sous-chondrales seules résistantes doivent être aussi épargnées que possible ; si, après modelage, la tête montre partout du tissu spongieux, il se produira, quel que soit le mode d'arthroplastie employé, avec ou sans interposition, une résorption progressive qui s'arrêtera, se stabilisera plus ou moins tard, lors de l'apparition d'une lame osseuse, dense, apte à supporter la charge imposée au fémur. A cet égard et comme Hybbinette l'avait montré dès 1929, l'état antérieur de la tête étudié tant sur les radiographies opératoires qu'au cours de l'exploration chirurgicale, est d'une très grosse importance, l'état atrophique et fibrogéodique expose à un raccourcissement et

à une atrophie importante pouvant conduire à l'abandon de l'arthroplastie au profit d'une arthrodèse, l'état sclérotique, dur étant au contraire très favorable à une arthroplastie.

Depuis longtemps, fidèle aux idées du professeur Leriche concernant le rôle de la capsule dans la genèse des douleurs, je la resèque en grande partie, conservant le plus possible la collerette d'insertion capsulaire porte-vaisseaux. Gade va plus loin, il resèque complètement la capsule et n'est pas éloigné de conclure que la simple extirpation capsulaire complète, sans toucher aux extrémités articulaires, est peut-être l'opération de choix dans le traitement des coxarthries.

Le modelage osseux terminé, on met en place la cape qui s'adapte le mieux au cotyle. On s'est efforcé de solidariser os et cape fixant la cupule sur la tête par une vis (Venable). Stück utilisait des capes à rebord irrégulier, hérissé de petites dents s'agrippant au rebord du cotyle. Ces fixations sont vaines en raison de l'atrophie presque fatale après la mise en charge du moignon céphalique et de l'approfondissement du cotyle. Harmoni, pour mieux coiffer le col employa des coupes en forme de dé à coudre arrondi ; cette forme de cupule bloque l'abduction.

Toutes ces variantes techniques ont donc été abandonnées, presque tous ont adopté le modèle de Smith-Pétersen, cupule peu profonde représentant un peu moins qu'un hémisphère à rayon vertical un peu plus court, (2 centimètres à 2 cent. 5) que le diamètre de la base (5 centimètres à 6 cent. 5). Le modèle adéquat doit s'adapter au rebord cotyloïdien, le moignon fémoral plus petit y joue plus ou moins librement. Après réemboîtement, à la fin de l'intervention ou ultérieurement sous l'écran, on constate que la cape lors des mouvements d'abduction et de flexion, joue à la fois sur le cotyle et sur la tête. Les mouvements les plus étendus s'accomplissent entre la tête et la cupule qui agit en somme comme un ménisque articulaire.

Pour apprécier le plus exactement possible les résultats d'une arthroplastie de hanche il est indispensable de dresser une observation préopératoire très minutieuse. On relatera très exactement les douleurs, leur siège, leur irradiation, leur horaire, leur intensité, l'amplitude des mouvements passifs puis actifs dans les différents plans en fixant convenablement le bassin, l'existence ou non d'un certain degré d'attitude vicieuse, la stabilité de l'article (marche avec ou sans béquilles, avec une canne ou deux, état de la musculature), signe de Trendelenbourg.

Parallèlement l'étude post-opératoire doit être très précise. L'élément douleur subjective est le plus difficile à apprécier. Pour la mobilité, on ne tiendra compte que de la mobilité active (bassin fixe) comptée à partir de la position dite physiologique : sujet en décubitus dorsal, la hanche doit être en extension complète, en position indifférente d'adduction-abduction, rotule au zénith. Si le sujet est incapable de tenir cette position, il existe une attitude vicieuse résiduelle dont il faudra tenir compte dans l'appréciation de la mobilité ; si par exemple on constate une flexion de 45° mais s'il existe au départ une flexion de 15° la flexion vraie n'est plus que de 30°.

Les différents mouvements de la hanche arthroplastiée n'ont pas la même importance physiologique, la flexion qui permet la station assise et l'exécution d'actes quotidiens (enfilage des bas et des chaussettes, introduction du soulier) est au premier plan. Vient ensuite l'abduction puis la rotation externes ; l'hyperextension, la rotation interne, l'adduction sont d'importance beaucoup moindre d'où la nécessité d'attribuer un coefficient de valeur différente à chaque mouvement : 0.5 à 0,6 pour la flexion, 0.3 à 0,4 pour l'abduction, 0,1 pour la rotation interne et 0,2 à 0,1 pour l'ensemble des mouvements restants. En additionnant ces coefficients on a une idée approximative de la valeur fonctionnelle de l'article. On peut même, comme y ont insisté Ferguson et Hosworth (*J. of A. M. A.*, 1931) puis Gade, attribuer pour un même mouvement un chiffre variant selon l'étendue du mouvement. Par exemple dans une hanche ankylosée en extension, le gain en flexion de 40 à 45° est capital : si l'on obtient davan-

tage, 60°, 80°, du point de vue fonctionnel, le gain de 45° à 60° ou à 80°, est beaucoup moins important que celui de 0° à 45° et Gade attribue 0,6 aux 45 premiers degrés, 0,4 aux degrés de 45 à 90.

Si le sujet a par exemple une flexion de 65° nous compterons pour la flexion 45 × 0,6 + 20 × 0,4, soit 35 p. 100.

Il ne faut pas attacher à ces chiffres une valeur excessive mais ils constituent un élément de comparaison précieux et forcent l'observateur à préciser le résultat obtenu.

Nous étudierons nos résultats du point de vue fonctionnel et radiologique, éliminant deux observations trop récentes (coxarthries) datant de quelques mois et qui semblent favorables et une troisième terminée par un échec complet dû certainement à une indication opératoire mal posée.

Dans ce cas (Obs. 2), il s'agissait d'une femme de quarante-sept ans atteinte de rhumatisme chronique progressif généralisé, incapable de marcher, atteinte d'ankylose des 2 hanches, d'arthrite de la tibio-tarsienne droite, du coude droit, de l'épaule droite avec maigreur extrême et atrophie musculaire très prononcée : nous eûmes le tort de pratiquer une arthroplastie de la hanche gauche, la tête est discrètement émondée, le cotyle curetté jusqu'à apparition du cartilage, masqué par une mince couche fibreuse. La cape, beaucoup plus large que la tête, semble bien s'adapter au cotyle. Le plâtre est mal supporté, escharres superficielles nombreuses. Ablation du plâtre à la troisième semaine, la malade placée en décubitus ventral en raison d'une escharre sacrée. Luxation brusque en haut de la tête revêtue de sa cape, réduction immédiate par la mise en abduction du membre. Trois semaines après reluxation, on enlève alors la cape : le moignon céphalique est lisse, régulier, recouvert d'une membrane fibreuse brillante nacrée. L'examen histologique montre que l'os spongieux formé de travées osseuses fort minces et réduites est recouvert par une lame fibreuse continue, bien vascularisée, à la surface de laquelle se voit un exsudat fibrino-leucocytaire et quelques dépôts de fibrine hyalinisée ; la réduction de la tête est très aisée, la luxation ne s'est pas reproduite mais le pronostic ultérieur doit être très réservé, la malade ne peut se lever, les escharres ne sont pas cicatrisées.

Les luxations de la cape sont exceptionnelles, elles sont liées à une atrophie musculaire extrême. Dans quelques cas la cupule bascule dans le cotyle et pratiquement toujours en varus sa marge inférieure venant s'appuyer sur la face intérieure du col, pouvant y creuser secondairement un sillon de résorption plus ou moins profond.

L'observation I avec résultat de près de deux ans est instructive.

Jeune fille atteinte d'ankylose complète des deux hanches, consécutive à une arthrite suppurée typhique. Du côté gauche, ankylose fibreuse avec tête hypertrophique, lame dense d'os sous-chondral ; de ce côté, en 1942, résection arthroplastique avec interposition de *fascia lata*. Résultat moyen : flexion active 35, abduction 20, rotation externe 10°. Marche très améliorée, la radio montre un bon modelage de la tête avec interligne visible partout ; le sujet réclame une arthroplastie de l'autre côté : ankylose osseuse, os peu dense. Arthroplastie avec cape au début de 1946. Le résultat proche est d'abord excellent : en six semaines, flexion active 90°, abduction à 45, rotation externe 30, aucune douleur, puis progressivement la mobilité diminue et se stabilise à 40° de flexion et 10 d'abduction ; durant toute cette période, aucune douleur. En septembre 1947, les radios montrent un approfondissement et un élargissement importants du cotyle, la résorption du moignon céphalique est impressionnante, la cape s'appuie sur le grand trochanter en haut, le petit en bas, y creusant progressivement une profonde rainure. Tout autour, mais à distance de la cape, le tissu conjonctif ayant édifié une néocapsule s'est ossifié.

Réopérant il y a quelques jours, j'enlève avec difficultés la cape intacte qu'il faut dégager au ciseau de sa tranchée et résèque en partie les ossifications périphériques.

L'extrémité du fémur apparaissait comme un court moignon parfaitement arrondi, lisse, recouvert d'une mince fausse membrane d'aspect un peu gélatiniforme, puis adhérente à la surface fibreuse sous-jacente. En fin d'intervention, la flexion passive atteint 80°, l'abduction 50°.

Dans ce cas, la cupule après résorption progressive du col et appronfondissement du cotyle est venue s'appuyer sur le trochanter en y creusant un sillon profond : si on ne peut l'accuser avec certitude de l'atrophie du moignon, elle

a incontestablement causé la profonde tranchée du massif trochantérien dans lequel elle s'est progressivement sertie.

Gade rapporte 2 cas analogues.

Restent 3 observations de coxarthrie, 1 bilatérale, 2 unilatérales datant de dix-huit à vingt mois. Ces 3 malades ont été revus tout récemment et radiographiés.

1° *Coxarthrie bilatérale*, douleurs intenses rendant la marche presque impossible : à gauche, mouvements très limités, flexion 15, abduction nulle. Il y a deux ans, arthroplastie (tête friable), abaissement du grand trochanter, car le moignon cervical est court ; *fascia lata.* Quatre mois après, le résultat est satisfaisant : flexion 30 à 35°, abduction 15, rotation externe et interne 15. Les douleurs ont disparu. La malade demande l'intervention à droite (douleurs moins vives, ankylose presque complète : arthroplastie avec cape de vitallium.

Revue au bout de dix-huit mois, ne souffre ni à droite, ni à gauche, marche sans fatigue avec une canne, boiterie un peu plus accentuée à droite, Trendelenbourg positif de ce côté. La malade s'assied aisément sur une chaise, peut mettre ses bas et ses chaussures en flexion prononcée des genoux, pas d'attitude vicieuse des coxo-fémorales.

Mobilité à gauche : flexion 35°, abduction 15, rotation externe 15, rotation interne 10, adduction 10.

Mobilité à droite : flexion 60°, abduction 20, adduction 15, rotation externe 20, rotation interne 15.

L'articulation est rigoureusement indolore à la mobilisation.

Les radios montrent à gauche une résorption importante du moignon cervical, à droite, la cape s'est un peu rapprochée du petit trochanter (raccourcissement de 3 à 5 millimètres), elle a légèrement basculé en varus, petits ostéophytes formant butée au niveau du toit du cotyle.

Les *coxarthries unilatérales* ont donné les résultats les meilleurs.

Mme A... (B.), quarante-huit ans. Coxarthrie droite sur une subluxation congénitale, ne pouvant pratiquement plus marcher en raison des douleurs.

Flexion limitée à 15 ou 20°, abduction complètement bloquée.

Actuellement, seize mois après l'intervention, ne souffre plus, peut faire deux kilomètres consécutifs sans fatigue, marche sans canne, pas d'attitude vicieuse.

Flexion 80°, abduction 45 à 50°, adduction 10°, rotation interne 10°, rotation externe 20°, hyperextension 20.

La radio montre un approfondissement discret du cotyle ; le col était très court avant l'intervention et les radios post-opératoires montrent la cape presque au contact du trochanter. Les radios récentes sont sans changement appréciable.

Mme T... (B.), quarante-sept ans. Subluxation bilatérale indolore à droite, douleurs très intenses à gauche, où il existe une coxarthrie. Flexion limitée à 20°, abduction 15, réclame l'intervention après trois ans de traitements inefficaces.

Revue dix-neuf mois après, le résultat est très satisfaisant. Ne souffre plus que lorsqu'elle se fatigue plus que d'habitude ; monte une côte longue ; elle localise à ce moment ses douleurs dans la région sous-trochantérienne, aucune contracture, marche facile sans canne, atrophie musculaire discrète, pas de Trendelenbourg, raccourcissement minime. Flexion 80°, abduction, 40°, rotation externe 30°, rotation interne 30°.

La radio ne montre pas de raccourcissement appréciable du col ni du cotyle.

Quel est l'avenir de ces malades, je l'ignore mais d'après les observations de Gade, dont certaines possèdent un recul de quatre à six ans, il semble bien que l'atrophie de pression du cotyle et du fémur soit stabilisée au bout d'un an à dix-huit mois.

De cette courte statistique je crois que l'on peut tirer deux conclusions fermes :

1° Le vitallium est parfaitement toléré et ne cause pas par lui-même de douleurs.

2° La période de convalescence est courte et les soins post-opératoires sont très raccourcis et très simplifiés puisque d'emblée, au bout d'un mois l'amplitude des différents mouvements passifs est atteinte. La récupération musculaire des fessiers en particulier est rapide.

Il nous faut comparer ces résultats avec ceux fournis par les autres techniques d'arthroplasties, en particulier celles qui utilisent comme matériel d'interposi-

tion, soit une matière plastique du type acrylic soit une membrane organique auto-greffe ou hétéro-greffe d'aponévrose.

1° *Résines synthétiques.* — Si Smith-Petersen qui utilisait le plexiglas les a abandonnées au profit du vitallium, d'autres auteurs, Hermann Bickel et Ghormley en Amérique, Padovani en France, ont utilisé ce matériel, capes de lencité ou portex (résine américaine), peladon (résine anglaise). La statistique la plus importante est celle de Hermann : 16 cas. Il note 10 résultats bons, 3 satisfaisants, 3 mauvais ; ses observations sont récentes (trois à six mois). Les douleurs ont disparu dans 50 p. 100 des cas — il a noté une fois une destruction presque complète de la tête et du col avec détachement en couronne d'un gros infarctus périphérique du col. On peut à priori reconnaître à l'acrylic plusieurs avantages, secondaires d'ailleurs, elle est moins coûteuse, beaucoup plus légère, 6 grammes au lieu de 45 grammes ; transparente, elle permet de suivre les progrès de l'atrophie du moignon alors qu'avec le vitallium opaque on ne reconnaît cette atrophie qu'indirectement par la diminution de la distance cape trochanter.

Personnellement, bien qu'ayant à notre disposition ces capes de résine nous ne les avons pas encore employées ; l'acrylic est très utilisée par les chirurgiens maxillo-faciaux, il serait intéressant que nos collègues nous apportent les résultats de leur expérience.

2° *Fascia lata vivant ou conservé.* — Personnellement j'ai toujours employé le fascia lata par auto-greffe. Sur 42 observations d'arthroplasties ou résections arthroplastiques pour coxarthries, je l'ai utilisé une quinzaine de fois et je n'ai pas observé de différences sensibles au point de vue mobilité ultérieure. Dans les cas où le cotyle me paraissait de bonne qualité je n'ai rien interposé entre la tête et le cotyle.

D'une façon générale par ce procédé, je n'ai jamais obtenu une mobilité d'amplitude comparable à celle que m'a donné le vitallium : 20 à 30 p. 100 de flexion, 10 à 15 d'abduction en moyenne ; il ne faut pas se laisser abuser par une fausse mobilité le bassin étant entraîné à ce moment, la récupération m'a paru plus longue et difficile ; des contractures douloureuses nécessitant une interruption du traitement et une extension continue ne sont pas rares. L'atrophie de pression dans les mois qui suivent s'observe, le trochanter vient au contact du cotyle et le moignon s'amenuise. J'ai observé 2 cas anciens (dix à onze ans) avec luxation dans la fosse iliaque du moignon céphalique. Des ossifications périarticulaires s'observent siégeant soit à distance dans les parties molles, soit autour du cotyle en couronne.

La persistance de douleurs plus ou moins accentuées se rencontre dans 30 à 35 p. 100 des cas.

Seules, des observations plus nombreuses avec recul plus important permettront d'établir une comparaison précise entre les arthroplasties avec cape de vitallium et celles avec interpositions organiques.

Il nous reste une question à envisager : faut-il ou non enlever ou laisser en place les capes métalliques ? Au début, Smith Pétersen conseillait de les enlever puis, devant leur parfaite tolérance, il tend à les laisser en place et la plupart des chirurgiens, à la suite de Smith Pétersen, agissent de même.

Nous ne croyons pas que la cape soit responsable de l'approfondissement du cotyle, de la résorption plus ou moins importante du moignon cervico-céphalique ; cette atrophie, de cause complexe où le défaut d'irrigation de la tête, l'augmentation des charges subies en raison de la diminution des surfaces portantes s'observe aussi dans les résections arthroplastiques banales ou l'arthroplastie avec *fascia lata*. Par contre, la cape est certainement responsable par sa présence du sillon plus ou moins profond creusé, soit à la face inférieure du col, soit dans le massif trochantérien et dans ces cas, dont nous avons rapporté un exemple, son ablation s'impose.

En conclusion, j'estime que ces essais d'interposition métallique doivent être poursuivis ; sous le couvert d'indications opératoires bien posées, d'une technique rigoureuse, on améliorera les résultats de l'arthroplastie de la hanche

qui, en matière de coxarthrie, nous paraît actuellement être la meilleure opération à opposer à cette affection.

M. **Merle d'Aubigné** : Je pense que nous avons intérêt à suivre exactement la technique mise au point par Smith-Petersen après plusieurs centaines d'opérations dont les résultats éloignés seront sans doute prochainement publiés. J'ai essayé, pendant la guerre, 2 arthroplasties avec cupules d'acier inoxydable : la tolérance a été mauvaise, les malades ont souffert ; j'ai du enlever les cupules. J'attends de recevoir des cupules en vitallium pour faire de nouvelles arthroplasties.

Il est également indispensable d'avoir des fraises spéciales pour modeler exactement le col et le cotyle.

D'après des renseignements très précis que j'ai pu avoir de Law, le chirurgien de Londres qui vient de passer un an dans le service de Smith-Petersen, les résultats sont dans l'ensemble excellents, mais ne sont obtenus qu'après des mois ou plutôt des années de rééducation et parfois plusieurs interventions. Il s'agit donc d'une opération délicate qui ne doit pas être entreprise à la légère et sans un outillage approprié, une technique précise et une organisation de rééducation.

M. **Padovani** : J'ai pratiqué 5 résections arthroplastiques avec interposition de capes en résine synthétique. Dans l'ensemble les résultats sont favorables. Je n'ai observé aucun accident d'intolérance. De ces 5 malades, 3 ont actuellement récupéré une flexion de 30° environ. Les deux autres atteignent 90°.

Si j'ai employé une interposition acrylique ce n'est pas que je sois persuadé qu'il s'agisse là du matériel idéal, mais bien parce que je ne disposais d'aucun autre moyen. Il est très probable que l'expérience de Smith-Petersen doit être prise en considération. Si, comme il le semble, les meilleurs résultats ont été obtenus par lui à l'aide de capes en vitallium il y a tout intérêt à le suivre dans cette voie.

M. **Boppe** : Je suis très heureux de me trouver d'accord avec M. le professeur Mathieu sur la valeur de l'arthroplastie dans le traitement de la coxarthrie. Il veut bien me rappeler que Smith-Petersen estime que le traitement post-opératoire avec cape de vitallium est long et difficile. Pour ma part, par comparaison avec ce que j'avais observé après les arthroplasties classiques, j'ai été frappé par le retour plus rapide et plus aisé et la mobilité après interposition de vitallium. Gade est à peu près de mon avis et a observé dans certains cas, après une récupération rapide une diminution assez notable et progressive des mouvements.

Merle d'Aubigné a eu des déboires avec les capes en acier inoxydable, moi aussi. Je l'ai déclaré dans cette communication.

Par contre, et j'en suis heureux, il nous rapporte une conversation récente avec un chirurgien de Londres, élève de Smith-Petersen ; celui-ci, qui n'a pas encore publié ses résultats, a maintenant des centaines de cas d'arthroplastie avec cape, c'est donc que cette technique continue à lui donner des résultats satisfaisants et c'est une des raisons pour lesquelles je continue d'utiliser le vitallium sans avoir fait l'essai comme Padovani de « l'acrylie ».

---

## ÉLECTION D'UNE COMMISSION CHARGÉE D'EXAMINER LES TITRES DES CANDIDATS AUX PLACES VACANTES D'ASSOCIÉS NATIONAUX

MM. Basset, Maurer, Gueullette, Aurousseau, Sicard.

*Le Secrétaire annuel* : Marcel Boppe.

*Le Gérant* : G. Masson.

Dépôt légal. — 1947. — 4e trimestre. — Numéro d'ordre 503. — Masson et Cie édit., Paris.
Imprimé par l'Ancne Imprimerie de la Cour d'Appel, 1, rue Cassette, à Paris (France).

Séance du 29 Octobre 1947.

*Présidence de* M. PIERRE BROCQ, *président.*

## A PROPOS DU PROCÈS-VERBAL

### *Evolution décevante d'un cancer du sein inopérable traité par la radiothérapie,*

par M. **G. Rouhier.**

Le 19 février dernier, je vous ai présenté une malade que j'avais fait traiter en désespoir de cause par la radiothérapie massive pour un cancer du sein inopérable, *adhérent aux côtes* et compliqué d'énormes adénopathies.

A ma grande surprise, ce cancer semblait avoir complètement disparu. Comme je n'avais jamais vu un cas semblable, je vous ai montré cette guérison apparente en faisant, bien entendu, les plus expresses réserves sur la durée de la rémission et sur l'avenir de cette malade. Ces réserves n'étaient que trop justifiées, car un épanchement hémorragique dans la plèvre apparaissait quelques semaines après, et le 19 juin, quatre mois plus tard, j'étais appelé en consultation près d'elle et je la trouvais en état d'ictère chronique foncé avec d'énormes noyaux métastatiques dans son foie qui descendait jusque dans la fosse iliaque. Elle est morte quelques jours après. Cela démontre une fois de plus ce que j'ai vu si souvent et que j'ai bien des fois répété ici même : que la radiothérapie, même lorsqu'elle paraît avoir une action favorable sur la tumeur principale, éveille et fait pulluler les métastases. Aussi, je n'abandonne mes opérées à la radiothérapie que, lorsqu'une métastase étant déclarée, elles n'ont plus rien à perdre. La radiothérapie devient alors le seul moyen d'attaquer ces foyers secondaires inaccessibles autrement, de calmer les douleurs et d'obtenir un répit, rarement très long, et trop souvent payé par la germination de nouveaux foyers métastatiques.

J'ai cru devoir vous faire connaître l'effondrement rapide de cette guérison illusoire.

---

## RAPPORT

### *Au sujet des corps étrangers du tube digestif chez les enfants,*

par MM. **P. Badelon** et **A. Goguet** (Marine).

Rapport de M. ALBERT MOUCHET.

MM. Badelon et Goguet, qui sont appelés comme chirurgiens de l'hôpital maritime Sainte-Anne de Toulon à soigner des enfants de marins, reçoivent chaque année dans leurs services 4 à 5 cas de corps étrangers du tube digestif.

Ils nous ont adressé, outre une statistique de 21 cas de ces corps étrangers dont je dirai plus tard quelques mots, une observation récente dans laquelle la famille poussait à l'intervention les chirurgiens, qui s'y sont heureusement refusés.



*Publication périodique mensuelle.*

Il s'agissait d'une fillette de sept mois qui avait avalé une broche le 7 novembre 1946 à 15 h. 30. Le lendemain matin, ainsi que vous pouvez le voir sur la radiographie, la broche était dans la 2e portion du duodénum, barette en bas, épingle en haut. On fait absorber à l'enfant des queues d'asperges.

Le 9 novembre, la broche est toujours dans le duodénum, elle a pivoté sur son grand axe.

Les parents inquiets, insistent pour qu'on intervienne ; mais dans l'après-midi, on trouve des fibres d'asperges dans les selles et le 10 novembre, la broche est dans le petit bassin.

Le 11 novembre, soit au bout de trois jours et demi, la broche est expulsée dans un gros bloc de queues d'asperges, à aspect de cigare.

La même expulsion, sans intervention, a été obtenue dans les 21 autres cas énumérés par MM. Badelon et Goguet (13 filles et 8 garçons).

Les corps étrangers étaient des épingles ordinaires, des épingles anglaises fermées, des épingles à cheveux, un bouton de nacre, une pièce de 0 fr. 50, une de 1 franc, une boucle de ceinture, celle-ci expulsée le quatrième jour par vomissement et non enrobée d'asperges, bien que cet enfant de vingt-trois mois en ait pris depuis trois jours, enfin, détail amusant, une clef de secrétaire de 3 cent. 5 de long sur 1 cent. 5 dans sa plus grande largeur, qu'une jeune fille de seize ans avait avalée pour empêcher sa mère de lire sa correspondance.

Je ne veux pas insister sur cette question des corps étrangers du tube digestif qui a été débattue à notre Société à diverses reprises en 1923, en 1926, en 1931 ; je signale seulement, parce qu'elles me paraissent sages, les conclusions de MM. Badelon et Goguet :

« Nous avons adopté, disent-ils, la ligne de conduite suivante :

« Dès l'arrivée de l'enfant à l'hôpital, faire un cliché radiographique et lui faire absorber des queues d'asperges suivant l'excellent conseil d'Ombrédanne et, quel que soit l'âge, surveillance rigoureuse de l'état général, du pouls, de la température.

« La véritable indication opératoire est l'arrêt de la progression, plus que la nature du corps étranger et nous proposons d'intervenir si, après cinq jours, le corps étranger ne s'est pas déplacé sur la radiographie. »

Je vous propose, Messieurs, de remercier MM. Badelon et Goguet de leurs réflexions et de les publier dans nos Mémories.

M. **Truffert** : Ce sont malheureusement des broches ou des épingles doubles servant à fixer les bavoirs qui sont avalées par des enfants. Elles s'arrêtent en général dans l'œsophage, leur extraction est parfois difficile et les suites n'ont pas toujours la bénignité que pourraient faire croire les succès qui, seuls, sont publiés.

Je pense qu'il serait très bon d'attirer l'attention sur les dangers que présente la fixation des bavoirs par broche ou épingle double. Il existe des bavoirs américains qui se fixent par un cordon et mettent à l'abri de ce danger.

M. **Pasteau** : Je puis apporter une observation analogue à celle qu'a relaté ici Ombredanne : celle d'un nourisson qui avait avalé son épingle de bavoir et que la radiographie montra arrêtée dans l'estomac. L'enfant a rendu spontanément son épingle fermée.

M. **Fèvre** : Pour le passage duodénal de certains corps étrangers nous avons utilisé deux artifices supplémentaires, alors que la queue d'asperge ou la robe de poireau avaient échoué. Il s'agit de *la position ventrale* et de *l'injection d'atropine*. La première facilite la traversée duodénale, la deuxième fait cesser le spasme qui doit exister en certains cas.

Nous avons ainsi obtenu le passage de barrettes à cheveux arrêtées dans le duodénum depuis parfois plus de trois jours. Ces barrettes sont relativement

peu traumatisantes et c'est leur longueur qui les gêne pour prendre les coudures duodénales.

Encore faut-il, avant d'employer ces méthodes qui, sur 5 cas de barrettes bloquées nous ont donné 5 succès, tenir compte de l'examen clinique de l'enfant et de la nature du corps étranger. Evidemment, lorsque le corps étranger fixé est une épingle ouverte, son arrêt peut résulter de l'accrochage par la pointe, et la perforation de la paroi duodénale est à craindre. L'intervention sera alors décidée beaucoup plus facilement.

M. **Jacques Leveuf** : Cette discussion au sujet des corps étrangers du tube digestif chez l'enfant est une de celles qui reviennent régulièrement à notre Compagnie... Les faits isolés n'ont pas de signification. Ce qu'il faut, c'est apporter la statistique complète d'un service pendant une dizaine d'années. C'est le résultat d'une telle statistique que je vous apporterai dans quelque temps.

M. **Pasteau** : J'ai observé un enfant qui m'avait été amené pour cystite. Une radiographie montra une épingle à tête noire fixée dans la région appendiculaire. Une laparotomie permit d'enlever un appendice dans lequel s'était engagée l'épingle pointe en avant et était fixée dans la paroi vésicale. Guérison sans incident.

---

## COMMUNICATION

### *Le drainage biliaire après cholédocotomie selon le procédé de Voelcker modifié,*

par M. **J. Gosset.**

Le 8 mai 1946 MM. d'Allaines et Patel ont clos devant l'Académie de Chirurgie la discussion sur la technique du drainage après cholédocotomie. On n'a pas oublié que cette discussion visait à la recherche de moyens techniques susceptibles d'abaisser la mortalité opératoire de la cholédocotomie pour lithiase, mortalité qui, à la lecture de maintes statistiques, se révélait alarmante. A cette époque nous avions relevé les résultats de quatorze séries représentant mille six cent trente-six cas avec une mortalité moyenne de treize et demi pour cent. La plupart des auteurs ayant adopté le drainage direct du cholédoque par drain simple ou par drain en T, certains chirurgiens et particulièrement M. le professeur Mallet-Guy, avaient souligné que la déperdition biliaire aggravait considérablement le pronostic opératoire immédiat. La dérivation biliaire externe représenterait sans conteste un facteur de mortalité capital dans les opérations pratiquées chez les vieillards, les cachectiques, les cardiaques, chez tous ceux enfin qui sont atteints d'angiocholite ou de déficience hépatique. A la suite de Sasse, ils se sont fait les défenseurs de la cholédoco-duodénostomie qui, en assurant une dérivation interne, mettrait à l'abri des accidents immédiats liés à la déperdition biliaire et transformerait les suites opératoires. Convaincu comme ces auteurs des extrêmes dangers de la fistule biliaire externe, nous nous sommes néanmoins posé en adversaire décidé de la cholédoco-duodénostomie.

Dans leurs conclusions, MM. d'Allaines et Patel disaient que, si les partisans de cette dernière opération nous faisaient connaître dans quelque temps leurs statistiques comportant leurs résultats comparés, la cause du drainage interne serait peut-être gagnée. Plus d'un an s'est écoulé et, à notre connaissance, aucun de ces auteurs ne nous a soumis les documents demandés par MM. d'Allaines et Patel.

Le débat reste donc très ouvert et nous nous autorisons de ce fait pour

avancer notre opinion actuelle sur le traitement chirurgical de la lithiase du cholédoque.

Depuis la fin de la discussion, nous avons entendu le trente octobre 1946 l'intérèssante communication de MM. Bengolea et Velasco Suarez. Ils nous soumettaient 332 observations de cholédocotomie avec une mortalité globale de 11 p. 100. Ils démontraient en même temps que leurs résultats s'étaient progressivement améliorés puisque sur les 127 dernières opérations, la mortalité est demeuré inférieure à 4 p. 100. Or MM. Bengolea et Suarez ne pratiquent pas l'opération de Sasse et, par contre, affirment sans ambages que l'amélioration de leurs résultats relève du perfectionnement des soins pré- et post-opératoires qu'ils ont adoptés. Ils ont ainsi apporté un appui, que nous jugeons décisif, à ce que nous soutenions ici le 7 novembre 1945 et en particulier à notre première conclusion : « L'amélioration de nos résultats en chirurgie biliaire relèvera plus du perfectionnement des soins pré- et post-opératoires que de modifications techniques. »

On peut rapprocher de la statistique de Bengolea et Suarez celle de la Mayo Clinic publiée par Clagett, Counseller et Waugh (*Proceedings of the Staff Meetings of the Mayo Clinic*, 9 janvier 1946, 21, 5). En 1942, 1943, 1944, il a été fait 559 cholédocotomies pour lithiase à la Mayo Clinic, les deux tiers chez des sujets anictériques, un tiers chez des ictériques. La mortalité globale est de 1.4 p. 100 (0,5 p. 100 chez les opérés anictériques, 3,2 p. 100 chez les ictériques). A la Mayo Clinic encore on n'emploie pas la cholédoco-duodénostomie mais par contre on attache une importance majeure aux soins pré- et post-opératoires.

Plus près de nous et plus récemment M. le professeur Santy (*Revue de Chirurgie*, 1947, 66, 1.) a rapporté 183 cas de lithiase du cholédoque, avec une mortalité qui dans les 87 derniers cas s'est abaissée à 5,7 p. 100. Mais ce qui est encore plus important, c'est que sans recourir à la cholédoco-duodénostomie il a vu la mortalité des cas graves avec angiocholite descendre de 36 à 6 p. 100.

Notre seconde conclusion était la suivante : « la cholédoco-duodénostomie n'a nullement prouvé sa valeur et paraît devoir être condamnée hors les cas d'obstacle cholédocien inenlevable. » Depuis rien n'a été publié qui puisse nous inciter à modifier notre point de vue. Nos raisons restent les mêmes. Nous ne les avions pas détaillées à l'époque car d'autres auteurs, adversaires comme nous de la cholédoco-duodénostomie, les avaient suffisamment exposés. Ce sont les suivantes :

1° Aucun défenseur de la cholédoco-duodénostomie n'a publié des résultats supérieurs à ceux des chirurgiens qui continuent à pratiquer la cholédocotomie pour lithiase sans dérivation interne.

2° La cholédoco-duodénostomie n'est pas toujours d'exécution aisée. Elle est parfois impossible si le cholédoque n'est pas très dilaté ou s'il est enserré dans une gangue inflammatoire. Pratiquée alors malgré tout, l'anastomose biliodigestive ne fonctionnera peut-être pas ou sera une nouvelle source de risques opératoires.

3° Enfin nous ne sommes pas les seuls à penser que, dans une telle étude, l'on n'a peut-être pas le droit de faire délibérément abstraction des risques tardifs. Chacun sait que des angiocholites récidivantes, souvent incurables, ne sont pas rares après une opération aussi anti-physiologique que la cholédoco-duodénostomie. Est-ce qu'en 1933 un des actuels défenseurs de cette opération ne proposait pas de recourir à l'exclusion duodénale pour mettre les malades à l'abri de ce grave danger ? En limitant artificiellement le débat aux accidents immédiats ne néglige-t-on pas trop aisément certains problèmes humains ? Peut-on sans artifice passer sous silence le sort souvent lamentable des sujets affligés d'angiocholite, si un tel accident représente la rançon éloignée d'une dérivation interne, même si celle-ci s'est avérée immédiatement salvatrice ? Or les angiocholites après cholédoco-duodénostomie ne sont pas rares. Sur 82 dérivations internes pour lésions bénignes des voies biliaires, Zaslow et Counseller (*S.G.O.*,

octobre 1946, 83, 428) trouvent 32 p. 100 d'angiocholites avec fièvre et frissons.

A côté de ces critiques majeures, il n'en reste pas moins que l'argument apporté par les partisans de la cholédoco-duodénostomie est d'un grand poids La dérivation biliaire externe, créée par les procédés de drainage classiques, provoque des déséquilibres physiologiques si sévères que bien des malades fatigués ne pourront les surmonter. Personnellement nous déplorons la mort d'un malade chez qui nous avons cru devoir pratiquer une cholédocotomie exploratrice après cholécystectomie. Bien que la voie biliaire principale fut dilatée elle ne contenait pas de calculs. Un drain de Kehr fut placé dans le cholédoque. Après son ablation un écoulement bilieux important persista, le malade se cachectisa lentement et mourut. Les recherches biologiques aussi bien que les simples constatations cliniques démontrent le risque très grand que représentent les dérivations biliaires externes subtotales chez les malades fatigués. Nous sommes les premiers à le reconnaitre et à porter ce danger majeur au passif des méthodes classiques de cholédocotomie. Cependant il est aussi démontré que par des soins post-opératoires appropriés, attentifs, biologiquement controlés, ce danger peut être considérablement réduit. Il n'en reste pas moins que tout procédé technique qui peut le supprimer sans risques accrus mérite considération.

N'y a-t-il pas d'autre issue que la cholédoco-duodénostomie avec ses nouveaux risques d'oblitération ou d'angiocholite ? N'a-t-on pas abusivement utilisé les inconvénients de la fistule biliaire externe comme un argument en faveur de la cholédoco-duodénostomie, alors que la logique permettait seulement d'en faire usage contre les procédés classiques.

Le problème qui se pose aujourd'hui est donc le suivant : les procédés classiques de cholédocotomie avec dérivation externe, offrent de réels dangers dus à la déperdition biliaire. Les soins pré- et post-opératoires les réduisent dans d'immenses proportions, mais le chirurgien se doit de chercher toutes les améliorations techniques qui pourraient éviter cette fistule. La cholédoco-duodénostomie remplit ce but au prix de quelques difficultés immédiates mais surtout au prix de dangers ultérieurs qui font reculer beaucoup de chirurgiens parmi lesquels nous continuons à nous ranger.

N'y a-t-il donc que deux issues possibles, le drainage externe ou la cholédoco-duodénostomie ? Nous ne le croyons pas. De nombreux chirurgiens ont cherché d'autres solutions. Le professeur Pierre Duval a défendu le drainage transvatérien. La rétention du drain était un inconvénient si réel que ce procédé recueillit peu de partisans.

En 1945, nous avons songé à un procédé qui nous semblait offrir tous les avantages du drainage transvatérien du professeur Pierre Duval sans en avoir les dangers. Nous l'avons jusqu'ici employé six fois avec succès, succès auquel nous pouvons ajouter 1 cas de notre assistant et ami Bonvallet et 1 cas de notre collègue Janvier de Provins qui nous avait vu employer cette technique dans le service du professeur Brocq. Ces succès, peu nombreux certes, nous incitent à vous faire juges de cette méthode qui, en réalité, n'est qu'une variante de procédés déjà anciens. Voelcker avait défendu cette méthode dans la cure chirurgicale des plaies du cholédoque (*Beitr. z. Klin. Chir.* 1911, 72, 581.), mais ne sembla pas avoir songé au petit artifice qui permet justement d'éviter la fistule biliaire externe. Plus récemment (*Acta Chirurgica Scandinavica*, 1944, fasc. 1, 90, 27), Van Gelderen a publié une technique presque identique mais qui exige un drain spécial et prive par contre le chirurgien de tout contrôle sur la perméabilité de son drainage. Van Gelderen ne rapporte d'ailleurs aucune observation personnelle et, après lecture de son article, il est difficile de savoir combien de fois il a utilisé ce procédé chez l'homme. Nous ignorions ces publications quand nous avons opéré nos premiers malades. La variante que nous avons apportée au procédé de Voelcker est si minime qu'il ne saurait être question de reconnaitre à cette technique une autre paternité que celle de Voelcker lui-même.

Voici exactement comment nous avons procédé dans nos 6 cas.

Incision médiane. Cholédocotomie basse. Evacuation des calculs. Vérification de la perméabilité cholédocienne en haut et en bas. On emploie alors un instrument très utile pour cette technique : c'est le conducteur dilatateur malléable de Kavanel qui sert normalement à introduire les greffes tendineuses dans les gaines fibreuses des fléchisseurs des doigts. Toute sonde métallique assez longue et malléable pourrait rendre les mêmes services mais le dilatateur de Kavanel a une extrémité creuse conique dans laquelle on fixe facilement le drain qu'il doit guider. Le dilatateur conducteur est introduit de haut en bas dans le cholédoque par l'orifice de cholédocotomie. La pointe mousse franchit l'ampoule




Fig. 1. — Coupe sagittale paramédiane droite schématique.

de Vater, pénètre dans la deuxième portion du duodénum. On redresse le dilatateur pour lui faire soulever la paroi duodénale antérieure le plus bas possible au niveau de l'angle D 2, D 3 que l'on doit parfois dégager un peu en abaissant le mésocolon. On ponctionne alors la paroi antérieure du duodénum pour faire sortir l'extrémité inférieure du dilatateur. A son extrémité supérieure on a solidement fixé un drain en caoutchouc assez long (nous nous sommes souvent servi d'une sonde de Pasteau-Marion n° 20 dont la pointe effilée s'engage facilement dans le cône du dilatateur). On tire sur le dilatateur métallique qui amène le drain à sa suite. Quand celui-ci a fait issue par la plaie antérieure du duodénum on le saisit avec une pince et on le détache du dilatateur qui ne servira plus. On attire le drain jusqu'à ce que son extrémité supérieure se trouve au niveau de la cholédocotomie puis repoussant le drain vers le haut on règle sa position dans le canal hépatique.

Sans déplacer le drain (que l'on peut pour plus de sécurité fixer par une pince de Chaput) on fait un peu glisser vers le haut la paroi antérieure du

duodénum de façon à dégager quelques centimètres de la portion du drain qui sera comprise entre l'ampoule de Vater et la paroi duodénale antérieure. Sur ce segment du drain on taille aux ciseaux un ou deux orifices latéraux assez larges pour que la bile venue du foie puisse s'écouler facilement dans le duodénum. On laisse le duodénum redescendre, on fixe le drain à la paroi antérieure par un point au catgut.

A ce stade on a donc un drain qui part du canal hépatique, traverse



Fig. 2. — Cholangiographie par sonde urétérale introduite dans le drain de Voelcker juste avant son ablation.

l'ampoule de Vater, chemine sur trois ou quatre centimètres dans la deuxième partie du duodénum (il présente là un orifice latéral) et sort par la face antérieure du duodénum. Il faut que cet orifice de sortie soit très bas pour que le trajet intraduodénal ait une longueur suffisante.

Il reste :

1° A fermer la cholédocotomie par une suture transversale à points séparés au catgut, suture que l'on peut renforcer en la recouvrant par une suture entre le duodénum et le petit épiploon.

2° A faire sortir le drain à travers une ponction pratiquée dans le muscle droit du côté droit.

3° A protéger le segment inter- duodéno-pariétal du drain par une petite

épiplooplastie. Le duodénum étant immédiatement retro-pariétal, ce trajet est très court. On enroule une frange épliploïque autour du drain et on la fixe au duodénum aussi bien qu'au péritoine pariétal. On pourrait évidemment enfouir à la Witzel l'orifice de la duodénostomie. Ce serait une sécurité supplémentaire dont nous n'avons pas observé la nécessité.

4° En terminant il est bien entendu capital de fixer solidement le drain à la peau pour qu'il ne puisse absolument pas être déplacé au cours des pansements.

Le drain sera raccordé à un tube de caoutchouc plongeant dans un bocal rempli d'eau. Dans les cas que nous avons opérés par cette méthode, nous avons observé le lendemain de l'opération l'évacuation par le drain de 300 à 400 grammes le deuxième jour, puis de moins en moins les jours suivants, tout écoulement s'arrêtant généralement vers le cinquième ou le sixième jour. On peut d'ailleurs régler en grande partie l'importance de l'écoulement en modifiant la puissance du siphonage réalisé par le tube plongeant dans le bocal. L'artifice décrit par Johnston nous a semblé extrêmement simple, utile et efficace : il consiste à interposer sur le tuyau de caoutchouc un tube de verre en Y dont une branche supérieure reste ouverte. La colonne de siphonage a une hauteur qui correspond à la différence de niveau entre l'abdomen du malade et le tube en Y que l'on fixe à la table de nuit. Si ce dernier est fixé à la même hauteur que l'abdomen du malade, l'aspiration sera nulle ; s'il est plus haut, le liquide duodénal ne pourra sortir que s'il est sous pression. On peut ainsi favoriser ou réduire à volonté le drainage biliaire. Le drain est enlevé vers le douzième ou le quatorzième jour.

Du point de vue technique, sur nos six cas personnels, nous avons rencontré deux fois des difficultés particulières que la technique a facilement surmontées. Dans un cas, le conducteur n'a pu franchir l'ampoule de Vater où un dernier calcul était enclavé. Nous avons dû faire une taille duodénale, une papillotomie, puis nous avons refermé le duodénum faisant sortir notre drain par un orifice spécial sous-jacent.

Dans un second cas, nous avons eu affaire à un calcul du cystique pointant dans le cholédoque. La vésicule était enflammée, ses parois épaisses de 3 à 4 milimètres. L'orifice d'abouchement du cystique dans la voie biliaire principale admettait largement l'index. Il était impossible de lier ce cystique. Le problème était identique à celui qu'aurait posé une plaie latérale du cholédoque. Nous nous sommes servi du drainage trans-papillo-duodénal, nous bornant à suturer grossièrement le moignon vésiculaire au contact duquel une lame de caoutchouc avait été placée.

Quels sont les avantages et les inconvénients de la méthode que nous avons employée ? Nos 6 cas personnels, le cas de Bonvallet, le cas de Janvier, ont tous été des succès. Du point de vue général, les suites ont été particulièrement simples : les malades ont toujours présenté l'aspect rassurant noté par les chirurgiens lorsqu'une fistule biliaire externe est peu abondante. Jamais les selles n'ont été décolorées, la bile passant d'emblée librement dans l'intestin. L'écoulement externe s'est arrêté dans tous les cas, sauf un, dès le cinquième jour ; dans un cas il a duré sept jours mais il faut considérer qu'il est fait d'un mélange de bile et de liquide duodénal.

Du point de vue technique, cette méthode permet de vérifier la perméabilité du drain et n'exclut nullement la cholangiographie post-opératoire comme le démontre le cliché ci-joint. Une sonde urétérale a été glissée dans la lumière, puis le drain retiré on a injecté la substance opaque.

Par ailleurs l'opération n'offre aucune difficulté spéciale. Il faut seulement un peu de soin pour régler et fixer la sonde.

Une seule critique importante vient d'emblée à l'esprit quand on songe aux principes de l'opération : n'y a-t-il pas une menace de fistule duodénale après ablation du drainage ? Cette crainte nous l'avons évidemment ressentie avant

de tenter l'opération. Comme nous pensions qu'une simple ponction en duodénum sain, recouverte par surcroît d'un manchon épiploïque devait logiquement se refermer comme une jéjunostomie à la Witzel, nous sommes passés outre. Récemment, à propos d'un drainage analogue, celui des canaux pancréatiques réimplantés dans le duodénum, M. le professeur Santy proposait, dans le *Lyon Chirurgical*, de faire ressortir par la paroi antérieur du duodénum les sondes urétérales introduites dans les canaux de Wirsung et de Santorini. Le danger de la duodénotomie antérieure lui avait donc aussi semblé assez minime. Quoi qu'il en soit jusqu'ici les faits nous ont donné raison. Jamais le moindre liquide ne s'est écoulé par l'orifice après l'ablation du drain. Dans un seul cas quelques gaz sont passés pendant quarante-huit heures puis tout s'est refermé.

Nous n'avons observé que trois incidents après l'opération : un petit abcès pariétal dans 2 cas. Bien qu'ils aient vite et facilement guéri, nous tenions à les signaler pour être absolument objectif. Par ailleurs notre dernière opérée a fait, une vingtaine de jours après l'opération deux hémorragies intestinales alarmantes. Après transfusions et administration de vitamine K tout est rentré dans l'ordre. Etant donné qu'il s'agissait d'un cas grave, avec importante déficience hépatique, nous pensons que l'origine de ces hémorragies doit être cherchée dans un trouble de la crase sanguine.

Quelle sera notre conclusion ? Notre série de cas est manifestement trop faible pour que nous osions prétendre que le drainage de Voelcker modifié résolve le problème des cholédocotomies pour lithiase. Mais, comme nous l'avons dit, le problème reste actuellement ouvert. Nous avons seulement voulu signaler un procédé qui, entre nos mains, s'est révélé plein d'intérêt. Ce sera à nos collègues de le juger, de l'apprécier, de le tenter peut-être et alors de confirmer ou d'infirmer notre impression première qui est nettement favorable.

M. **Jacques Hepp** : La technique, sur laquelle Jean Gosset vient d'attirer notre attention et qu'il a ingénieusement mise au point, est sans aucun doute très intéressante. On doit cependant lui faire le reproche de ne pas permettre la réalisation d'une radio-manométrie post-opératoire de contrôle satisfaisante. En effet, si on peut admettre que, par l'artifice proposé, l'étude radiologique des voies biliaires soit possible pour ce qui concerne un éventuel calcul oublié, il est évident que toute recherche sur les fonctions du sphincter d'Oddi est vaine à dater du moment où un drain y est à demeure. On peut, par ailleurs, se demander si la présence d'un tube trans-sphinctérien n'est pas susceptible de provoquer secondairement des troubles dans le jeu si délicat du sphincter, soit d'hypotonie avec reflux duodénal ascendant dans les voies biliaires dont on connaît les méfaits, soit d'hypertonie par sclérose rétractile secondaire, par oddite irritative. Une partie de ces arguments disparaît si le drainage transduodéno-sphinctérien est mis en place après un contrôle radiologique peropératoire attentif auquel nous devons tendre de plus en plus. Néanmoins il me semble que le procédé proposé trouvera dans l'ensemble mieux sa place dans la chirurgie réparatrice du cholédoque que dans celle de la lithiase.

M. **F. Poilleux** : La remarquable communication de Jean Gosset ouvre à nouveau la discussion du drainage dans la chirurgie de la lithiase cholédocienne, et nous apporte un procédé technique auquel il me pardonnera, je l'espère, de faire quelques critiques.

1° Tous les chirurgiens qui ont pris la parole, à la suite de la communication de d'Allaines et Patel, n'ont apporté aucun élément nouveau permettant de fixer les modalités du drainage dans la lithiase du cholédoque.

Il est indispensable, en effet, pour juger de la valeur d'un procédé plutôt que d'un autre, que son application soit faite dans des cas semblables, comme le faisait très justement remarquer le professeur Brocq. Aucun test clinique n'a assez de rigueur pour permettre l'assimilation de différents cas. De là vient, peut-

être, l'obscurité relative existante quant à la détermination à prendre en présence d'un cas donné.

Il ne vient à l'idée de personne, d'envisager un drainage selon la méthode de Sasse, ou celle de Voelcker, chez un sujet jeune, ictérique récent, ne présentant aucun signe d'insuffisance hépatique, aucun test clinique d'infection importante des voies biliaires. Dans ces cas, l'amélioration des résultats tient certes plus, comme l'a écrit Gosset après Bengolea et Velasco Suarez, à l'exécution correcte des soins pré-, per- et post-opératoires, qu'à la modalité du drainage.

L'idéal serait même de terminer alors, la cholédocotomie, sans drainage, à condition d'être sûr que la voie biliaire soit libre et que son sphincter fonctionne normalement.

L'utilisation de la radiomanométrie per-opératoire permet seule d'affirmer que cette condition est remplie. Il nous semble que M. Mallet-Guy est dans le vrai quand il dit, ces conditions étant remplies, on devrait pouvoir réaliser des cholédocotomies idéales, c'est-à-dire, sans drainage. Le problème se pose de façon toute différente lorsque le drainage est obligatoire, soit du fait de l'infection des voies biliaires, soit du fait du mauvais état général du malade. Ce sont justement les cas en discussion, et si l'école lyonnaise se montre le plus souvent partisane du drainage interne, l'école parisienne paraît lui préférer le drainage selon la méthode de Kehr. Il est possible et vraisemblable que l'une et l'autre aient raison, mais alors qu'à Lyon, M. Mallet-Guy pratique systématiquement, depuis plusieurs années, le contrôle radiologique et manométrique per-opératoire, il n'en est pas de même à Paris.

Cette exploration permet à M. Mallet-Guy d'isoler les cas où le fonctionnement du cholédoque et de son sphincter est normal, de ceux où il existe un obstacle à la traversée du sphinter d'Oddi, obstacle inflammatoire, dystonique, scléreux, etc.

La grosse objection faite au drainage de Kehr dans les cas graves est la possibilité de déperdition biliaire, de fistule permanente. Mais cette dernière ne s'observe que lorsqu'il existe un trouble à l'évacuation biliaire. Tant que l'exploration per-opératoire montre un bon fonctionnement, il n'y a guère lieu de redouter cette éventualité et il nous semble logique d'envisager alors le drainage à la Kehr, de technique plus simple, moins agressif pour le malade : sa durée est courte et l'ablation du drain est généralement suivie d'un tarissement rapide de la fistule.

Par contre, chaque fois que l'évacuation sphinctérienne est troublée gravement, il est à craindre une fistule biliaire permanente, pouvant entraîner la mort. Ici alors, il faut envisager un drainage différent ; soit la cholédoco-duodénostomie de réalisation d'autant plus facile que dans ces cas le cholédoque est très dilaté, soit la sphinctérotomie partielle, si elle suffit à rétablir un transit normal de la bile, soit enfin l'opération de Voelcker modifiée.

2° La modalité de drainage que nous propose J. Gosset n'est peut-être pas exempte de critiques.

Son exécution ne doit pas être toujours facile, le passage de haut en bas d'un dilatateur et de la sonde dans le cholédoque est toujours délicat, surtout dans les cas particuliers qui nous intéressent où il existe un obstacle notable dans la région oddienne, soit noyau de pancréatite, soit dystonie sphinctérienne, soit même sclérose du sphincter.

Une fois le drain mis en place, il faut le faire sortir à travers le duodénum et l'amener à la paroi, ce qui est facile ; mais bien des malades obèses ont un assez grand espace entre la paroi abdominale antérieure et le cadre duodénal, et ni l'enfouissement à la Witzel, ni l'épiplooplastie complémentaire ne doivent donner toute tranquilité.

Mais surtout, la présence du drain ne permet pas l'exploration correcte radiologique de la voie biliaire après l'opération. Si l'on utilise le procédé que conseille Gosset, sonde urétérale introduite dans le drain et ablation de ce dernier, la cho-

langiographie est alors possible, mais elles ne permet pas l'étude du fonctionnement du sphincter et si elle montre encore l'existence d'un obstacle, il faut réintervenir, si on veut prolonger ce drainage.

Enfin, dans les cas où, comme dans ceux de Gosset, tout s'est passé normalement, on peut se demander si la présence prolongée du drain dans le sphincter n'entraînera pas une réaction de sclérose plus ou moins définitive, capable à elle seule de créer un syndrome dystonique secondaire.

Pour toutes ces raisons, bien que la méthode de Gosset soit particulièrement intéressante, il nous paraît préférable, dans les cas graves avec troubles de l'évacuation biliaire, vérifiés radiomanométriquement, de préférer, soit la sphinctérotomie partielle dans les conditions où la conseille Mallet-Guy, soit le drainage interne à la Sasse.

M. **Brocq** : Je tiens d'abord à féliciter mon ami Jean Gosset de sa brillante communication.

Comme lui, je ne reconnais, pour l'heure, à la cholédoco-duodénostomie que des indications limitées pour les raisons qu'il a indiquées.

A côté du procédé très intéressant qu'il vient de nous exposer avec des résultats remarquables, je me permettrai de faire remarquer qu'il existe un autre moyen de faire rapidement repasser une partie de la bile dans le duodénum en utilisant un drain de Kehr modifié, modification employée par un certain nombre de chirurgiens en Amérique. Ce drain de Kehr, nouvelle manière, possède une branche courte destinée à être introduite dans le canal hépatique et une branche longue destinée à passer dans le cholédoque, à franchir la papille de Vater et à plonger dans le duodénum. Dans une prochaine séance j'apporterai quelques précisions sur son emploi aux Etats-Unis.

M. **Moulonguet** : Je n'ai pas demandé la parole au sujet du procédé de drainage cholédocien préconisé par Jean Gosset parce que je n'en ai pas l'expérience, mais je veux dire mon opinion sur la suggestion de Brocq d'employer un drain de Kehr à branche inférieure très longue : je pense qu'il y a là un risque caractérisé de provoquer le reflux duodénal transcholédocien, déjà plusieurs fois signalé après ma première communication et dont le pronostic est, on le sait, très redoutable. De fait, la plupart des chirurgiens, craignant ce grave incident, ont plutôt tendance à raccourcir cette branche inférieure du T.

En ce qui concerne le pronostic éloigné de la cholédoco-duodénostomie, je n'ai, naturellement, aucune qualité pour parler au nom de notre collègue Mallet-Guy, mais je tiens à dire, après lui, qu'il faut faire une distinction entre les anastomoses bilio-digestives d'indication relative, c'est-à-dire après désobstruction de la voie biliaire principale, et les anastomoses d'indication absolue, c'est-à-dire faites pour contourner un obstacle persistant, mécanique, sur le cholédoque.

Dans le premier cas, l'anastomose serait, en réalité, temporaire, destinée à s'obstruer anatomiquement ou fonctionnellement, et les risques d'angiocholite ascendante seraient peu à redouter. Dans le second, l'anastomose serait naturellement définitive et la survenue d'une angiocholite plus ou moins tardive très à redouter. C'est du moins ce que paraissent démontrer les séries d'observation, déjà anciennes, de Mallet-Guy et des autres promoteurs de la méthode. Il n'est donc peut-être pas permis d'arguer contre la cholédoco-duodénostomie employée pour drainer un gros cholédocoque lithiasique, après débouchage parfait de ce canal, des risques d'angiocholite tardive. Ceux-ci qui, malheureusement, ne sont pas niables, sont propres aux anastomoses pour obstacle persistant. Distinction qui, si elle est confirmée, est essentielle.

M. **Baumann** : Mallet-Guy et Caroli ont bien recommandé l'exploration radiomanométrique au cours de la lithiase cholédocienne pour mettre en évi-

dence les dystonies du sphincter d'Oddi, et Mallet-Guy a fait des sphinctérotomies au cours de lithiases. Mais ce n'est nullement un argument contre l'emploi de la technique recommandée par M. Gosset, car si on fait la radiomanométrie per-opératoire, comme c'est acuellement la tendance, on peut terminer le drainage comme l'on veut, et le procédé de M. J. Gosset est parfaitement recommandable.

M. **J. Gosset :** Je ne crois pas que les critiques formulées par mon ami Jacques Hepp soient fondées. La méthode que nous avons défendue n'est qu'une méthode de drainage de la voie biliaire principale, méthode dont nous avons confronté les avantages avec ceux des deux autres méthodes couramment employées : le drainage de Kehr et la cholédoco-duodénostomie de Sasse. Le drainage est le temps final de la cholédocotomie. Nous n'avons pas cherché à disculer ses indications ou son opportunité. J. Hepp parle de la manométrie et de la cholangiographie per-opératoire, c'est-à-dire de procédés de diagnostic qui trouvent leur place au début de l'opération après la cholédocotomie et l'évacuation des calculs. Que ces méthodes fournissent des indications sur la meilleure manière de terminer l'opération et nous autorisent peut-être dans l'avenir à fermer certains cholédoques sans aucun drainage, c'est possible. Ce que nous avons voulu dire c'est que, dans les cas où en fin d'opération le drainage est nécessaire, le procédé de Voelcker modifié nous parait supérieur au drain de Kehr et à la cholédoco-duodénostomie. Quant à dire que la présence du drain pendant deux à douze jours pourrait altérer le sphincter d'Oddi, c'est là une supposition qui devrait s'étayer sur des preuves pour mériter discussion.

---

## PRÉSENTATION D'INSTRUMENT

### *Présentation d'un rasoir-rabot à greffe réglable* (*),

par M. **F. Lagrot** (d'Alger).

Rapport de M. Jacques Leveuf.

Ce rasoir est composé d'une lame de 17 cm. et d'un bâti amovible. Deux vis règlent une lamelle qui limite la pénétration du tranchant dans les téguments. C'est en somme un rabot ou un couteau à éplucher. On règle très facilement à l'avance l'épaisseur du greffon à prélever, et on obtient à son gré ou le greffon mince d'Ollier-Thiersch (2/10 de millimètre), ou le greffon inter-médio-superficiel de Blair, de 1/3 ou 2/3 d'épaisseur de peau (4/10 de millimètre), ou le greffon épais de Padgett, de 3/4 d'épaisseur de peau (6/10 de millimètre).

Ce rasoir est promené, appuyé, avec des mouvements de scie, sur la surface cutanée tendue entre deux planchettes (face interne de la cuisse le plus souvent ; mais aussi faces postérieure ou externe du membre inférieur ou surface du membre supérieur).

Le greffon obtenu est d'épaisseur égale ; il est large de 10 à 15 centimètres, et de la longueur désirée, qui peut aller jusqu'à 80 centimètres, de la région lombaire au cou-de-pied.

Il m'a permis, dans mes cent derniers cas, de couvrir des surfaces dont le total dépasse 2 m. 25, avec un pourcentage de prise immédiate qui excède 92 p. 100.

Une note sur ces cent greffes, avec leurs indications et leurs résultats, est remise à l'Académie pour un rapport ultérieur.

(*) Présentation faite à la séance du 22 octobre.

## PRÉSENTATION DE MALADES

par M. **Merle d'Aubigné.**

1° Fracture ancienne du col de l'astragale. Image de nécrose du corps de l'astragale.

Reposition sanglante.

Consolidation et réhabitation de l'astragale en quatre mois avec excellent résultat fonctionnel.

2° Paralysie obstétricale du plexus brachial traitée par transposition des tendons grand dorsal et grand rond, avec très bon résultat.

---

## PRÉSENTATIONS DE RADIOGRAPHIES

### *Prothèses en résine acrylic,*

par M. **Jean Judet.**

Rapport de M. Févre.

Nous avons opéré une trentaine de malades chez lesquelles nous avons mis en place des prothèses en acrylic.

Voici les malades qui représentent un certain nombre des possibilités d'application de cette méthode :

I. — Reconstuction d'une hanche par prothèse d'une tête fémorale. Opéré le 27 juin 1947 pour coxarthrie douloureuse, flexion limitée à 45°. Adduction permanente. Douleur nocturne, échec des traitements médicaux et de la radiothérapie. Nous considérons que la prothèse acrylic ne doit pas se limiter à créer une interposition, mais doit rétablir l'appui articulaire, et une morphologie aussi proche que possible de la normale. Les résultats semblent confirmer cette manière de voir.

II. — Remplacement du métarcapien du pouce.

Métarcarpien entièrement éliminé par ostéite consécutive à un phlegmon de Dolbeau, opéré en février 1947.

Le métacarpien entier a été remplacé. On s'est contenté de faire une incision dans le tissu cicatriciel, de découvrir les surfaces articulaires du trapèze et de la base de la phalange — le lit de la pièce prothétique fut élargi dans le tissu fibreux — ; mise en place de la pièce, et suture du tissu fibreux par quelques catguts et de la peau.

III. — Pseudarthrose de l'humérus avec paralysie radiale et perte de substance. Déjà opérée deux fois par d'autres chirurgiens.

17 octobre 1946, découverte des deux fragments à travers le tissu cicatriciel. Mise en place de deux plaques formant un manchonnage incomplet, fixation par boulon en acrylic trans-osseux et trois fils de bronze. On ne se préoccupe nullement de libérer les fragments ni de les aviver.

Secondairement, transplantation tendineuse pour cure de la paralysie radiale (Dr Crépin, hôpital Manin).

IV. — Ankylose complète du coude après fracture sus-condylienne transverse très basse traitée en province par ablation du fragment.

24 avril 1947, par voie trans-olécranienne, fixation d'une palette humérale en résine, solidarisée à la partie inférieure de la diaphyse par demi engainement de la face antérieure, et deux boulons en acrylic transosseux.

---

## Séance du 5 Novembre 1947.

*Présidence de* M. Pierre Brocq, *président.*

### CORRESPONDANCE

Un travail de M. P. Simici (Bucarest) intitulé : *Considérations pathogéniques sur un cas de thrombo-angiose aiguë du membre inférieur droit* est versé aux archives de l'Académie sous le n° 464.

Des remerciements sont adressés à l'auteur.

---

### RAPPORTS

#### *Traitement des fractures épiphysaires de l'enfant par broche transarticulaire,*

par M. **Jean Judet.**

Rapport de M. Marcel Fèvre.

Traversée de l'articulation sans crainte d'arthrite, traversée du cartilage épiphysaire, sans inconvénient jusqu'à ce jour, telles sont les deux caractéristiques de certains embrochements épiphysaires réalisés dans le service. A notre assistant d'orthopédie Jean Judet revient le mérite d'avoir innové cette technique, maintenant utilisée couramment, et sans crainte, par mes assistants et moi-même.

Elle a été appliquée successivement :

Aux fractures de l'extrémité supérieure du radius, aux fractures de l'extrémité inférieure de l'humérus, et tout récemment, nous venons de l'employer au genou, pour fixer un décollement de l'épiphyse fémorale.

Voici les exemples concernant tous les cas, bons ou mauvais, qui comprennent :

4 fractures du radius,

3 fractures de l'extrémité inférieure de l'humérus,

1 décollement épiphysaire du fémur.

*Fracture de l'extrémité supérieure du radius.* — Le premier cas donne un bon résultat esthétique et fonctionnel, avec un recul de deux ans et demi.

Observation I. — A..., onze ans, présente le 19 novembre 1944, une fracture de l'extrémité supérieure des deux os de l'avant-bras : fracture du cubitus haute, avec inflexion en dedans (par rapport à l'axe du membre), et fracture de la tête radiale, descendant obliquement sur le col, avec déplacement en dedans.

Incision postérieure.

La réduction est obtenue par pression directe sur le cubitus, et la tête radiale est fixée par un embrochement transarticulaire. Plâtre à angle droit. Excellente réduction d'après la radio. Broche enlevée vingt-deux jours après.

La petite malade vient d'être revue, en février 1947 : la flexion du coude est normale, l'extension atteint 160 degrés. la pronation et la supination sont normales. Il n'existe pas de cubitus valgus. Comme anomalie persistante, signalons cependant quelques craquements articulaires.

Bref, excellent résultat esthétique et fonctionnel deux ans et demi après la fracture.

Obs. II. — Le second cas nous donne à tirer la leçon d'un demi-échec, car, 1° la réduc-

tion a été imparfaite, d'où dystrophie osseuse ; 2° l'ablation de la broche trop précoce, d'où déplacement secondaire, et résultat terminal moyen.

Monique M..., douze ans, présente le 25 septembre 1945, une fracture à déplacement grave de la tête radiale, la surface articulaire de la tête regardant presque directement en avant, après bascule du fragment de plus de 10 degrés sur le segment de col du radius restant. Le 28 septembre 1945, trois jours plus tard, incision postérieure, reposition difficile, et fixation par broche, dans une position qui n'assure pas la réduction parfaite. Le 6 octobre, neuf jours plus tard, nouvelle intervention et ablation de la broche. Le 18 octobre, ablation du plâtre, soit vingt-quatre jours après la fracture. Le 9 novembre, la radiographie montre que la tête a glissé secondairement en avant.

Le 31 octobre 1946, plus d'un an plus tard, le résultat est le suivant : pas de cubitus valgus, mais une limitation de quelques degrés de la prono-supination, extension du coude à 155, flexion à 50.

Obs. III. — Robert M..., douze ans, présente le 9 septembre 1946, une fracture du col du radius avec bascule de la tête en dehors et en avant. Le 11, deux jours plus tard, réduction difficile. Le maintien de la tête est impossible sans broche transarticulaire et plâtre, coude à angle droit. Ablation de la broche vingt jours plus tard, et du plâtre un mois et six jours après la fracture.

La radiographie montre une bonne réduction de la tête radiale, mais un fuseau d'ossification périphérique antérieur au niveau du col.

Le 18 février 1947, soit cinq mois plus tard, bon résultat. Pas de cubitus valgus. Prono-supination restant limitée de quelques degrés, l'extension atteint 145°, la flexion est normale.

Obs. IV. — Michèle B..., dix ans, se fracture la tête du radius, et la radiographie du 9 septembre 1945 montre la tête glissée en dehors et un peu en avant. Le 12, par voie d'abord postérieure, la tête radiale, séparée du radius totalement, est replacée difficilement et sa réduction, instable, fixée par une broche. Plâtre à angle droit. Ablation de la broche dix-huit jours plus tard et du plâtre un mois après l'intervention. En quelques jours, la flexion et l'extension du coude se trouvent totalement récupérées, la prono-supination n'était plus que légèrement limitée quelques jours après la sortie du plâtre. Donc, excellent résultat immédiat, mais n'a pas été revue depuis.

Ces 4 cas concernent des fractures de la tête du radius, fractures qui, en cas de bascule importante, s'avèrent presque impossibles à réduire et à maintenir par les moyens orthopédiques. L'intervention sanglante montre d'ailleurs une tête radiale énucléée, comme un noyau de cerise, par la pression entre condyle huméral et diaphyse radiale. Le résultat en demeure un cubitus valgus si la fracture n'est pas réduite et une limitation des mouvements par ce fragment basculé. L'ablation de la tête radiale, opération simple, donne de bons résultats chez l'adulte, mais chez l'enfant, la suppression du point d'ossification supérieur reste génératrice d'un cubitus valgus, qui augmente avec la croissance et peut devenir considérable. Il importe donc de replacer et de fixer en position correcte le fragment céphalique. L'opération de transfixion par broche traversant articulation et tête radiale, exécutée par Judet, remplit ce but. Une fois l'enchevillement fut réalisé avec un poinçon, les autres fois à la broche. Une certaine rigidité de la broche est nécessaire, et la broche de Kirschner de 18-10 peut convenir. C'est à ciel ouvert, par voie postérieure, que la réduction et l'enchevillement ont été exécutés.

Sur les 4 cas opérés, un résultat est médiocre, car la réduction était insuffisante, et la broche a été enlevée trop tôt, d'où glissement secondaire du fragment céphalique du radius. Il importe donc de laisser l'embrochement en place durant trois semaines environ, sur le coude plâtré à angle droit, et le plâtre a été maintenu un mois. Dans ces conditions, les résultats immédiats sont parfaits, l'articulation supporte parfaitement le passage de la broche. Les résultats éloignés s'avèrent bons, avec prono-supination presque totale, flexion correcte ou normale. Mais l'extension peut rester un peu limitée, comme dans la plupart des fractures articulaires du coude, ce qui, d'ailleurs, ne gêne pratiquement pas la fonction du coude.

Pour savoir l'influence réelle de la transfixion du cartilage de l'extrémité supérieure du radius sur la croissance, nous ne disposons que de résultats de quelques mois, et d'un seul un peu éloigné, remontant à deux ans et demi. Dans ces conditions, la traversée du cartilage paraît être restée sans effet nocif. En effet, aucun cas ne présente de cubitus valgus par raccourcissement du radius.

*Fracture de l'extrémité inférieure de l'humérus.* — L'indifférence de l'articulation vis-à-vis du matériel de synthèse a naturellement conduit à encheviller de manière analogue les fractures transarticulaires de l'extrémité inférieure de l'humérus.

Ici, le problème était différent : la réduction de ces fractures, par voie externe, est presque toujours facile dans les premières heures suivant la fracture, mais la contention demeure souvent difficile, à moins de fléchir l'avant-bras à angle aigu sur le bras. Cette attitude n'est pas recommandable, car elle favorise ou provoque des troubles circulatoires parfois graves. Or, le relâchement de la flexion de l'avant-bras entraîne le glissement en arrière du fragment inférieur, d'où tendance à la reproduction du déplacement primitif. Après réduction en flexion, une broche permet de solidariser épiphyse humérale et diaphyse. Elle est enfoncée dans le condyle externe, facilement accessible sous la peau en position de flexion, un peu obliquement de dehors en dedans, pour atteindre le canal médullaire et y pénétrer. Sous écran, la manœuvre est facile, et le coude peut ensuite être replacé à angle droit ou même obtus, sans que ce déplacement se reproduise. Un plâtre fixe le membre dans cette position. La broche est enlevée le vingtième jour, le plâtre le trentième.

Dans les 3 cas ainsi traités, l'œdème et la douleur ont été pratiquement nuls. Ayant eu quelques échecs et même quelques complications dans l'emploi des autres méthodes et de l'extension continue par broche extra-articulaire, ce procédé d'embrochement transarticulaire nous paraît intéressant. Le plâtre à angle droit présente, d'ailleurs, l'avantage de la possibilité d'un examen radiologique de face et permet d'apprécier le degré de valgus ou de varus du coude, impossibles à apprécier sur un coude fortement fléchi.

Trois observations nous permettent de porter un premier jugement favorable sur cette méthode. Nous les numéroterons V, VI et VII.

Obs. V. — Guy L..., âgé de huit ans, est soigné le 7 mai 1946, pour fracture transversale sus-condylienne à grand déplacement. Réduction sous écran. Broche. La radiographie de contrôle montre une réduction imparfaite du décalage. La broche est enlevée le 27 mai, le plâtre le 31. Neuf mois plus tard, le 24 février, le résultat est parfait. La flexion atteint 40°, celle du côté sain allant jusqu'à 35°. Le coude peut atteindre l'hyperextension. Il n'existe ni cubitus varus, ni cubitus valgus, ni atrophie. Nous regrettons l'absence de radiographie de contrôle éloignée.

Obs. VI. — Claude A..., sept ans, présente le 23 septembre 1946, une fracture transversale sus-condylienne droite avec grand déplacement antéro-postérieur et transversal. Réduction sous écran radioscopique, et fixation par broche de Kirschner pénétrant par le condyle externe, poussée jusque dans le canal médullaire. Pas d'œdème appréciable. les jours suivants. Ablation de la broche le 10 octobre et du plâtre le 24. Le 30 janvier 1947, quatre mois après l'accident, la mobilité du coude est normale sauf pour la flexion, pour laquelle il manque encore une course de 20 degrés. Bon résultat radiologique.

Obs. VII. — Dans l'observation VII, nous manquons des premières radiographies, tout le travail ayant été fait sous radioscopie. C'est très regrettable, le résultat éloigné fonctionnel et esthétique étant excellent. Le contrôle radiographique à la date du 20 février 1947 montre une très bonne réduction de face, avec léger butoir antérieur, pratiquement négligeable.

*Décollement épiphysaire de l'extrémité inférieure du fémur.* — Dans un cas récent, nous n'avons pas hésité à utiliser une broche transarticulaire pour un

décollement épiphysaire de l'extrémité inférieure du fémur. Il s'agissait d'un petit malade présentant une maladie de Chauffard-Still, en amélioration actuellement. Les genoux étaient fixés en flexion. Au cours d'un exercice de massage et mobilisation exécutée en ville, survint une fracture ou plutôt une sorte de décollement — fracture de l'extrémité inférieure du fémur. La réduction ne se maintenant pas, ainsi que l'indiquaient les manœuvres sous bonnette, nous avons embroché, dans la meilleure position de réduction possible, le bloc des condyles fémoraux et la diaphyse fémorale, la broche pénétrant jusque dans le canal médullaire. Le genou a été plâtré. Depuis trois semaines, la broche reste parfaitement tolérée mais nous la laissons en place pour quelques jours encore, craignant que la soudure osseuse ne se fasse plus lentement au fémur qu'à l'humérus, surtout sur ce terrain extrêmement décalcifié. Nous avons finalement laissé cette broche un mois sans aucun incident.

Dans l'ensemble, les cas rapportés ne sont pas encore assez nombreux, nous n'avons pas le recul suffisant pour permettre des conclusions définitives.

Néanmoins, deux faits nous paraissent possibles à établir :

1° La transfixion articulaire par broche est parfaitement tolérée, sans incident, au coude, et, semble-t-il, au genou. Bien entendu il s'agit de transfixion de contention, et non pour traction.

2° Le cartilage de conjugaison de l'os long peut être traversé sans inconvénient apparent, au moins durant plusieurs semaines, par une broche de moyen calibre.

Nos résultats les plus éloignés dépassant deux ans, aucune conclusion définitive ne peut donc être tirée de nos observations sur le devenir de l'accroissement osseux, bien qu'il paraisse continuer normalement, au premier abord.

Les cas se rapportant aux fractures de la tête radiale nous montrent de bons résultats, sauf dans un cas où la broche a été retirée trop précocement. Elle doit rester au moins quinze jours, sinon trois semaines, en place. La reposition de la tête nécessite une réduction sanglante avant l'embrochement. L'utilité de conserver la tête radiale pour éviter le cubitus valgus secondaire avait été parfaitement vu par le professeur Ombrédanne. Nous l'avons vu exécuter une reposition de la tête, fixée à la diaphyse par un petit enchevillement par greffon osseux, enfoncé verticalement, traversant la tête pour pénétrer dans le col du radius.

Les cas intéressant les fractures de l'extrémité inférieure de l'humérus ont donné de bons résultats immédiats, avec un minimum d'œdème et de troubles circulatoires, et d'excellents résultats éloignés, bien que la réduction anatomique n'ait pas toujours été parfaite. Le décalage des deux fragments, en particulier, n'a pas été correctement réduit dans une des observations. Cela tient au fait que pour pratiquer l'enchevillement sous écran, l'opérateur a été obligé de plier le coude en rotation interne contre la table radiologique. Mais en orientant différemment l'ampoule et l'écran, nous devons éviter à l'avenir ce défaut.

Le seul cas intéressant le genou est trop récent pour que nous nous permettions d'en tirer d'autre conclusion que la tolérance de la grosse articulation du genou à la broche qui la traverse.

Il est entendu que la contention des fractures des os longs par enchevillement à la broche est employée depuis des années. La thèse de Samain, en particulier, nous donne la description détaillée de l'ostéosynthèse temporaire discrète. Tantôt la fixation des fragments est assurée par un enchevillement transfragmentaire oblique, tantôt par un enchevillement médullaire. C'est le cas dans certaines fractures des deux os de l'avant-bras chez l'enfant, dans les fractures de la clavicule traitées suivant le procédé de Godard, dans les fractures d'autres os tels que l'humérus (Laurence). Tous les auteurs ont insisté sur la bonne tolérance des os à ce système de synthèse.

Il est remarquable que les articulations supportent aussi parfaitement la traversée par une broche, laissée vingt jours et plus en place. Mais il faut

opposer totalement ces simples embrochements de contention, aux embrochements de traction, dans lesquels la broche, à moins d'être fixée dans la corticale diaphysaire, traverse chez l'enfant le tissu spongieux de l'épiphyse, le coupe, et risque, en labourant l'articulation, de déterminer des arthrites purulentes. Notre but, en vous présentant les observations de Jean Judet et celles du service, a été simplement d'attirer votre attention sur ce point, étant donné les possibilités nouvelles qu'offre l'embrochement transarticulaire. Nous ne voulons pas tirer encore de conclusions prématurées de nos tentatives, mais nous devons remercier Jean Judet de nous avoir montré le chemin d'une méthode qui paraît présenter un réel intérêt.

Depuis l'impression de ce rapport, nous avons continué à utiliser cette technique avec de bons résultats, et nous l'avons appliquée, entre autres cas, à une fracture de l'extrémité d'un métacarpien.

## *Thrombose traumatique de l'artère humérale droite,*

par M. **P. Bastien** (de Dunkerque).

Rapport de M. Rudler.

M. P. Bastien nous a adressé une intéressante observation de thrombose traumatique de l'artère humérale, dont je vais vous donner lecture, ainsi que des commentaires de l'auteur, qui témoignent de sa haute culture chirurgicale.

M. D..., cinquante-huit ans, entre le 24 mai 1943 dans le service de chirurgie de l'hôpital de Dunkerque. Il a été victime, quatre jours auparavant, d'un accident d'automobile. Soigné chez lui pour des plaies superficielles des membres inférieurs et une contusion du coude droit, il a présenté dès son accident des signes pathologiques au niveau de l'avant-bras et de la main : décoloration des téguments, engourdissement, parésie des doigts, douleurs. Ces signes s'aggravant, le blessé est hospitalisé.

A l'examen, on note un important œdème du coude, souligné par une large ecchymose postérieure. L'avant-bras est d'aspect cireux, les doigts et la main fléchis, livides, L'impotence du coude paraît totale, les mouvements des doigts très limités. La palpation de l'olécrâne et de l'extrémité inférieure de l'humérus réveille d'assez vives douleurs. On ne perçoit aucun battement artériel au niveau de l'avant-bras. L'exploration au Pachon permet de constater la suppression complète des oscillations. Par contre, à la partie moyenne du bras, on décèle aisément les battements de l'humérale. Une radiographie du coude montre l'existence de fractures sans déplacement de l'extrémité inférieure de l'humérus et de l'olécrâne.

L'indice oscillométrique aux deux jambes est de 2,5. Par ailleurs, on ne révèle aucune modification cardiaque à l'auscultation.

L'arrêt de la circulation artérielle paraît évident.

S'agit-il d'une compression par un hématome ou d'une thrombose ? L'intensité des signes d'ischémie fait évidemment préférer la seconde hypothèse.

On décide d'intervenir immédiatement pour explorer le trépied artériel.

Anesthésie générale au Schleich.

Incision de la partie moyenne du bras au pli du coude, le long du trajet huméral. Le tissu cellulaire est très œdématié, truffé de petits foyers de suffusion sanguine. La tranche de section laisse échapper un liquide rosé.

Incision de l'aponévrose. On repère l'artère humérale à l'union du tiers moyen et du tiers inférieur du bras. Le tissu périvasculaire est infiltré de sérosité, ainsi que l'adventice artérielle. L'humérale bat faiblement. On prolonge l'exploration vers le pli du coude. A 4 centimètres environ au-dessus de la bifurcation, on constate l'existence sur une hauteur de 1 centimètre et demi d'une dilatation en fuseau, dont le plus grand diamètre déborde de 3 millimètres sur celui de l'artère sus- et sous-jacente. Ce fuseau d'une coloration noirâtre limite la zone des battements artériels, qui, très faibles au-dessus de lui, s'arrêtent nettement au-dessous.

La dissection est prolongée jusqu'à la bifurcation radio-cubitale. Tous les tissus sont infiltrés de sang et d'œdème, mais l'artère ne présente plus de modifications de sa morphologie.

Il s'agit donc d'un foyer traumatique artériel.

L'artériotomie avec ablation du caillot semble inutile quatre jours après l'accident. L'artériectomie paraît être le traitement le plus indiqué, pour supprimer les phénomènes de vaso-constriction périphérique et favoriser éventuellement l'établissement d'une circulation collatérale. Elle est effectuée sur une longueur totale de 5 centimètres, en amont et en aval de l'obstruction. Au niveau de la section les tissus sont normaux, sans aucune trace d'athérome.

Suture de l'aponévrose et de la plaie.

Le fragment artériel a été examiné par le professeur agrégé Driessens.

« Lésions d'artérite oblitérante aiguë typique, avec présence dans la lumière artérielle d'un volumineux caillot adhérant nettement en de nombreux points à l'endartère. Celle-ci, à ces niveaux, présente des lésions accusées consistant en abrasion du revêtement endothélial recouvert de fausses membranes fibrineuses, en infiltrations hémorragiques de la portion immédiatement sous-jacente. Il s'agit manifestement d'une artérite aiguë, thrombosante, d'origine traumatique. »

L'intervention n'apporte aucune amélioration circulatoire et des signes de gangrèène apparaissant, l'amputation de l'avant-bras au tiers supérieur fut pratiquée trois jours plus tard.

La récidive de la gangrène au niveau du moignon nécessita quarante-huit heures après l'amputation du bras au tiers inférieur.

Dès lors, évolution normale.

Il s'agit bien, dans cette observation, d'une thrombose artérielle d'origine traumatique. C'est un type rare de lésion vasculaire, occasionnée par un traumatisme violent et coexistant généralement avec une fracture.

On l'appelle dans les observations similaires que nous avons consultées : rétrécissement aigu traumatique artériel, oblitération artérielle traumatique, artérite traumatique.

Le terme de thrombose traumatique semble mieux convenir.

En effet, l'endothélium seul est déchiré, les autres tuniques artérielles restant intactes. La lésion endothéliale détermine la thrombose.

C'est généralement une artère saine que touche le traumatisme, mais l'existence d'une artérite antérieure peut favoriser la formation du caillot [Uluhogian (1), dans un cas de maladie de Buerger].

Les signes cliniques imposent très vite après l'accident le diagnostic d'oblitération artérielle.

Dès lors, l'intervention doit être exécutée le plus vite possible « La valeur des résultats est en fonction de la précocité de l'intervention ». (Auvray.)

L'hospitalisation tardive de notre blessé n'a pas pu nous permettre cette action précoce.

Quelle est la conduite à tenir ?

Matry (2) intervient immédiatement et, après artériotomie, enlève le caillot. L'opéré guérit.

Auvray obtient le même résultat quatre jours après le traumatisme, alors qu'il existait un début de gangrène.

Mais la perméabilité artérielle se maintient-elle ?

Pierre Mocquot et Paul Moure (3) craignent la reproduction de la thrombose, à cause de la lésion endothéliale.

Dupont et Evrard (4) ont réalisé une artériectomie axillaire dès l'accident. Une

(1) Uluhogian (L.). *Annali Italiani di Chirurgia*, vol. IX, fasc. 2, 28 février 1930, 122 à 138.

(2) Matry. Contusion violente de la cuisse gauche. Fracture ouverte du fémur. Contusion de la fémorale. Oblitération immédiate. Artériotomie. Guérison.

(3) Rapport de M. Pierre Mocquot. *Société de Chirurgie*, séance du 18 avril 1928. Discussion : M. Paul Moure.

(4) Dupont et Evrard. Rétrécissement aigu traumatique de l'artère axillaire. *Annales d'Anatomie Pathologique médico-chirurgicale*. 13, n° 6, juin 1936, 755.

gangrène est apparue et a nécessité la désarticulation de l'épaule. C'est la technique que nous avons suivie, sans obtenir un meilleur résultat.

L'ablation, même précoce du caillot, n'empêche pas toujours la récidive de l'oblitération. L'artériectomie permet de restreindre les phénomènes de vaso-constriction périphérique et de faciliter ainsi l'établissement d'une circulation collatérale.

Là réside en effet le problème.

Toutes les causes qui s'opposent à l'établissement de la circulation collatérale après ligature, se retrouvent ici. Il s'y ajoute en outre la compression des artérioles par les hématomes musculaires.

Mais par contre, dans des cas favorables, la circulation peut se rétablir spontanément, sans intervention artérielle.

C'est ainsi que, dans le cas de Nandrot (5), le blessé, opéré au vingt-cinquième jour pour fracture de l'extrémité inférieure de l'humérus, présentait une oblitération de l'artère humérale. La circulation s'était rétablie après une période de troubles circulatoires de l'avant-bras et de la main.

Je voudrais ajouter à l'observation de M. Bastien le résumé d'un cas observé à l'Hôtel-Dieu, dans le Service de mon Maître M. Brocq, dont l'évolution fut malheureusement comparable, mais dont l'intérêt est qu'elle nous permet d'assister aux premiers stades évolutifs.

B... (Lucien), vingt-neuf ans, imprimeur, a le genou droit coincé pendant quelques instants, le 19 mars 1947 à 12 h. 40, entre une machine à imprimer et un petit tracteur électrique.

A l'Hôtel-Dieu, quelques instants après, on constate l'existence d'une plaie superficielle transversale, longue de 6 centimètres, siégeant 1 centimètre au-dessus du pli de flexion poplité. Suture de cette plaie.

Ce n'est qu'à 23 heures que le malade commence à se plaindre de douleurs dans le mollet (crampes). Jusque-là, le membre inférieur était parfaitement normal ; on s'était même assuré, étant donné le siège de la plaie, que les oscillations étaient identiques à celles du côté opposé.

Mais, dès l'apparition des signes fonctionnels, le tableau change : membre inférieur plus froid du côté blessé, pas de pouls à la pédieuse ni à la tibiale postérieure, pas d'oscillations au tiers inférieur, oscillations faibles au tiers supérieur.

A 23 h. 30, injection intra-fémorale de 5 c. c. de novocaïne à 1 p. 100. Acétylcholine. Le blessé éprouve une sensation de chaleur dans le membre, la douleur diminue.

Le lendemain matin à 10 heures, membre inférieur froid et violacé dans son tiers inférieur. Douleur au mollet. Je conseille à M. Boreau d'aller vérifier l'artère poplitée.

« Longue incision dans l'axe du creux poplité. Découverte des vaisseaux. Veine intacte. Artère thrombosée sur 5 centimètres environ au niveau de l'insertion supérieure des jumeaux, avec une portion qui paraît complètement étranglée. Battements normaux au-dessus. Artériectomie de 6 centimètres. »

Malgré cette intervention relativement précoce, les choses ne s'arrangent pas. Le membre inférieur est réfrigéré par des vessies de glace, des infiltrations lombaires sont associées à des injections intra-artérielles de novocaïne. L'état local s'aggrave cependant, ainsi que l'état général. Cinq jours après, le 25 mars, je fais pratiquer une amputation basse de cuisse (Hébert).

Guérison.

Voilà donc une observation qui confirme la gravité de ces thromboses arté-

(5) Nandrot. *Bulletins et Mémoires de la Société Nationale de Chirurgie*, 61. n° 27, 2 novembre 1935, 1105.

rielles traumatiques et qui est de nature à enlever à M. Bastien ses regrets de n'avoir pas vu plus tôt son blessé. Il est vrai qu'il eût peut-être fallu faire une artériotomie avec ablation du caillot, et non une artériectomie. Même si l'artère doit s'oblitérer à nouveau, ce sursis donne peut-être à la circulation collatérale le temps de s'établir.

Je vous propose de remercier M. Bastien, et de publier son travail dans nos Mémoires.

M. **Brocq** : Lorsque j'étais assistant du professeur Lejars, à Saint-Antoine, j'ai opéré, il y a environ vingt-cinq ans, une malade qui présentait deux ou trois jours après un traumatisme de la face interne du bras, des phénomènes extrêmement alarmants : œdème dur et violacé de tout le membre supérieur, refroidissement de ce bras, douleurs très violentes, intolérables.

J'ai découvert l'artère humérale au niveau de la moitié supérieure du bras. Le vaisseau était induré, rétréci et sans battement sur une longueur de 5 à 6 centimètres. J'ai pratiqué une artériectomie sur 6 centimètres environ. Le lendemain, amélioration extraordinaire des troubles circulatoires et retour rapide à un état assez voisin de la normale avec, cependant, dans les suites éloignées, la persistance d'un certain degré de sclérose des muscles du membre supérieur compatible avec une fonction convenable. Tels sont les souvenirs que j'ai retenus, après bien des années, de cette observation.

M. **Louis Bazy** : Si j'ai bien entendu l'intéressant rapport de M. Rudler, dans aucune des observations qu'il nous à rapportées, il n'a été fait usage d'un anticoagulant, héparine ou dicoumarine. C'est pourquoi je pense, comme M. Rudler, que l'indication opératoire dans les lésions du genre de celles qu'il a analysées devrait viser, non à une artériectomie, mais à une artériotomie avec ablation du caillot qui aurait plus de chance de réussir si, comme on est peut-être en droit de le penser aujourd'hui, l'action d'un anticoagulant assurait un succès plus certain aux opérations vasculaires.

## *Gastrectomie d'urgence pour récidive de perforation d'un ulcère duodénal, huit jours après une première perforation traitée par suture. Guérison,*

par M. **P. Lanthier** (de Maubeuge).

Rapport de M. J. Mialaret.

M. Lanthier nous adresse l'observation suivante :

M. D..., homme de quarante-huit ans, présente le 22 janvier 1947, à 9 heures, un tableau typique de perforation ulcéreuse. Il est opéré quatre heures plus tard. La perforation qui siège au bord supérieur de D1, devant le pédicule hépatique, est de la taille d'une pièce de 50 centimes. Les bords sont indurés, friables, l'aspect inflammatoire est manifeste, la palpation montre derrière D1, une grosse induration pancréatique. L'examen révèle en outre, un deuxième ulcère non perforé de la petite courbure.

La solution la plus logique serait de faire une gastrectomie, mais comme elle serait très difficile, car l'ulcère est très à droite, devant le pédicule hépatique, on se contente de la simple suture de la perforation, car les tissus sont friables. Epiplooplastie. Drain sous-hépatique.

Suites opératoires normales, pendant huit jours. A cette date, 29 janvier 1947, à 20 heures, le malade présente une douleur en coup de poignard et un syndrome typique de perforation. On réintervient immédiatement, sous anesthésie locale, après injection intraveineuse de Duna 13. M. Lanthier constate que la suture de l'ulcère a lâché et se décide à faire une gastrectomie.

Il s'aperçoit que la perforation qui siège au bord supérieur de D1, ne répond qu'à une petite partie de l'ulcère, celui-ci, en effet, du diamètre d'une pièce de 20 francs, occupe toute la face postérieure du duodénum et pénètre dans le pancréas.

Libération et section du duodénum, au niveau du *genu superius*. Gastrectomie type Polya. 200.000 unités de pénicilline, dans la cavité péritonéale. Drain sous-hépatique. Suites normales, malgré une hyperthermie de quarante-huit heures. Guérison.

Cette évolution, dit M. Lanthier, manifeste l'insuffisance de la simple suture, la nécessité et l'efficacité de la gastrectomie, dans certains cas de perforation.

Avant de revenir sur ce point, et après avoir remercié l'auteur de nous avoir communiqué cette observation, je me permettrai de regretter qu'elle ne nous fournisse pas un certain nombre de renseignements que je crois importants et qui manquent trop souvent, aussi bien dans les publications que dans les observations que l'on peut recueillir dans les services parisiens, et je profiterai de cette occasion pour rappeler qu'il serait très désirable de connaître les antécédents du malade qui présente un ulcère perforé, depuis combien de temps il souffrait, avec quel rythme, si l'ulcère était connu, s'il avait été soigné, s'il avait été traité, comment et depuis combien de temps, si la perforation était survenue à l'acmé d'une poussée ulcéreuse, etc. L'indigence de ces renseignements contraste toujours, dans les observations, avec le luxe de détails, sans aucun intérêt, sur la nature, la variété et l'abondance du contenu gastrique épanché dans le péritoine. Or, c'est par l'accumulation des observations complètes et la comparaison des antécédents de la perforation et des résultats éloignés de la suture que nous pouvons espérer un jour arriver à connaître de façon assez précise les ulcères qui continueront à souffrir après simple suture, connaissance qui, au moment de l'opération, tout autant que l'horaire de la perforation et les constatations opératoires, servira à fixer la conduite à tenir et l'opportunité de la suture ou de la gastrectomie d'emblée.

M. Lanthier nous communique donc une observation de perforation itérative. Sous cette dénomination, sont habituellement confondus des cas bien différents : les perforations tardives et les perforations précoces.

Les perforations tardives de l'ulcère déjà suturé ou d'un autre, préexistant ou apparu depuis l'opération, ne sont en rien différentes, du point de vue pathogénique ou clinique, du premier accident et la thérapeutique peut en être la même. On peut considérer que la gastrectomie immédiate se trouve là particulièrement indiquée, on peut considérer aussi, comme pour la première perforation, que mieux vaut d'urgence, simplement la suturer et pratiquer plus tard la résection gastrique. Nous ne discuterons pas maintenant cette question et n'envisagerons pas les perforations tardives.

Les perforations itératives précoces sont beaucoup plus intéressantes et beaucoup moins connues. Ce sont celles qui surviennent pendant les premiers jours qui suivent la suture : les douze ou quinze jours de la période post-opératoire normale. Plutôt que de la perforation d'un deuxième ulcère situé à distance du premier, hasard presque aussi exceptionnel que la perforation simultanée de deux ulcères, il s'agit en règle d'une nouvelle perforation d'un ulcère déjà suturé, c'est-à-dire, car il vaut mieux l'appeler de son vrai nom, d'une désunion de la suture. C'est le cas de M. Lanthier. Ils paraissent rares, si l'on en juge, d'après les publications de Mourgues qui, sur 3 péritonites après suture, vérifiées à l'autopsie, signale dans un cas, une désunion évidente. Zacher en rapporte 2, Pop et Nana, 2. On les verrait sans doute singulièrement plus fréquentes, si les autopsies étaient régulièrement pratiquées.

A quoi attribuer cette déhiscence ?

a) *A une malfaçon technique*, parfois. Suture trop superficielle ou insuffisamment serrée, surtout s'il s'agit de ces ulcères entourés d'une zone calleuse indurée et friable où les fils coupent et menacent d'agrandir la perforation. Malgré la plicature destinée à la protéger, malgré l'épiplooplastie complémentaire

qui la renforce — et à plus forte raison si on les néglige — cette suture est singulièrement fragile et il est à vrai dire, surprenant, non qu'elle lâche parfois, mais bien plutôt qu'elle tienne si souvent.

b) *Mais c'est surtout l'évolution même de l'ulcère perforé* qui commande dans certains cas, la déhiscence.

Sans revenir sur la distinction qui a été très exagérée entre les ulcères vieux dont la perforation serait mécanique et surviendrait en fin d'évolution, et les ulcères jeunes, aigus, infectieux qui se constituent, creusent et se perforent presque d'emblée, il est indiscutable que, dans nombre de cas, le processus qui a causé la perforation continue après la suture et malgré elle.

Toutes les statistiques signalent que l'on rencontre d'autant plus fréquemment des perforations de calibre important que l'on intervient plus tardivement, ce n'est pas une coïncidence fortuite. Bager a beaucoup insisté sur ce point. L'orifice s'agrandit, dit-il, avec le temps qui passe. C'est que le processus causal, la nécrose massive par thrombose, continue. Pourquoi s'arrêterait-il dès que s'est constituée la perforation minime initiale ? Si la suture passe trop près des bords de l'orifice et si la nécrose la dépasse, comment serait-elle hermétique ?

Pour les ulcères jeunes à orifice petit et à bords non calleux, on a invoqué, pour expliquer la déhiscence, l'infection des berges de la perforation. Le passage des fils dans cette zone serait particulièrement néfaste. Judine, pratiquant l'autopsie systématique, constate, dans de nombreux cas, que, si la cicatrisation en surface de l'ulcère enfoui assure un hermétisme suffisant, à l'intérieur, il est toujours en évolution et l'on trouve à côté de lui, sous la muqueuse, de nombreux ulcus de dimensions variées, habituellement petits, souvent à l'endroit même où les fils de suture ont pénétré jusqu'à la muqueuse ou l'ont traversée. Parfois ces ulcères nouvellement formés près des sutures se sont perforés à l'extérieur, alors que la cicatrisation de l'ulcus central était presque complète.

c) *Enfin ce sont parfois les conditions mêmes de la cicatrisation* de l'ulcère perforé qui expliquent la déhiscence.

La cicatrisation débute par le péritoine. Le revêtement péritonéal protège le développement beaucoup plus lent et tardif du tissu conjonctif jeune qui va combler la perte de substance musculaire. En cas de perforation siégeant à l'union de la portion duodénale recouverte de péritoine et de celle qui en est dépourvue, au bord supérieur de D1 par exemple, la suture permet la cicatrisation de la portion de l'ulcère qui correspond à la partie péritonisée mais non celle qui creuse le pancréas. Une observation de Klage le rappelle. Pratiquant une gastrectomie, onze jours après la suture de la perforation d'un gros ulcère duodénal, il constate que celui-ci pénètre, en arrière, dans le pancréas. Sa partie antéro-supérieure seule s'était perforée. Suturée, elle était cicatrisée, mais toute la portion postérieure térébrante de l'ulcère ne présente aucun signe de cicatrisation.

Il n'est donc pas surprenant qu'une nouvelle perforation puisse se produire à la jonction des zones péritonisée et sous-péritonéale, au niveau du bord supérieur de duodénum. L'observation de Lanthier en est un nouvel exemple.

*Cliniquement*, les cas analogues au sien sont très rares. Il est exceptionnel que la nouvelle perforation entraîne le tableau brutal de l'accident typique ; le plus souvent, la déhiscence se produit à bas bruit, chez un opéré encore fatigué, à la date souvent où les gaz, la première selle, semblent suffire à expliquer des coliques douloureuses violentes ou une légère tension abdominale. Une nouvelle ascension de température est mise sur le compte d'une complication pulmonaire. On ne réintervient pas. La mort est rapide et sa cause exacte reste ignorée. Si l'autopsie n'est pas pratiquée, on ne pense pas assez à la perforation itérative précoce. Elle est considérée comme rare, alors qu'elle est vraisemblablement assez fréquente.

Parfois, au lieu d'une péritonite, la déhiscence de la suture entraîne simplement, dans les cas qui avaient été drainés, une fistule gastrique ou duodénale, mais c'est malheureusement exceptionnel et il serait illogique de n'admettre

la désunion que dans ces cas évidents comme le fait Bager qui, sur 1.300 sutures d'ulcères perforés, ne compte que 24 cas de sutures insuffisantes, sous prétexte qu'il ne constate que 24 fistules. R. Bernard l'a dit de façon singulièrement expressive : « si l'on ne trouve qu'un nombre infime de fistules duodénales après ulcère perforé, la raison pour nous est facile à comprendre, la plupart n'ont aucune expression clinique ou plutôt n'en ont qu'une : la mort du malade ».

*Du point de vue thérapeutique :* Pour éviter que la suture ne lâche, il faut d'abord qu'elle soit bien faite. On en connaît les règles. Il faut aussi n'y avoir recours que dans les cas qui ne présentent pas, *a priori*, un trop grand risque de désunion. Sinon, la gastrectomie, à condition bien entendu qu'elle soit réalisable par ailleurs, est préférable en cas de perforation très large, entourée d'une callosité importante, en cas de perforation siégeant au bord supérieur du duodénum, si l'on craint un gros ulcère postérieur térébrant, et même si l'orifice extérieur est petit, en cas de vastes perforations de la petite courbure où les plicatures même étendues risquent de n'être pas étanches. Il est vrai, comme l'a dit, ici même M. Gueullette, qu'il n'est pas de cas où la suture soit absolument impossible. Reste à savoir si elle est satisfaisante et si la gastrectomie immédiate ne donne pas plus de sécurité, à condition bien entendu qu'elle puisse être raisonnablement pratiquée.

En cas de perforation itérative précoce par désunion de la suture, c'est encore théoriquement la gastrectomie qui semble la solution la plus logique et la plus sûre, mais elle est certainement assez rarement réalisable, en raison des mauvaises conditions générales et locales : aggravation de l'état général par péritonite, chez un sujet récemment opéré — et déjà d'une péritonite — ulcères le plus souvent calleux, adhérents, difficiles, car s'il s'agissait de petits ulcères « faciles », la suture n'aurait pas lâché. La gastrectomie pourra donner des succès. L'observation de M. Lanthier en est la preuve, mais les cas analogues sont trop rares pour que l'on puisse apprécier la gravité réelle de l'intervention pratiquée dans de telles conditions et sa supériorité sur les moyens palliatifs habituellement utilisés : nouvelle suture, épiplooplastie, gastrostomie par l'orifice de perforation, etc.

M. Lanthier a obtenu par la thérapeutique la plus rationnelle et la plus hardie, la guérison d'un cas particulièrement grave et je crois que l'Académie peut le féliciter de ce beau résultat.

Il resterait à étudier de façon plus générale, la question si importante des résultats de la suture, toujours imprécise, malgré le nombre énorme de publications, car il est bien évident qu'il ne suffit pas de dire, d'après les statistiques, que la suture donne tel ou tel pourcentage de guérisons opératoires et de bons résultats éloignés et qu'il vaudrait mieux savoir quels sont les ulcères qui, malgré la suture, meurent ou recommencent à souffrir, pour pouvoir le prévoir, et faire à ceux-là, si elle est réalisable, une gastrectomie d'emblée.

Il resterait à parler aussi de l'évolution des idées sur le traitement d'urgence des perforations ulcéreuses en France et dans le monde, depuis que nous avons repris le contact avec la chirurgie étrangère. La majorité des chirurgiens américains ne semblent pas favorables à la gastrectomie d'urgence. On sait même que certains auteurs anglo-saxons n'ont pas hésité à proposer dans certains cas d'ulcère perforé l'abstention opératoire, l'intervention étant remplacée par l'aspiration gastrique et la pénicillinothérapie. Cependant la pratique de la résection immédiate se développe considérablement en France, sinon à Paris, et particulièrement dans la région du Nord. C'est à Lille qu'ont été présentés les deux travaux récents de langue française les plus remarquables sur la question : l'intéressant rapport de Verhaeghe et Salembier à la Société de Chirurgie de Lille, qui étudie 726 cas d'ulcères perforés opérés dans la région, dont 165 gastrectomies d'urgence avec une mortalité de 13 p. 100, alors que celle de 314 sutures simples atteint 25 p. 100 et celle de 247 sutures avec gastro-entérostomie, 17 p. 100.

C'est aussi la magnifique statistique de Samain, de Cambrai, encore inégalée à notre connaissance, de 23 cas de gastrectomies d'urgence pour ulcère perforé, sans mortalité. Mais ce serait sortir du cadre de ce rapport et ces questions feront l'objet d'un travail ultérieur.

---

## COMMUNICATIONS

### *La « pénicilline-retard »,*

par MM. **Jean Chavannaz** et **Henri Léger** (de Bordeaux),

Nul ne saurait contester les immenses avantages thérapeutiques de la merveilleuse découverte de Sir Alexander Flemming. Mais si les indications chirurgicales de la pénicilline sont, momentanément au moins, codifiées (et nous ne les remettrons pas en question), force nous est de noter une évolution dans la pratique journalière. Car, en France, la posologie a connu, au début et par nécessité, un dirigisme strict.

Réservée, au début, à quelques malades sélectionnés, en observation dans un service d'hôpital déterminé, quels que soient leur âge, leur maladie ou leur situation de fortune, la pénicilline est, en effet, maintenant délivrée sur simple ordonnance médicale.

Cependant, si nous pouvons nous réjouir de ce retour au libéralisme thérapeutique, conforme aux traditions médicales, notons que le médecin praticien peut difficilement assumer, à lui seul, la responsabilité et la charge du traitement.

La préparation de la pénicilline, la conservation de la solution en frigidaire, la préservation de la solution, la multiplicité des injections, — tous ces détails, secondaires pour les chirurgiens, tous ces inconvénients minimes qui ne peuvent, un instant, entrer en balance avec les avantages essentiels du médicament —, concourent encore dans la pratique à réserver cette thérapeutique à un malade hospitalisé ou, tout au moins, soumis à une surveillance étroite.

Devons-nous nous estimer satisfaits ?

Est-il possible, au contraire, de perfectionner la pénicillinothérapie, telle qu'elle est utilisée ordinairement en France ? Certes, oui.

Certains ont préconisé d'augmenter considérablement les doses employées, de façon à renforcer et à prolonger l'action du médicament. Mais l'élimination d'une dose unique de 1 million d'unités est complète en seize à dix-huit heures. D'autres ont cherché à obtenir une pénicilline plus active ; d'autres, enfin, une pénicilline stable, se conservant à la température ordinaire. Tout récemment, Ramon montrait l'influence du formol pour stabiliser la pénicilline.

Enfin et surtout, pouvons-nous simplifier la technique habituelle des 8 injections par vingt-quatre heures, sans compromettre la guérison ? Sans nul doute, oui.

L'adoption d'un véhicule-retard apparaît comme un artifice technique capital en la circonstance. Mais son choix reste délicat, car il faut utiliser un produit facile à se procurer, n'altérant pas l'activité de la pénicilline, aisé à préparer et à injecter.

Il faut enfin, si possible, que l'injection soit indolore, que la résorption soit lente mais complète, que l'action soit durable et régulière.

Le problème paraît résolu à l'étranger par l'emploi de cire d'abeilles ou de certaines résines.

En France, quelques auteurs ont remarqué que la dissolution de la pénicilline, dans quelques centimètres cubes de sang prélevé au malade, permettait pratiquement de ne plus faire que trois injections par jour, tout en bénéficiant de l'action supplémentaire de l'auto-hémothérapie.

Notre étude a porté uniquement sur un produit français : « le subtosan 25 » sans électrolytes (polyvinyl-pyrrolidone) présenté, pour le moment, en ampoules stériles de 10 c. c. (qui ne se trouvent pas encore dans le commerce).

L'emploi du subtosan 25 ne comporte aucune difficulté. La dissolution de la pénicilline s'effectue comme avec un sérum physiologique, malgré la viscosité. Pour une dose de 200.000 unités de pénicilline par vingt-quatre heures, nous avons commencé par faire 3 injections par jour — c'est la technique que nous avons signalée le 15 septembre dernier, au Congrès international de Chirurgie de Londres. — Depuis, nous nous sommes rendu compte qu'une injection unique par vingt-quatre heures donnait les mêmes résultats cliniques.

Cette piqûre indolore ne détermine aucune réaction appréciable et la résorption est complète.

Les résultats cliniques obtenus dans les cas les plus divers : péritonite appendiculaire, septicémie *post abortum* notamment, permettent d'affirmer que cette injection de « pénicilline-retard » a des effets thérapeutiques égaux — ou même supérieurs — à la même quantité de pénicilline fractionnée en 8 doses.

Les tests biologiques montrent que la courbe de la teneur du sang en pénicilline monte très rapidement et qu'elle décroît presque aussitôt, de façon à revenir à zéro en trois heures dans la méthode ordinaire.

Avec le « subtosan 25 », une dose de 60.000 unités donne un maximum légèrement supérieur et une élimination beaucoup plus lente.

Des circonstances matérielles, indépendantes de notre volonté, nous empêchent de donner, aujourd'hui, des courbes concernant l'injection unique de 200.000 unités avec du « subtosan 25 » pour les vingt-quatre heures.

Il est probable cependant que, compte tenu des variations individuelles encore mal connues, mais indiscutables et des variations pathologiques possibles, la teneur du sang en pénicilline, en fin de journée, est devenue très faible.

Comment alors expliquer cette contradiction apparente des résultats cliniques favorables avec une discontinuité d'action de la pénicilline, précisément considérée, par les classiques, comme la négation du traitement en matière de pénicillinothérapie ?

L'hypothèse la plus vraisemblable, jusqu'à nouvel ordre, est que le « subtosan 25 » permet d'obtenir, pendant quelques heures, une concentration en pénicilline dans le sang, légèrement supérieure au taux habituel, mais cette différence, *en apparence minime*, suffit précisément pour exercer une action bactéricide décisive.

Il en serait donc pour la pénicilline comme pour les sulfamides, où la quantité dans le sang — donc effectivement utilisée — reste plus importante que la dose totale administrée au malade.

Quoi qu'il en soit, nous formulons 3 conclusions : *la première :* c'est que l'emploi du « subtosan 25 » permet l'utilisation de la pénicilline, à raison de 200.000 unités par jour et *a fortiori* de doses plus élevées en une seule injection, simplification notable, économie de temps, certitude d'une rendement maximum, suppression de toutes les causes d'erreur et de contamination ;

*La deuxième :* C'est que, dans un certain nombre de cas : anthrax, furonculose rebelle, le malade, justiciable de la pénicilline, peut être traité dans les meilleures conditions, chez lui, par son médecin traitant, soit avant, soit après intervention ;

*La troisième :* C'est que l'emploi d'un véhicule-retard, tel que le « subtosan 25 », ne simplifie pas seulement le problème de la pénicilline, mais il permet d'administrer, avec le maximum d'efficacité, des produits tout à fait différents, tels que : le neptal ou l'ouabaïne. L'emploi d'un véhicule-retard serait particulièrement intéressant pour la streptomycine.

Les malades, atteints de certaines formes de tuberculose pulmonaire ou de méningite tuberculeuse doivent, en effet, recevoir 6 injections par jour pendant une période de trois à six mois au moins.

En attendant de pouvoir porter un jugement sur l'action réelle de la streptomycine, l'emploi du subtosan 25 ou d'un produit équivalent permettrait d'éviter aux malades, encore en observation, un chiffre important de piqûres, sans compromettre la poursuite d'un succès thérapeutique jusqu'alors considéré comme chimérique et que, seul, le recul du temps nous permettra peut-être, dans quelques mois, d'escompter.

## *Sur un cas d'ulcère peptique, avec fistule gastro-colique après gastrectomie. Elargissement de la gastrectomie. Cure de la fistule colique. Guérison,*

par MM. **Louis Courty** (de Lille), associé national, et **M. Gaudefroy.**

Lecteur : M. Paul Banzet.

Nous venons d'observer un cas d'ulcère peptique après gastrectomie, compliqué d'une fistule gastro-jéjuno-colique, chez un homme ayant subi, vingt ans auparavant, une résection gastrique insuffisante en étendue.

Dans la discussion en cours sur l'ulcère peptique après gastrectomie, 2 cas seulement de fistule gastro-colique ont été signalés par M. P. Banzet et par M. Lortat-Jacob.

Nous pensons que cette complication domine la réintervention qu'elle aggrave singulièrement, et pose une question de thérapeutique chirurgicale qui pourrait recevoir une solution nouvelle, à la suite des travaux de Dragstedt, comme nous le verrons plus loin.

Observation. — L... (Jean), mineur, quarante-sept ans, entre à l'hôpital Saint-Philibert, le 12 mars 1947, dans le service de chirurgie.

*Historique de la maladie.* — Ce malade a commencé à souffrir de l'estomac en 1924, il présenta alors un syndrome ulcéreux assez typique : douleurs tardives, s'accompagnant parfois de vomissements alimentaires. Ces douleurs survenaient par crises périodiques d'environ quinze jours, avec intervalle libre de plusieurs mois.

Les examens radiographiques permettent de conclure à la présence *d'un ulcère pylorique.* On conseille l'intervention chirurgicale qui est acceptée.

*Intervention chirurgicale le 20 juillet 1925.* — Antro-pylorectomie (Billroth II). Cette intervention améliore nettement le malade, mais il ressent encore de temps en temps des douleurs au creux épigastrique.

Il suit un régime.

En somme, pendant vingt ans, de 1925 à 1945, son état est assez satisfaisant, bien qu'il souffre encore de temps à autre, quand il fait des écarts de régime.

En 1945, apparaissent des signes *d'ulcère peptique :* le malade ressent des douleurs très vives, après les repas, sous forme de brûlures.

*Ces douleurs lui paraissent plus pénibles* qu'avant *l'intervention de 1925 ;* elles apparaissent de une à trois heures après les repas et se terminent par des vomissements acides.

Cette crise de 1945, dure trois semaines et, dans le courant de cette année, il maigrit de 8 kilogrammes.

En juin 1946, une nouvelle crise apparaît qui dure sans rémission jusqu'en novembre, c'est-à-dire pendant six mois, les douleurs n'ont plus d'horaire régulier, il semble bien que *l'ulcère s'extériorise.*

Puis apparaît une diarrhée *post-prondiale.*

Une radiographie confirme la présence d'un ulcère peptique.

Or, *le 10 novembre 1946*, apparaît un curieux incident, vers 4 heures du matin, le malade éprouve de vives douleurs épigastriques, il a des nausées, des coliques, doit aller à la selle, en diarrhée ; puis il vomit abondamment, d'abord les aliments qu'il a pris la veille, puis des matières *fécales.*

Il boit 2 verres d'eau pour se désodoriser la bouche et se recouche.

Vers 7 heures du matin, douleurs vives et vomissement d'une très grande quantité de matières fécaloïdes qu'il estime à plusieurs litres.

Après cet incident, tout rentre dans l'ordre, il continue à souffrir mais ne vomit plus jusqu'en février 1947.

Le 15 février 1947 : Douleurs épigastriques, coliques dans le bas-ventre, éructation à odeur fécaloïde.

Le 6 mars 1947, nouveaux vomissements fécaloïdes, et diarrhée, contenant des débris alimentaires non digérés.

Le diagnostic d'ulcère peptique avec fistule gastrocolique est évident.

Le malade entre à l'hôpital Saint-Philibert le 12 mars 1947.

*Examen direct.* — Malade très amaigri, décharné, asthénique ; état général précaire.

Les douleurs épigastriques ont disparu.

La palpation de l'épigastre est douloureuse. Clapotage à jeun.

Pouls, 80 ; température, normale ; tension artérielle, 16-9.

Globules rouges, 4.800.000 ; Globules blancs, 7.400.000.

Urée, 0,25.

*Radiographie.* — Le *lavement baryté* montre une injection du grêle au voisinage du transverse, et le passage d'une faible quantité de baryte dans l'estomac.

Le transit par le haut montre le passage immédiat d'une petite quantité de baryte dans le transverse.

La fistule gastro-jéjuno-colique est donc confirmée, mais son calibre paraît très petit.

*Intervention le 28 mars 1947.* — Anesthésie par voie intraveineuse (verdonal, 1 gr. 10). La parotomie médiane sus-ombilicale débordant largement vers l'étage inférieur.

Nombreuses adhérences viscéro-pariétales : la face antérieure de l'estomac, le transverse et plusieurs anses grêles, doivent être disséqués prudemment et séparés de la paroi antérieure de l'abdomen. Bloquage de l'espace sous-hépatique.

On reconnaît que l'intervention pratiquée, il y a vingt ans, n'a enlevé que le pylore et une partie de l'antre ; l'estomac restant est très dilaté.

Il existe un bloc viscéral induré comprenant le côlon transverse, une anse grêle, la portion horizontale de l'estomac.

Dissection de la brèche mésocolique, des 2 courbures de l'estomac ; libération et section de l'anse grêle anastomosée.

Rétablissement de la continuité par enterorraphie termino-terminale.

Dissection des adhérences unissant le côlon transverse à l'anastomose gastro-jéjunale. Au cours de cette manœuvre le côlon est ouvert, la brèche, petite, est aveuglée avec une compresse fixée par une pince de Chaput, son calibre est celui d'un petit crayon.

On résèque l'estomac, jusqu'au ras des fausses côtes gauches : la partie enlevée comprend toute la portion horizontale de l'estomac, l'anastomose gastro-jéjunale, sur laquelle se trouve l'ulcère peptique. On exécute une anastomose à la Finsterer.

Le traitement de la brèche colique est facile : elle est très petite, à son niveau le côlon n'est pas rétréci, on la suture transversalement. Drainage.

Les suites opératoires sont très simples. Le malade se remonte peu à peu, il quitte l'hôpital un mois après l'intervention.

Nous avons reçu de ses nouvelles le 2 juillet, soit trois mois après, le malade ne souffre plus, il a engraissé de plusieurs kilogrammes.

Ici, la cause de l'ulcère peptique est évidente, c'est l'insuffisance de la résection gastrique lors de la première intervention. Il est remarquable néanmoins qu'une antrectomie aussi limitée ait donné une amélioration fonctionnelle pendant près de vingt ans.

L'intérêt de cette observation tient à la présence de la fistule gastro-colique.

Dans la discussion actuellement en cours sur l'ulcère peptique après gastrectomie, 2 cas seulement en ont été rapportés, comme nous l'avions dit au début, par P. Banzet (*Acad. Chirurgie*, 1945, 466) et par M. Lortat-Jacob (*Acad. Chirurgie*, 1946, 299).

Dans le cas de M. P. Banzet, il s'agissait d'une fistule jéjuno-colique, où la brèche fut obturée par une simple suture, le malade guérit très simplement, mais l'ulcère peptique récidiva, ce qui nécessita une nouvelle intervention (la cinquième).

Le malade de M. Lortat-Jacob présentait une fistule gastro-jéjuno-colique qui nécessita une *colectomie ;* ce malade dut subir deux gastrectomies.

Dans ces deux observations, les malades récidivèrent plusieurs fois et durent subir plusieurs gastrectomies.

Il semble donc bien que dans ces cas-là, on se trouve en présence d'un processus histologique particulièrement térébrant, *que n'enrayent pas les gestrectomies successives.*

Aussi croyons-nous qu'il y a ici une indication de la vagotomie bilatérale (opération de Dragstedt).

Mais la fistule gastro-colique domine la lésion, son traitement doit précéder tout autre manœuvre.

Après sa cure, qui comporte à peu près fatalement une jéjunectomie et parfois une colectomie, on pourrait peut-être n'entreprendre du côté de l'estomac qu'une opération limitée : réfection de l'anastomose en tissu sain et *terminer l'opération par un Dragstedt, sans nouvelle gastrectomie élargie ;* en effet, l'expérience n'a que trop montré combien sont précaires ces gastrectomies intératives vis-à-vis du processus ulcéreux.

M. **Paul Banzet** : La très intéressante observation de M. Courty me suggère quelques réflexions.

Je crois qu'il est très difficile, lorsque l'on refait une gastrectomie assez longtemps après la première opération, de juger de l'étendue d'estomac qui avait été primitivement réséquée. *A fortiori*, lorsque, comme dans le cas de M. Courty, la seconde opération a lieu vingt ans après la première. Dans les années qui suivent une gastrectomie il se produit, en effet, une dilatation progressive du moignon gastrique dont l'importance est sans rapports avec la quantité d'estomac qui a été conservée.

Pour ce qui est des fistules coliques, j'en ai, en effet, observé un cas dans un ulcère peptique secondaire à une gastrectomie ; j'en ai vu plusieurs secondaires à des gastro-entérostomies. Comme M. Courty, je crois que le traitement de la fistule colique est capital mais il m'a toujours paru assez simple : le premier temps de l'opération consiste à séparer le côlon du bloc ulcéreux, de ce fait on ouvre le côlon ; il faut le fermer aussitôt. J'ai toujours pu le faire sans difficultés, au besoin en réséquant le bord de l'orifice. Le diamètre du côlon évite tout danger de rétrécissement et la fistule doit être suturée minutieusement en plusieurs plans. Le reste de l'opération peut, dès lors, se poursuivre comme dans un cas banal.

Je n'ai jamais eu à envisager de résection colique en cas de fistule secondaire à un ulcère peptique, contrairement à ce qui se passe dans les cancers ayant envahi le côlon transverse, ou le mésocôlon sur une grande étendue.

Quant à l'opération de Dragstedt, j'ai eu l'occasion d'en faire une trentaine depuis mon retour d'Amérique. Actuellement, mon point de vue sur cette opération est le suivant :

1° Je fais toujours la section par voie abdominale : c'est une opération facile, sans danger. La voie abdominale permet d'apprécier complètement la lésion par lésion gastrique. Je crois, du reste, qu'en Amérique, la section par voie thoracique tend, de plus en plus, à être abandonnée.

2° Je n'emploie jamais le Dragstedt en présence d'un ulcère banal, gastrique ou duodénal. La plupart des auteurs américains estiment qu'il est très souvent nécessaire d'associer une gastro-entérostomie à la section des X. Ne risquons-nous pas, dès lors, de voir refleurir dans l'avenir toutes les complications qui ont fait abandonner l'usage de la gastro-entérostomie ?

Je considère, en outre, que la gastrectomie constitue, dans le traitement des ulcères, une opération parfaite, tant immédiatement qu'à distance. Je ne me sens pas disposé, pour ma part, à l'abandonner et il me paraît difficile d'envisager que la section des vagues puisse donner des résultats meilleurs.

Peut-être envisagerais-je de faire un Dragstedt dans des cas bien particuliers tels qu'un ulcère sous-cardiaque qui nécessiterait une gastrectomie totale, ou un ulcère du duodénum avec sténose chez un malade très âgé. Je n'ai jamais encore eu, pratiquement, à me poser la question.

3° Dans les cas d'ulcères peptiques, par contre, je sectionne toujours les pneumogastriques. J'associe le Dragstedt à une gastrectomie si l'ulcère peptique est secondaire à une gastro-entérostomie ; je l'associe ou non à une recoupe de l'estomac s'il s'agit d'un ulcère récidivé post-gastrectomie : c'est la dimension du moignon gastrique qui me guide dans la décision à prendre.

4° Il est, enfin, un cas où je fais volontiers un Dragstedt : c'est celui du malade qui présente un syndrome clinique ulcéreux, longtemps traité médicalement et chez qui la radiographie montre une image indécise et discutable d'ulcère du duodénum ou de périduodénite. Tôt ou tard, devant l'échec du traitement médical, un pareil malade sera confié au chirurgien. Que faire opératoirement si, macroscopiquement, le duodénum paraît sain ? J'ai vu de nombreux ulcères de petite dimension, localisés à la muqueuse, qui, malgré une évolution déjà longue, ne se manifestaient extérieurement par aucun signe appréciable, ni au palper ni à la vue. Que faire alors ? Refermer le ventre, et l'on risque de voir un ulcère continuer à évoluer, peut-être se perforer ; réséquer, et l'on risque d'enlever un estomac sain dont l'ablation ne soulagera pas le malade, bien au contraire.

Dans ces cas, je crois que la bonne solution est de faire un Dragstedt et, dans deux cas opérés récemment de cette manière, les résultats semblent intéressants.

5° Il est très difficile de se prononcer sur la valeur réelle des sections des X. Le résultat immédiat est toujours spectaculaire : c'est la disparition immédiate et complète de la douleur. Mais que seront les résultats à distance ? Des années de recul permettront seules d'en juger. N'oublions pas que la gastro-entérostomie a été considérée, à son époque, comme le traitement de choix des ulcères gastro-duodénaux.

M. **H. Welti** : L'opération de Dragstedt doit être réservée, comme l'indique Banzet, à des cas particuliers. Ses résultats immédiats ne sont pas toujours favorables. Par ailleurs, les travaux de Hartzell et Vanzant sur le chien semblent indiquer qu'après vagotomie l'acidité, la sécrétion et la mobilité sont susceptibles de redevenir normales après deux ans. S'il en était ainsi chez l'homme, comme le remarquait récemment Waltmann Walters, l'ulcère peptique pourrait récidiver même dans les cas favorablement influencés de suite après vagotomie.

Les résultats imparfaits et discutables de l'opération de Dragstedt contrastent avec les splendides guérisons qu'il est possible d'obtenir par gastrectomie, voire même, dans certaines circonstances par gastro-entérostomie. Je m'en rends compte actuellement en examinant d'une manière systématique, avant d'entreprendre d'éventuelles vagotomies, mes opérés d'ulcères. Par ailleurs, pour mes cent dernières gastrectomies, je n'ai eu à déplorer que deux morts, l'une par fistule duodénale après résection d'un ulcère très étendu de la première portion du duodénum, l'autre par hémorragies intestinales trois semaines après l'intervention. Ma statistique, comme bien d'autres plus importantes, montre donc l'efficacité et la bénignité des gastrectomies modernes pour ulcère.

M. **Banzet** : Je suis d'accord avec M. Welti, il faut accueillir avec prudence l'opération de Dragstedt. Mais il ne faut pas trop tenir compte de la question acidité car j'ai constaté que certains malades qui présentaient des troubles après avoir été gastrectomisés, ont vu leurs douleurs disparaître par l'ingestion d'acide chlorhydrique.

## *Ecoulement permanent de liquide céphalo-rachidien par le nez. Méningite à streptocoque. Pénicilline. Intervention secondaire. Guérison,*

par M. **Daniel Ferey** (de St-Malo), associé national.

L'histoire de ce malade nous paraît assez curieuse pour mériter, croyons-nous, d'être rapportée :

On m'envoie en mai 1947, un malade, M. J., âgé de trente-sept ans, pour être opéré d'urgence d'une tumeur cérébrale. Nous l'examinons quelques heures après son arrivée et nous portons le diagnostic, non de tumeur cérébrale, mais de méningite. Une ponction lombaire est faite, il s'écoule un liquide louche, verdâtre, qui est immédiatement envoyé au laboratoire.

Sans plus attendre, nous injectons dans le liquide céphalo-rachidien 30.000 U. O. de pénicilline par jour. La plus grande partie des injections sont faites intra-musculaires, 3 injections de 30.000 U. O. chacune seulement, seront faites dans le liquide céphalo-rachidien.

Le laboratoire nous répond : streptocoque. Au cinquième jour, après avoir reçu 1.500.000 U. O. le malade est hors de danger.

Guéri de sa méningite, *il mouche ou essuie presque sans arrêt sa narine gauche.* Je m'enquiers de ce phénomène et il me raconte que depuis près de deux ans, il a une rhinorrée chronique. Il a vu différents oto-rhino-laryngologistes, qui lui ont conseillé des instillations, des fumigations diverses, etc., etc. et même une cautérisation de la muqueuse nasale.

Je regarde de plus près cet écoulement, c'est un liquide absolument eau de roche ; j'interroge le malade et j'apprends qu'il y a environ deux ans, il a fait une chute de bicyclette. Il est tombé sur le front, il a perdu connaissance pendant quelques heures, puis, sorti de son évanouissement, il est resté étendu dans son lit pendant une dizaine de jours. Il ne se rappelle pas très exactement la date d'apparition de cette soi-disant « rhinorrée », il la situe à peu près à la reprise de son travail, c'est-à-dire environ quinze à dix-huit jours après sa chute. Il ajoute d'ailleurs que cet écoulement ne se produit pas la nuit, mais seulement dans la journée et qu'il augmente lorsqu'il travaille le corps penché en avant ou la tête baissée. Nous rapprochons facilement cette fistule de liquide céphalo-rachidien de son traumatisme, nous lui expliquons que la méningite dont il vient de guérir a certainement pour point de départ cette fistule et qu'il lui faudrait accepter une intervention qui le mette à l'abri d'une rechute. Il part quelques jours dans sa famille. J'écris à son médecin, pour que de son côté il montre au malade toute l'importance de la lésion dont il est atteint.

Il revient en juin et je l'opère le 19 juin 1947. L'intervention est la suivante : volet frontal gauche, reclinaison de la dure-mère, après avoir ponctionné le ventricule gauche, l'examen le plus attentif ne décèle pas la moindre fissure osseuse, pas la moindre perforation dure-mérienne. Dans ces conditions, nous incisons la dure-mère, nous reclinons le lobe frontal gauche au niveau du bulbe olfactif gauche, il y a une fente minuscule.

Nous prélevons du muscle à la cuisse, nous étalons sur toute la région des fragments amincis de muscle et par-dessus nous appliquons une bande de fascia lata. longue de 3 centimètres et large de 2 centimètres. Le lobe frontal reprend sa place, la dure-mère est suturée à la soie et l'opération est terminée, comme nous en avons l'habitude en reposant le volet osseux sans le suturer.

Nous demandons au malade de rester allongé pendant quelques jours dans la position où il a remarqué que le liquide ne s'écoulait pas. Mais impatient, au quatrième jour, on le trouve en train de faire sa toilette, la tête penchée en avant et il attend pour voir si le liquide céphalo-rachidien ne coule plus. L'intérêt pour tous est évident, après un essai de près de dix minutes, il est convaincu et nous aussi.

Il a quitté l'hôpital le 2 juillet, il a repris son métier de valet de ferme vers le 20 juillet. Au début d'octobre, nous avons eu de ses nouvelles, il va bien et l'écoulement est tari depuis l'opération.

M. **E. Sorrel** : J'ai eu occasion de voir l'an dernier un malade dont l'histoire rappelle celle du malade de M. Ferey. Un enfant était entré dans mon service après un traumatisme du crâne qui avait déterminé une fracture de l'étage antérieur. Il guérit assez rapidement, mais il persista un écoulement abondant du liquide céphalo-rachidien. L'enfant fut opéré.

Même façon que le malade de M. Ferey ; l'écoulement cessa. Il n'y eut pas

de récidive ni d'accident ultérieur. J'apporterai l'observation à la prochaine séance. L'enfant était entré dans mon service pendant l'été, peu de jours avant mon départ en vacances, et ce n'est pas moi qui l'ai opéré.

M. **Jean Chavannaz :** En qualité d'expert, j'ai eu l'occasion d'examiner, il y a quinze ans, un blessé, victime d'un accident d'automobile très récent.

Il présentait un écoulement de liquide céphalo-roachidien par une narine.

Le diagnostic n'avait pas été posé. Le pronostic fatal que je portai, à la grande stupéfaction de la famille, fut confirmé à bref délai : le malade est mort de méningite.

Je pense que M. Ferey a eu raison de recourir à la fois à la pénicilline par injections intramusculaire et voie méningée.

Mais, au point de vue théorique, il faut mentionner, comme l'a fait Chabbert, que la situation est différente chez un sujet sain et chez un blessé atteint de méningite.

Rammelkamp et Kiffer n'ont pas trouvé de pénicilline dans le liquide céphalo-rachidien d'individus normaux, après injection intraveineuse de 20.000 unités-Oxford.

Chabbert n'a pas trouvé de taux dosable dans le liquide céphalo-rachidien, malgré une dose de 1 million d'unités de Pénicilline par jour.

Chez les sujets atteints de méningite, la situation serait différente. Sylvester et Rosemberg ont obtenu, dans le liquide céphalo-rachidien, après injection intraveineuse ou intramusculaire, des taux importants.

M. **Métivet :** J'ai soigné un blessé atteint de fracture de la base. Epistaxis. Coma. Au dixième jour, méningite à streptocoque avec 40° de fièvre. 15 grammes de sulfamides pendant deux jours. Chute de la température à 37°. Guérison maintenue depuis six ans.

---

## ÉLECTION D'UN ASSOCIÉ PARISIEN

Nombre de votants : 49. — Majorité absolue : 25.

Ont obtenu :

| | | |
|---|---|---|
| MM. Aboulker | 36 voix. | Elu. |
| Billet | 8 | — |
| Oberthur | 5 | — |

M. Aboulker ayant obtenu la majorité des suffrages, est proclamé associé parisien d l'Académie de Chirurgie.

---

## ÉLECTION D'UNE COMMISSION POUR LE PRIX DUBREUIL

MM. Gueullette, Redon, Sicard.

---

*Le Secrétaire annuel* : MARCEL BOPPE.

*Le Gérant* : G. MASSON.

Dépôt légal. — 1947. — 4e trimestre. — Numéro d'ordre 503. — *Masson et Cie*, éditeurs, Paris.
Imprimé par l Ancne Imprimerie de la Cour d'Appel, 1, rue Cassette, à Paris (France).

# MÉMOIRES DE L'ACADÉMIE DE CHIRURGIE

**Séance du 12 Novembre 1947.**

*Présidence* de M. PIERRE BROCQ, *président.*

## CORRESPONDANCE

1° Une lettre de M. LONGUET sollicitant un congé de un an, durée de sa mission aux Grandes Antilles ;

2° Une lettre de M. ABOULKER remerciant l'Académie de l'avoir élu Associé parisien.

---

## NÉCROLOGIE

### *Décès de M. Charles Winchester du Bouchet, associé étranger. Allocution de M. le Président.*

J'ai la pénible mission de vous faire par de la mort, à l'âge de quatre-vingts ans, le 4 juillet 1947, de notre collègue Charles Winchester du Bouchet, qui s'est éteint à Brooklin (Massachusetts), près de Boston, après une longue maladie sans autre issue possible.

Mieux que moi, notre collègue Roux-Berger (ou un autre de ses intimes) pourra dire avec son cœur ce que j'écris simplement à travers les notes que son gendre, M. Laporte, médecin des Hôpitaux, a bien voulu me confier.

La vie prodigieuse de du Bouchet, faite de hauts et de bas, toujours animée par le plus pur désintéressement devant les misères de l'existence et les grands cataclysmes mondiaux, mérite d'être connue de tous les Français pour le dévouement sans limite que cet homme de bien n'a cessé d'offrir au service de notre patrie.

Né à Paris d'un père américain, issu d'une famille de France et d'une mère américaine appartenant à la secte religieuse et sociale des Quakers, ses parents surent développer chez lui une double nature, à la fois française et américaine, d'abord par l'usage des deux langues, puis par l'esprit, la culture et le cœur.

Reçu rapidement à l'internat des Hôpitaux de Paris, il resta, durant trois années, dans le service de Terrier, alors au summum de son activité, je dirai même de sa gloire. Là, il apprit, sous la direction de M. Hartmann, agrégé à l'époque, et connut Lecène qui était son externe.

Entre Terrier, Hartmann, Lecène et du Bouchet se développa une de ces amitiés que scellent pour toujours l'affection la plus vraie, jointe à une même conception professionnelle.

Cependant, à la suite de son mariage avec une étudiante en médecine russe, il se décida à quitter Paris, où ses qualités exceptionnelles lui auraient permis de se développer, pour fonder un centre chirurgical à Odessa. Mais il fallait, pour cela, obtenir un doctorat russe. Pour y parvenir, il fut obligé de passer quelques mois à Stockholm et d'apprendre la langue suédoise, ce qui lui permit de subir en Finlande, qui appartenait alors à l'Empire russe, ses examens de doctorat en médecine.

Installé à Odessa, ses rapides succès de chirurgien et sa brillante réussite



*Publication périodique mensuelle.*

en clientèle lui donnèrent l'occasion de construire une grande maison de santé et de devenir, dans cette belle ville, l'animateur incontesté de la chirurgie moderne. Cette période heureuse ne devait pas durer.

Vint la première Révolution russe. La conscience de du Bouchet, son âme pure, ses convictions de quaker furent mises à rude épreuve. Sa femme et lui prirent parti pour les israélites, menacés par un pogrom. Ce fut alors la prison, l'expulsion, la ruine totale.

Avec ses cinq enfants, il revint à Paris où il retrouva ses amis. Paul Lecène qui concourait aux Hôpitaux lui ouvrit généreusement sa bourse, qui n'était guère pesante à cette époque, et dans un élan de générosité mit à sa disposition tous ses moyens. Remarquable exemple de l'affection la plus sincère.

Et ce fut de nouveau l'ascension rapide de cet homme doué dans tous les domaines. Agé alors de quarante-cinq ans, il fut nommé chirurgien de l'Hôpital américain, et dès le début de la guerre de 1914, loin de vivre en marge de la lutte, il y participa d'abord par des œuvres, puis en donnant à notre pays deux de ses fils, dont l'un qui avait devancé, en cachant son âge, la limite de l'engagement, fut tué, à dix-sept ans, à Montdidier, avec les premiers Américains accourus à notre secours.

Du Bouchet, de son côté, avait cessé toute clientèle pour fonder l'Ambulance américaine de Neuilly, où il attira plusieurs Maîtres des Etats-Unis : Hutchinson, Cushing, d'autres encore. Pendant cette période, il fit, par sa propagande personnelle, tout ce qui fut en son pouvoir pour hâter l'entrée en guerre de notre grande Alliée, si bien qu'en 1917, il fut nommé chirurgien consultant de l'Armée américaine. Au cours d'un séjour à Bouleuse, il connut Leriche, Santy et revit Roux-Berger qui a été l'une des grandes affections de sa vie.

Malheureusement, il ne devait pas retrouver, la paix revenue, sa place à l'Hôpital américain et il dut se contenter désormais de partager son activité entre le petit hôpital de Sèvres et la Maison de Santé des Diaconesses où, chaque jour, il rencontrait Baumgartner, Roux-Berger et Wolfromm.

Néanmoins, cet homme conservait, contre vents et marées, un potentiel étonnant de redressement. Il imagina d'édifier une Maison de Santé pour classe moyenne, dont les matériaux, tous choisis par lui, résistèrent à l'occupation allemande, à la prise en charge de l'Armée française, puis de l'Assistance publique. C'est là qu'il donna le premier exemple, en France, de l'organisation d'un service social à l'hôpital dont il devait l'idée à son ami Richard Cabol et qu'il réalisa avec la collaboration de M^me^ Gelting.

Du Bouchet avait une culture médicale très étendue ; s'il a peu publié c'est que l'instabilité de sa vie, la privation d'un service hospitalier durable ne lui permirent pas de développer ses idées. Son instruction universelle, acquise par la lecture de tout ce qui s'écrivait dans le monde, en chirurgie, en biologie, en philosophie, en physique, transparaît cependant dans certaines occasions. C'est ainsi qu'il put révéler précocement à quelques médecins français de ses amis la découverte de Whipple sur le rôle du foie dans la réparation de l'anémie, notion accueillie alors avec beaucoup de scepticisme.

Pendant son séjour à Paris il fut l'un des auditeurs les plus attentifs et les plus assidus des séances de l'Académie de Chirurgie, où il apporta des précisions sur le traitement du tétanos par la méthode de Bacelli au cours de la guerre de 1914-1918. Avec son ami Nageotte, il travailla et fit progresser la question des greffes.

En août 1940 il partit pour les Etats-Unis afin de chercher de l'aide pour la France auprès de ses amitiés américaines. Il ne devait plus revenir.

Atteint depuis 1944 d'une maladie qu'il savait sans espoir, il continua à faire de la propagande en faveur de notre pays. Son petit-fils se battait dans le Pacifique. Sa fille était à Londres sous les V1 et c'est elle qui annonça de Londres à la radio américaine le débarquement des Alliés.

Conservant jusqu'à l'épreuve dernière une grande sérénité, du Bouchet s'est

éteint doucement, presque au même moment que son ami, le grand chirurgien Cutler.

Il a demandé, en mourant, que ses cendres reviennent chez nous, affirmant par ce dernier vœu qu'il se considérait en Amérique comme le missionnaire de notre Patrie malheureuse, de sa Patrie spirituelle, la France.

Nous nous associons tous de tout cœur au deuil et à la peine des siens.

## *Décès de M. W. Rowley-Bristow (de Londres) associé étranger. Allocution de M. le Président.*

Nous venons d'apprendre le décès d'un de nos associés étrangers, M. W. Rowley-Bristow de Londres), décès survenu à la suite d'une longue et pénible maladie.

Bristow appartenait à la phalange des jeunes chirurgiens qui, sous l'impulsion de Sir Robert Jones, ont créé l'orthopédie anglaise et l'ont portée au point de perfection qu'elle a atteint aujourd'hui.

Rowley-Bristow a pris part aux deux guerres mondiales et toujours sur le sol français. Lors de la dernière guerre il avait le grade de brigadier général et était attaché au G. Q. G. anglais en qualité de chirurgien consultant.

Bristow avait reçu la Croix de Chevalier de la Légion d'honneur et la Croix de guerre avec palme. C'était un grand ami de la France et nous regrettons tous sa disparition prématurée.

Au nom de l'Académie de Chirurgie j'adresse à Madame Bristow et à ses enfants nos sentiments de condoléances et de profonde sympathie.

---

## A PROPOS DU PROCÈS-VERBAL

### *Les bases biologiques de la « pénicilline-retard »,*

par MM. **Jean Chavannaz** et **Yves Chabbert.**

L'emploi du « subtosan 25 » comme véhicule-retard de la pénicilline n'apparaît pas seulement comme un artifice technique alliant la simplicité à la sécurité (car l'injection journalière unique libère la méthode des servitudes mineures qui ne pouvaient en faire oublier les avantages essentiels). Du point de vue biologique, la « pénicilline-retard » est un progrès indiscutable sur l'injection intramusculaire banale d'une solution aqueuse de pénicilline répétée toutes les trois heures.

Deux séries de tests de laboratoire nous permettent, en effet, d'apprécier théoriquement l'action probable de la pénicilline (ainsi que l'a montré Chabbert, *thèse de* Bordeaux, avril 1947).

Ce sont :

1° L'étude de la pénicillinémie ;

2° La détermination de la résistance microbienne.

Tous les chirurgiens savent que l'influence de la pénicilline est fonction de sa présence dans le sang, dans la méthode habituelle. Or, la pénicillinémie monte très vite après l'injection intramusculaire pour atteindre un maximum en quinze minutes environ.

Mais, contrairement aux suppositions *a priori*, ce maximum ne s'accroît que peu avec l'augmentation des doses initiales, ainsi que le montre le schéma classique de Fleming.

L'élémination de 50.000 unités est complète, théoriquement, en trois heures. En réalité, Chabbert a démontré que les variations individuelles sont fréquentes

à l'état physiologique et considérables : 30 p. 100 des sujets seulement ont l'élimination jugée normale, 30 p. 100 n'ont plus de pénicilline dans le sang au bout de deux heures et 40 p. 100 en une heure trente.

Inversement, l'élimination peut être retardée par des altérations pathologiques — rénales notamment — ou par des artifices de laboratoire.

Il importe donc de bloquer la pénicilline à un taux élevé pendant une durée maxima.

D'autre part, la notion de la résistance microbienne à la pénicilline, facteur soupçonné par les chirurgiens, mais rarement contrôlé par des procédés de laboratoire, est capitale.

Retenons simplement qu'elle peut être chiffrée, en général à 0,10 unité-Oxford.

Cette appréciation de base est, à la vérité, très approximative et, si cette sensibilité standard est évaluée à 1, il est des cas heureux où la résistance microbienne tombe à 1/2 ou à 1/3. Très fréquemment, au contraire, pour certaines souches de staphylocoque ou de streptocoque hémolytique, elle atteint ou dépasse le coefficient 5.

La sanction pratique de ces notions théoriques un peu abstraites est aisée à formuler. La pénicilline n'agit que si la concentration de 0,10 unité-Oxford est atteinte dans le sang dans les cas ordinaires. Elle n'est efficace, pour la résistance 5, qu'à la concentration de 0,50 unité-Oxford, rarement atteinte et presque toujours éphémère.

Or, l'emploi d'un véhicule-retard permet précisément d'obtenir, et surtout de maintenir, la dose supra-thérapeutique et de prolonger la période d'action bactéricide réelle, ainsi que le montrent les schémas empruntés à Romansky et à Chabbert.

Encore faut-il que les microbes n'aient pas trouvé asile dans un repaire anatomique, plus ou moins biologiquement inexpugnable à la pénicilline, car la teneur en pénicilline des tissus ou des organes n'est pas identique à la pénicillinémie.

Disons schématiquement que la concentration est maxima dans l'appareil urinaire, la vésicule biliaire et la peau, minima dans le cerveau, après injection intramusculaire.

La biologie apporte donc la confirmation du dogme chirurgical que la clinique affirmait : « la nécessité habituelle de l'action directe sur le foyer, soit par intervention sanglante, soit par injection intra- ou péri-focale ».

Le fractionnement classique en 8 injections journalières de la solution aqueuse ordinaire expose les malades à des « passages à vide » éminemment dangereux.

Nous savons bien que certains auteurs estiment, néanmoins, que les « intervalles libres », sans pénicilline ou à concentration sanguine infra-thérapeutique, permettent d'atteindre les « persisters » et de détruire ainsi, après coup, les microbes qui ont échappé momentanément et se sont reproduits.

N'est-il pas plus logique de penser que la discontinuité de la pénicillinémie supra-thérapeutique prépare, au contraire, des souches résistantes contre lesquelles le malade d'abord, la société ensuite, seront désarmés ?

---

## RAPPORTS

### *Perforation d'un ulcère peptique jéjunal aigu dix jours après une gastrectomie pour fistule gastro-jéjuno-colique. Suture. Guérison.*

par M. L. Barraya (de Nice).

Rapport de M. J. Charrier.

Voici d'abord l'intéressante observation que nous a envoyée M. Barraya :

Observation. — M. R..., cinquante-cinq ans. Subit en 1928 une gastro-entérostomie pour ulcère duodénal ; 1931, hématémèse. 1937, tentative de gastrectomie. On se contente d'une jéjuno-jéjunostomie.

Depuis, hématémèses fréquentes et graves. Etat général de plus en plus mauvais. Le malade a arrêté son travail depuis des mois et il est obligé de se faire plusieurs injections de morphine par jour. Nous commençons à le soigner à cette époque.

En janvier 1947, crise plus violente. Lienterie. L'état général s'aggrave très rapidement. Apparition de crachats bourrés de pneumocoques (laboratoire Ronchèse). On décide d'intervenir sous pénicilline, au protoxyde d'azote-oxygène-éther avec intubation.

Le 30 janvier 1947, on découvre la fistule gastro-jéjuno-colique, la gastro-entérestomie, la jéjuno-jéjunostomie. Résection du grêle avec suture termino-terminale. Gastrectomie (10 centimètres de petite courbure, 20 centimètres de grande courbure). En dernier lieu, après isolement soigneux, on resèque la perforation du côlon que l'on suture en trois plans avec épiplooplastie. L'intervention a duré trois heures trente. L'intubation étanche a permis de retirer au fur et à mesure les sécrétions bronchiques.

Les suites furent d'abord très normales. Température maxima, 38°1. Expectoration très abondante le quatrième jour, de laquelle, à notre grande surprise, nous voyons progressivement disparaître les pneumocoques. Le malade a été suivi de très près par M. Ronchèse lui-même au point de vue bactériologique.

Le 10 février, soit dix jours après l'intervention, on nous appelle la nuit, à cause de l'apparition de douleurs intenses. Un examen radiologique immédiat nous permet de penser qu'il s'agit d'une péritonite, de façon évidente.

Nous réintervenons dans les deux heures qui suivent l'accident. Nous trouvons un large ulcère perforé à l'emporte-pièce, de l'anse efférente, à bords épaissis, à 1 centimètre et demi au-dessous de l'anastomose. Nous prélevons un des bords de l'ulcus pour examen histologique. A travers cet ulcère, nous trouvons sur la paroi opposée du jéjunum un autre ulcère non perforé mais d'une netteté absolue.

Nous pratiquons, après suture directe de l'ulcère, une entéro-plastie avec une anse grêle voisine, à points séparés, au fil de lin, ceci pour éviter que l'enfouissement du premier plan de sutures ne rétrécisse dangereusement l'anse efférente. Par précaution, nous ajoutons une cæcostomie sur sonde de Pezzer.

Les suites opératoires ont été très difficiles, non au point de vue thermique (puisque le maximum a été de 38° et qu'une température normale a été atteinte au bout de huit jours), mais au point de vue des douleurs ressenties. Celles-ci ont été intenses, et il a fallu attendre le vingt-troisième jour pour que le malade puisse quitter la clinique.

De l'œdème malléolaire s'était d'ailleurs installé.

La cæcostomie s'est fermée spontanément.

Après une très longue convalescence, le malade, que nous avons revu ces jours-ci, se porte très bien et envisage de reprendre son travail. Il s'astreint encore naturellement à quelques précautions alimentaires et médicamenteuses.

MM. Courty et Gaudefroy (1), de Lille, vous ont rapporté en 1946 un cas de perforation survenue dix-huit jours après gastrectomie pour U. P. et terminé malgré la suture par un décès.

Quelques cas analogues sont signalés dans la littérature et M. Barraya a souvenir de deux opérés de gastrectomie pour ulcère ayant présenté rapidement

(1) *Académie de Chirurgie*, 1946, 208.

après leur opération des douleurs à type ulcéreux, rapidement calmées par un traitement médical.

Il se demande si, dans certains cas, le jéjunum non habitué à recevoir les sécrétions gastriques (bien que celles-ci soient théoriquement non-acides après gastrectomies larges, ce qui n'est d'ailleurs pas absolu) ne présenterait pas de véritables « ulcères de réception ».

Je désire à ce sujet attirer votre attention sur deux points. Bien que les observations de perforation soient peu nombreuses, les récidives aiguës d'U. P. après opération pour U. P. sont assez fréquentes. J'ai revu les cas d'U. P. que j'ai personnellement opérés et parmi eux il en est quatre particulièrement intéressants :

Un homme de quarante-six ans, gastrectomisé pour ulcère peptique double, continue à souffrir, se cachectise et meurt d'hémorragies gastriques répétées, malgré traitement médical intensif, trois mois après.

Un homme opéré en février 1935, pour la troisième fois, pour ulcère peptique, fait quelques jours après une perforation que je suture à quelques centimètres au-dessus de la nouvelle bouche de gastrectomie, donc en tissu sain.

Un homme de quarante-sept ans est opéré en 1934 pour U. P. Il souffre de nouveau au bout de quinze jours. La morphine à hautes doses ne le calme pas ; il souffre affreusement. Je le réopère au bout de deux mois et trouve un énorme ulcère large comme une paume de main et au-dessus de toute ressource d'exérèse.

Un homme de quarante et un ans, gastrectomisé en juillet 1937 pour U. P. continue à souffrir, à saigner et meurt au bout d'un mois, d'hémorragie foudroyante.

En dehors de ces cas typiques, nous conservons tous le souvenir de ces gastrectomisés pour U. P. qui voient leurs douleurs reparaître très rapidement ; les uns sont réopérés plus tard, les autres perdus de vue. Ne sont-ce pas là des récidives rapides ? Mais comme nous connaissons la tendance de ces péritoines malades à faire rapidement des adhérences, il est bien probable que la plupart de ces récidives aiguës d'ulcères passent inaperçues : la perforation est recouverte par un organe voisin et le patient viendra plus tard se faire réopérer pour une récidive d'U. P. Ce n'est qu'exceptionnellement que ces U. P. aigus se perforeront en péritoine sain.

En second lieu la pathogénie de ces récidives aiguës peut appartenir à l'ulcération dite de projection, favorisée par la *jéjunite intense des ulcéreux peptiques*. Mais bien d'autres causes se superposent chez ces malades : avant tout le terrain : les communications de ces dernières années y ont assez insisté ; l'état vasculaire des sujets à vasomotricité troublée : l'infection locale enfin, et le malade de M. Barraya avait une expectoration bourrée de pneumocoques qui disparurent après l'intervention. Nous ne pouvons encore faire le point exact de cette pathogénie non univoque. Nous avons cependant plus de moyens de lutter avant les interventions contre l'infection cavitaire par la sulfamidothérapie locale (sulfathiazol) et la pénicillinothérapie continuées après l'opération.

Ces procédés si utiles dans la chirurgie gastrique pourront peut-être aider à éviter les récidives aiguës comme celle de M. Barraya que je vous propose de remercier de sa belle observation et de féliciter de son succès.

## *Sténose cicatricielle du pylore par caustique chez un enfant de vingt et un mois, guérie par pyloroplastie,*

par MM. **J.-J. Herbert** et **G. du Lac** (d'Aix-les-Bains).

Rapport de M. Jacques Hepp.

Notre collègue Herbert (d'Aix-les-Bains) m'a confié, pour vous être rapportée, une observation de sténose cicatricielle du pylore consécutive à une ingestion de liquide caustique.

Elle concerne un enfant de vingt et un mois, chez lequel, un mois après l'ingestion accidentelle d'une gorgée d'acide azotique, est apparu un syndrome de sténose pylorique, évoluant isolément à l'exclusion de toute atteinte œsophagienne. L'enfant était dans un état de dénutrition et de déshydratation extrêmes, quand Herbert fut amené à prendre la décision de l'opérer le 14 août 1946, à la demande du D[r] Du Lac.

Après médiane sus-ombilicale, il découvre, au niveau du pylore, une dépression profonde. Il y a une sorte d'incisure aussi marquée que si on avait placé un lien sur le pylore, qui apparaît ainsi bilobé. Pour rétablir la perméabilité, le plus simple paraît être de sectionner la bride cicatricielle en incisant longitudinalement la paroi gastrique scléreuse de l'estomac au duodénum. Cette section achevée, on suture transversalement l'estomac au duodénum en deux plans, réalisant ainsi un néo-pylore large et béant. Le résultat de cette pyloroplastie classique a été excellent. Revu six mois après, l'enfant était en parfaite santé.

Cette intéressante observation nous a incité avec Herbert à en rechercher de comparables dans la littérature. Pour rares qu'elles soient, en effet, les brûlures gastriques par caustiques, isolées ou associées à une lésion œsophagienne, ne sont pas exceptionnelles. Dès 1902, dans un remarquable mémoire de la *Revue de Chirurgie*, Edouard Quénu et Petit en rapportaient des exemples, et, en insistant sur la diversité des lésions possibles, indiquaient les diverses solutions thérapeutiques susceptibles d'être utilisées. Depuis cette date d'autres observations ont été signalées : en France par Pierre Duval et Pascalis (2 cas), par Mauclaire, par Leriche, par Tavernier, par Bérard, Peycelon et Pichat ; à l'étranger, par Tunik (10 cas), Breuer, Anschutz et Seiffert, Noetzel, Zins en Allemagne ; par Péroni, Rossi, Pototschnig en Italie ; par Wilenski et P. A. Kaufmann en Amérique (brûlures par teinture d'iode) ; par Franzas en Suède enfin, qui tout récemment, groupant 205 cas de brûlures du tube digestif après ingestion de caustiques, a pu trouver 12 exemples de graves brûlures gastriques dont 6 mortelles en vingt-quatre à quarante-huit heures, souvent par péritonite par perforation. La perforation peut en effet être très précoce (exemple rapporté par Mauclaire d'une perforation survenue trois heures après l'ingestion).

En ce qui concerne l'étiologie de ces brûlures gastriques, il ne semble pas, contrairement à ce qu'on avait prétendu, que seuls les acides puissent en être responsables, à l'exclusion des caustiques alcalins théoriquement neutralisés à leur arrivée dans la cavité gastrique. Sur les 6 cas non mortels relevés par Franzas, 5 étaient dus à des caustiques alcalins, un seul à un caustique acide. Ce qui compte sans doute plus que la nature du liquide, c'est sa qualité (concentration, fluidité) et sa quantité. Si une grande quantité a chance de léser l'œsophage et l'estomac tout à la fois, il est probable qu'une petite quantité peut traverser rapidement le conduit sans le brûler si le cardia surpris reste béant. si l'œsophage est large et court. Que quelques gouttes viennent à stagner dans l'estomac, à y être brassées par les contractions péristaltiques, en particulier dans la région antro-pylorique, et ainsi s'expliquent les brûlures gastriques isolées sans participation œsophagienne. Il est possible aussi que certains œsophages soient protégés par la présence sur leurs parois d'éléments anormaux (particules de terre par exemple dans l'observation d'Herbert où le nourrisson avalait régulièrement en cachette la terre à portée de sa main : géophagie singulière).

La date d'apparition des accidents de sténose pylorique peut être très précoce (quelques jours), très tardive (des mois, même des années a-t-on dit), en général c'est de la quatrième à la sixième semaine qu'ils surviennent et presque toujours avant ceux de sténose œsophagienne caractérisée, si ces derniers coexistent. Ce qui frappe le plus à la lecture des diverses observations relatées, c'est leur extrême diversité. Toute une gamme de lésions est possible : atteinte pylorique isolée, parfois véritable sténose en ficelle du pylore (cas d'Herbert), sténose antro-pylorique tubulaire plus ou moins étendue, sténose médiogastrique (Breuer, Zeidler, Nicolas), atteinte diffuse du cardia au pylore de tout l'organe, réduit à un cordon gros comme le pouce (Tavernier), à un tube de

2 cent. 5 à 4 centimètres de large (Anschutz et Seiffert), à lumière presque totalement disparue, atteinte élective du cardia enfin s'apparentant plus aux sténoses œsophagiennes que gastriques. Si, en général, les lésions localisées non seulement respectent un segment d'estomac mais encore le laissent libre d'adhérences, les lésions plus diffuses par contre, le bloquent habituellement au centre d'un magma adhérentiel inflammatoire qui n'en permet pas la mobilisation. De cet ensemble de constatations, découlent des indications thérapeutiques nuancées.

Dans les cas très favorables, dont Herbert nous donne un exemple (sténose en ficelle du pylore) l'opération la plus bénigne est sans conteste la pyloroplastie et sa conduite doit être suivie. Ces cas sont en fait l'exception, il est rare en effet que l'antre ne soit pas quelque peu atteint, c'est pourquoi l'opération la plus habituelle est, au décours des brûlures gastriques, la gastro-entérostomie, et bien évidemment sa modalité postérieure trans-mésocolique. Il ne semble pas qu'elle expose autant que la gastro-entérostomie pour ulcère à l'ulcère peptique, sans doute du fait de la destruction par corrosion de la muqueuse antrale, qui modifie singulièrement le chimisme acide de l'estomac. Or dans les statistiques consultées, on est frappé de voir que le mode anastomotique auquel les opérateurs ont dû très souvent se rallier est la gastro-entérostomie antérieure avec ou sans jéjunostomie complémentaire. En effet, même quand la corrosion se limite à l'antre, la rétraction de l'estomac, son immobilité sur les plans postérieurs, la qualité des parois gastriques, rendant toute manipulation délicate, obligent, semble-t-il, souvent à cette solution imparfaite. On comprend qu'on puisse être alors amené dans ces conditions, si le tiers supérieur de l'estomac est libre et sain, à exécuter une gastrectomie subtotale typique, comme l'ont réalisée Bérard, Peycelon et Pichat. Même conduite est logique en présence d'une sténose médio-gastrique (Breuer).

Reste à discuter la conduite à tenir en face d'une atteinte diffuse de l'organe. Il semble sage de recourir en premier lieu à une jéjunostomie d'alimentation et de mise au repos. L'exemple d'Anschutz et Seiffert dilatant le tube gastrique par voie œsophagienne avec une sonde à mercure est à retenir. On conçoit que le recours secondaire, si le rétrécissement gastrique demeure, à la gastrectomie totale, ou en cas d'atteinte œsophagienne associée, à l'œsophagoplastie antéthoracique avec une anse jéjunale contournant les deux obstacles, soit légitime dans ces éventualités graves et, heureusement, elles aussi exceptionnelles.

En résumé, les brûlures de l'estomac par caustiques, sur lesquelles les traités de chirurgie restent souvent muets, posent des problèmes thérapeutiques particuliers intéressants à envisager. Chaque cas légitime une solution propre. Nous devons remercier Herbert d'avoir attiré à nouveau notre attention sur elles, et d'avoir su choisir dans le cas qui lui fut soumis le traitement le plus simple, le plus logique, l'opération proportionnée à la lésion.

M. **Gueullette** : Je suis actuellement en train de refaire un œsophage à une jeune fille qui, après absorption de soude caustique, avait présenté des accidents graves de brûlures gastriques et œsophagiennes.

Une sténose pylorique précoce avait nécessité, après quelques jours seulement, une gastro-entérostomie. La gastrostomie s'était montrée nécessaire quelques mois plus tard, en raison d'une sténose œsophagienne de plus en plus serrée.

J'ai pu me rendre compte, lors du temps abdominal de l'œsophagoplastie, de l'importance de l'atteinte gastrique par le produit caustique ingéré.

## *Ostéomyélite du corps vertébral de L1, L2 guérie par pénicilline et chirurgie combinées sous le contrôle de la tomographie,*

par MM. **Malgras** et **Herdner** (de Bourges).

Rapport de M. E. Sorrel.

MM. Malgras et Herdner (de Bourges) nous ont adressé une fort intéressante observation d'ostéomyélite des corps de la 1re et de la 2e vertèbre lombaire, dont ils ont obtenu la guérison par la pénicilline et la chirurgie combinées sous le contrôle de la tomographie. Je la résume tout d'abord :

Après avoir fait en mai 1945 un foyer d'ostéomyélite du fémur gauche, qui dut être évidé en septembre 1945 et évolua ensuite de façon assez favorable pour

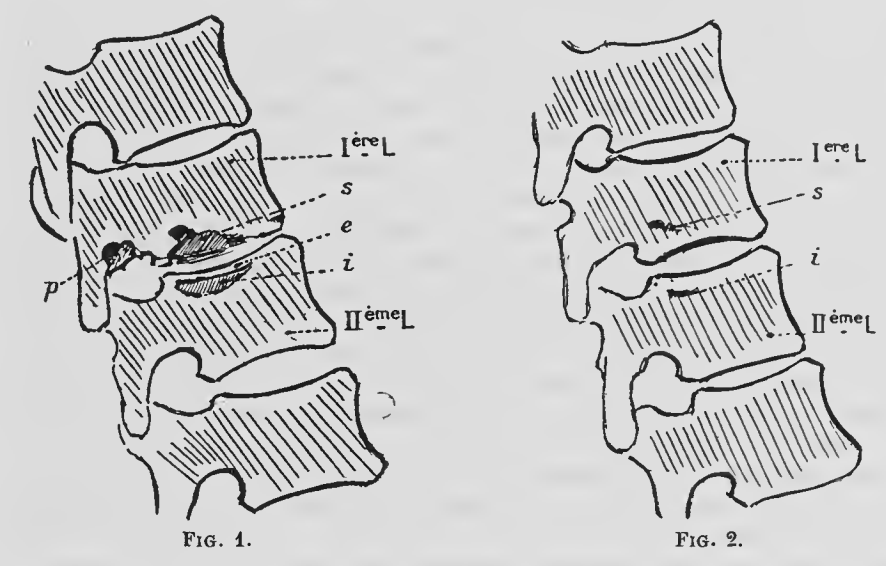



Fig. 1. — Ostéomyélite des 1re et 2e vertèbres lombaires. Cavernes (*s* et *i*) excusant les corps, respectant un des plateaux epiphysaires (*e*). Hauteur du disque intervertébral légèrement diminuée. Un petit foyer de destruction sur un pédicule (*p*). Calque de tomographie (18 octobre 1946) avant l'intervention.

Fig. 2. — Même cas que figure précédente. Réparation des cavernes. Calque de tomographie (31 janvier 1947) trois mois après l'intervention.

que la reconstitution du fémur soit à peu près complète en novembre 1946, et avoir présenté aussi quelques douleurs au niveau d'un coude, qui ne s'accompagnèrent pas de lésions osseuses visibles sur les radiographies, un grand garçon de seize ans fut atteint en juillet 1946 d'une ostéomyélite des 1er et 2e corps vertébraux avec température à 39°, pouls à 130, altération de l'état général, contracture intense des muscles du rachis et hémoculture positive (staphylocoques blancs). En cinq jours, 500.000 unités de pénicilline furent injectées par voie intramusculaire, la température tomba et l'enfant parut guéri, mais on surveilla par des radiographies l'état des corps vertébraux et en septembre 1946, deux mois après le début des accidents, on vit qu'une grande géode excavait les corps des 1re et 2e vertèbres lombaires. Un mois plus tard, en octobre 1946, des tomographies montrèrent que la caverne s'étendait peu à peu (fig. 1) ; et pensant qu'il valait mieux intervenir, M. Malgras aborda le foyer, le 24 octobre, par une incision para-médiane gauche, après résection de la 12e côte et des apophyses transversales de L1, L2, L3. Le foyer avait

été bien repéré au préalable par la radiographie et le jour donné par l'incision fut excellent. Sous une mince couche osseuse, que l'on effondra facilement, existait bien une caverne creusée entre les deux corps vertébraux et leur disque commun ; elle était remplie d'une bouillie osseuse que l'on évida à la curette ; une longue aiguille, par laquelle on injecta tout de suite 200.000 unités de pénicilline fut laissée en place et on ferma autour d'elle plan par plan, sans autre drainage ; pendant trois jours, 100.000 unités de pénicilline furent injectées dans la plaie par l'aiguille que l'on retira le quatrième jour ; l'évolution opératoire se fit sans incident avec une cicatrisation *per priman*. La culture du tissu osseux prélevé ne montra aucun germe. Pendant trois mois l'enfant, dont l'état général était excellent, et qui ne présenta aucun signe d'irritation ou de compression nerveuse, resta couché sur un lit dur, sans coquille plâtrée. Une tomographie faite le 31 janvier 1947 (fig. 2) montra que les deux corps vertébraux étaient bien reconstitués : leur forme et leur structure paraissaient redevenues normales, on laissa donc l'enfant se lever progressivement avec un corset en coutil baleiné. Il fut revu en mars en excellent état.

MM. Malgras et Herdner font suivre leur observation de quelques remarques :

Contrairement à ce qui arrive bien souvent, le *diagnostic* d'ostéomyélite vertébrale était dans le cas qu'ils ont suivi tout à fait évident, puisqu'il y avait eu antérieurement d'autres foyers et que, de plus, les signes de localisation vertébrale étaient particulièrement nets ; et ce n'est pas là ce qui fait l'intérêt de leur observation. Mais la *conduite à tenir* pouvait prêter à discussion, car nous ne savons pas encore très bien à l'heure actuelle ce que donne la pénicilline dans une ostéomyélite vertébrale. Ce n'est pas que ces ostéomyélites vertébrales soient exceptionnelles : Kulowski (1) en 1936 en relatait déjà 102 cas dont 60 traités dans son service de l'hôpital de Iowa aux Etats-Unis et depuis cette époque jusqu'en mars 1945 José Puig Gury (2) dans le même hôpital de Iowa, en a traité 48 cas, mais le nombre de celles que l'on a vues assez tôt et diagnostiquées assez vite pour que le traitement par la pénicilline puisse leur être appliqué utilement, semble avoir été tout à fait infime. MM. Ingelrans, Vaudeuvre et Groult (3) qui publièrent 9 observations d'ostéomyélite des corps vertébraux au Congrès français de Chirurgie de 1946 n'avaient pas eu de pénicilline pour les traiter. D'autre part, MM. Leveuf et Laurence (4) viennent d'indiquer dans le *Journal de l'Association internationale de Chirurgie*, les résultats qu'ils ont obtenus à l'hôpital des Enfants-Malades dans les ostéomyélites, mais il n'y a pas d'ostéomyélite vertébrale. MM. Agerholm et Trueta (5) ont relaté dans *The Lancet* du 15 juin 1946, 30 cas d'ostéomyélite traités par la pénicilline à l'hôpital de chirurgie orthopédique d'Oxford, il n'y a pas non plus d'ostéomyélite vertébrale ; et bien que je dispose depuis assez longtemps de pénicilline et que le nombre d'ostéomyélites traitées dans mon service ait été important, je n'ai pas non plus rencontré d'ostéomyélite vertébrale à son début, susceptible d'être soumise à la pénicillinothérapie ; si bien que je le répète : la façon dont il faut procéder en ce cas n'est pas encore établie. Mais nous commençons à savoir comment, lorsqu'ils sont traités par la pénicilline, se comportent les foyers d'ostéomyélite des os longs des membres et l'on peut sup-

(1) Kulowski. Ostéomyélite aiguë du rachis : analyse et discussion de 102 cas. *Journal of Bone and Joint Surgery*, avril 1936, **18**, 343-364.

(2) José Puig Gury. Ostéomyélites aiguës du rachis. *Journal of Bone a Joint Surgery*, janvier 1946, **28**, 29-39.

(3) Ingelrans, Vandeuvre et Groult. A propos de 9 observations d'ostéomyélite des corps vertébraux. *Congrès Français de Chirurgie*, 1946, 446.

(4) Leveuf et Laurence. Influence du traitement par la pénicilline, sur l'évolution des ostéomyélites aiguës à staphylocoques dorés. *Journal International*, mars-avril 1947, **7**, n° 2, 77.

(5) Agerholm et Trueta. Ostéomyélites hématogènes aiguës traitées par la pénicilline. *The Lancet*, 15 juin 1946, 877.

poser que les foyers vertébraux se comporteront de même ; or dans bien des cas, après une disparition rapide des signes généraux et même des signes locaux, au point que l'on pourrait croire à une guérison véritable, on voit se constituer peu à peu des lésions de nécrose osseuse et le foyer reprendre petit à petit son activité, ou passer sans bruit au stade d'ostéomyélite chronique susceptible, comme nous ne le savons que trop, de réveils aigus pendant toute l'existence du malade. MM. Malgras et Herdner, qui sont fort au courant de la question, craignaient donc d'assister, après une certaine période de guérison apparente, à une reprise du processus infectieux qui aurait pu ici entraîner un effondrement vertébral ou une effraction de pus dans le canal rachidien et, en voyant la caverne qui se creusait dans les corps vertébraux, ils décidèrent de pratiquer une intervention, analogue, disent-ils, « à la résection sous-périostée de la diaphyse d'un os long ». Je crois qu'ils ont, ce faisant, agi de la façon la plus sage et je les approuve sans réserve ; c'est ainsi que je procède moi-même pour les ostéomyélites des os longs et je compte apporter bientôt sur ce sujet un travail basé sur un assez grand nombre de cas personnels. Le résultat qu'ont obtenu les auteurs, chez leur malade, leur donne pleinement raison.

Lorsqu'ils eurent décidé d'intervenir de la sorte, M. Malgras, qui est le chirurgien, se demanda quelle voie d'abord il devait prendre pour obtenir, d'une part, un jour satisfaisant et pour éviter, d'autre part, tout risque d'ensemencement de la dure-mère et il a suivi, dit-il, la « technique de Treves, légèrement modifiées par Huc (6) et décrite dans le *Traité de Chirurgie orthopédique* de 1937 » — ce qui prouve, une fois de plus, que nul n'est prophète en son pays car son intervention est en réalité bien proche de celle à laquelle Victor Ménard (7) donna le nom de *costo-transversectomie* et qu'il régla jadis en 1892, au début de sa pratique, lorsqu'il croyait utile d'intervenir directement sur les foyers pottiques au cours des paraplégies pottiques. Le jour donné par cette voie d'abord, sur la face latérale des corps vertébraux fut excellent et permit, sous le contrôle de la vue, l'évidement large des lésions osseuses ; cet évidement fait, M. Malgras referma la plaie, en ne laissant le foyer communiquer avec l'extérieur que par une aiguille par laquelle pouvait être injectée de la pénicilline. Cette méthode, disent les auteurs, va à l'encontre de nos habitudes chirurgicales, mais elle est pleinement justifiée par les résultats que l'on obtient régulièrement pour des résections faites dans des ostéomyélites des os longs sous le couvert de la pénicillinothérapie ; sur ce point aussi je pense tout à fait comme eux et je vais même un peu plus loin, car après les résections je suture complètement sans aucun drainage et sans faire aucune injection locale.

Le résultat obtenu par MM. Malgras et Herdner fut excellent et en face d'un cas semblable, il conviendra de s'en souvenir.

Mais il est un autre point de leur travail qui doit retenir l'attention : grâce à la tomographie, que pratique M. Herdner, avec une maîtrise encore sans exemple jusqu'ici, et dont il nous a envoyé des preuves multiples, des précisions nouvelles ont pu être apportées sur la traduction radiographique des lésions de l'ostéomyélite vertébrale : dans le cas observé, le disque intervertébral était relativement peu diminué de hauteur, des foyers importants d'ostéite raréfiante creusaient les corps vertébraux sus- et sous-jacents, tout en respectant partiellement les plateaux épiphysaires, enfin à certaine distance des corps vertébraux, sur le bord supérieur du pédicule et de la lame gauche de l'une des vertèbres, d'autres petits foyers avaient essaimé ; ainsi se trouvait constituée une image bien particulière, différente de celle des maux de Pott et d'autres examens permettront de savoir si elle doit être considérée comme caractéristique de l'affection. La tomographie, de plus, a permis de voir avec quelle rapidité et quelle perfection aussi la reconstitution des corps vertébraux s'est effectuée : en moins de

(6) Huc. *Traité de Chirurgie Orthopédique*. Masson, éditeur, 1937, 1359-1363.
(7) Ménard. *Etude pratique sur le mal de Pott*. Masson, éditeur, 1900, 415

trois mois, ce dont on peut évidemment rester surpris, elle fut complète, le corps vertébral a conservé sa forme exacte, en aucun point il n'est écrasé, il a retrouvé son architecture normale et l'on peut par conséquent espérer que cette guérison si rapide, sera, comme celle que donnent nos résections pour ostéomyélite des os longs — lorsqu'elles sont faites à la période propice — stable, définitive, sans aucun réveil ultérieur du foyer.

L'observation de MM. Malgras et Herdner apporte donc une contribution fort intéressante à l'histoire et surtout au traitement, encore mal fixé, des ostéomyélites vertébrales ; certes, ainsi qu'ils le disent d'ailleurs eux-mêmes avec beaucoup de raison, on ne peut, en se basant sur une seule observation, penser que la technique employée permettra d'obtenir toujours des guérisons de même ordre dans des cas semblables, mais cette technique est parfaitement logique, puisqu'elle ne fait qu'appliquer, au cas particulier de l'ostéomyélite vertébrale, cette méthode de pénicillinothérapie et de résection diaphysaire associées, qui a maintenant largement fait ses preuves dans le traitement des ostéomyélites des os longs ; elle a donné chez le malade, dont on nous adresse l'observation, un résultat remarquable, et je crois qu'en face d'un cas semblable, à l'avenir, c'est ainsi qu'il faudrait se comporter.

Je vous propose, Messieurs, de féliciter MM. Malgras et Herdner et de les remercier de nous avoir adressé leur travail.

M. **Boppe** : Je ne pensais pas que M. Sorrel prendrait la parole aujourd'hui, sinon je vous aurais apporté les radios d'une jeune femme ayant présenté il y a un peu plus d'un an une ostéomyélite aiguë de D XII. Lorsque je la vis un mois après le début de l'affection, elle oscillait entre 38°5 et 40°, présentait des symptômes d'irritation médullaire me faisant craindre une épidurite phlegmoneuse. Mise à la pénicilline durant trois semaines, tout rentra peu à peu dans l'ordre, actuellement la vertèbre a l'aspect très dense (véritable vertèbre d'ivoire).

M. **Jean Chavannaz** : L'intéressant rapport de M. Sorrel sur la belle observation de MM. Malgras et Herdner illustre précisément trois aspects biologiques du problème que nous avons souligné récemment.

L'hémoculture a montré qu'il s'agissait d'un staphylocoque blanc, probablement relativement peu résistant, ce qui explique l'action favorable immédiate de la pénicilline employée à une dose relativement très faible (500.000 unités). Mais le laboratoire nous permet, maintenant, de déterminer exactement la sensibilité du germe identifié.

Il serait particulièrement utile, à l'avenir, pour l'appréciation du traitement, de pouvoir, dans tous les cas publiés, chiffrer cette résistance.

Cette détermination entraînerait immédiatement une connaissance de la quantité minima de pénicilline nécessaire en principe.

Il est probable, néanmoins, que le minimum thérapeutique habituel, évalué à 0,10 unité-Oxford dans le sang était, en fait, légèrement inférieur à la dose voulue. C'est ce qui explique, au point de vue biologique, la reprise des accidents infectieux et l'apparition du foyer vertébral.

La pénicilline est tombée certainement, par instants, à un taux infra-thérapeutique permettant à quelques microbes plus résistants, aux « persisters » — pour employer l'expression étrangère — d'échapper et de donner ensuite une souche pénicillino-résistante.

D'autre part, la pénicilline n'agit que lorsque les germes microbiens sont favorablement exposés à son action.

Le repaire anatomique vertébral devait donc être attaqué par l'intervention sanglante ou par des injections intrafocales ou par les deux méthodes à la fois.

L'action thérapeutique secondaire, judicieusement conduite aux points de vue biologique et chirurgical, a donné un succès éclatant, conforme à la théorie.

fait très important, parce que, en chirurgie, les conceptions les plus séduisantes ne valent que par leurs résultats.

M. **Sorrel** : Je remercie M. Chavannaz de son intéressante remarque. Il est bien certain que si nous pouvions arriver à déterminer la quantité exacte de pénicilline qui est nécessaire pour obtenir la stérilisation d'un foyer infecté, nous aurions réalisé un progrès notable sur notre façon de faire actuelle, essentiellement empirique et imprécise.

Je remercie aussi M. Boppe d'avoir relaté son observation d'ostéomyélite vertébrale. Elle n'est pas tout à fait comparable à celle de MM. Malgras et Herdner, puisqu'il n'a pas opéré sa malade tandis que MM. Malgras et Herdner l'ont fait et tiennent, entre autres choses, à attirer l'attention sur le rôle de cette opération dans la guérison si rapide et si complète qu'ils ont obtenue.

---

## DISCUSSION EN COURS

### 1° *Un cas d'ulcère peptique après gastrectomie.*

par M. **F. Froehlich** (de Strasbourg).

### 2° *Cinq nouveaux cas de réintervention tardive après gastrectomie, quatre opérations de Dragstedt,*

par M. **Barraya** (de Nice).

### *Conclusions de la discussion sur les ulcères peptiques après gastrectomie,*

par M. **Sylvain Blondin.**

Depuis ma communication du 5 décembre 1945, une longue discussion s'est déroulée, 90 observations d'ulcère peptique après gastrectomie ont été, ou détaillées, ou, malheureusement pour de trop nombreuses, brièvement évoquées. Pour établir des conclusions, mon travail en fut rendu difficile. Je vais essayer néanmoins d'en dégager les points essentiels, en joignant à ces conclusions, si vous me le permettez, un très beau cas d'opération de Dragstedt, dû à M. Froehlich, et 5 observations de M. Barraya, que je tiens à remercier.

Disons tout de suite que la valeur de la gastrectomie sort entière de ce débat : elle est, à l'heure actuelle, le meilleur traitement de l'ulcère gastro-duodénal. Mais cela, et les meilleurs gastrectomistes nous l'ont dit, sous certaines conditions : opération immédiatement peu grave entre des mains exercées, ses suites, proches ou éloignées, exigent une observance stricte de règles bien connues, que je résume brièvement : tout d'abord des indications bien posées, pour un ulcère vérifié, ensuite une exécution technique impeccable, c'est-à-dire extension suffisante vers la gauche, et plus que les repères anatomiques, en particulier artériels, qui sont variables, une situation du moignon gastrique résiduel, caché sous le rebord chondro-costal à l'examen radiologique, l'ablation de l'ulcère duodénal, si elle peut se faire sans risques excessifs pour les éléments du pédicule hépatique, si non, la résection de la muqueuse pyloro-duodénale, l'établissement d'une anastomose bien orientée, bien suspendue, sans coudure, sans rétrécissement jéjunal, sur une anse courte, proscrivant les anastomoses en Y, les jéjuno-jéjunostomies, employant, à condition qu'ils soient bien faits, les procédés de Péan, d'Hofmeister-Finsterer, de Reichel-Polya, évitant les hématomes, rejetant

l'usage des fils non résorbables pour le plan total. La gastrectomie demeure une excellente opération. Desplas, Charrier, Delannoy, Barraya, Banzet, Demirleau, nous l'ont encore affirmé.



La plupart des ulcères peptiques surviennent après les gastrectomies faites sur *de fausses indications* (quatre fois sur les 6 cas de Desplas) ou après des *gastrectomies parcimonieuses ou indésirables* (quatorze fois sur les 17 observations de Charrier, trois fois sur les 7 de Demirleau, deux fois sur mes 5 cas personnels).

Ce qui est plus intéressant, et que Charrier a bien mis en valeur dans une jolie formule, c'est qu' « en chirurgie gastrique, il ne faut pas manquer le premier temps, les échecs sont le plus souvent la conséquence d'un mauvais départ. la gastrectomie, *faite d'emblée et bien faite*, donne peu d'ulcères peptiques ». Soulignons en effet le nombre d'ulcères peptiques, après une gastrectomie qui a succédé à une gastro-entérostomie (18), à une gastrectomie de technique atypique, en Y, à anse longue avec jéjuno-jéjunostomie (5), à une gastrectomie pour exclusion insuffisante (8), à une gastrectomie secondaire à un ulcère perforé suturé (6). Le rôle des fils non résorbables (Desplas, Rouhier, Lefèvre, Chabrut), ou des boutons anastomotiques (Barraya) ne me paraît pas, malgré les autres inconvénients qu'ils peuvent comporter, à mettre au premier plan dans la genèse des vrais ulcères peptiques. Lefèvre l'a fort bien dit, et la simple ablation du fil peut guérir des stomites en quelque sorte traumatiques.

De ces considérations, on peut déduire qu'il faut, autant que possible, réduire les indications de la gastrectomie pour exclusion, ou tout au moins, comme l'a dit Sénèque, enlever la muqueuse, et qu'en présence d'un ulcère duodénal perforé, observé dans de bonnes conditions, la gastrectomie d'emblée trouve, dans les suites parfois mauvaises de la suture, un nouvel argument en sa faveur.



Les ulcères peptiques qui, dans leur variété la plus habituelle, succèdent à des gastrectomies insuffisantes ou incorrectes, prêtent peu à des discussions thérapeutiques : tous les auteurs s'accordent à refaire *une gastrectomie de grande étendue :* les dimensions des manchettes gastriques réséquées montrent de combien il s'en fallait, pour qu'on pût espérer l'anachlorhydrie souhaitée.

Mais à côté de cette recoupe du moignon gastrique, il faut faire une place *aux lésions, aux vices de position de l'anse jéjunale* (Desplas, Barraya) et les corriger.

De même le *moignon duodénal*, dans les cas où l'ulcère a été laissé en place, doit être soigneusement examiné.

Dans 3 cas, Desplas a réséqué, jusqu'en amont de l'ulcère, la muqueuse pyloro-duodénale, et refait une gastrectomie. Jacques Hepp nous a rapporté deux intéressantes observations du service Bergeret, où, selon les conseils de H'llemand, fut pratiquée une résection du moignon pyloro-duodénal, avec un succès datant d'un an, et un échec. Mon Maître, A. Ameline, m'a enfin confié une très belle observation, qu'il m'a autorisé à vous conter. La voici, telle qu'Ameline l'a rédigée :

Observation de M. A. Ameline. — Ou « qu'il ne faut pas avoir de plan opératoire trop rigide».

D... (Charles), souffre depuis le début de 1943, d'un ulcus duodénal et a traversé une carrière chirurgicale assez mouvementée, avec les étapes suivantes :

Le 21 mai 1943, par X..., gastrectomie pour exclusion, sous rectanol. Le chirurgien signale un volumineux ulcère du duodénum et un énorme bloc duodéno-pancréatique. L'amélioration a été nette et a duré quatre mois, puis reprise d'un calvaire douloureux.

Le 16 mars 1944, par X... Cœliotomie, sous rectanol. Enorme U. P. du versant jéjunal de

la bouche. (C'est un Finsterer qui a été pratiqué en mai 1943). Résection de la bouche en masse, suture bout à bout des anses afférente et efférente et nouvelle gastro-entéro-anastomose. Amélioration de courte durée, puis reprise d'un calvaire douloureux avec signes cliniques et radiologiques d'U. P.

Le 11 septembre 1944, le professeur Sénèque pratique une splanchnicectomie gauche. Amélioration de quelques mois, puis reprise d'un calvaire douloureux.

Le 20 juin 1945, par X..., laparotomie exploratrice. Le gros bloc calleux de l'U. P. est inabordable. On libère l'anse afférente d'une bride épiploïque (?) et on referme. Amélioration de quelques jours, puis reprise.

Le 19 janvier 1946, je l'opère sous protoxyde, avec le diagnostic d'U. P. et le dessein de pratiquer, si elle est possible, une gastrectomie totale. Recherche et pédiculation très facile d'un moignon duodénal, qui est, en réalité, antro-pyloro-duodénal, car on sent admirablement le sphincter pylorique et, à 2 centimètres de lui, la cicatrice d'un ulcère au bord supérieur. On résèque ainsi un très beau doigt de gant comprenant largement 3 centimètres de duodénum. et on referme sans gêne et en quatre plans le dit duodénum. Ceci fait, on constate qu'il y a un très petit moignon gastrique, et que le bloc de l'U. P. soude en masse estomac-côlon transverse, méso, anses afférente et efférente. L'anse efférente est, comme il se doit, rouge, poisseuse, dilatée, farcie de ganglions dans son méso. On pratique sur cette anse une jéjunostomie à la Witzel et on referme la paroi aux crins sans drainage.

Le dessin montre le doigt de gant antro-pyloro-duodénal ouvert. avec sa cicatrice d'ulcus. L'examen histologique (n° 185, professeur agrégé P. Gauthier-Willars), répond : grosse sclérose qui dissocie la paroi et témoigne de lésions anciennes.

Les suites opératoires furent très simples : le lendemain, le malade, intelligent et indocile. dit spontanément : « Cette fois, je suis guéri. » On lui fait péniblement accepter la jéjunostomie d'alimentation pendant un mois. Il sort engraissé de 3 kilogrammes le 23 février 1946. Aux dernières nouvelles (mai 1947), il se porte fort bien et se déclare guéri.

Pour ma part, ma très modeste part, ajoute Ameline, chaque fois que j'interviendrai pour un U. P. après gastrectomie, je commencerai toujours par rechercher le moignon duodénal. C'est, ou très facile, ou très difficile, on le voit assez bien en pressant sur la deuxième partie du duodénum et en faisant refluer les liquides qu'il contient. Et, si c'est possible, je réséquerai 2 à 3 centimètres de ce moignon duodénal. Ensuite, je réséquerai (si c'est possible. et si la gastrectomie a été par trop modeste), si elle paraît correcte, je ferai une simple jéjunostomie de mise au repos, maintenue pendant cinq à six semaines.

Le problème est plus difficile si l'ulcère peptique succède à une gastrectomie correctement large, ou s'il manifeste sa tendance à la récidive après une deuxième ou une troisième gastrectomie, ne laissant plus que très peu d'étoffe gastrique.

Vous avez envisagé 4 solutions :

1° Le *traitement médical*, dont Charrier vous a rappelé, selon Gutmann, la valeur. Des chocs protidiques progressifs intraveineux ont fait disparaître en quelques mois l'image d'un ulcère peptique, dans un de ses cas.

2° La *jéjunostomie*, dans les formes graves, dans les ulcères géants, a été employée par Charrier, par Ameline. par Hepp et par moi-même. Elle constitue une ressource qui n'est pas à mépriser. si on peut la faire supporter pas ces malades souvent particulièrement indociles.

3° Les *recoupes successives* du moignon gastrique restant, après vérification de l'hypo- ou de l'anachlorhydrie, aboutissent finalement à la gastrectomie totale. Banzet, en 1945, nous avait relaté l'histoire d'un malade qu'il avait à trois reprises gastrectomisé. il espérait, par cette gastrectomie subtotale, ne laissant que la calotte tubérositaire, obtenir une guérison : son malade a récidivé une fois de plus et il y a lieu de souhaiter que le résultat immédiat heureux d'une opération de Dragstedt se maintiendra.

Comme documents sur la *gastrectomie totale*, j'ai réuni la belle observation de de Vernejoul (de Marseille) rapportée par d'Allaines. les 4 observations de Demirleau (de Tunis) rapportées par J. Hepp. et enfin le succès tout récent de Rudler.

Selon la technique de Jean Duval (du Havre) de Vernejoul a obtenu une très belle guérison par une gastrectomie totale pour un ulcère peptique important survenu à la suite d'une gastrectomie étendue, et il propose, d'accord avec

d'Allaines, de recourir d'emblée à la gastrectomie totale quand, après large gastrectomie, l'ulcère peptique apparaît sur un moignon court. Les risques d'anémie ultérieure sont plus théoriques que réels. Il n'en reste pas moins que la gastrectomie totale est une opération d'importance. Demirleau, sur 4 cas, déplore 4 morts. Rudler, dans un cas très récent, nous a apporté un succès.

Il est certain que la gastrectomie totale n'est pas abordée, par beaucoup d'entre nous, sans appréhension. La magnifique série de Lefèvre (de Bordeaux), qui compte 36 cas, d'autre nature il est vrai, doit modifier sans doute cette attitude : ceux qui ont employé sa technique, d'Allaines, Banzet, Hepp, Rudler, vantent sa sécurité. Avec les documents que nous possédons actuellement, il est difficile de conclure : Charrier, Delannoy manifestent quelques réserves et, plutôt que de poursuivre, en quelque sorte, la même ligne de traitement, par des recoupes aboutissant à la suppression complète de l'organe, ne vaut-il pas mieux, en présence d'un ulcère peptique récidivant après plusieurs gastrectomies très larges, s'adresser à un autre mode de traitement, en particulier aux opérations nerveuses ?

4° Des opérations nerveuses touchant les *splanchniques*, nous n'avons rien à ajouter de récent : il semble bien que leurs résultats soient incertains et, en somme, peu convaincants.

*L'opération de Dragstedt*, au contraire, paraît plus riche en promesses : nous avons relevé 12 cas de section des pneumogastriques :

1 cas de Charrier.

5 cas de Banzet, qui tout récemment nous a dit brièvement l'avoir pratiquée douze fois.

1 cas de Delannoy.

1 cas que vient de nous adresser Froehlich.

4 cas que m'a envoyés Barraya.

Banzet a opéré par voie abdominale, les résultats immédiats sont excellents sur les douleurs qui ont disparu.

Charrier a eu également un bon résultat récent avec cessation des douleurs et diminution de la niche à la radio.

Delannoy, qui a une grande expérience du traitement des ulcères peptiques et qui a inspiré à ses élèves Michel Verhaeghe et Georges Lagache (1) un important travail sur le sujet qui nous occupe, nous en a présenté un très beau cas, également récent, où les douleurs ont complètement disparu, l'image d'ulcère peptique n'est plus visible, l'anacidité est obtenue.

Froehlich (de Strasbourg) enfin nous a adressé une observation, que je vous demande, en raison de son intérêt, la permission de vous lire.

Observation de M. Froehlich. — Z... (Georges), cinquante ans, nous est adressé le 28 novembre 1946, par le Dr Schuster, pour un état cachectique, en rapport vraisemblablement avec un U. P.

Il fut opéré pour la première fois en 1921. de gastro-entérostomie, pour ulcère duodénal.

En 1926, premier U. P. avec fistule gastro-jéjuno-colique. Deuxième intervention où on pratique une excision de l'ancienne bouche et une nouvelle gastro-entérostomie.

Le malade continue à souffrir et suit toute la gamme des traitements médicamenteux, y compris deux cures d'histamine, qui lui permettent. de temps à autre, de reprendre ses occupations pour quelques mois.

Le 31 mars 1940, perforation de l'ulcère duodénal. traitée par suture. Nouvelle période d'accalmies et de souffrances, jusqu'en 1946. où nous voyons le malade littéralement à bout de forces. Il pèse 83 livres, pour une taille d'1 m. 71. Globules rouges, 2.200.000 ; Hémoglobine. 58 p. 100. L'abdomen, balloné et flatulent, montre un clapotis gastrique douze heures après les repas. Le malade souffre d'une façon constante. évite toute alimentation solide et ne peut aller à la selle qu'avec des lavements évacuateurs.

La radiographie montre un très grand U. P. sur une bouche anastomotique située très à

(1) Verhaeghe (M.) et Lagache (G.) [de Lille]. Traitement chirurgical des U. P. après gastrectomie : 30 cas. *Société de Gastro-Entérologie du Nord*, 23 mars 1947 (en cours d'impression).

gauche. Il existe une rétro-dilatation duodénale, si monstrueuse qu'au premier abord on ne savait pas à quoi attribuer une pareille image.

L'estomac se vide avec un retard de six heures.

Le 8 mars 1946, F. l'opère, sous anesthésie locale. C'est la quatrième intervention. Après libération de nombreuses adhérences, on arrive sur cette énorme poche duodénale qui contient 4 litres de liquide bilieux. Il existe un très grand U. P. sur l'anastomose, avec infiltration du mésocôlon et une perforation ponctiforme dans le côlon transverse. Gastrectomie de droite à gauche, dépassant le pylore de deux travers de doigt et remontant très haut sur la petite courbure. Résection de la bouche anastomotique et de l'anse duodénale distendue, d'aspect feuille morte, sur 15 centimètres. Suture de la perforation côlique en 3 plans. Polya. Fermeture en un plan de la paroi, sur sulfamides. Les suites opératoires furent très simples, et, le




FIG. 1. — Ulcère peptique après gastrectomie (8 janvier 1947).

15 avril 1946, le malade quitte la clinique, apparemment guéri, ayant repris 20 livres. Mais bientôt, sans douleurs, du sang rouge apparaît dans les selles, l'examen clinique et radiologique ne montrent qu'une évacuation rapide et de légers signes de colite spasmodique.

Le 24 décembre 1946, abondante hématémèse subite, et, depuis ce moment, réapparition après chaque repas de douleurs épigastriques irradiant vers l'hypocondre gauche.

L'examen aux R. X., dû au Dr Sichel, montre, le 8 janvier 1947 : une stase gastrique avec épaississement des plis, un très grand U. P. près de la bouche, très sensible à la pression. L'évacuation d'abord rapide, est ensuite très ralentie. Dilatation des anses grêles. Globules rouges, 3.240.000 ; Globules blancs, 5.400. Hémoglobine, 62 p. 100 ; valeur globulaire, 0.96, tubage gastrique, HCl libre, 0,60 p. 1.000 ; HCl total, 0,95 p. 1.000.

En raison des antécédents, de l'état du malade, Froehlich décide une opération de Dragstedt, qu'il exécute le 17 janvier [cinquième opération] (fig. 1).

Sous éther, incision du dixième espace intercostal gauche, ouverture lente de la plèvre, incision de la plèvre médiastinale, libération de l'œsophage sur 5 centimètres. Le pneumogastrique gauche est déjà divisé en deux branches qui sont réséquées sur 4 centimètres. Le droit, très gros, unique, nettement sur la face postérieure, est réséqué sur la même longueur. Suture

de la plèvre médiastinale. Fermeture de la paroi sur une petite sonde de Pezzer, avec aspiration continue. Une poussée thermique à 38°7 fut le seul incident des suites opératoires. Le drain fut enlevé le quatrième jour, le malade se leva le huitième et quitta la clinique le vingt et unième, pesant 54 kilogrammes, ne souffrant plus, et ayant recouvré son appétit (fig. 2).

Un chimisme gastrique, le 31 janvier 1947, donna :

| | |
|---|---|
| HCl libre . . . . . . . . . . . . . . . . . . . . . . . . . . . . . . | 0 p. 1.000 |
| HCl total . . . . . . . . . . . . . . . . . . . . . . . . . . . . . . | 1,12 p. 1.000 |

Revu plusieurs fois jusqu'à fin avril 1947, ce malade se dit en parfait état, ne suit aucun régime, va à la selle deux fois par jour, lui qui était toujours constipé avant l'opération.

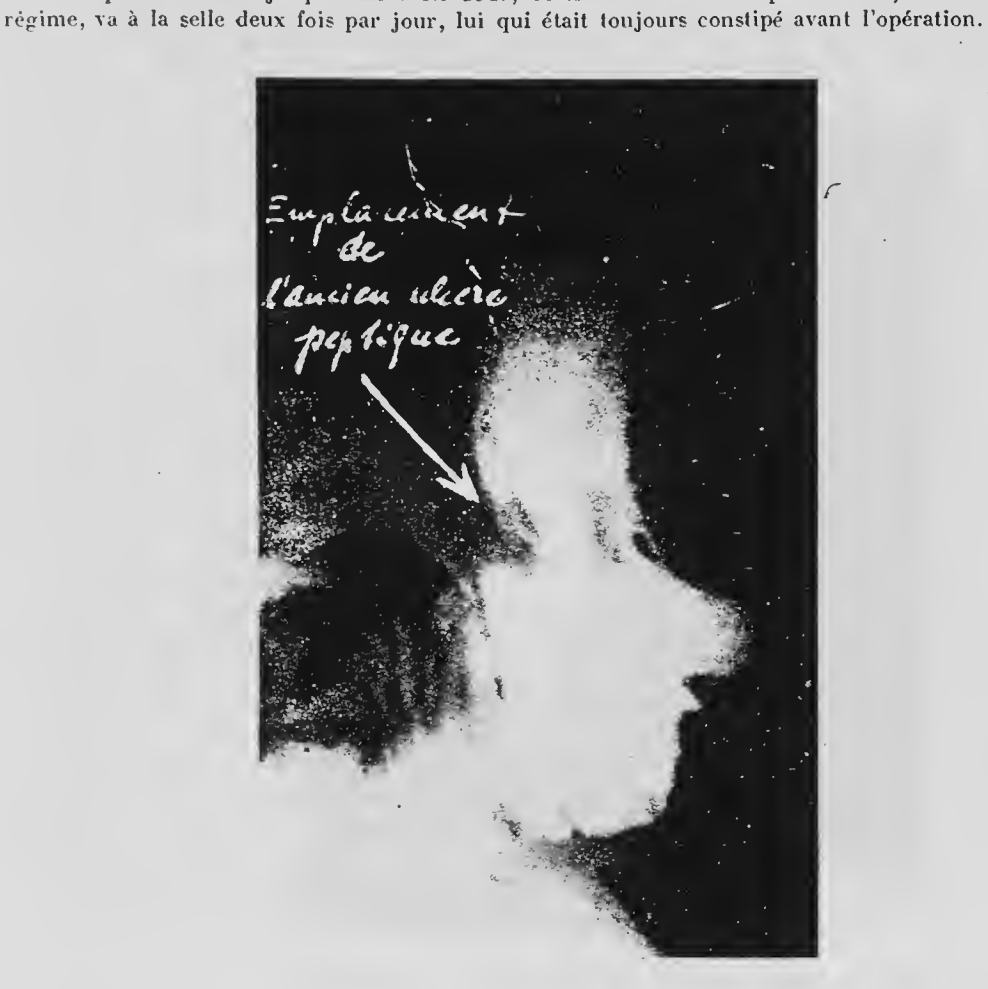



FIG 2. — Après opération de Dragstedt.

Une radiographie de contrôle, faite vingt et un jours après l'opération, montre un retard à l'évacuation gastrique, avec lenteur et faible intensité des contractions, mais il n'y a plus trace d'U. P. Les nerfs, examinés par le professeur Géry, ne présentaient pas de lésions.

M. Barraya (de Nice) m'a fait parvenir ces jours derniers de récentes observations. J'avais déjà rapporté devant vous, le 30 avril 1947, un intéressant travail de cet auteur que j'avais dû abréger (2).

Une observation concerne une nouvelle gastrectomie, la première opération étant vraisemblablement trop économique. Les 4 suivantes concernent des opérations de Dragstedt.

(2) Je précise que le chiffre de 5 morts, que j'avais signalé, est la mortalité totale des *trois premières semaines qui suivent l'opération*, sur un chiffre de 388 gastrectomies pour ulcère, compliqué ou non.

Observation I. — H..., cinquante-cinq ans, en 1944, gastrectomie de type Polya pour syndrôme douloureux, bien qu'aucun ulcère n'ait été vu à l'opération. Continue à souffrir. Pas d'image caractéristique aux R. X. En juin 1947, cœliotomie exploratrice. Tout paraît normal. En accord avec les médecins, section des deux pneumogastriques, ainsi que d'une branche intermédiaire. Le malade n'est pas amélioré et dit ressentir les mêmes douleurs.

Cette observation, bien qu'elle ne concerne pas un U. P., est intéressante. La section des X n'a aucune action sur des douleurs épigastriques, dont la cause n'est pas ulcéreuse.

Obs. II. — H..., cinquante-trois ans. Gastrectomie, à Lyon, en 1937, pour ulcère du pylore. A Rouen, cinq mois après, libération d'adhérences et cure d'éventration.

En 1943, reprise de douleurs périodiques et de vomissements. Barraya l'opère en mai 1946 : épiploon très épaissi, à qui on attribue la plupart des troubles, résection épiploïque. Courte amélioration. En mars 1947, reprise des douleurs, et le 8 mai 1947, opération de Dragstedt par voie thoracique gauche. Soulagement immédiat, mais comme le souligne très bien Barraya, on ne peut tenir compte de façon absolue de cette impression de soulagement complet, il s'agit d'un malade intellectuellement fruste ; l'U. P. n'a pas été constaté, les interventions précédentes avaient eu également un résultat immédiat satisfaisant, mais il ne s'était pas maintenu.

Obs. III. — F..., quarante et un ans, gastrectomie large avec ablation de l'ulcère en 1931, à Marseille. Deux ans après, apparition de phénomènes douloureux nouveaux. En avril 1947, on porte le diagnostic d'U. P. et de cholécystite. Cholécystectomie, en se réservant d'intervenir ensuite sur l'U. P. La malade étant venue habiter Nice, Barraya trouve une malade morphinomane, en mauvais état général. L'U. P. est visible sur les radiographies.

Le 27 août 1947, opération de Dragstedt par voie thoracique gauche. Convalescence sans incident. La malade a repris une existence normale, elle ne souffre plus, mais se plaint seulement d'une sensation post-prandiale de plénitude gastrique.

Obs. IV. — H..., soixante-cinq ans. En 1946, gastro-entérostomie pour ulcère duodénal. En 1947, après une gastro-entérostomie, gastrectomie large avec résection intestinale pour ulcère peptique. Barraya vit ce malade en 1947, pour un ulcère peptique évident ; le 29 septembre 1947, il pratique une opération de Dragstedt par voie thoracique, dont les suites immédiates sont bonnes. Elles furent même remarquables sur la douleur : dès le lendemain de l'opération, ce malade ne souffrait plus.

Il est difficile de se faire actuellement une opinion solidement établie sur l'opération de Dragstedt. Physiologiquement, la considérer comme une vagotomie est inexact, la section des troncs du pneumogastrique est une conception purement anatomique. Cette opération rend l'estomac anacide, met-elle à coup sûr à l'abri des ulcères peptiques ? Lortat-Jacob nous en a cité un cas anglais après œsophagectomie qui constitue, certes, une parfaite vagotomie. Même en Amérique, je crois, la valeur de l'opération reste discutée — Welti nous l'a rappelé.

Exécutée par voie thoracique, ce qui m'a semblé dans un cas personnel d'une très grande facilité, l'opération paraît bénigne : Banzet, cependant, signale 2 morts que lui a fait connaître Allen Whipple, survenues subitement au Presbyterian Hospital de New-York, sur 30 vagotomies réalisées par voie thoracique. Dragstedt, dans un article tout récent (3), où il étudie l'anatomie, la technique, les soins post-opératoires, signale qu'environ 300 cas ont été opérés à la clinique de Chicago. L'abord abdominal semble avoir ses préférences, il en décrit minutieusement la technique : l'œsophage doit être abaissé sous l'abdomen, comme dans une opération de Heller, les nerfs entièrement réséqués, sans oublier un rameau, une sonde de Wangensteen est laissée en place deux à quatre jours, l'alimentation n'est reprise qu'avec une extrême prudence. Les indications sont pour Dragstedt, très étendues : la vagotomie lui apparaît comme le meilleur traitement des ulcères, même les plus petits. En cas de sténose duodénale, il lui adjoint une gastro-entérostomie ou une gastro-duodénostomie.

(3) Dragstedt (L. R.), Fournier (H. J.), Woodwar (E. R.), Tovee (E. B.), Marper (P. V.). *Surgery, Gynecology and Obstetrics*, vol. 85, n° 4, octobre 1947, 461-466, avec 12 fig.

Les troubles post-opératoires : ballonnements, lenteur de l'évacuation gastrique, diarrhée, méga-viscères aux rayons X, lui apparaissent comme très rares. Je dois dire que j'ai entendu les plaintes d'une de mes opérées, qui avait un ulcère géant sous-cardiaque. Si nous ne suivons pas dans ses indications Dragstedt, l'ulcère peptique après gastrectomie, dans ses formes récidivantes, qui semblent témoigner d'une particulière et mystérieuse ténacité de la maladie ulcéreuse (Abadie et Conniot y ont encore insisté récemment) nous paraît justiciable de la vagotomie bilatérale. Les résultats éloignés doivent être contrôlés.

Dans le débat qui se restreint entre la gastrectomie totale, qui donne certainement, mécaniquement, l'anacidité, et la vagotomie bilatérale, avec tout ce que comportent d'incertain, peut-être de pénible, les opérations nerveuses à visées physiologiques, nos préférences actuelles, disons-le, vont à l'opération de Dragstedt.

---

## COMMUNICATION

### *Rupture intrathoracique d'un kyste hydatique du foie. Perforation pulmonaire. Pyothorax hydatique enkysté, guéri par thoracotomie simple et aspiration,*

par M. **R. Sauvage.**

J'avais rapporté ici, en 1944, un cas d'hydatido-thorax suppuré de la grande cavité, secondaire à la rupture d'un kyste du foie : soucieux de traiter du même coup le foie et la plèvre, j'avais pratiqué une thoracotomie large suivie d'un double drainage pleural et hépatique après isolement de la plèvre par cloisonnement. L'infection secondaire de la plaie opératoire avait entraîné sa désunion et, secondairement, la mort du malade.

Je m'étais promis, si de semblables circonstances se représentaient, de traiter d'abord la lésion la plus urgente, c'est-à-dire, la suppuration pleurale par une simple pleurotomie. Le hasard m'a permis, sans qu'à la vérité le bon diagnostic m'en ait éclairé le choix, de réaliser ce projet.

Il s'agissait d'un malade de quarante-trois ans, entré dans le service de mon ami Delafontaine à Saint-Denis, à l'occasion d'une affection pulmonaire d'apparence banale mais dans un état de déficience organique profonde (taille, 1 m. 75 ; poids, 44 kilogrammes).

Il avait déjà été récemment hospitalisé à Bichat pour un ictère dont il ne conservait plus, à son entrée à Saint-Denis, que des traces légères.

Un premier examen retenait seulement : une submatité de la base droite, un gros foie débordant les fausses côtes. La température était entre 38° et 39° ; pas de signes fonctionnels, ni douleur, ni gène respiratoire.

On pensa dabord à une bacillose, mais les examens de crachats furent négatifs et la *radiographie* du thorax ne montra pas de lésion pulmonaire inquiétante. Par contre, la coupole diaphragmatique droite était surélevée, floue, irrégulière. Des deux côtés les sinus étaient fermés.

Il existait une leucocytose à 17.500 avec 89 p. 100 de polynucléaires et une éosinophilie à 2 p. 100.

Un abcès sous-phrénique droit paraissait vraisemblable, quand brusquement, quinze jours après son entrée, se produisit une vomique abondante précédée d'une douleur presque syncopale à la base droite.

Nouvelle vomique le lendemain, à la suite de laquelle la température tomba à 37°.

La *radiographie* montrait alors l'ascension notable de la coupole diaphragmatique droite, dont la moitié externe surmontait une zone plus claire et comme gazeuse. Une ombre juxta-médiastinale, où se voyait bien le trajet d'une grosse bronche, s'appuyait sur la moitié interne.

A la radioscopie, l'hémidiaphragme droit était immobile. Les ponctions exploratrices restaient blanches.

L'hypothèse d'un abcès sous-phrénique fistulisé dans une bronche à travers une plèvre symphysée restait valable.

Le malade reçut 200.000 unités de pénicilline par jour : la température resta aux environs de 37°, l'état général s'améliora, l'expectoration parut se tarir peu à peu et, en une semaine, il reprit 2 kilogrammes.

Cependant, à l'occasion d'une troisième vomique, la température remonta et une nouvelle ponction pratiquée sur la ligne axillaire postérieure (7e espace) ramena cette fois du pus : par l'orifice de ponction on injecta 100.000 unités de pénicilline.

*A la radiographie*, toute la partie inférieure de l'hémithorax droit était occupée par une opacité remontant en dehors jusqu'à la 7e côte et surmontée en dedans d'un niveau liquide répondant au segment postérieur de la 9e côte.

L'intervention est pratiquée le 3 mars sous anesthésie régionale : résection d'un fragment de la 10e côte sur la ligne axillaire postérieure : à travers une épaisse coque scléreuse on pénètre dans une vaste cavité d'où s'échappent d'innombrables vésicules hydatiques flétries : asséchement à l'aspirateur.

Par la brèche thoracique assez large, on peut explorer, à la lampe, la poche résiduelle : elle est énorme, thoracique et sous-phrénique ; il n'y a plus trace de membrane proligère, on ne peut en aucun point identifier le diaphragme, mais en avant au fond de la poche détergée, il s'écoule de la bile en quantité notable.

Un gros drain est maintenu à l'orifice par des mèches.

Les suites opératoires, sous pénicilline générale, furent simples : l'écoulement d'abord très abondant mêlé de bile et de pus, diminua peu à peu. Une aspiration continue fut installée deux mois après l'intervention.

La guérison fut acquise en septembre et le malade sortit de l'hôpital en parfait état général, pesant 66 kilogrammes contre 44 à son arrivée.

La durée totale des soins avait donc été de six mois.

Que s'est-il passé à l'origine ? Sans doute deux perforations du diaphragme à quelques jours d'intervalle ; *la première* en zone pleurale interne, solidement symphysée s'est poursuivie dans le parenchyme et dans une bronche, probablement de petit calibre puisqu'il n'a été retrouvé dans la vomique aucun élément hydatique (drainage insuffisant).

*La deuxième* en zone libre, a permis l'irruption dans la plèvre du contenu du kyste hépatique. Dans cette plèvre partiellement symphysée, l'épanchement est resté limité à une poche localisée au siège de ce qu'on peut appeler les pleurésies axillaires.

Ces cas de kystes ouverts dans le thorax sont déjà considérés comme très graves, quand leur irruption lèse exclusivement soit le poumon, soit la plèvre : ici tout justifiait le pronostic le plus fâcheux, l'état quasi cachectique du malade, le triple envahissement des *voies biliaires* (ictère en décembre, contenu biliaire du kyste) *du poumon* et *de la plèvre*.

Dévé et Conniot (Rapport d'Oran, 1935) donnent 38 p. 100 comme chiffre de mortalité opératoire, mais ne signalent pas de cas semblables à celui-ci, avec double effraction pleurale et broncho-pulmonaire.

Il a suffi *d'une* pleurotomie large permettant une bonne surveillance de la cavité thoracique infectée et *d'une* aspiration continue prolongée pour obtenir la guérison, en un temps relativement court pour une lésion de cette importance. Sans doute, la pénicilline a-t-elle joué un rôle appréciable, sans doute aussi, l'intervention fut-elle assez précoce pour assurer, avant l'établissement de lésions pulmonaires ou pleurales trop importantes, le triple drainage de la plèvre, de la fistule bronchique et du kyste hépatique. C'est la fistule biliaire qui nous inquiéta le plus longtemps, alors que la poche pleurale était effacée et le poumon depuis longtemps guéri.

En résumé, cette observation montre :

1° La possibilité d'irruption pulmonaire et bronchique d'un kyste hydatique suppuré du foie, sans lésion nécrotiques secondaires du parenchyme pulmonaire.

2° La possibilité de l'association d'une irruption broncho-pulmonaire et pleurale dans le cas de symphyse partielle de la plèvre.

3° L'efficacité d'une intervention simple, sous condition d'une minutieuse surveillance post-opératoire et de l'aspiration continue ; le rôle de la pénicilline ne devant pas être minimisé.

## PRÉSENTATION DE MALADE

### *Cancer du cardio-œsophage. Guérison opératoire* (*),

par M. **Rudler**.

Je me permets de présenter à l'Académie un malade que MM. les Professeurs Delannoy et Fontaine connaissent bien, puisqu'ils m'ont fait l'honneur d'assister à l'intervention. M. Brocq l'avait opéré par voie abdominale le 17 mai 1947, avec mon aide. Nous avions jugé les lésions inextirpables, et M. Brocq avait terminé par une gastrostomie.

Quatre mois après, le malade revient peu satisfait de son sort, mais en état général assez bon, si bien que, d'accord avec M. Brocq, je décide de l'opérer par voie thoracique gauche, malgré une nette extension des lésions, visible sur les clichés radiographiques que je vous présente. Auparavant, mes amis Joublin et Camena d'Almeida pratiquent, sous contrôle œsophagoscopique, une biopsie gastrique qui montre « un épithélioma type malpighien direct ou métaplasique » (professeur Delarue).

Je pratique l'intervention le 17 octobre 1947, il y a exactement dix-neuf jours. Anesthésie au cyclopropane avec intubation trachéale, par M[lle] Anglès. Grosses difficultés de libération du fond de l'estomac, le néoplasme ayant envahi la queue du pancréas, dont il faut réséquer une partie, et le diaphragme dont je dois sacrifier une assez large rondelle. Surtout, les lésions remontent sur l'œsophage thoracique jusqu'à 5 centimètres au-dessus du diaphragme. Le malade présentant une gibbosité accusée (scoliose à convexité gauche), l'aorte descendante croise l'œsophage en V à angle très aigu, ce qui m'empêche à la fois de sectionner l'œsophage très au-dessus des lésions, et de faire le décroisement de l'aorte, car la crosse est perdue au fond de la concavité de la scoliose. Par contre, l'inclinaison du tronc me permet d'anastomoser facilement l'œsophage à la face antérieure de la moitié inférieure de l'antre gastrique conservé. Durée quatre heures.

Suites opératoires extrêmement simples. L'opéré s'est levé dès le troisième jour, a commencé à s'alimenter le neuvième. La vue de la feuille de température vous montre que l'évolution post-opératoire a été pratiquement apyrétique.

Sans doute une telle intervention ne peut-elle guère être que palliative. Mais il est réconfortant de voir la joie de ces malheureux, condamnés à la mort par inanition, lorsqu'ils recommencent à s'alimenter normalement. Cette seule satisfaction suffit à nous payer de nos efforts.

(*Clinique chirurgicale de l'Hôtel-Dieu.* Professeur P. Brocq.)

### *Désoblitération d'une thrombose ancienne, segmentaire, de 17 centimètres de long, dans une artère fémorale superficielle, atteinte d'artérite pariétale calcifiée,*

par MM. **Louis Bazy, Jacques Huguier, Henri Reboul** et **Pierre Laubry**.

Jean Cid dos Santos est venu exposer en mai 1947, les premiers résultats encourageants qu'il avait obtenus dans les artérites oblitérantes, en utilisant une technique toute personnelle : la reperméation artérielle.

(*) Présentation faite à la séance du 5 novembre.

L'artère est exposée en regard des limites supérieure et inférieure de l'oblitération repérée par artériographie. Elle est clampée à quelque distance, incisée sur une longueur axiale de 2 à 3 centimètres, à cheval sur les limites de la thrombose. Un clivage est effectué entre média et intima avec un long stylet mousse et des décolleurs spéciaux, encore à l'étude. Le thrombus organisé et la média intimement adhérents sont extraits par l'une des ouvertures artérielles. La média mise à nu, est lavée au sérum hépariné. Une artériographie de contrôle vérifie la qualité de la perméabilité, qui est au besoin complétée par un véritable curettage et draguage. Les incisions artérielles sont suturées en un plan, à la soie vasculaire, en surjet.

Le temps de coagulation sanguine est mesuré en cours d'intervention. Il est dès lors maintenu, autant que possible entre quinze et trente minutes, pendant deux à trois jours, par des injections intraveineuses d'héparine pratiquées selon les données du contrôle du temps de coagulation de trois heures en trois heures.

J. C. dos Santos eut l'extrême courtoisie de pratiquer quatre reperméations sur nos malades. Trois, dans le service de Pierre Huet, en présence de M. le professeur Charles Laubry et avec notre assistance, une à Lisbonne.

Pour diverses raisons, que nous exposerons en détail ultérieurement, nous avons constaté la récidive rapide de la thrombose dans deux cas ; le troisième malade est mort au cours d'un syndrome angineux avant de nous permettre une vérification objective.

Jacques Huguier et Henri Reboul ont tenté sans succès deux reperméations artérielles.

Ces cinq interventions nous ont permis de constater un certain nombre de faits :

1° Le clivage entre media et intima se fait en réalité, bien souvent, entre media et tunique externe.

2° Ce clivage peut devenir laborieux dès que les instruments progressent dans l'artère obstruée, 3 à 4 centimètres au delà du point de départ.

3° Le thrombus est rompu dans la majorité des cas : le clivage devient alors particulièrement aveugle véritable curettage, il morcelle le thrombus, déchiquette les tuniques artérielles, les traverse éventuellement en des points difficiles à repérer.

4° Les incisions intermédiaires sur l'artère n'évitent pas toujours ces inconvénients et incidents.

5° Le curettage aveugle pousse inévitablement des débris du thrombus ou de la paroi artérielle dans l'origine des collatérales. Or, les collatérales sont parfois perméables jusqu'à la limite même de la thrombose, bien qu'elles ne communiquent pas avec le tronc principal oblitéré. Leur courant sanguin est souvent dirigé à contre sens grâce à des anastomoses voisines. Il est important de récupérer la réelle valeur fonctionnelle de ces collatérales.

L'un de nous proposa alors de tenter une désoblitération par une technique différente, qui permette le contrôle constant et visuel de toutes les manœuvres intra-artérielles, après incision longitudinale axiale de tout le segment oblitéré. Cette exposition doit assurer le décollement du thrombus avec la ou les tuniques artérielles qui lui sont intimement adhérentes. Il doit rendre possible la désoblitération de l'origine des collatérales.

Pour que les difficultés d'une aussi longue « reconstruction artérielle » ne fasse pas courir de risques au malade, il choisit une artérite fémorale superficielle segmentaire, relativement courte : 17 centimètres de long, avec une bonne circulation collatérale, passible d'une artériectomie de nécessité en cas d'échec de la suture, et relevant par avance d'une bonne indication de l'artériectomie. Un seul de nos malades répondait à ces desiderata, mais un facteur semblait compromettre, *a priori*, la réussite d'une telle entreprise : son artérite était calcifiée au point que dans le segment oblitéré et dans le segment sous-jacent, perméable, la radiographie simple montrait d'importantes images de calcification.

Ce malade de quarante-huit ans et demi, a ressenti les premiers signes fonctionnels d'artérite du membre inférieur droit, en juillet 1946.

Il fut étudié et traité par MM. Charles et Pierre Laubry depuis mars 1947. Sa courbe thermique fut parfaitement stabilisée par une cure de repos. Localement existaient un refroidissement important de la jambe droite et une claudication intermittente après 150 mètres.

L'artériographie, pratiquée le 28 août 1947 dans le service de M. Thoyer-Rozat, montre :

1° Dans les segments perméables, opacifiés :

*a*) Les irrégularités de contour et inégalités de calibre dues à l'artérite pariétale.

*b*) L'importance de la circulation collatérale de suppléance.

*c*) Le retard de la circulation artérielle : l'injection opaque est arrêtée trois secondes après la prise du premier cliché ; les deuxième et troisième clichés pris aux environs de la cinquante-septième et soixante-quinzième secondes après le premier cliché prouvent ce retard.

*d*) L'absence de phlébographie alors que le sixième cliché de cette série est pris aux environs de la quarantième seconde.

2° Dans le segment oblitéré, non opacifié, et dans le segment sous-jacent, clichés 4-5-6, des images de calcification, l'absence de collatérale opacifiée à partir du segment oblitéré.

L'intervention pratiquée le 21 octobre 1947 par Henri Reboul, Jacques Huguier, Pinel et Vannier, dura trois heures sous anesthésie au penthotal-protoxyde d'azote-éther-oxygène : M^lle^ M. Terquem. Le clivage entre media calcifiée et tunique externe fut poursuivi de bout en bout de l'artère principale obstruée jusqu'à 2 millimètres à l'intérieur des principales collatérales. La suture fut effectuée en deux plans. Cicatrisation sans incident sous héparine et pénicilline.

Malgré l'excellent résultat apparent, nous étions convaincus de l'échec de cette intervention en l'absence de pouls pédieux et tibial postérieur, en raison de l'indice oscillométrique qui est passé de 1 avant l'opération à 1 1/4 après, contre 3 1/4 à la jambe gauche. Nous pensions que l'augmentation de la température cutanée du membre inférieur opéré, observée dans tous les cas de reperméation que nous avons suivis, y compris ceux qui sont des échecs certains, était due, sans doute au traumatisme, ou à la résection des terminaisons sympathiques endartérielles, enlevées avec le thrombus et les tuniques internes.

Le 5 novembre, soit quinze jours après l'opération, artériographie de contrôle.

Six clichés sont pris toutes les cinq secondes à partir du début de l'injection.

Nous sommes très surpris, à la lecture de ces clichés de contrôle, de constater :

1° Une parfaite circulation dans le segment désoblitéré, bien indiqué par un calibre nettement plus large que les segments sus- et sous-jacents.

2° La disparition totale de la circulation collatérale de suppléance.

3° Le fait que des collatérales naissant du segment désoblitéré sont bien opacifiées dès leur origine.

4° L'image du tube intima-media, en battant de cloche, dans le segment sous-jacent élargi et reconstitué avec la seule tunique externe et son adventice. L'image analogue à la limite inférieure est moins précise.

5° Le léger, mais net élargissement du segment artériel sous-jacent par rapport à son calibre antérieur à l'opération.

6° Le rapide écoulement du liquide de contraste puisque l'arrêt de l'injection fut exécutée une seconde après la prise du premier cliché et le deuxième cliché fut pris cinq secondes après le premier, c'est-à-dire qu'en quatre secondes, le liquide de contraste n'opacifiait plus que les artères de jambe à partir de la poplitée.

7° Enfin et surtout, l'opacification remarquablement précoce des veines du pied.

Elle débute dès le deuxième cliché, soit dix secondes après le début de l'injection pratiquée à l'arcade crurale.

Elle est déjà importante sur le cliché n° 3, soit à la quinzième seconde.

Cliché n° 4, vingtième seconde, elle est à mi jambe.

Cliché n° 5, vingt-cinquième seconde, elle est crurale.

Cliché n° 6, trentième seconde, presque toute la cuisse.

Cette bonne et presque normale rapidité d'opacification veineuse nous paraît être l'un des tests importants de la qualité actuelle de cette désoblitération.

Elle s'oppose au retard considérable noté sur l'artériographie du 29 août puisque, même sur le sixième cliché, pris aux environs de la quarantième seconde après le début de l'injection opacifiante, aucune trace de phlébographie n'apparaissait.

Nous sommes donc certains que ce succès, qui au quinzième jour, n'a encore qu'une valeur théorique, a toutefois le mérite de montrer l'intérêt de telles artériographies comparatives, pratiquées en circulation libre, avec l'enregistrement du temps de circulation (artériel, tissulaire et veineux). Nous pouvons ajouter que le malade, revu ce matin même, a un indice oscillométrique de 3 et nous pensons que le réchauffement du membre doit être considéré comme un excellent symptôme du rétablissement de la circulation.

---

## Séance du 19 Novembre 1947.

*Présidence de* M. Pierre Brocq, *président*

## RAPPORTS

### *Deux cas d'actinomycose guéris par l'association pénicilline-sulfadiazine après échec de l'iode et de la radiothérapie,*

par MM. L. Mallet, Le Camus et André

Rapport de M. Jean Baumann.

MM. Mallet, Le Camus et André nous ont adressé deux observations d'actinomycose guérie par l'association pénicilline-sulfadiazine.

Voici tout d'abord résumées leurs observations :

Observation I. — Femme de cinquante-six ans, opérée en août 1945 avec le diagnostic de salpingite droite. L'opération se limite à la libération d'adhérences iléo-cæcales et à l'ablation de l'appendice.

Il s'établit une fistule sus-pubienne et une masse pelvienne antérieurement perçue augmente progressivement et bombe dans le Douglas tandis que la température oscille entre 38° et 39°. Une colpotomie est pratiquée et on finit au cinquième mois de l'évolution de la maladie par identifier dans le pus vaginal des grains actinomycosiques. Etat de cachexie avancée malgré des transfusions répétées.

Pendant un mois, traitement iodé et radiothérapie pelvienne : aucune amélioration. La malade est alors admise au service de radiocuriethérapie de l'hôpital Tenon dans un état semi-comateux.

Du 8 au 18 février 1946, elle reçoit 2.500.000 unités de pénicilline. L'état général s'améliore mais la fièvre et la suppuration persistent.

Du 19 février au 16 mars, association d'un traitement pénicilliné local par instillations dans les orifices fistuleux et de radiothérapie abdominale (1.200 R) : aucune amélioration.

Reprise du traitement par la pénicilline intramusculaire : du 12 au 31 mars 1946, 5.700.000 U. O. Echec.

On associe ensuite pénicilline et sulfadiazine, la malade recevant du 9 avril au 2 mai 6.900.000 U. O. et du 18 avril au 2 mai 52 grammes de sulfadiazine. En quelques jours les fistules se tarissent, l'état général se transforme. Elle sort le 8 mai 1946. Revue quinze mois plus tard, elle reste guérie, les fistules ne se sont jamais rouvertes, mais elle garde un blindage de la fosse iliaque et un œdème du membre inférieur.

Obs. II. — Homme de cinquante-neuf ans, admis au service de radiocuriethérapie de Tenon le 26 février 1946. Actinomycose cervicale dont le début remonte à trois ans. La région sous-occipitale est infiltrée d'œdème ligneux, le cou de couleur jambonnée présente de nombreux orifices fistuleux. Au blocage de la tête s'associe un trismus dû à l'envahissement de la région temporale et de la dysphagie.

Le malade a déjà subi sans succès des traitements multiples : lugol sulfamides (Dagénan et thiazomide), radiothérapie, pénicilline (1.800.000 U. O.). Du 19 février au 26 mars, on irradie la région sous-occipitale : 1.800 R en douze séances. L'infiltration de la nuque diminue un peu.

En avril, pendant trois semaines, 200.000 U. O. de pénicilline par jour : amélioration légère. Du 9 au 30 mai, traitement mixte : pénicilline, 200.000 U. O. par jour et sulfadiazine, 4 grammes par jour.

Très rapidement, les tissus de la nuque ont repris une souplesse satisfaisante, le trismus a disparu, les fistules se sont taries. Revu quinze mois plus tard, reste guéri.

De ces deux cas d'actinomycose guéris, l'un concerne une actinomycose cervicale de type classique, l'autre une actinomycose pelvienne dont l'origine exacte reste imprécise, mais qui est plus vraisemblablement d'origine digestive iléo-cœcale que génitale.

Dans les deux cas, tous les traitements classiques mis en œuvre : iodothérapie, radiothérapie et sulfamidothérapie avaient échoué.

La pénicilline employée isolément n'a amené que des améliorations et c'est seulement l'association sulfadiazine-pénicilline qui a entraîné une guérison dont on peut affirmer la solidité, après un recul de quinze mois. C'est sur la valeur de cette association qu'ont voulu attirer l'attention, les auteurs, en nous communiquant leurs observations.

A l'occasion de celles-ci, nous voudrions faire le point du traitement de l'actinomycose depuis l'apparition des antibiotiques.

Walker, en 1938, publia un cas de guérison d'actinomycose appendiculaire fistulisée par l'administration de sulfanilamide. Cutting et Gebhardt, Dobson et Cutting ont étudié les effets inhibiteurs des sulfamides sur des cultures *d'actinomyces* et ont conclu à la supériorité de la sulfadiazine, dont la concentration pour être efficace doit être de l'ordre de 10 milligrammes pour 100 c. c.

Il ne faut pas se fier au résultat initial de la cure sulfamidée même s'il est spectaculaire ; l'interruption précoce de la cure sulfamidée est suivie de récidive. C'est pendant des mois que la sulfadiazine doit être administrée. Lyons, Owen et Ayer ont ainsi traité pendant neuf mois une actinomycose pulmonaire, pendant deux ans une actinomycose du flanc droit. Lamb, Lain et Jones recommandent la posologie suivante : 8 grammes pendant vingt-quatre heures, 6 grammes pendant quatre à cinq jours, 4 grammes pendant plusieurs semaines, 2 à 3 grammes pendant plusieurs mois. La tolérance à ces cures prolongées est facilitée pour eux par l'administration trois fois par semaine de 10 unités d'extrait hépatique.

Heirell en 1942 a publié les premiers résultats du traitement de l'actinomycose par la pénicilline : 2 succès sur 4 cas.

La sensibilité *in vivo* de l'actinomycose à la pénicilline affirmée par Abraham et ses collaborateurs dès 1941, niée par Waskmann et Woodruff, trouvée faible par Keeney, est très variable suivant les souches, et Garrod, expérimentant sur 5 souches, a trouvé 2 souches de sensibilité égale à celle du staphylocoque doré et 3 souches respectivement quatre, huit, et seize fois plus résistantes.

Dobson et Cutting, expérimentant sur 6 souches, ont constaté qu'il fallait des concentrations fortes en pénicilline du milieu de culture pour obtenir une inhibition importante : une unité et demi par centimètre cube.

Cliniquement, l'actinomycose s'est révélée comme requérant dans l'ensemble des doses quotidiennes fortes et des cures prolongées de pénicilline. Cette question des doses se révèle comme primordiale car des échecs avec des doses de 100 à 200.000 unités par jour ont été suivis de guérisons avec des doses de 300.000 à un million d'unités, même à des stades ultimes. Debré, Kaplan et Royer chez un enfant de huit ans et demi atteint d'actinomycose généralisée pleuro-pulmonaire, abdominale et sous-cutanée, évoluant depuis deux ans n'ont eu que des améliorations passagères avec des séries de pénicilline à la dose journalière de 60 à 200.000 unités et n'ont obtenu la guérison qu'avec un million d'unités quotidiennes pendant huit jours. J. Marie et G. See chez une fillette de huit ans atteinte depuis deux ans d'actinomycose pulmonaire, musculaire et sous-cutanée, ayant reçu en vain 130 grammes de sulfathiazol en 2 séries de huit et dix jours et 516 grammes d'iodure de potassium à la dose de 4 grammes par jour (en 2 séries de 424 et 92 grammes) n'ont observé que des rémissions avec des séries de pénicilline à dose modérée et n'ont obtenu une guérison suivie huit mois qu'avec une série de 13 millions d'unités en quarante-quatre jours. Leveuf et Lamy, dans un cas d'actinomycose thoracique avec lésions pleuro-costo-vertébrales, ont eu un succès chez un enfant de six ans en drainant l'abcès latéro-vertébral et en injectant en onze jours 4.400.000 unités par voie générale et 1.100.000 unités localement.

Parmi les 6 cas favorables de Walker et Hamilton, retenons le cas d'actinomycose généralisée, intéressant les 2 poumons, le cœco-colon, la région sous-hépatique, guérie par l'administratien de 8.170.000 unités.

Si certaines observations apportent des succès impressionnants du traitement par la pénicilline de l'actinomycose, les résultats d'ensemble sont plus difficiles à apprécier. Sal, dans sa thèse de 1946, a réuni 47 cas traités par la pénicilline avec 31 guérisons ou améliorations, 8 échecs et 8 cas douteux.

Il est également difficile d'apprécier l'efficacité comparée de la sulfadiazine et de la pénicilline. Les séries homogènes sont courtes et la plupart des malades ont subi des médications alternées.

Dobson et Cutting sur 3 actinomycoses (2 cervicales, 1 pulmonaire) traitées par la pénicilline seule ont une guérison et deux arrêts d'évolution sur 10 cas traités par les sulfamides (7 cervicales, 2 abdominales, 1 pulmonaire) ; 6 guérisons, 2 arrêts d'évolution, 2 morts dont une survenue rapidement chez un malade moribond.

Lamb, Lain et Jones sur une série de 16 cas concluent à la supériorité du traitement associant sulfadiazine et radiothérapie.

Il faut noter que la pénicilline a pu guérir des cas traités vainement par les sulfamides et inversement. Il était donc logique de combiner d'emblée les deux antibiotiques.

Cette association a donné un succès à Dobson et Cutting qui ont également fait des cultures comparées d'*actinomyces* sur milieux mixtes. De celles-ci, ils concluent que l'action inhibitrice des antibiotiques associés n'excède pas de façon significative l'action de chacun d'eux pris isolément, notamment celle de la sulfadiazine.

Les observations de MM. Mallet, André et Le Camus montrent toutefois l'intérêt de cette association.

Dans le choix du ou des antibiotiques, d'autres considérations que la sensibilité de l'*actinomyces* peuvent peser. Chez des malades profondément infectés de longue date, les sulfamides peuvent être mal tolérés et ils peuvent entraîner des complications toxiques ou urinaires, engendrer l'anorexie et ils sont peu favorables à l'hématopoïèse. Pour toutes ces raisons Gage, Lyons et de Camp donnent la préférence à la pénicilline dans le traitement initial.

Si la pénicilline et la sulfadiazine ont permis un progrès important dans le traitement de l'actinomycose, il faut retenir toutefois que la sensibilité de l'*actinomyces* aux antibiotiques n'est pas telle que leur usage ait supprimé les indications de la chirurgie et de la radiothérapie.

Il reste nécessaire de drainer les abcès, d'enlever les tissus dévitalisés, les séquestres. Les cas compliqués d'ostéite se montrent d'ailleurs les plus difficiles à guérir. L'excision en masse des tissus actinomycosiques est rarement possible. Sous couvert de pénicilline, elle a toutefois donné dans un cas rebelle d'actinomycose cervicale un beau succès à Hamilton.

La radiothérapie conserve un rôle d'appoint important, car elle est efficace sur la fibrose qui constitue une barrière à la pénétration des antibiotiques et la vascularisation qu'elle provoque, améliore l'oxygénation des tissus et crée un milieu peu favorable à la croissance de l'*actinomyces* qui est le plus souvent un anaérobie.

A raison de 150 R tous les deux jours, on peut administrer 1.500 à 2.200 R et en espaçant davantage les séances, on peut donner des doses plus fortes.

L'iode n'est pas à abandonner complètement non plus, en raison de son action fibrolytique.

Pour conclure, il semble que le schéma du traitement actuel de l'actinomycose puisse s'établir ainsi :

Traitement d'attaque par une série de quinze à vingt jours de pénicilline à la dose de 500.000 à 1 million d'unités par jour, combinée à la prise de sulfadiazine si l'état général du sujet le permet (4 à 6 grammes les quatre premiers jours, 2 grammes les jours suivants) et à l'ingestion d'iodure de potassium (4 grammes par jour).

Traitement d'entretien par deux séries semblables à trois semaines d'intervalle.

Traitement de consolidation par des cures répétées pendant des mois et peu espacées de sulfadiazine (4, puis 2 grammes par jour, en surveillant la formule sanguine).

La radiothérapie devra être associée dans les formes superficielles avec infiltrations scléreuses étendues. Les abcès seront drainés, les clapiers débridés, les tissus morts enlevés.

Le traitement de l'actinomycose doit enfin bénéficier des connaissances acquises sur les déséquilibres amenés par les infections chroniques de longue durée. Kolough et Peltier ont insisté sur l'importance dans l'actinomycose d'un régime riche en protéines et en hydrates de carbone. Gage, Lyons et de Camp ont souligné l'importance du déficit en hémoglobine, de la diminution du volume sanguin des malades atteints d'actinomycose. Chez ces sujets en « état de choc chronique » fortement hypoprotéinémiques, la restauration de la masse totale des globules rouges nécessite des transfusions de sang total beaucoup plus importantes que ne l'indiquent la numération globulaire et l'hématocrite. Adjuvant essentiel du traitement antibiotique, elles constituent un élément capital du succès opératoire en améliorant la tolérance à la spoliation sanguine et en accélérant la cicatrisation.

Le résultat thérapeutique ne devra être considéré comme acquis qu'après une longue période d'observation et, avec Heirell, Dobson et Cutting, on peut demander un recul de dix-huit mois pour affirmer la guérison.

Les intéressantes observations de MM. Mallet, Le Camus et André, ont le mérite d'avoir un recul très voisin et nous vous proposons de les remercier de nous les avoir adressées.

BIBLIOGRAPHIE

DECKER. — *Journal of thoracic Surgery*, 1946, **15**, 430.
DOBSON et CUTTING. — *J. A. M. A.*, 1945, **128**, 856.
GAGE, LYONS et DE CAMP. — *Ann. of Surg.*, 1947, **126**, n° 4, 568.

Garrod. — *Brit. med. Journ.*, 1944, 517.
Hamilton. — *Surgery*, 1946, **19**, 186.
Hendrickson et Lehman. — *J. A. M. A.*, 1945, **128**, 438.
Herrel, Nichols et Heilman. — *J. A. M. A.*, 1944, **124**, 1003.
Kolouch et Peltier. — *Surgery*, 1946, **20**, 401.
Lamb, Lain et Jones. — *J. A. M. A.*, 1947, **136**, 351.
Leveuf et Lamy. — *Archives françaises de Pédiatrie*, 1947, **4**, 48.
Lyons, Owen et Ayer. — *Surgery*, 1943, **14**, 99.
Marie (J.) et Sée (G.). — *Le médecin français*, 1947, **6**, nos 4-5, 51.
Sal. — *Thèse*, Paris, 1946.
Walker et Hamilton. — *Ann. of Surg.*, 1945, **121**, 373.

M. **Jacques Leveuf** : Nous devons féliciter M. Baumann de l'excellent rapport qu'il vient de faire. L'actinomycose est rare, mais quand il nous arrive d'en rencontrer un cas, nous étions pratiquement désarmés.

Il en ira tout différemment à partir de maintenant. Je crois que Baumann aurait eu intérêt à séparer plus nettement les cas d'actinomycose récents, non ouverts (et par suite non surinfectés) des cas anciens fistulisés. Indépendemment des conditions cicatricielles locales il est probable que la présence de microbes associés modifie les conditions du traitement.

Pour ma part, dans une observation qui est commune à Maurice Lamy et à moi, nous avons guéri un cas grave d'actinomycose pleuropulmonaire non surinfectée, par des doses considérables de pénicilline générale et locale. Il est possible que l'adiazine soit utile en cas de surinfection. De toutes manières, il n'y a guère d'inconvénients à associer les deux médicaments.

M. **P. Brocq** : Le rapport de M. Baumann présente un grand intérêt à la fois pratique et scientifique, parce que certaines actinomycoses, des mieux affirmées par l'examen des sécrétions, restent rebelles à toutes les thérapeutiques.

C'est ainsi que j'ai eu l'occasion d'observer chez un homme d'âge moyen, qui venait de faire un voyage en Afrique Equatoriale Française, une actinomycose de la région du pli du coude avec trois fistules, sans lésions osseuses. La situation de ces trois fistules, entourées de tissu fibreux et diffus de réaction, ne permettait que des intervention chirurgicales discrètes par suite de la crainte de léser des nerfs moteurs.

Toutes les thérapeutiques connues ont été tentées : ouverture du foyer, curettage, badigeonnage avec des solutions iodées, ionisation iodo-iodurée, rœntgenthérapie, absorption de doses considérables d'iodure, de sulfamides, injections d'importantes doses de pénicilline à diverses reprises.

Peut-on parler d'améliorations, lorsque, deux mois environ après chaque accalmie apparente, des abcès se reproduisent et les mêmes fistules s'installent à nouveau ?

Il est possible que, dans le cas dont je viens de parler, on puisse avancer que la pénicilline n'a pas été employée en association avec les sulfamides, mais chaque thérapeutique à part.

Cependant, d'après ce que j'ai lu, il me semble que des échecs, semblables au mien, aient été souvent enregistrés aux Etats-Unis.

M. **Baumann** : M. Leveuf souligne avec raison la différence entre les actinomycoses jeunes et anciennes, malheureusement, le diagnostic est le plus souvent tardivement fait et nous voyons surtout des cas évoluant depuis longtemps. Même dans les actinomycoses récentes, il y a très fréquemment des microbes associés à l'*actinomyces*, en particulier dans les actynomycoses cervico-faciales qui ont, dans la majorité des cas, une porte d'entrée alvéolaire. Les travaux expérimentaux américains montrent que l'action inhibitrice de la pénicilline et de la sulfadiazine sur l'*actinomyces* est sensiblement de valeur égale avec une légère supériorité en faveur de cette dernière.

C'est cette chronicité de l'actinomycose, que souligne M. Brocq, qui nous paraît justifier un traitement d'entretien par les sulfamides après le traitement d'attaque par la pénicilline associée, si l'état général le permet, à la sulfadiazine.

Ni la pénicilline, ni la sulfadiazine, ne constituent le traitement spécifique certain de l'actinomycose, des doses très fortes sont nécessaires et on ne saurait se passer des thérapeutiques adjuvantes ni négliger une surveillance prolongée.

## *Sur un cas de perforation du 3e duodénum par une aiguille de couturière ingérée avec des aliments,*

par M. **N. Œconomos**.

Rapport de M. R. Chabrut.

M. N. Œconomos nous a adressé l'observation d'un malade, observé par lui dans le service du professeur P. Brocq. Je vous résume d'abord l'observation :

Observation. — Un garçon de dix-sept ans est admis d'urgence à l'Hôtel-Dieu, pour un syndrome abdominal aigu datant de deux jours, caractérisé par des douleurs dans tout le ventre, plus marquées à droite, accompagnées de vomissements bilieux. Température 37°5. Pouls 120.

L'examen montre un malade fatigué, présentant de l'hyperesthésie cutanée et de la contracture dans la fosse iliaque droite. A gauche, la paroi est souple. Rien de particulier au toucher rectal. Diagnostic : appendicite.

Intervention par le Dr Aboulker, chirurgien de garde. Anesthésie à l'éther. Incision de Jalaguier. L'apendice est normal. L'incision est agrandie ; on explore l'estomac, le duodénum, le pancréas, sans rien trouver qu'une vésicule augmentée de volume. On explore alors l'intestin, et on note une *tache verdâtre* et un peu d'*emphysème sous-péritonéal*. Soudain, le doigt de l'opérateur est piqué par la pointe d'une aiguille qui perforait la face antérieure du troisième duodénum, à droite des vaisseaux mésentériques. Extraction de l'aiguille. Enfouissement de la perforation punctiforme par un point de fil de lin. Drain au contact de cette suture. Fermeture de la paroi en 3 plans après appendicectomie. Guérison.

La mère du malade, interrogée, déclara que cinq jours avant, le repas avait comporté des bettes et qu'elle avait perdu une aiguille lors de leur épluchage.

La conduite à tenir en présence d'un corps étranger piquant du tube digestif à fait l'objet, ici même, de nombreux travaux sur lesquels je n'ai pas à revenir.

Ce qui fait l'intérêt du cas particulier de M. Œconomos, c'est que, précisément, l'ingestion ayant passé inaperçue, la présence du corps étranger était absolument insoupçonnée du malade.

Je me limiterai, dans ce rapport, à l'étude succinte des corps étrangers piquants, méconnus, du duodénum.

Si surprenant que cela puisse paraître, ces faits ne sont pas absolument exceptionnels. P. Brocq et Layani ont déjà raconté ici en 1928, l'histoire d'un clou de tapissier de 6 centimètres de long, avalé *à l'insu du patient* et retrouvé dix-huit mois plus tard, dans le mésentère, entouré d'une gangue fibreuse.

Dans d'autres cas l'ingestion n'a pas été absolument ignorée, mais aucun accident fâcheux ne l'a suivie. Comme elle remonte parfois à plusieurs années, le malade ou ses parents en ont perdu le souvenir.

D'autres fois encore, le malade connaît bien la présence du corps dégluti, mais il la cache. Tels sont les objets variés que les enfants avalent, ou que les aliénés ou les psychopathes déglutissent, parfois dans un but de suicide.

Dans tous ces cas, le diagnostic, s'il n'est fait à l'occasion d'un examen radiologique, sera une trouvaille opératoire.

Par quelles manifestations cliniques vont se signaler ces corps étrangers, d'ingestion inaperçue ou « oubliée » ?

Beaucoup, la plupart, seront évacués par l'anus sans incident. De ceux-là,

il n'y a rien à dire. Dans quelle proportion ? Dans un article paru en 1933 dans les *Arch. für Klin Chir.*, F. Spath signale que l'issue par les voies naturelles de corps étrangers variés du tube digestif eut lieu trente fois sur quarante-quatre.

Mais les autres ?

Il faut bien savoir qu'une aiguille, qu'une broche, qu'un fragment d'os pointu, peuvent se fixer dans la muqueuse du tube digestif, en perforer les parois, et accomplir dans le corps du patient les migrations les plus étranges, avec un minimum de signes : quelques douleurs, un peu de hoquet, un état nauséeux plus ou moins accentué et c'est tout. Je crois qu'il faut insister sur cette étrange latence. On s'attendrait, en face d'une épingle ou d'une aiguille dont la pointe a perforé l'intestin, à des phénomènes bruyants, et au développement d'une péritonite généralisée. Il n'en n'est rien. J'ai bien trouvé quelques observations de péritonite par perforation duodénale, due à des corps étrangers volumineux — tel le cas de Delannoy dû à l'ingestion d'une cuiller à café — mais je n'ai pas lu une seule relation de péritonite généralisée d'emblée dûe à la perforation du tube digestif par une aiguille ou une épingle. Je me garderai bien de dire que cela n'existe pas, mais ce doit être rare, presque personne n'en parle.

Cela se comprend : un corps étranger piquant, généralement de petit volume, sort de l'intestin en dissociant, sans les rompre, les tuniques musculaires. Dès qu'il est passé, la brèche se referme d'elle-même. L'inoculation de la séreuse n'est que discrète, elle se fera sous forme d'une réaction plastique autour du corps piquant, qui pourra ainsi, sous le couvert de cette protection continuer son chemin hors du tube digestif. Et ce n'est que longtemps après, souvent des mois, parfois de nombreuses années après l'ingestion, que, parvenu dans l'épaisseur d'un méso ou sorti du péritoine, le corps étranger méconnu déterminera un abcès, généralement dans le tissu cellulaire. Goullioud a fait ici même, en 1928, une remarquable communication à laquelle je vous renvoie, où il montre comment ces corps étrangers perforants du duodénum ont une tendance à migrer vers le flanc droit ou à son voisinage, dans la gaine du psoas droit, dans la fosse iliaque droite. Notre collègue Sp. Œconomos, d'Athènes, père de l'auteur du travail que je rapporte, a signalé, ici même en 1945, l'histoire d'une aiguille ingérée, ayant migré jusque dans le rein droit.

D'autres fois, le corps étranger sera l'origine de phénomènes infectieux faisant penser à une septicémie médicale ; il pourra se compliquer d'occlusion intestinale par agglutination d'anses autour d'un foyer inflammatoire, d'hémorragies. Dans le travail de Spath, déjà cité, une aiguille, ayant perforé l'intestin, fut trouvée dans la vessie. On voit, par cette énumération très incomplète, quelle diversité de complications peut entraîner à longue échéance cette tendance migratrice d'un corps étranger piquant méconnu, alors même que, primitivement, il s'abritait sous une trompeuse latence.

Dans l'observation de M. N. Œconomos, des désordres aussi graves n'ont pas eu le temps de se produire puisque c'est seulement au cinquième jour que le malade fut opéré.

Intervenant avec le diagnostic *d'appendicite* basé sur des douleurs durant depuis deux jours, une contracture locale de la fosse iliaque droite, Aboulker a pu saisir l'aspect opératoire précoce de la perforation duodénale. L'auteur signale deux symptômes très intéressants à retenir : une *tache verdâtre* sur le péritoine, un peu *d'emphysème sous-péritonéal.*

Voilà les deux signes de l'effraction de la paroi duodénale.

Ce sont eux qui ont localisé la recherche, qu'en opérateur consciencieux, Aboulker, a entrepris dès que l'appendice fut hors de cause. Il me paraissent précieux à retenir. La piqûre de son doigt par l'aiguille est venue éclairer la situation et imposer le geste nécessaire : ablation de l'aiguille et enfouissement de la minime brèche.

Le malade a été, de ce fait, à l'abri des accidents graves que la migration de

l'aiguille aurait très probablement déterminés, à plus ou moins longue échéance.

J'ajouterai encore un mot. L'ingestion de l'aiguille a eu lieu en même temps que des côtes de bettes, matière un peu analogue aux queues d'asperges, riche en fibres cellulosiques. Et pourtant, elle a bel et bien perforé le duodénum : preuve que l'enrobage par les fibres végétales, efficace le plus souvent, ne l'est pas fatalement.

Je vous propose de publier l'observation de M. Œconomos et de le remercier des enseignements qu'elle comporte.

M. **Bréchot** : J'ai eu l'occasion de voir une malade qui, pour se suicider, avait avalé une vingtaine d'épingles à cheveux et présentait une perforation du duodénum, des perforations du grêle et du côlon ascendant. Morte en péritonite généralisée.

M. **Chabrut** : Je remercie M. Bréchot de l'observation qu'il vient de signaler. Toutefois, je constate qu'il s'agissait de corps piquants *multiples*. Il n'en reste pas moins que la péritonite généralisée, si elle est possible, doit être rare, et que les accidents observés sont surtout tardifs et d'ailleurs d'une déconcertante diversité.

## *Deux cas d'extirpation totale de la parotide pour tumeur mixte avec conservation du nerf facial,*

par M. **Jean Demirleau** (de Tunis).

Rapport de M. Redon.

Mon élève et ami Jean Demirleau, Chirurgien de l'hôpital Sadiki, à Tunis, nous adresse deux intéressantes observations de tumeur mixte de la parotide pour lesquelles il a cru devoir faire une parotidectomie totale avec conservation du facial.

Voici tout d'abord les deux observations de Demirleau :

Observation I. — D..., âgé de quarante-huit ans, est porteur d'une tumeur de la parotide gauche qui a toutes les apparences d'une tumeur bénigne, et l'on pense à une tumeur mixte, bien que la tumeur soit régulière et de consistance homogène. Le malade prévenu de la possibilité d'une paralysie faciale, j'interviens sous-anesthésie au penthotal continu, et suivant la technique de Pierre Duval. Incision suivant le bord antérieur du sterno-cléido-mastoïdien jusqu'à la grande corne du cartillage thyroïde ; section de la base de la mastoïde.

On tente la ligature préventive de la carotide externe, mais un doute persistant sur son identité, on se contente de passer un fil au-dessous d'elle ; le ventre postérieur du digastrique sectionné, on repère facilement le facial à sa sortie du trou stylo-mastoïdien. On prolonge alors l'incision en contournant le lobule de l'oreille, puis en suivant le rebord du zygoma. On suit pas à pas le tronc du facial, puis ses branches en dédolant la parotide. Ceci étant fait assez facilement on peut, en soulevant les rameaux nerveux, entreprendre l'ablation de la glande dans sa totalité.

La ligature des différents pédicules est effectuée, celle de la carotide à son entrée dans la glande ; le reste de l'opération est d'une grande simplicité. Remise en place de la mastoïde. le digastrique n'est pas suturé ; suites opératoires excellentes, il n'y eut pas la moindre paralysie faciale, même transitoire. Dès le lendemain, le malade se lève, peut fermer les paupières, et siffler.

La tumeur a le volume d'un abricot, elle paraissait parfaitement énucléable ; à la coupe, elle se montrait homogène et blanchâtre.

L'examen histologique a été pratiqué à Alger par le professeur Montpellier. Celui-ci constate « qu'une bonne partie du prélèvement concerne la glande quasi-normale, de nombreux îlots répondant à une néoplasie du type tumeur mixte. Il n'est pas possible de se rendre compte si celle-ci a franchi le seuil de la deuxième phase ».

Obs. II. — Mme B..., âgée de quarante-neuf ans, présente au niveau de la parotide droite une tumeur du volume d'une amande, d'apparition relativement récente et d'évolution très lente.

L'intervention est conduite suivant la même technique que la précédente, après ligature de la carotide externe dès le début de l'intervention. Les suites furent très simples et ici encore Demirleau a le bonheur de ne pas connaître de paralysie transitoire du facial.

L'examen histologique est fait à l'hôpital de Sidi-Abdallah par le Dr Magrou, qui constate une tumeur mixte. « Les zones d'origine épithéliale sont formées d'amas de cellules tassées les unes contre les autres, mais sans ébauche de globes cornés ; les éléments mésenchymateux sont représentés par du tissu très lâche, myxoïde, faiblement colorant au muci carmin avec quelques rares dépôts de chondrine. Dans une certaine région de la coupe, il s'agit d'un cylindrome typique. »

Les deux malades ont été revus en bon état respectivement quatorze et onze mois plus tard.

Demirleau précise qu'il a fait ces deux interventions sans avoir connaissance des techniques publiées en France par Neveu et par moi-même.

Il se déclare très satisfait de la section de la mastoïde, et je crois en effet que cette section est presque nécessaire si l'on n'utilise pas la propulsion forcée de la mâchoire.

Puis Demirleau, avec l'enthousiasme que certains d'entre nous lui connaissent, nous dit : « en tout cas dans toute tumeur bénigne de la parotide, on doit actuellement faire cette opération qui est par ailleurs passionnante et tellement satisfaisante ». Il conclut fort sagement en précisant que le recul de ses deux observations est insuffisant pour juger de la valeur de l'opération du point de vue des récidives. Vous pensez bien que je ne puis qu'approuver mon ami Demirleau et le féliciter des résultats qu'il a obtenus, je voudrais aussi profiter de son envoi pour le rassurer sur les suites lointaines de ses interventions.

Je lui ferai cependant deux légères critiques.

Tout d'abord, Demirleau a, dans les deux cas, sectionné la mastoïde, selon la technique originale de Pierre Duval ; je lui demande de renoncer à ce geste dans sa prochaine opération : il se rendra compte que cette section est inutile et complique inutilement la technique, à la condition de subluxer la mâchoire en avant, de préférence à l'aide d'un écarteur auto-statique du genre de celui que j'ai fait construire. Je crois même qu'il se félicitera d'avoir conservé un excellent plan de clivage rétro-parotidien qui le mènera directement sur le nerf, surtout s'il veut bien conserver aussi le digastrique dont la section est tout à fait inutile.

Je crois aussi pouvoir lui déconseiller le débridement horizontal sous-zygomatique qui m'a toujours semblé totalement inutile et qui est certainement très inesthétique.

Ceci dit, je voudrais profiter de ce rapport pour vous résumer en quelques lignes les résultats de ma pratique de dix ans.

J'ai vu à l'heure actuelle 120 parotides pour les affections les plus diverses.

Ma statistique comprend 63 tumeurs mixtes, dont 20 récidives — de une à quatre — ; 24 cancers glandulaires ou canaliculaires, 8 tuberculoses, 2 angiomes, 1 parotidite lithiasique rebelle, 4 parotidites chroniques non lithiasiques, 1 lymphangiome, 1 lipome, 1 sarcome, 1 gliome du facial intraparotidien, 4 nævo-carcinomes, 2 kystes amygdaloïdes, 1 maladie de Mikulicz ; 14 n'ont pas été opérées.

En ce qui concerne les tumeurs dites mixtes, je suis resté fidèle à la ligne de conduite que je vous ai exposée voici quelques années, et je n'hésite pas à disséquer le nerf dans la tumeur sous la réserve qu'il n'existe aucun signe de paralysie faciale pré-opératoire. De plus, je crois agir avec prudence en sacrifiant quelques grêles filets commissuraux — surtout le rameau moyen dit *ramus maximus* par les anatomistes, dont la section ne m'a pas paru entraîner un bien grave déficit esthétique — et je me montre surtout prudent en présence d'une tumeur paraissant présenter une poussée évolutive.

Je crois d'ailleurs devoir préciser que cette prudence est toute spontanée ;

je n'ai toujours pas observé de récidive post-opératoire ni lointaine après dissection intratumorale, et tout me permet de penser que la tumeur mixte se comporte tout autrement que les cancers véritables en cette occurence.

Je dois d'ailleurs dire que la pénétration du nerf dans la tumeur, hormis les cas de réintervention, me paraît assez rare.

Bien souvent l'examen histologique extemporané est renvoyé, soit à la fin de l'intervention, s'il s'agit d'une tumeur du lobe profond, soit à la fin du premier temps opératoire s'il s'agit d'une tumeur du lobe superficiel ; mais, de plus en plus souvent, l'ablation de la glande se fit sans que j'aie perçu la tumeur autrement que par la palpation.

Ceci vous explique pourquoi j'ai conservé le nerf facial dans un certain nombre de cancers à leur stade de début. Dans cette éventualité, la rectification tardive du diagnostic ne m'a pas fait changer ma manière de faire, et les premiers résultats que j'ai observés dans ce cas très spécial des cancers au début me permettent de considérer comme licite la conservation du nerf. Il me semble aussi que le pronostic des cancers vrais de la parotide à ce stade, n'est pas aussi désastreux qu'il apparaît à la lecture des traités : ceux-ci envisagent certainement les seuls cancers dont le diagnostic clinique est évident et ce pessimisme reste d'ailleurs vrai dans les cancers douloureux ou compliqués de paralysie faciale, et cette façon de voir ne m'a guère paru modifiée par une intervention même très élargie.

Sur un total de 24 cancers, 6 étaient inopérables ; parmi les 18 opérés :

| | |
|---|---|
| Perdus de vue | 5 |
| Décédé après cinq ans | 1 |
| Décédés précocement | 4 |
| Moins de cinq ans d'évolution | 4 |
| Récidives précoces peu importantes | 2 |
| Guéris depuis plus de cinq ans | 2 |

Les affections inflammatoires, lorsque leur chronicité amène à envisager l'intervention, et il est curieux de voir ici les malades se présenter en « demandeurs », imposent évidemment la conservation du nerf, seule excuse à la parotidectomie, mais il faut bien savoir que ce sont là, et de beaucoup, les plus difficiles des parotidectomies, quelle que soit d'ailleurs l'étiologie de l'infection glandulaire.

En ce qui concerne les tumeurs dites mixtes, 30, actuellement opérées depuis plus de cinq ans, sont sans récidives, 26 évoluent sans récidives depuis moins de cinq ans, 6 sont perdues de vue. J'ai observé une seule récidive intradermique après trois ans chez un homme opéré pour une seconde récidive en 1941.

---

## PRÉSENTATIONS DE MALADES

### *Ostéomyélite aiguë suppurée à staphylocoques du tibia traitée par pénicilline et résection diaphysaire,*

par M. E. Sorrel et Mme Sorrel Dejerine.

L'enfant de huit ans et demi (Du... Jean Claude) que nous avons l'honneur de vous présenter, Mme Sorrel-Dejerine et moi, est un exemple des résultats que l'on peut obtenir actuellement dans l'ostéomyélite aiguë suppurée des os longs par l'association de la pénicillinothérapie et de la résection diaphysaire.

Il présentait une forme typique de ces ostéomyélites aiguës suppurées des os longs, qui ne menacent nullement l'existence, mais que j'ai toujours vues, lorsque je les ai traitées par abstention, par incision de l'abcès, ou par trépanation de l'os, même avec pénicillinothérapie, aboutir à une ostéomyélite chro-

nique ; or, j'ai des raisons très sérieuses de penser que maintenant, un mois et demi après le début de son ostéomyélite, l'enfant est bien et définitivement guéri, sans aucune impotence ni infirmité quelconque.

Il est entré dans le service le 3 octobre dernier avec une température à 39°5,



Fig. 1. — Ostéomyélite aigue suppurée à staphylocoques du tibia. Résection de la moitié inférieure environ de la diaphyse faite trois jours auparavant. Cas Du... Jean Claude, huit ans et demi, radio du 14 octobre 1947.

tous les signes habituels d'une ostéomyélite aiguë du bulbe inférieur du tibia, et une hémoculture positive au staphylocoque doré. Une lettre du médecin traitant indiquait que les accidents avaient débuté brusquement quatre jours plus tôt et que depuis ce temps, la température oscillait entre 39°5 et 40°. Le membre, comme toujours, fut immobilisé dès l'arrivée à l'hôpital et 300.000 uni-

tés de pénicilline furent injectées par jour. L'état général, qui n'était d'ailleurs pas inquiétant, s'améliora rapidement, la température baissa en lysis et atteignit 37° le huitième jour. Pendant ce temps, un volumineux abcès s'était peu



Fig. 2. — Ostéomyélite aigue suppurée à staphilocoque du tibia. Résection de la moitié inférieure de la diaphyse faite trente-cinq jours auparavant. La reconstitution de l'os est déja importante (*Même cas que figure précédente* : Du... Jean Claude, huit ans et de demi, radio du 17 novembre 1947.

à peu collecté sous la peau et, à la radiographie, commençaient à apparaître des lésions du bulbe inférieur de l'os. Dès que la collection fut certaine, le 11 octobre (nous étions à ce moment-là au treizième jour de l'affection et au neuvième jour de l'entrée de l'enfant dans le service) j'ai, suivant le procédé que je suis habituellement en ces cas, incisé l'abcès qui était volumineux et, ayant constaté

qu'il entourait de toutes parts l'os et décollait largement le périoste, j'ai fait une résection diaphysaire par la technique que je vous ai exposée à plusieurs reprises : disjonction en bas, section à la scie de Gigli à deux travers de doigt au-dessus du décollement périostique, en haut. La moitié inférieure de la diaphyse fut ainsi enlevée (fig. 1) ; la gaine périostique, sauf au niveau du point où le pus l'avait perforée, pour venir s'étaler sous les téguments, était partout continue ; après l'ablation de la diaphyse j'ai donc pu la reconstituer entièrement en la suturant au catgut ; les téguments furent réunis par un surjet au fil de lin, et j'ai fait un plâtre fermé immobilisant le membre en position correcte. En dictant le compte rendu opératoire j'ai fait inscrire que la bonne conservation du périoste permettait de penser que, dans ce cas, la reconstitution osseuse se ferait vite et bien car j'ai, depuis longtemps, l'habitude de noter au moment de l'opération, le pronostic que me semblent indiquer les lésions qui ont été constatées. J'ai fait continuer les injections de 300.000 unités de pénicilline pendant trois jours (la dose totale fut donc de 3.600.000 unités) et j'ai gardé l'enfant en surveillance dans le service pendant douze jours ensuite. Il n'y eut aucun incident. Le petit malade quitta l'hôpital le 26 octobre pour rentrer chez lui. Il y est resté couché, le membre immobilisé dans un plâtre, sans autre traitement. Il est revenu dans le service quinze jours plus tard, le 12 novembre (mercredi dernier) pour se faire examiner. Son plâtre qui n'avait pas été touché depuis l'opération fut ouvert, c'est celui qu'il porte encore. Il n'y avait pas la moindre suppuration, la cicatrisation des parties molles s'était faite *per primam*, comme après une opération aseptique ; le membre ne présentait pas trace d'œdème, sa forme était normale, les articulations jouaient librement. Ainsi que le montrent les radiographies, prises un mois après la résection (fig. 2), le tibia était reconstitué sur toute sa longueur et paraissait déjà fort solide ; il ne doit pas l'être cependant suffisamment encore pour qu'on laisse marcher l'enfant sans risque de fracture, je vais donc continuer l'immobilisation en laissant le membre dans le même appareil plâtré pendant encore un mois. Sauf imprévu, l'enfant devrait pouvoir reprendre une vie active après ce laps de temps et rester guéri dans des conditions parfaites sans faire ultérieurement de récidive, car c'est ainsi que les choses se sont passées pour les autres malades que, dans des conditions semblables, j'ai traités de la même façon.

Dans une communication que je pense faire ici prochainement et qui est basée sur les 80 cas d'ostéomyélites aiguës ou réchauffées traitées dans mon service par la pénicilline depuis son avènement, j'insisterai sur quelques points, qui me semblent importants ; je crois en particulier que des résultats de ce genre ne peuvent être obtenus qu'à la double condition qu'on utilise l'aide puissante, que nous a apportée la pénicilline et qu'on *fasse la résection juste au moment opportun, dès* que l'abcès est bien collecté et *avant* que le périoste n'ait été détruit par la suppuration. Aujourd'hui je veux simplement vous faire constater l'état dans lequel se trouve cet enfant, un mois et demi après le début d'une ostéomyélite aiguë suppurée de gravité moyenne, un mois après une résection diaphysaire : je ne connais pas d'autre mode de traitement qui pourrait donner un résultat semblable.

## *Trois malades porteurs de néoplasmes de l'œsophage thoracique opérés par le Dr Rosano et M. Alain Mouchet et guéris opératoirement,*

par M. **Alain Mouchet.**

Fera l'objet d'une communication.

## ÉLECTION DE DEUX ASSOCIÉS NATIONAUX

*Premier tour.*

Nombre de votants : 53. — Majorité absolue : 31.

MM. Dor (Marseille), 20 voix ; Dubau (Armée, 20 voix ; Badelon (Marine), 12 voix ; Perrin (Lyon), 12 voix ; Suire (Niort), 12 voix ; Herbert (Aix-les-Bains), 7 voix ; Barraya (Nice), 2 voix ; Delom (Armée), 2 voix ; Goyer (Angers), 2 voix ; Lagrot (Alger), 2 voix ; Mirallié (Nantes), 2 voix Naulleau (Angers), 2 voix ; Pellé (Rennes), 2 voix ; Caby (Corbeil), 1 voix ; Demirleau (Tunis), 1 voix ; Ingelrans (Lille), 1 voix ; Magnant (Langon), 1 voix ; Stricker (Mulhouse), 1 voix ; Talbot (Armée), 1 voix, bulletin blanc 1.

*Deuxième tour.*

Nombre de votants : 53. — Majorité absolue : 27.

MM. Dor (Marseille) . . . . . . . . . . . . . . . . . . . . 34 voix. Elu.
Dubau (armée) . . . . . . . . . . . . . . . . . . . . 31 — —

MM. Suire (Niort), 18 voix ; Perrin (Lyon), 15 voix ; Badelon (Marine), 7 voix ; Herbert (Aix-les-Bains), 2 voix ; Caby (Corbeil), 1 voix ; Demirleau (Tunis), 1 voix ; Mirallié (Nantes), 1 voix ; Naulleau (Angers), 1 voix ; Stricker (Mulhouse), 1 voix.

En conséquence, MM. Dor (Marseille) et Dubau (Armée), ayant obtenu la majorité des suffrages, sont élus Associés nationaux de l'Académie de Chirurgie.

---

*Le Secrétaire annuel* : MARCEL BOPPE.

---

*Le Gérant* : G. MASSON.

---

Dépôt légal. — 1947. — 4e trimestre. — Numéro d'ordre 503. — MASSON et Cie édit., Paris.
Imprimé par l'Ancne Imprimerie de la Cour d'Appel, 1, rue Cassette, à Paris (France).

MÉMOIRES DE L'ACADÉMIE DE CHIRURGIE

## Séance du 26 Novembre 1947.

*Présidence de* M. PIERRE BROCQ, *président.*

### CORRESPONDANCE

1° Des lettres de MM. DOR (Marseille) et DUBAU (Armée) remerciant l'Académie de les avoir nommés Associés nationaux.

2° Une lettre de l'U. N. E. S. C. O. demandant à l'Académie de désigner un membre pour élire une Commission Nationale.

---

### NÉCROLOGIE

### *Eloge du professeur Elliott C. Cutler. Allocution de M. le Président.*

J'ai le regret de vous annoncer le décès au mois de juillet 1947, du professeur Elliott Cutler, que nous avons eu l'honneur de recevoir après la libération et qui était l'un de nos membres correspondants.

Le professeur Elliott Cutler était l'un des grands chirurgiens des Etats-Unis. D'abord Professeur à l'Université de Cleveland, il avait aussitôt succédé à Cushing comme chirurgien chef du Peter Bent Brighan Hospital et comme Professeur de chirurgie à l'Université de Harvard, à Boston.

Opérateur remarquable, disciple d'Halstead, il était un des protagonistes de la chirurgie lente, méticuleuse.

Parmi ses très nombreuses publications, son ouvrage de technique chirurgicale, abondamment et remarquablement illustré, écrit en collaboration avec son élève Zollinger, montre à quel point tous les problèmes techniques l'ont intéressé et comment, dans de multiples domaines, il a su apporter des solutions personnelles, originales et heureuses dans bien des cas.

Son activité était surprenante. Engagé volontaire, il était pendant la deuxième guerre mondiale, le chirurgien consultant sur les théâtres américains de l'Europe. Et, malgré une santé déjà compromise à cette époque, il a su résister jusqu'au bout, donnant ainsi à tous ses subordonnés l'exemple le meilleur de courage et d'énergie.

Sa valeur morale était à la hauteur de sa puissance de travail. N'ignorant pas qu'il était atteint d'un mal sans recours, il a poursuivi sa tâche, lourde de responsabilités, sans défaillance, sans rien perdre de son allant, de son esprit critique, de son attachement à ses élèves, à son hôpital, à sa famille, à la grandeur de sa patrie.

Dans la haute personnalité d'Elliott Cutler la France perd un ami sincère, les Etats-Unis et le monde un grand chirurgien et un homme de bien dans la plus large acception du terme.

Ses merveilleuses qualités, les immenses services qu'il a rendus à la cause commune des Alliés, ont été reconnus par le gouvernement militaire des Etats-Unis par sa nomination au grade exceptionnel de Brigadier Général. Et ses



*Publication périodique mensuelle.*

collègues lui ont décerné la médaille Bigelow, une des plus hautes distinctions chirurgicales de son pays.

Que Mme Cutler et ses quatre fils veuillent trouver ici l'expression de la part profonde que l'Académie de Chirurgie prend à leur deuil.

---

## RAPPORTS

### *Deux cas d'ostéomyélite éburnante chronique de tibia chez des noirs,*

par MM. **Georges Olivier** et **Hervé Charpentier.**

Rapport de M. Moulonguet.

Se référant au travail que j'ai publié avec notre collègue Lièvre en 1936, les auteurs nous apportent deux observations d'ostéomyélite éburnante chronique de tibia qui toutes deux présentent, en effet, une éburnation massive avec séquestres et suppuration, bien qu'il s'agisse d'ostéomyélite chronique d'emblée. Elles ne présentent donc pas de difficultés de diagnostic. Mais leur éburnation en fait une forme de transition entre l'ostéomyélite éburnante sans suppuration ni séquestre et certaines formes d'ostéomyélites chroniques d'emblée avec condensation osseuse marquée ; elles montrent l'unité des éburnations inflammatoires.

Ces deux observations ont été relevées chez des Noirs. Ceux-ci présentent fréquemment des ostéomyélites, souvent chroniques d'emblée et nous savons des collègues coloniaux, plus anciens que nous, qui ont observé, sans les publier, soit des formes éburnantes, soit des formes névralgiques, soit des formes avec condensation volumineuse.

Voici donc ces deux observations :

Observation I. — B... T..., âgé de vingt-cinq ans environ, hospitalisé en juin 1946, à la suite d'un épisode douloureux, mais apyrétique, de la jambe droite, durant deux mois, au bout desquels apparaissent deux petites fistules : il présente alors un tibia épaissi, convexe, en fourreau de sabre, indolore, avec, au tiers moyen, deux petites fistules sécrétant un liquide séro-purulent. A la radiographie, on constate une densification homogène de tout le tibia avec élargissement du diamètre. Ce Noir étant originaire d'une région où le pian est fréquent et la syphilis ordinaire, on cherche — vainement — à mettre en évidence la syphilis.

Quand on nous l'envoie, on sent nettement un petit séquestre dans une des fistules. Le Bordet-Wassermann est négatif dans le sang et le liquide céphalo-rachidien. Il fallut recommencer la radiographie avec des éléments spéciaux, pour mettre en évidence les lésions suivantes (radiographie ci-jointe) :

1° Epaississement et condensation considérables du tibia intéressant la diaphyse entière, mais épargnant les épiphyses. La condensation porte principalement sur la crête tibiale, déformée en lame de sabre.

2° La densité osseuse est considérable, mais on distingue dans sa masse une image lacunaire allongée verticalement, de la taille d'un crayon, contenant un séquestre fin, visible sur la totalité de son étendue et paraissant être le vestige de la corticale antérieure. Cette cavité communique à l'extérieur par un pertuis antérieur indiqué par un stylet.

3° Le canal médullaire est aussi à peine visible ; il est très rétréci.

*Conclusion :* ostéomyélite éburnante de la diaphyse tibiale, surtout développée aux dépens de la crête antérieure qui est creusée d'une longue cavité contenant un séquestre en baguette.

*Intervention :* le 7 septembre 1946, sous rachi-anesthésie. Tibia très éburné, se laissant à peine entamer, ablation d'un long séquestre lamellaire.

Le pus prélevé montre une association de streptocoque et de staphylocoque.

*Suites opératoires :* d'abord simples, elles sont bientôt compliquées par une abondante suppuration. Le malade reçoit alors 900.000 unités de pénicilline du 23 octobre au 2 novembre, et la suppuration se tarit enfin. Localement, deux petits séquestres lamellaires sont éliminés.

Le 28 novembre 1946 : *greffe en semis*, incluse dans les granulations. Fin janvier 1947, le malade est à peu près cicatrisé. A la radiographie, la tranchée de trépanation se comble d'une ossification homogène.

Obs. II. — A... M..., âgé de cinquante ans environ, hopitalisé pour une ostéomyélite chronique, évoluant depuis six ans, ayant débuté par des douleurs progressives, fistulisée, compatible d'ailleurs avec un bon état général.

A l'examen, nous trouvons un tibia gauche épaissi, présentant trois fistules antéro-internes,



conduisant profondément sur un os sec, probablement sur des séquestres. Suppuration très minime.

La radiographie montre, comme chez le sujet précédent, une condensation diffuse de toute la diaphyse dont le diamètre est élargi. Malheureusement, des éléments spéciaux n'ayant pas ici été employés, on ne voit ni les séquestres, ni les détails de l'architecture. On aperçoit seulement les épiphyses intactes, ainsi que le péroné. Par ailleurs, la réaction de Kahn est positive (une croix). Ici encore, il s'agit d'une région où le pian est endémique et la syphilis fréquente, si bien qu'on ne peut s'arrêter à ces étiologies qui peuvent être des coexistences.

*Intervention* le 28 août 1944, sous rachianesthésie. Tibia très éburné, présentant en plus des ostéophytes perpendiculairement à sa surface. Ablation d'un petit séquestre supérieur, antéro-externe, et d'un long séquestre inférieur et postérieur. On n'a pas trouvé de cavité

**médullaire malgré trépanation profonde ; le tibia paraît être un bloc osseux compact, creusé seulement des cavités des séquestres. L'examen du pus prélevé montre des streptocoques.**

***Suites opératoires :*** **ici aussi elles sont compliquées par une suppuration large. On ne dispose pas de pénicilline, mais l'état général du malade se maintient. Nous le perdons de vue malheureusement un mois après l'intervention.**

Ces deux cas semblables appellent quelques remarques :

Diagnostic. — Dans les deux cas, le diagnostic a été facile par l'aspect clinique, la fistule menant sur un séquestre. Nous insisterons sur deux bons éléments de diagnostic :

1° L'imperméabilité de l'os aux rayons X, si bien que dans l'observation II, il a été impossible d'obtenir un cliché lisible avec les éléments radiologiques habituels ; dans l'observation I, il a été employé des éléments spéciaux : 70 Kw pour 30 milliA pendant deux secondes et demi.

2° L'extrême dureté de l'os. Le professeur Moulonguet a écrit : « On risquerait de briser l'instrument dans cet os particulièrement dur ». Or, cela nous est arrivé ; à chaque fois nous avons ébréché un burin ou une gouge.

*Le diagnostic différentiel* ne se posait donc pratiquement pas pour nous ; alors qu'il est le gros problème posé par les formes sans séquestre.

Un diagnostic qui a été posé est celui de syphilis ; mais dans le cas présent l'absence de réactions sérologiques de la syphilis tranchait la question dans l'observation I. Même si le Bordet-Wassermann était positif (assez fréquent chez les noirs), l'épaisseur de la condensation, la régularité de sa disposition, le pus entourant le séquestre, nous auraient fait opter pour l'ostéomyélite. Nous croyons même que, chez les Noirs, beaucoup d'ostéites étiquetées syphilitiques et surtout pianiques sont en réalité des ostéomyélites atténuées, chroniques d'emblée.

Le pian, en particulier, ne donne de formes hyperostosantes et constructives que tardivement, après une phase de décalcification. L'éburnation n'y est pas connue.

*Lésions anatomiques.* — Ce sont elles qui soulèvent le plus de problèmes et qui conduisent à la classification des différentes formes d'ostéomyélites chroniques d'emblée.

Nos deux cas présentent des points communs :

L'extension des lésions à toute la diaphyse tibiale, les épiphyses seules étant respectées.

L'importance de l'éburnation, au point que nous ne savons s'il y a des cas publiés où elle atteint une telle intensité : même les cas d'Elliot, de Kurtz, nous semblent présenter des lésions moins étendues en longueur et en densité.

Dans l'observation II, il n'y avait opératoirement plus trace de médullaire.

Dans l'observation I, on l'aperçoit, paraissant refoulée en arrière par l'hypertrophie corticale. Sur cette radiographie on note aussi qu'on aperçoit, après trépanation, la limite du cortex normal et donc l'épaisseur de l'os néo-formé. Or, c'est à la périphérie de ce cortex que se trouve le long séquestre en baguette, comme si tout un copeau cortical mortifié s'était détaché. C'est donc plus une ostéite qu'une ostéomyélite. Cela fait penser aux « ostéites corticales subaiguës à staphylocoques de l'adulte » décrites par Leriche et Bauer pour des infections de l'os de dehors en dedans ; y ressemblent également les ostéites phagédéniques, dont une lésion fréquente est justement le copeau osseux détaché de la crête tibiale.

Dans la plupart des observations publiées, il n'y a ni cavité ni séquestre le plus souvent.

Rares sont les cas connus d'ostéomyélites éburnantes d'emblée avec séquestre : celui de Moulonguet et Lièvre, un des cas de Morrant Baker (cité par Cheyne), ceux de Klemm ; les cas de Henderson ne sont pas détaillés et nous n'avons pas pu consulter la statistique de Trendel.

Les auteurs s'accordent à voir dans l'éburnation une réaction de l'os à une infection atténuée (travaux de Petroff, de Rost), à une « ostéomyélite insidieuse » comme disait déjà Trelat.

*Examen anatomo-pathologique* dû à l'obligeance du Dr Bablet, de l'Institut Pasteur : La pièce a dû être décalcifiée par les acides forts. Les éléments cellulaires sont disséminés dans la substance osseuse compacte et ont l'allure d'ostéoblastes normaux. Les canaux de Havers sont nombreux, de calibres variés, riches en vaisseaux, sans infiltration réactionnelle surajoutée. La densité de leurs étuis osseux est tout à fait anormale et semble sans influence sur l'hyperactivité nutritive ou réactionnelle des cavités naturelles de l'os (différence avec la maladie d'Albers-Schonberg). L'infection chronique est à peine décelable par la congestion et la stase dans les vaisseaux ; mais il n'y a pas d'infiltration de leucocytes, pas d'hyperplasie du système vasculaire. L'infection est sans doute localisée au niveau du périoste et n'a pas eu de retentissement sur les parties nobles de l'os, seulement sur sa composition chimique.

*Place nosologique de l'ostéomyélite éburnante.* — On peut rencontrer l'éburnation dans deux catégories d'ostéomyélites :

1° Dans l'ostéomyélite secondairement chronique : c'est l'ostéite condensante (ou ossifiante) de Gerdy ;

2° Dans l'ostéomyélite chronique d'emblée.

C'est dans cette dernière qu'entrent nos deux cas ; on leur donne souvent le nom d'ostéite sclérosante de Garré.

Le terme d'ostéomyélite éburnante employé par Moulonguet est préférable et se place clairement dans le cadre des ostéomyélites chroniques d'emblée. Car toutes les formes sont voisines et l'on passe sans transition de l'une à l'autre : de l'ostéomyélite chronique d'emblée avec pus et séquestre — à l'abcès chronique des os entouré ou non d'une zone très condensée — à l'ostéomyélite éburnante avec ou sans pus, avec ou sans séquestre — à l'ostéomyélite névralgique de Gosselin, sans pus ni séquestre.

Les deux cas que nous avons rapportés d'ostéomyélites éburnantes, avec pus et séquestre sont donc des formes de transition entre les différentes formes d'ostéomyélites chroniques d'emblée.

Conclusion. — L'ostéomyélite éburnante chronique est une forme rare d'ostéomyélite chronique d'emblée ; elle se traduit :

Anatomiquement par une prolifération d'os nouveau très dense, réalisant un fuseau ou un manchon très dur, comportant ou non une géode et des séquestres lamellaires à siège cortical.

Cliniquement, par une évolution à bas bruit, à la façon d'une tumeur bénigne, que signale seul son volume.

Elle pose souvent des diagnostics difficiles avec les condensations non inflammatoires.

Chirurgicalement, la trépanation a toujours amené la guérison.



Tel est le travail que nous envoient MM. Olivier et Charpentier. Il nous renseigne sur la pathologie africaine et, à ce titre, me paraît très intéressant. Je vous propose de les en remercier et de verser aux Archives, sous le numéro 463, leur texte original qui est orné d'une abondante et consciencieuse bibliographie.

M. **Boppe** : Je profite du rapport de Moulonguet pour vous rapporter deux observations personnelles que je crois pouvoir rapporter à l'ostéomyélite chronique d'emblée, mais qui sont intéressantes au point de vue diagnostic si l'on est au courant de toute une série de travaux américains publiés à la suite

des premières observations de Jaffe en 1935 et qui tous tendent au démembrement de l'ostéomyélite chronique d'emblée.

Observation I. — M^lle C... (Huguette), douze ans. Début en 1938 par des douleurs à la face interne de la cuisse droite s'accompagnant de boiterie. Une radio, pratiquée à l'hôpital des Enfants-Malades, montre une augmentation de volume de la face interne du fémur au niveau du petit trochanter. La corticale interne est épaissie en fuseau très sombre à l'intérieur duquel on ne reconnaît pas de géode claire. La corticale externe est normale. On pratique aux Enfants-Malades une biopsie dont le résultat n'est pas concluant (l'os a été abordé par la face externe) : os subnormal mais sans grande ossification périostée ; par ailleurs, une moelle très graisseuse avec en certains points une angiomatose capillaire. Il paraît donc s'agir avant tout d'une aplasie médullaire avec quelques phénomènes d'halistérèse, aucun signe inflammatoire ou tumoral.

Les douleurs s'aggravent, prennent un caractère ostéocope. En fin 1938, examinant l'enfant, je constate seulement l'existence d'un point douloureux exquis à la face interne de la cuisse dans la région du petit trochanter, les radios montrent le même gonflement fusiforme interne très dense. Le contour de la corticale est prolongé dans les parties molles internes par une ossification irrégulière réticulaire évoquant une image de chondrome et qui semble secondaire aux manœuvres opératoires lors de la biopsie.

Je pratique en octobre 1938 une incision exploratrice menant sur le petit trochanter. Le psoas est infiltré de spicules osseuses, le muscle récliné est désinséré en partie. On fait une large biopsie dont voici le compte rendu histologique : « La partie profonde du fragment est formée d'os jeune à travées incomplètement calcifiées bordées d'ostéoblastes vivants. La trame est composée d'un tissu cellulaire fibroplastique et d'ostéoclastes multinucléées. L'aspect évoque des images de remaniement osseux tels que l'on peut les observer dans la maladie de Paget, l'ostéite fibreuse. La zone superficielle de la pièce est formée d'os compact qui se prolonge dans le muscle par des productions ostéophytiques. »

Après cette intervention exploratrice, les douleurs se calment lentement et l'enfant est perdue de vue. Elle est radiographiée périodiquement par son médecin. L'aspect ne change guère, les productions ostéophytiques persistent, l'os reste extrêmement dense et montre toujours le même épaississement asymétrique de la région sous-trochantérienne, épaississement portant avant tout sur la face interne. Revu en novembre 1947, le sujet, maintenant âgé de vingt et un ans, est pratiquement guéri ; après une longue marche, la malade éprouve encore de temps en temps quelques douleurs vagues dans la région obturatrice, pas de boiterie ; une radio toute récente ne montre aucun changement.

Obs. II. — B... (Claude), treize ans. L'affection a débuté en août 1946 au retour d'un camp de vacances par des douleurs peu intenses au niveau de la région sous-trochantérienne du fémur droit, entraînant une légère boiterie. En septembre, augmentation des douleurs qui prennent un caractère ostéocope réveillant l'enfant la nuit. Radiographie en octobre, on parle de périostite. Les douleurs augmentent. Le sommeil étant très troublé, le sujet est mis au repos : accalmie temporaire puis recrudescence, pas de fièvre.

J'examine l'enfant le 19 janvier 1947, amaigri, fatigué, douleurs spontanées intenses siégeant à la face postéro-externe du tiers supérieur de la cuisse droite ; à ce niveau, ni rougeur, ni chaleur, ni œdème. A la palpation, tuméfaction fusiforme du fémur ; en une zone précise mais très limitée de la face postéro-externe, douleur exquise à la pression. Poussée de furonculose (10 furoncles en tout) de janvier à mars 1946. Pas de fièvre, cuti-réaction positive, Bordet-Wassermann négatif, formule sanguine et sédimentation normales.

Immobilisation au lit, pénicilline durant huit jours. 250.000 unités quotidiennes, pas d'amélioration sensible.

Au point de vue radiologique, sur les premiers clichés d'octobre 1946, on note, à partir de la région sous-trochantérienne, un épaississement fusiforme progressif de la corticale surtout marqué à la face externe. Le contour est absolument régulier, la zone externe de la corticale est plus claire que la zone profonde plus foncée. Se projetant sur la vue de face, au contact de la face interne de l'endoste à une paume de main au-dessous du petit trochanter, il existe une petite tache claire ovoïde de 3 millimètres sur 1 millimètre environ d'aspect géodique. Les radios de 1947 montrent un épaississement en fuseau beaucoup plus marqué ; sur la radio de profil, l'épaississement en quenouille se projette sur la face postérieure de l'os, les contours de ce fuseau postérieur sont très réguliers, les couches superficielles en sont moins denses. On retrouve la même géode qui paraît située en plein centre de l'épaississement cortical postérieur. Le fuseau cortical antérieur est beaucoup moins épais (voir fig. 1).

Le 14 février 1947, j'aborde le fémur par voie postéro-externe, pas d'œdème juxta-osseux

périoste peu épais se laissant facilement décoller de l'os, qui paraît saigner un peu plus que normalement. On évide en bloc en auge jusqu'au canal médullaire toute la paroi postérieure du fémur. Suture. La pièce osseuse sciée longitudinalement montre en son centre une zone du volume d'un pois d'aspect blanchâtre moins dense que la zone périphérique.

*Examen histologique* (professeur Delarue) : « Au centre, zone d'os vivant avec canaux de Havers considérablement élargis, les lacunes ainsi formées sont occupées par des vaisseaux et un mésenchyme fibreux sans aucune réaction inflammatoire avec des cellules du type ostéoblaste. Autour de cette zone centrale, os dont les canaux de Havers paraissent plus larges que normalement. Plus superficiellement encore, zone d'ossification sous-périostée avec couches ostéoïdes d'os embryonnaire. »

Des fragments osseux ont été mis en culture, rien n'a poussé. Après l'intervention, sédation des douleurs au bout de quarante-huit heures.

Revu le 13 novembre 1947, la guérison se maintient, l'enfant mène une vie normale ; après de longues marches, il éprouve de temps à autre, le soir, une gêne un peu douloureuse dans la même région. Il est porteur d'un furoncle de la jambe droite.

La radio montre une densification persistante du fémur au niveau de l'intervention, la face postérieure creusée en auge ; à ce niveau, quelques flammèches osseuses grêles s'enfonçant dans les parties molles.



Fig. 1. — Montrant l'épaississement en fuseau de la corticale et la petite tache centrale.

Il y a une dizaine d'années, ces deux observations auraient été étiquetées ostéomyélite chronique d'emblée, mais depuis 1935, Jaffe, Lichtensteen, suivis par d'autres auteurs, ont publié un certain nombre d'observations analogues qu'ils interprètent comme une tumeur bénigne osseuse : ostéome ostéoïde. Ces observations sont absolument comparables aux nôtres, la similitude clinique, radiologique, anatomo-pathologique, est frappante : cliniquement l'affection débute par des douleurs progressives croissantes à type ostéocope non influencées par le repos. Si la lésion initiale est superficielle dans le cortex ou tout près de lui (obs. II), il se développe en deux ou trois mois une hyperostose corticale au niveau de laquelle la palpation montre une zone limitée de sensibilité douloureuse exquise, pas de fièvre, les examens de laboratoire sont normaux, donc pas en faveur d'une histoire infectieuse. Ce tableau clinique n'a par lui-même, à notre avis, rien d'absolument caractéristique ; il se rencontre dans l'ostéomyélite d'emblée faisant sa preuve par la formation de séquestres, dans l'ostéite spécifique, dans l'abcès des os. Presque toutes les observations publiées concernent des grands enfants ou des adolescents, donc à l'âge de l'ostéomyélite.

Du point de vue anatomique, les localisations les plus fréquentes siègent au niveau des os longs : fémur, tibia, souvent dans la région métaphysaire, mais on en a signalé au niveau de presque toutes les pièces squelettiques : rachis, côtes, calcanéum, scaphoïde carpien.

Jaffe, Ponseta et d'autres précisent que sur les radiographies on trouve constamment une lésion centrale primitive : *nid* en général de petites dimensions, quelques millimètres, d'aspect géodique, plus ou moins translucide, entouré d'os dense néoformé. Si la lésion siège au niveau de la corticale, l'hypérostose est très importante, circonférentielle mais maxima autour du foyer ; les radios

sont absolument superposables à celles de nos deux observations. Mais d'après les auteurs américains, la lésion peut également siéger au niveau de la spongieuse, il s'agit d'une géode claire, exceptionnellement dense entourée d'une zone discrète d'os dense sclérotique. De telles images ont été décrites au niveau des côtes, du col fémoral, du calcanéum, des phalanges.

Personnellement nous possédons quelques observations analogues suivies de longs mois sans que l'affection fasse ses preuves, soit ostéite kystique, soit ostéite infectieuse, bacillaire en particulier, mais nous n'en ferons pas état car nous ne possédons pas dans ces cas d'examen histologique.

C'est en effet l'histologie qui permet, d'après les chirurgiens américains, d'identifier, sans contestation possible, le syndrome ou maladie de Jaffe. Le nid central qui se présente macroscopiquement de manière variable, petite masse osseuse blanc jaunâtre, cavité centrale plus ou moins irrégulière avec zones calcifiées, tissu spongieux blanc-gris ressemblant à de la pierre ponce, est constitué d'un réseau irrégulier de travées ostéoïdes fibreuses, n'évoquant en rien un foyer osseux nécrotique en train de se séquestrer. Dans ce réseau un tissu vasculaire et cellulaire composé d'ostéoblastes et d'ostéoclastes le plus souvent d'apparence normale. Cet « ostéome ostéoïde » est séparé de l'os environnant, réactionnel, dense et sclérotique. Ni au niveau du foyer, ni au niveau de l'os périphérique on ne note la moindre réaction inflammatoire, les cultures ayant d'ailleurs été constamment négatives.

Cependant, en relisant les observations publiées récemment, on a l'impression que certains cas sont un peu hâtivement distraits du cadre de l'ostéomyélite chronique. Par exemple, tout récemment, Ponseta, en juillet 1947, rapporte deux observations. Dans la première il note au niveau du tibia l'existence d'un foyer osseux central d'aspect séquestroïde gros comme l'ongle du doigt, dans la seconde, d'une cavité remplie d'un tissu ressemblant à du mastic.

D'autre part, s'il est facile de concevoir le foyer initial comme une nécrose par embolie microbienne et petit foyer cortical avec réhabitation des canaux de Havers et reconstitution d'une trame de tissu osseux jeune entouré, comme c'est la règle, d'une zone réactionnelle d'os dense, nous concevons beaucoup moins une tumeur bénigne (tumeur ostéoïde) restant stationnaire de longs mois et s'enkystant au centre d'une hyperostose dense alors que pratiquement une tumeur bénigne use et distend la corticale.

Les faits décrits par Jaffe sont exacts sans conteste, mais nous pensons pour notre part que son interprétation est très hasardeuse et, sans conclure d'une façon absolument ferme à une erreur d'interprétation de sa part, nous imiterions actuellement la prudence de certains articles américains intitulés : sclérose douloureuse non suppurante des os longs.

Cependant, du point de vue pratique, il faut retenir ce fait important à notre avis : Jaffe a tout à fait raison de préconiser en ce qui concerne le traitement non pas un curettage plus ou moins discret mais un évidement en bloc de l'ensemble des lésions, qui seul permet une guérison définitive avec suppression quasi immédiate des douleurs (il possède des malades guéris depuis cinq à six ans).

## BIBLIOGRAPHIE

Jaffé. — Osteome osteoide. A benign osteoblastic tumor composed of osteoid and atypical Bones. *Arch. of Surgery*, 1935, **31**, 709-728. — *Idem.* Osteoid osteome of Bone. *Radiology*, 1935, **45**, 319-334.

Jaffe et Lichtensteen. — Osteoid Osteome Further Experience Witts this Benign Tumor of Bone. *J. of Bone and Joint*, juillet 1940, **22**, 645-682.

Ottolenghi (C. E.). — Osteome Osteoid Del Calcaneo. *Trabor Academia Argentina de Cirurgia*, 1940, 553-567.

Roca (C. A.). — Sobre un lesion rara del escaphoide carpian. Osteome Osteoide. *Rev. Chir.*, Buenos-Ayres, 1943, **42**, 187-196.

Lewis (R. W.). — Osteoid Osteome. A rewiew of position of the Litterature and Presentation of Casis. *Am. Journal of Rœntgenol.*, 1944, **52**, 70-79.

Stauffer. — Osteoid Osteome of the head of the Radius. Case Report. *Am. Journal of Rœntgenol.*, 1944, **52**, 200-202.

Mackensca (W.). — Sclérose localisée douloureuse non suppurante des os longs. *Journal of Bone and Joint*, janvier 1947, vol. **29**, 49-57.

Ponseta et Barte. — Osteome Osteoide. *Journal of Bone and Joint*, juillet 1947, vol. **29**, n° 3, 767.

George et Wallace. — Some Surgical Aspect of Osteoid Osteome. *Journal. of Bone and Joint*, juillet 1947, vol. **29**, n° 3, 770-780.

M. **Moulonguet** : Je remercie Boppe d'avoir orné mon rapport de ses très intéressantes observations et de ses pertinentes discussions sur le syndrome de Jaffé-Lichtensteen.

Je partage tout à fait son opinion critique sur l'authenticité de ce nouveau syndrome. Le fait de trouver à la biopsie un tissu stérile ne prouve pas qu'il ne s'agit pas à l'origine d'une ostéite éburnante staphylococcique : je l'ai constaté dans un cas, où la nature infectieuse de l'ostéite n'était pas douteuse : ces lésions s'endostérilisent à la longue.

D'autre part, comme lui, je conçois mal, en pathologie générale, une néoplasie bénigne ayant les caractères d'extension et d'évolution qu'ont les lésions osseuses qu'il vient de nous montrer.

## 1° *Deux observations de métatarsalgie,*

par MM. **Debeyre** et **Roumignières**.

## 2° *Deux cas de métatarsalgie (Maladie de Morton) traités par résection d'un fibrome d'un nerf plantaire,*

par MM. **L. Leger** et **Camus**.

Rapport de M. F. Poilleux.

Je me permets de réunir dans ce même rapport, d'une part, deux observations qui nous ont été adressées par MM. Debeyre et Roumignières et, d'autre part, deux observations de MM. Lucien Leger et Pierre Camus, car elles sont en tous points comparables.

Voici les quatre observations :

Observation I (Debeyre et Roumignières). — M^me^ G..., trente-sept ans, souffre du pied droit depuis six ans. Ces douleurs ont augmenté progressivement d'intensité ; elles surviennent brusquement au cours de la marche, sous forme de décharges électriques, partant toujours du même niveau et irradiant vers la jambe.

A l'examen, le pied apparaît normal, non déformé, sans tendance à l'effondrement de la voûte. La malade localise la douleur au niveau de la deuxième articulation métatarso-phalangienne : c'est toujours en ce point fixe que la douleur se révèle à la marche, mais la pression de l'espace intermétatarsien, la pression transversale du métatarse ne peuvent la provoquer.

L'intervention est pratiquée le 12 septembre 1947, sous anesthésie générale. Incision du 2^e^ espace intermétatarsien. On trouve très rapidement une petite tumeur de 1 cm. 2 de longueur sur 6 millimètres de large, étendue longitudinalement, siégeant à la bifurcation du nerf digital du 2^e^ espace. La tumeur est enlevée.

L'examen anatomo-pathologique est pratiqué par le professeur Delarue.

« Cette pièce opératoire comprend, englobée dans une sclérose collagène où se voient quelques fibres tendino-aponévrotiques, de nombreux nodules en chapelet qui sont des foyers de prolifération schwannienne, mêlés, semble-t-il, de quelques cylindre-axes. Cette dispersion de petits gliomes (neuro-gliomes) périphériques réalise ce que l'on observe dans certains « névromes » d'amputation. Il faut souligner le fait que les corpuscules tactiles observés sont très nombreux, inclus aussi dans l'aponévrose sclérosée.

« La sclérose des éléments aponévrotiques est, sans nul doute, le fait primitif. »

Depuis l'intervention, la douleur a complètement disparu.

Obs. II (Debeyre et Roumignières). — M. K..., quarante ans, souffre du pied droit depuis plusieurs années, le seul caractère de cette douleur intéressant à retenir est le fait qu'elle apparaît lorsque le pied est serré depuis plusieurs heures dans une chaussure.


L'examen clinique est totalement négatif. On ne palpe aucune tumeur dans la commissure. La pression ne provoque pas de douleur. Il n'y a aucune modification du pied. La voûte longitudinale et la voûte métatarsienne sont normales. Le patient localise la douleur au niveau du 3e espace inter-métatarsien.

L'opération est pratiquée le 7 octobre 1947, sous anesthésie locale. Après avoir fendu l'espace intermétatarsien, on trouve une petite tumeur de quelques millimètres de diamètre, siégeant juste au niveau de la bifurcation du nerf digital du 3e espace. Cette tumeur est réséquée par section des trois filets nerveux.

L'examen anatomo-pathologique est pratiqué par le professeur agrégé Gauthier-Villars : « La tumeur est faite d'un tissu fibreux très dense dans lequel se dispersent plusieurs filets nerveux entourés d'une gaine gliale importante. C'est bien l'aspect dun névrome. »

Le malade ne souffre plus depuis cette intervention.

Obs. III (Lucien Leger et Pierre Camus). — Mme R..., soixante et un ans, accuse, depuis 1944, des douleurs localisées sous la tête du 3e métatarsien droit. Ces algies surviennent à la




marche et acquièrent une violence telle qu'elles contraignent la malade à s'arrêter pendant un laps de temps qui peut atteindre dix minutes.

Devant l'échec de toutes les thérapeutiques instituées, y compris l'infiltration anesthésique, nous intervenons le 15 mars 1947 : fendant la commissure du 2e espace interdigital, nous explorons, sans y trouver rien d'anormal, les nerfs collatéraux. Fendant la commissure du 3e espace, nous trouvons un nerf interdigital plantaire épaissi en une néoformation conique, dont la base antérieure donne naissance aux deux collatéraux. Ce renflement, long de 25 millimètres, de 7 à 8 de large, est réséqué en totalité (voir photo).

Guérison maintenue depuis l'intervention.

Compte rendu histologique (professeur agrégé Gauthier-Villars) : fragment constitué par plusieurs filets nerveux, engainés dans une atmosphère conjonctive de densité variable, suivant les points. Elle est bleue sur les colorations trichromes de Masson, tantôt dissociée par un œdème en foyers. Les nerfs circulent dans cette gangue, accompagnés de leur gaine qui est nettement distincte de la trame formant le nodule excisé. Il existe quelques terminaisons tactiles normales et de très nombreux vaisseaux de petit calibre, à parois non modifiées.

Il s'agit d'un fibrome partiellement œdémateux, développé au contact immédiat d'un nerf dont les filets sont dissociés par l'hyperplasie conjonctive.

Obs. IV (Lucien Leger et Pierre Camus). — M. H..., cinquante-cinq ans, accuse à la marche, depuis plusieurs années, une douleur localisée à la partie moyenne du talon antérieur du pied gauche. Il a subi, de ce fait, et sans aucun résultat, plusieurs interventions portant tant sur le squelette que sur les parties molles.

A l'examen, nous trouvons une douleur exactement localisée au palper de la plante, er un point qui répond au versant externe de la tête du 3e métatarsien.

Nous intervenons par incision, fendant la commissure du 3e espace interdigital, et nous constatons que le nerf plantaire est notablement épaissi, dans le segment qui répond au défilé situé entre les têtes métatarsiennes.

Résection de ce segment nerveux. Guérison complète.

Examen histologique (professeur agrégé Paulette Gauthier-Villars) : le prélèvement a porté sur plusieurs filets nerveux qui sont inclus dans une gangue fibreuse extrêmement dense, contenant de nombreux vaisseaux à paroi un peu scléreuse. Une coloration par le trichrome montre qu'il s'agit bien de tissu collagène et non pas d'une hyperplasie schwannienne.

Leger et Camus font suivre leurs observations d'un certain nombre de commentaires.

Dans le cadre nosologique mal défini de la métatarsalgie que certains auteurs appellent, à notre avis à tort, maladie de Morton, il est bien évident que de nombreux facteurs peuvent être à l'origine des phénomènes douloureux. A côté de l'effondrement de la voûte métatarsienne et du développement sous la tête du 2e métatarsien d'une bourse séreuse dont l'inflammation peut entraîner des douleurs importantes, à côté de la possibilité d'un coincement d'un nerf plantaire par la tête de 2e métartasien qui s'abaisse vers la plante, il y a lieu de faire une place à part aux algies liées au développement d'une tumeur d'un nerf plantaire, sans qu'il y ait de modification de l'architecture du pied. Déjà des faits identiques avaient été rapportés par Bettes (*Med. J. Australia*, 1940, 1, 514) et surtout par Robert Mc. Elvenny (*Journal of Bone and Joint Surgery*, juillet 1943, 25, n° 3, 679) qui, dans une série de 11 cas, opérés de maladie de Morton, a constamment trouvé, développé sur le trajet du nerf plantaire du 3e espace au voisinage de sa bifurcation, une tumeur issue des éléments de soutien du nerf, à type de fibrome. Cet auteur tient pour responsable du syndrome algique, cette néoformation, dont la résection entraîne la guérison.

Leger et Camus insistent aussi sur l'expression de neurofibrome employée par les Américains pour qualifier cette tumeur ; elle prête, disent-ils, à confusion. Dans leurs observations, comme dans celles de Debeyre et Roumignières, les anatomopathologistes ont insisté sur le fait que la tumeur est essentiellement fibreuse et développée aux dépens de l'atmosphère conjonctive péri-nerveuse. Il ne s'agit certainement pas de gliomes périphériques ni même de tumeurs au sens histologique du terme ; seul le tissu fibreux est nettement augmenté de volume, tandis que les filets nerveux sont dissociés, peut-être même tronçonnés mais de morphologie normale. Le terme de fibrose dissociante d'un tronc nerveux répondrait mieux que celui de névrome, aux aspects observés.

Tel est l'avis de Mlle Gauthier-Villars qui a revu ces 4 coupes.

Par contre, nous ne suivons pas Leger et Camus dans leurs conclusions quand ils disent que la connaissance de ces faits permet d'attribuer à la maladie de Morton la base anatomique qui lui manquait : nous pensons plutôt qu'il s'agit là d'une variété de métatarsalgie utile à connaître car elle permet une thérapeutique rationnelle, séduisante par sa simplicité, remarquable par ses résultats, mais qui nous paraît devoir rester différente de la maladie de Morton essentiellement caractérisée par la modification des rapports normaux des têtes des métatarsiens, ne relevant d'aucune modification anatomopathologique intrinsèque des organes situés dans la région.

---

## COMMUNICATIONS

### *Résultats éloignés de l'ostéosynthèse dans le traitement de la scoliose essentielle,*

par M. **Lance**.

C'est aux Etats-Unis qu'est né le traitement chirurgical des scolioses, entre 1913 et 1915, avec les publications de Galloway et de Hibbs. Il prit d'emblée un grand développement puisque, dès 1931, Hibbs pouvait publier les résultats éloignés de 360 cas.

Nous-même avons commencé dès 1919 à pratiquer l'ostéosynthèse pour scoliose et avons pu apporter 13 observations au Congrès de Chirurgie de 1929, et les résultats de 20 opérés à la Société Belge d'Orthopédie le 22 mars 1930 (*Scalpel*, 7 juin 1930). Le professeur Ombrédanne et son Ecole en ont depuis cette époque étudié les indications, mis au point une technique. Elles sont exposées dans un travail de Fèvre et Bureau (*J. de Chirurgie*, 1930), la thèse de Robert Bureau (1930), le remarquable rapport de M. Fèvre au XIV[e] Congrès de la Société française d'Orthopédie (7 octobre 1932) et enfin, le beau chapitre sur la scoliose par G. Huc dans le *Traité d'Orthopédie* (1937).

Nous pensions la question jugée. Or, aux Etats-Unis, elle reste discutée. A l'enthousiasme du début a succédé une période d'abstention. Puis, avec Risser et les redressements forcés, on a repris les opérations ankylosantes. Un comité a été nommé par l'Américan Medical Association pour constater les résultats éloignés de ces opérations. Son rapport publié en octobre 1941 (*J. of bone and Joint. Surg.*, 23, 963-977) montre que les corrections, constatées après opération, variant de 71 p. 100 dans les cas légers à 53 p. 100 dans les cas graves, ne se maintiennent guère. A distance on ne les trouve plus que dans 33 p. 100 des cas légers, 24 p. 100 dans les cas graves, en moyenne 25 p. 100. Il s'agit presque toujours de malades opérés par la méthode de Hibbs, l'arthrodèse vertébrale, qui donne une mortalité non négligeable. Une publication plus récente de T. Outland et O. Corn (*J. of bone and joint surg.*, janvier 1947, 2, 163-170) concernant des malades opérés par greffons alternés dans les gouttières est un peu meilleure : sur 36 opérés, le maintien de la réduction a été obtenu dans 43 p. 100 des cas. C'est encore peu brillant.



Nous avons recherché ce que nous avions pu obtenir.

Depuis 1919 nous avons pratiqué 205 greffes pour scolioses. En mettant de côté 22 scolioses paralytiques et 12 scolioses congénitales qui présentent des indications et un pronostic différents, en ne considérant que les scolioses essentielles opérées depuis plusieurs années, avec vérification du résultat par des radiographies comparatives *faites debout*, nous pouvons faire état de 171 malades.

Ils se divisent en 4 groupes distincts. Les deux premiers comportent des adolescents et adultes jeunes.

*Le premier groupe* comprend des scoliotiques que nous avons vus de bonne heure et qui ont été traités régulièrement, à part quelques indications exceptionnelles (1 mal de Pott ancien, 1 tuberculose pulmonaire) faisant obstacle au traitement par la gymnastique. Ils ont été greffés dans 2 conditions :

1° Des formes graves progressant malgré le traitement orthopédique, formes impossibles à prévoir, ce qui exclut pour nous la fixation opératoire préventive pratiquée aux U. S. A. Cette forme est d'ailleurs exceptionnelle. Nous n'en trouvons que 8 cas sur plusieurs centaines de scoliotiques traités.

2° Un peu plus nombreux, 14 cas, sont les jeunes filles greffées parce que la compensation obtenue ne se fixait pas après trois, quatre ans de traitement et plus. A dix-huit ans, mettre fin au traitement, devient une nécessité sociale.

Nous insistons ici sur la rareté de l'indication opératoire dans la scoliose bien traitée. Nous n'opérons que les laissés-pour-compte du traitement orthopédique.

*Le deuxième groupe*, le plus nombreux, est constitué par 80 scoliotiques se présentant à nous avec une grosse déformation. Ce sont des malades traités de



Fig. 1. — Scoliose de l'adolescence. Traitement orthopédique de douze à quinze ans. Greffée en mars 1932. Résultat en 1941.

manière nulle, ou intermittente, ou avec des méthodes brutales (redressement forcé dans des corsets plâtrés) et ensuite abandonnés. La pratique de la méthode d'Abbott nous a jadis montré que les redressements forcés impliquaient une fixation opératoire consécutive. Mais rappelons que d'après la statistique du Comité de Contrôle américain, le redressement obtenu ne se maintient que dans 25 p. 100 des cas ; 75 p. 100 reviennent à leur déformation primitive. Chez ces grands déformés nous n'avons cherché à obtenir que l'équilibration et la compensation des courbures fixées au moyen de corsets successifs en celluloïd et d'exercices de gymnastique.

Le résultat obtenu est fixé par la greffe.

*Le troisième groupe* comprend 32 gros gibbeux dorsaux, adolescents ou adultes. Pour nous c'est une indication importante.

Quand le gibbeux a fixé sa déviation latérale, sa bosse bascule en arrière, bascule compensée par une énorme lordose lombaire. Il se produit en plus un tassement vertical de la région dorso-lombaire restée souple. Cette diminution de hauteur du rachis augmente la tension des viscères dans l'abdomen, élève le diaphragme, aggravant la gêne respiratoire et les troubles cardiaques.



Fig. 2. — Scoliose ancienne devenue douloureuse chez une jeune femme de 25 ans. Greffée en deux temps en octobre 1943. Résultat en février 1946.

Le déroulement de la région lombaire par un greffon rigide allant du sacrum à la 10e vertèbre dorsale transforme le profil en S du dos en celui d'un point d'interrogation, augmente la hauteur de l'abdomen, la capacité pulmonaire et la résistance vitale. La suppression du corset rigide constitue pour eux un gros soulagement.

Mais avant d'opérer, il faut soumettre le gros gibbeux à une longue préparation en décubitus, evec exercices respiratoires en corset fenêtré. Le seul décès que nous ayons eu autrefois chez nos opérés, concerne un gros gibbeux opéré sans préparation suffisante et avec une technique encore shockante.

*Le quatrième groupe* concerne les scolioses douloureuses de l'adulte. Leur

nombre a considérablement augmenté depuis les restrictions : alors qu'entre 1930 et 1935 nous voyions par an 4 à 10 (8 en moyenne) adultes envoyés pour scoliose douloureuse, contre une cinquantaine de déviations chez des adolescents, pendant les années 1942, 1943, 1944, alors que le chiffre des adolescents baissait à une trentaine du fait des difficultés de circulation, nous voyons respectivement 12, 25, 19 adultes. Nous en avons greffé 37.

Ils se divisent en deux groupes.

I. — Des sujets jeunes dont la scoliose se décompense : il s'agit surtout alors



Fig. 3. Jeune homme de dix-huit ans gibbeux. Fixation en 1935. Etat en 1938. Porte un coutil baleiné.

de douleurs par contractures musculaires résultants du déséquilibre. Bien rares sont les cas où l'on peut stabiliser à nouveau de manière durable — et la plupart préfèrent une ostéosynthèse au port du corset rigide pour une durée indéfinie. C'est le cas de 6 de nos opérés. Mais avant d'intervenir il faut soumettre ces malades à l'examen d'un psychiatre. Beaucoup sont des psychasthéniques, et il ne faut pas alors opérer, sinon on s'expose à un désastre comme nous en avons vu un exemple sur une scoliose très légère, greffée en province, du sacrum à la 7e vertèbre dorsale, et qui souffrait bien plus qu'avant.

II. — Les 39 autres adultes, que nous avons opérés entre quarante-deux et cinquante-six ans, se rapportent à ce que nous avons appelé les scolioses douloureuses de la cinquantaine (voir *Gazette des Hôpitaux*, numéro hors série, septembre 1947), type clinique bien particulier : il s'agit de cypho-scolioses dorso-lombaires ou lombaires avec une énorme rotation, tassement vertical et glissement latéral des vertèbres (1re, 2e, 3e vertèbres latérales). Ces scolioses sont le plus souvent l'exagération brusque d'une scoliose ancienne, mais elles peuvent être primitives.

Ces scoliotiques sont très soulagés par un corset rigide très serré à la taille, mais souvent, à partir d'un certain âge, à cause de la limitation progressive du jeu des côtes, ils présentent une respiration surtout abdominale et ne peuvent plus supporter un corset serré. La fixation opératoire s'impose alors sauf contre-indication tirée de l'âge et de l'état général. Elle fournit une grosse amélioration : disparition des douleurs et remplacement du corset rigide par un semi-rigide.

Au total donc, sur 171 cas, 22 seulement étaient des sujets jeunes et peu déformés, le reste, 149, soit 87 p. 100 a trait à des scoliotiques très déformés, gibbeux ou adultes non redressables. Ceci pour bien marquer combien nos malades diffèrent de ceux que traitent les Américains : scoliotiques jeunes, réductibles en grande partie et parfois opérés précocement à titre préventif des déformations importantes.

*
* *

Technique et résultats. — Ces deux chapitres sont inséparables. Nous l'avons bien vu : nos résultats, médiocres au début, se sont améliorés en même temps que la technique — celle-ci n'a été fixée pour nous que vers 1931-1932. Il faut l'examiner à trois points de vue : la préparation du malade, l'acte opératoire, le traitement consécutif.

I. *Préparation du malade.* — L'idéal est de fixer le rachis dans une position statique stable : équilibration parfaite dans le plan antéro-postérieur et le plan transversal par création de courbures de compensation au-dessus et au-dessous de la région fixée, qui est en pratique la région dorsale moyenne.

On l'obtient chez les sujets jeunes, encore peu déformés, par modelage progressif du rachis dans des corsets en celluloïd faits sur un moulage *pris en position couchée*. La position couchée, que nous avons adoptée depuis 1931, permet, par traction sur un bras et une jambe, d'obtenir le plus souvent une équilibration parfaite dans le sens transversal, tandis que la lordose lombaire est corrigée par une sangle abdominale.

Quand, par suite de grosses déformations osseuses, de rétraction tissulaires considérables, on ne parvient pas à une équilibration satisfaisante du rachis, on arrivera bien à soulager le malade par le détassement du tronc, mais une rechute est inévitable si l'opéré ne porte pas un corset de soutien.

Nous avons déjà signalé les soins pré-opératoires particuliers aux grands gibbeux. Pour les autres, ce sont les précautions habituelles (temps de saignement et de coagulation, urée du sang, etc.). Le malade est opéré dans un corset bivalve dont on a retiré l'étroite valve postérieure, donc redressé au maximum.

II. *L'acte opératoire.* — Nous utilisons la simple technique d'Albee. Nous avons abandonnée la technique de Halstead modifiée par M. Ombrédanne et G. Huc parce que nous avons eu une fois un déplacement du greffon pendant le réveil du malade. Nous employons un gros greffon tibial unique de 23 à 25 centimètres de long, pris au ciseau frappé. Les apophyses épineuses sont dédoublées jusqu'à leur base avec l'excellent ciseau godille de G. Huc que nous utilisons depuis 1932. Son emploi supprimant complètement le choc qui ébranlait la moelle, constitue un énorme progrès. Les apophyses sont brisées à leur base et le greffon inclus à bloc, fortement coincé dans la gouttière ainsi formée.

Pour les courbures très marquées, j'ai renoncé au greffon souple qui donne une contention insuffisante. On peut, dans certains cas, placer le greffon en chicane, passant d'une concavité à l'autre concavité. Le plus souvent j'emploie des greffons chevauchant les uns sur les autres, ce qui oblige, à cause de la perte de longueur qui en résulte, à opérer en deux fois en utilisant les 2 tibias.

*Quelle partie fixer?* On a dit courbure principale. Il n'y a pas ici de courbures principales ou secondaires, il y a des parties fixées et des parties mobiles. La région qui reste toujours mobile est la région dorso-lombaire, la charnière (10e vertèbre dorsale à 3e vertèbre lombaire). C'est là, à cheval sur les 2 courbures, que j'ai d'abord placé les greffons. C'est insuffisant : la bascule peut continuer au-dessus et au-dessous.

Mon expérience m'a montré ceci, à quoi je me suis arrêté depuis 1932. Par en haut, dans les formes légères, bien redressées et équilibrées, et aussi dans les cypho-scolioses lombaires de l'adulte, il suffit de remonter à la 11e ou 10e vertèbre dorsale. Dans les scolioses graves et chez les gibbeux, il faut remonter jusqu'à la 8e ou 7e vertèbre dorsale centre de la courbure dorsale, ce qu'on obtient par une deuxième intervention faite à quinze jours de la première. Si l'on s'arrête à la 10e vertèbre dorsale, le thorax, qui forme un tout, bascule au-dessus du piédestal formé par la greffe, et la déformation continue. Nous avons été obligé de réintervenir dix fois pour des greffes trop courtes vers le haut.

Par en bas, dans les cas bien compensés, et si la 5e vertèbre latérale n'est déformée, il suffit que la greffe prenne la 5e lombaire. Dans tous les autres cas, il est indispensable d'inclure le greffon dans le sacrum. Ce n'est pas toujours facile, soit qu'il y ait un *spina bifida* ou une apophyse mince à la 1re vertèbre sacrée. On ne peut reporter l'implantation à la 2e sacrée car, à cause de la convexité du sacrum, cela éloignerait le greffon du fond de la gouttière. On est alors obligé de latéraliser la prise du greffon. Cela ne tient pas toujours et on voit parfois tout le rachis greffé continuer à s'incliner, ou les mouvements entre la pointe du greffon et le sacrum être douloureux. Nous avons été obligé de réintervenir huit fois chez les opérés pour fixer le greffon par le bas.

On a reproché à l'emploi de la greffe d'Albee dans la scoliose d'être illogique : médiane et trop en arrière du plan articulaire, elle ne pourrait empêcher la rotation de continuer. En réalité, si les épineuses sont fendues jusqu'à leur base, si le greffon intéresse les deux courbures qui tournent en sens inverse, si, de plus, il est implanté dans le sacrum, on ne voit pas comment se ferait la rotation. En fait, l'examen à distance des opérés montre que, si ces conditions ont été remplies, la gibbosité n'augmente pas.

Un autre reproche fait au greffon tibial est la fréquence des fractures consécutives. Ces fractures existent ; elles résultent, soit d'une chute, soit d'une imprudence du malade, soit, le plus souvent, d'une contention trop courte en corset. Si nous laissons le malade se lever très tôt, quinze jours après l'opération, il doit rester dans son corset jour et nuit pendant sept à huit mois, jusqu'à ce que la radiographie montre une opacité considérable de la greffe. Le corset rigide est alors supprimé et, chez les malades très déformés et insuffisamment rééquilibrés, remplacé par un coutil-baleiné-acier. Nous avons observé 16 cas de fractures du greffon chez nos opérés. Si on immobilise immédiatement le malade au lit dans son corset, on obtient presque toujours la formation d'un cal solide, c'est ce qui s'est produit dans 8 cas. Dans 5 autres, la fracture a passé inaperçue et ne s'est révélée que par un cal de consolidation spontanée ; nous ne sommes réintervenus que trois fois pour pseudarthrose du greffon.

*
* *

De l'examen répété, confirmé par des radiographies *faites debout*, à plusieurs années de distance de 105 malades opérés depuis 1932, avec une technique appropriée, nous pouvons conclure ceci :

Tous ceux qu'on a pu fixer en position d'équilibre se sont maintenus bien qu'ils ne portent aucun appareil.

Ceux qui, trop déformés, n'ont pu être fixés dans des aplombs normaux, sont astreints à porter des appareils semi-rigides en coutil-baleiné, moyennant quoi ils ne s'aggravent pas. De gros gibbeux suivis depuis dix, quinze, vingt ans, très améliorés par l'opération, n'ont pas perdu ce bénéfice. Les adultes porteurs d'une scoliose basse douloureuse ne souffrent plus et ont pu reprendre leur profession, parfois rude.

Nous nous croyons donc autorisés à dire que l'ostéosynthèse, opération bénigne, ne comportant pas de shock opératoire, permettant un lever rapide et la reprise d'une vie active dans un corset rigide porté sept à huit mois, constitue le traitement de choix dans certains états scoliotiques que nous avons définis.

## *A propos de la transformation maligne des tumeurs à myéloplaxes,*

par MM. **Ph. Rochet** et **L. Jacquemet.**

Lecteur M. P. Moulonguet.

La transformation maligne des tumeurs à myéloplaxes est toujours discutée. A l'Académie de Chirurgie (séance du 4 décembre 1946), MM. Moulonguet, Delannoy, Driessens, ont présenté récemment une intéressante observation de celle-là. Le professeur Mathieu a complété cette présentation par l'exposé d'un cas analogue.

L'histoire clinique d'une malade que j'ai suivie de juin 1943 à octobre 1946 vous montrera la prudence qui doit commander les recherches sur cette évolution des tumeurs à myéloplaxes.

C'est un examen minutieux des radiographies et surtout des coupes histologiques qui feront trancher cette question. Il nous faut d'abord des anatomopathologistes spécialisés dans l'étude microscopique des tumeurs osseuses et surtout des examens portant sur de multiples points de la tumeur. Quand ces conditions seront remplies on pourra conclure, mieux qu'en utilisant des statistiques d'origines diverses.

Mme Mar..., femme de cinquante-sept ans, entre dans mon service à l'hôpital Edouard-Herriot, le 21 juin 1943 à la suite d'un traumatisme de l'épaule gauche.

Cette malade raconte qu'en octobre 1941, elle a déjà présenté une fracture de l'extrémité supérieure de l'humérus gauche presque spontanée étant donné la faible intensité du traumatisme. Cette fracture a été traitée par une simple immobilisation dans le service du professeur Patel. Sur les radiographies (fig. 1), que nous avons pu retrouver, on voit une fracture du col chirurgical de l'humérus à trait transversal et avec déplacement minime. Elle peut rétrospectivement être interprétée comme une fracture pathologique sans qu'on puisse affirmer la nature de l'ostéopathie qui l'a entraînée. La consolidation se fit dans des délais normaux. Mais dans les mois qui suivirent, il apparut au niveau de l'épaule, une tuméfaction de plus en plus volumineuse et douloureuse. En juin 1942, la radiographie montre l'image caractéristique d'une tumeur à myéloplaxes de l'extrémité supérieure de l'humérus. Elle fut traitée au Centre de Physiothérapie de l'hôpital par la méthode des irradiations à faibles doses préconisées d'abord par Herendeen, semble-t-il, puis à Lyon par Contamin et Tavernier. Ce traitement fit disparaitre les douleurs et permit la reprise d'une vie normale.

Actuellement, l'examen de l'épaule gauche révèle une tuméfaction volumineuse semblant intéresser l'extrémité supérieure de l'humérus. La peau est mobile sur elle. La palpation est douloureuse, en particulier à la partie inférieure de la tuméfaction. L'impotence est complète.

La radiographie (fig. II) montre un aspect typique de tumeur à myéloplaxes avec fracture à la limite inférieure de la tumeur. Le fût huméral semble avoir pénétré à l'intérieur de celle-ci.

Une série d'examens est alors pratiquée :

Recherche de l'albumose : négative.

Numération globulaire : G. R. : 2.375.000 ; G. B. : 2.000.

Myélogramme : légère réaction érythroblastique et une certaine augmentation du nombre des myélocytes par rapport à celui des polynucléaires.

Formule leucocytaire : peu modifiée.

*Intervention* : le 7 juillet 1943 (professeur Rochet) : Sous anesthésie générale à l'éther, on pratique un curettage large, presque total de la tumeur. Fermeture des plans de converture.

Examen anatomo-pathologique : *Tumeur à myéloplaxes* : on aperçoit quelques très rares lamelles osseuses, la coupe est exclusivement constituée de tissu fibreux avec de très nombreuses lacunes vasculaires sanguines creusées dans la tumeur et d'assez nombreux myéloplaxes disséminés.

On institue pour la deuxième fois un traitement radiothérapique par la méthode de petites doses.

Le 6 août 1943, la malade se plaignant depuis quelques temps de son épaule *droite*, on

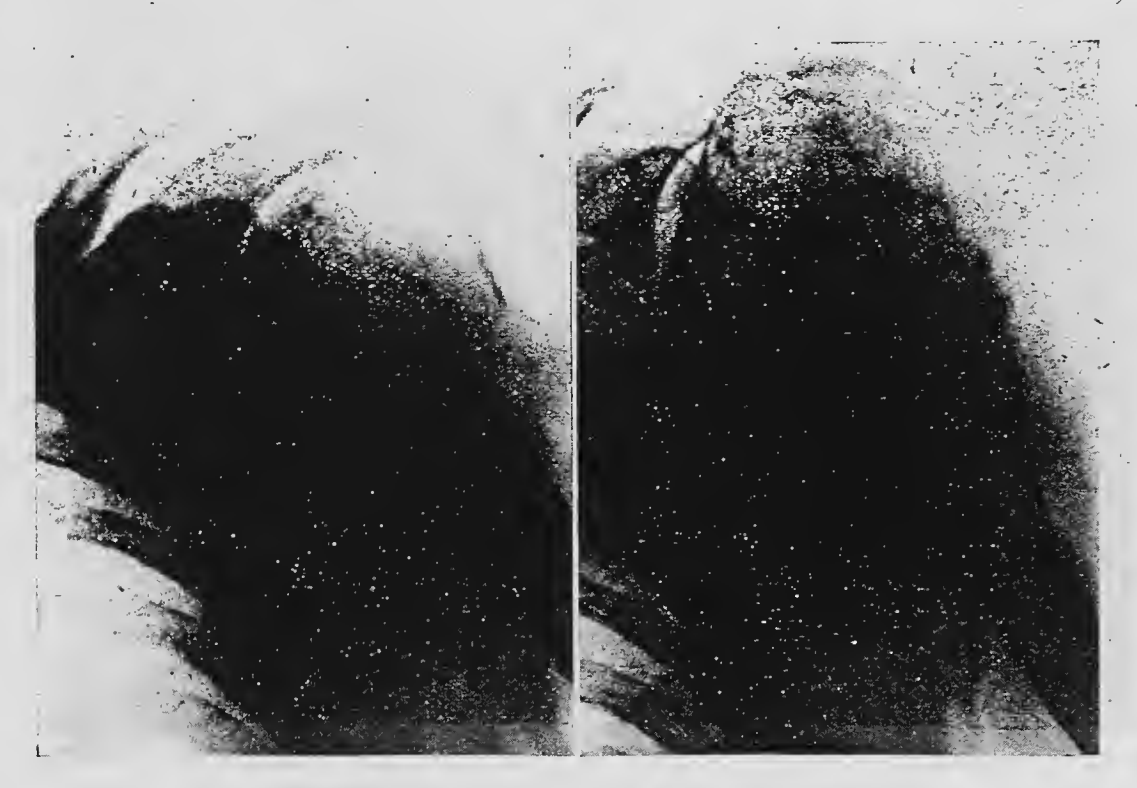


FIG. 1. FIG. 2.

fait pratiquer une radiographie qui met en évidence des lésions légères pouvant faire penser à un début de tumeur à myéloplaxes du côté droit.

On irradie, toujours avec la même technique, l'épaule droite également.

*Septembre 1943* : La malade quitte le service. La fracture est bien consolidée, indolente dans les mouvements qui ne sont limités que par le volume de la tumeur. La radiographie montre (fig. III) : Recalcification incontestable de la région tumorale avec multiplication des travées osseuses et aspect de densification surtout net au niveau du foyer de fracture récent.

*Mars 1944* : Le résultat heureux se maintient. La tumeur indolente ne gêne les mouvements de l'épaule que par son volume. La radiographie montre sa très nette recalcification. L'ancienne fracture n'est pas décelable.

*Janvier 1945* : La malade est revue. Elle souffre de son épaule gauche depuis octobre 1944. La radiographie est semblable à celle de mars 1944 avec ossification encore plus marquée de la tumeur.

La malade est alors envoyée au professeur Tavernier. Voici son avis : « La tumeur ne semble pas en voie de récidive. Elle a plutôt diminué de volume par rapport à sa radio d'il y a un an. Elle n'a nulle part de points de destruction nouveaux. Les douleurs n'ont pas le même caractère. A quoi sont-elles dues? Radiothérapie excessive dont la peau porte les traces? Ostéite névralgique en rapport avec son ostéogénèse de réparation? Ostéite douloureuse? »

*Juillet 1946 :* La malade entre de nouveau dans le Service avec un état général altéré Elle présente toujours des douleurs dans son épaule gauche, une température légère et un diabète, éléments nouveaux, mais surtout la palpation axillaire gauche permet de sentir de nombreuses tumeurs dont deux du volume d'une petite noix.

Le professeur Croizat l'examine et note :

Anémie assez importante.

Myélogramme : pas d'hématoblaste, pas d'îlots néoplasiques.

Graphie gastrique : pas de néoplasme.

Graphie pulmonaire : normale.

Graphie de la colonne vertébrale : quelques signes de rhumatisme chronique.

Il donne un traitement pour son diabète et son anémie et nous demande de reconsidérer le problème local en raison de l'adénopathie (?) axillaire. Du reste la radiographie (fig. IV) montre un aspect tout à fait différent des lésions osseuses. Au niveau de la partie supéro-

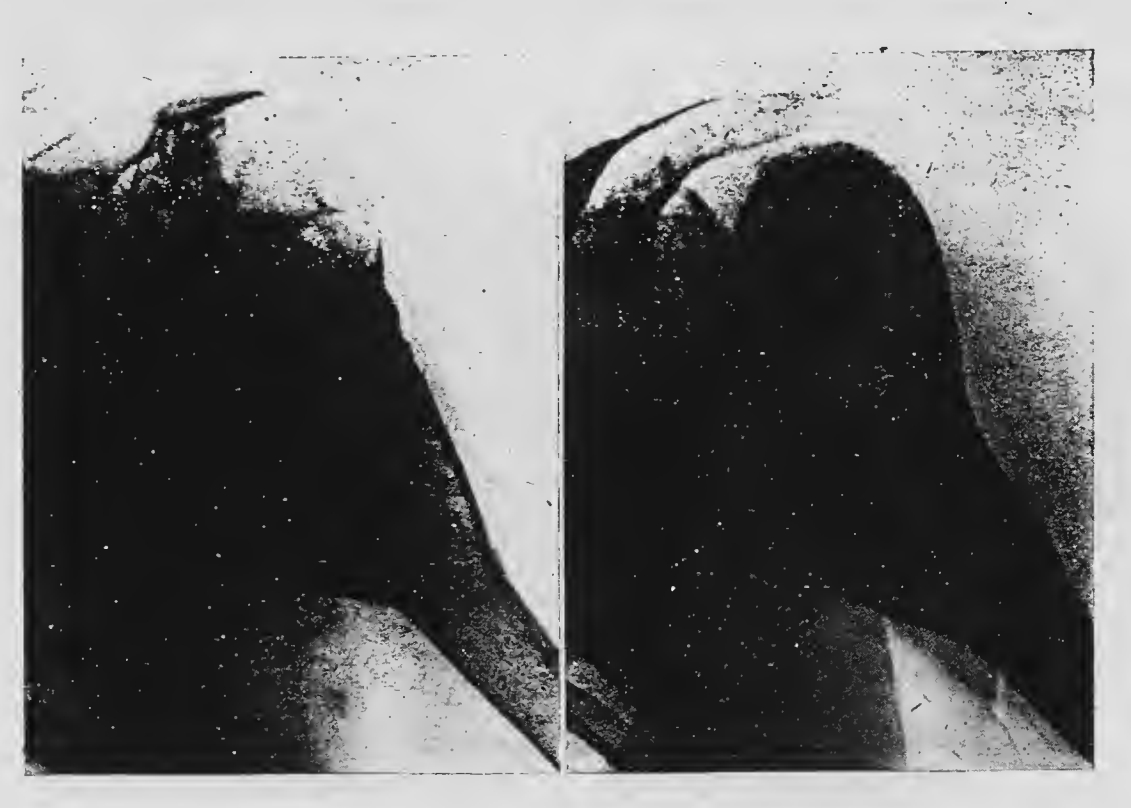


Fig. 3. Fig. 4.

interne de la tumeur, la limitante osseuse a éclaté et une prolifération des éléments qui la constituent a envahi la région axillaire. La malignité ne peut faire aucun doute.

*Septembre 1946* : Malade toujours dans le même état. Les tumeurs axillaires ont augmenté de volume. On pratique une nouvelle radiographie de l'épaule gauche qui montre des signes de malignité encore plus nets.

Biopsie d'une des tumeurs axillaires.

*Examen anatomo-pathologique de cette tumeur :* Celle-ci est homogénisée, constituée habituellement d'une nappe de cellules volumineuses à protoplasma clair, parfois légèrement granuleux, avec des noyaux vésiculeux contenant un ou deux nucléoles. Il existe des cellules plurinucléées, de très nombreuses mitoses et des atypies cellulaires. Ces cellules ont un protoplasma étoilé, dont les prolongements se rapprochent les uns des autres. Dans les mailles ainsi formées, on retrouve parfois des lymphocytes ou même quelques lymphoblastes ; ailleurs, quelques globules rouges, sans qu'il existe de paroi vasculaire propre.

L'aspect serait donc celui d'un *réticulo-sarcome* à évolution partielle vers l'endothéliosarcome d'une part, le lympho-sarcome, d'autre part.

*Octobre 1946 :* La malade, qui a voulu rentrer chez elle, meurt quelques jours plus tard.

Après cette évolution, nous demandons que l'on reconsidère notre première biopsie. En voici le résultat :

L'aspect n'est pas celui d'un ostéosarcome, car il n'y a pratiquement aucune lamelle

ostéoïde dans la tumeur, celle-ci est faite de tissu fibroblastique, et d'ostéoclastes ainsi que de lacunes vasculaires sanguines.

L'existence de mitoses, de monstruosités et de noyaux bourgeonnants est un argument en faveur de la malignité : *sarcome à myéloplaxes*.

Ainsi, cette malade a présenté en cinq ans (1941-1946) deux fractures pathologiques sur tumeur à myéloplaxes de l'extrémité supérieure de l'humérus ayant consolidé, la première, par un traitement banal de fracture, la deuxième après radiothérapie. Les radiographies pendant quatre ans justifièrent le diagnostic de tumeur bénigne, d'autant plus que l'examen histologique des fragments de celle-ci enlevés par curettage avait confirmé cette bénignité. Quelques mois seulement avant l'issue fatale, la radiographie montra des signes évidents de malignité que confirme l'examen microscopique d'une des petites tumeurs axillaires extirpées par biopsie.

Désirant vous présenter cette observation comme dégénérescence maligne d'une tumeur à myéloplaxes, j'ai voulu avoir confirmation d'un examen microscopique concluant à une bénignité primitive. Les coupes et le bloc avaient été conservés, et le même anatomopathologiste compétent me fit savoir qu'on voyait déjà, à cette époque de la maladie, des signes probables de malignité. Je fus un peu surpris, et l'intérêt de notre observation ne fit que croître.

Comme l'a écrit Moulonguet « en France, il n'y a pas d'exemple connu de dégénérescence vraie de tumeurs à myéloplaxes ». Des faits comme celui que nous rapportons, expliquent les discussions passionnées des chirurgiens américains entre partisans de la théorie de Bloodgood (il n'y a aucun exemple de métastases ayant la structure de tumeurs à myéloplaxes) et les autres, dont Coley, affirmant que la dégénérescence atteint 15 p. 100 des cas, surtout après traitement radiothérapique.

Ma malade était peut-être atteinte de tumeur maligne depuis le début : un sarcome à myéloplaxes. A moins que l'hypothèse défendue par Moulonguet soit vraie : influence de la radiothérapie sur la dégénérescence des tumeurs à myéloplaxes.

A Lyon, suivant MM. Tavernier et Contamin, nous traitons les tumeurs à myéloplaxes par curettage aussi complet que possible et irradiations à faibles doses. Personnellement, je n'ai eu qu'à me féliciter d'avoir suivi cette méthode. J'ai des observations datant de plus de dix ans avec excellents résultats pour des formes sévères de ces tumeurs. En particulier un cas de très volumineuse tumeur à myéloplaxes du fémur avec fracture pathologique transcondylienne qui a parfaitement consolidé avec bonne fonction du genou.

On peut émettre aussi l'hypothèse du rôle des traumatismes et des fractures pathologiques dans la dégénérescence des tumeurs à myéloplaxes.

Toutes ces questions ne peuvent être tranchées de façon définitive actuellement. Seule l'anatomie pathologique microscopique pourra le faire par l'examen de coupes en série faites, sitôt le diagnostic posé, non pas en un point de la tumeur, mais dans la plus grande partie de celle-ci. On assistera peut-être alors à une évolution d'idées comparable à celle qu'ont subie nos connaissances sur certains néoplasmes du corps thyroïde, dont l'extrême localisation des lésions malignes avait entraîné la méconnaissance.

Alors la malignité de certaines tumeurs à myéloplaxes ne serait pas secondaire mais primitive, sa limitation extrême la faisant ignorer et excusant nos erreurs d'interprétation.

Personnellement nous nous déclarons incapables de prendre parti et notre ambition se borne à exposer un fait anatomo-clinique.

BIBLIOGRAPHIE RECENTE

Coley. — *American Journal of Surgery*, 1935, **28**, 768.
Hatcher. — *Journal of Bone and joints Surgery*, 1945, **27**, 179.

King. — *Brit. Journal of Surgery*, 1932, **20**, 269.
Korchov. — *Zentralblatt für Chirurgie*, 1931, **57**, 2694.
Moulonguet, Delannoy et Driessens. — *Académie de Chirurgie*, Paris, décembre 1946.
Tavernier et Contamin. — *Journ. de Chirurgie*, 1942, **58**, 385.
Simmons. — *Surgery, Gyn. Obst.*, 1931, **43**, 469.
Vater (H.) et Aber. — *Der Chirurg.*, 1939, **2**, 147.

M. **Moulonguet** : Ayant été honoré des fonctions de lecteur de cet important travail, je me permets d'ajouter quelques mots.

Puisque toutes ces questions de classement en pathologie chirurgicale reposent sur la base histologique, je crois que l'observation de MM. Rochet et Jacquemet doit s'intituler : « *Un cas de sarcome à myéloplaxes à évolution lente de l'humérus* ». Une meilleure lecture de la coupe de 1943 fait, en effet, conclure à sarcome à myéloplaxes dès cette date.

L'observation est donc tout à fait analogue à celle que j'ai publiée ici avec le regretté Gandy (*Acad. Chir.*, 1945, p. 177) d'un sarcome à myéloplaxes de l'omoplate. Là aussi, clinique et radiographie faisaient penser à une lésion bénigne ; la coupe histologique, dès le début et avant toute radiothérapie, disait : sarcome.

Il n'y a donc pas lieu de comparer ce nouveau cas à celui que j'ai eu en commun avec MM. Delannoy et Driessens, où la nature bénigne initiale de la lésion ne peut être mise en doute. Et du même coup, il faut innocenter de tout effet funeste la radiothérapie à faibles doses pratiquée à Lyon et à laquelle nous nous étions ralliés. Rien ne permet encore, et notamment l'actuelle observation, de la considérer comme dangereuse.

M. **Sauvé** : Ces observations, si intéressantes, remettent en jeu l'éternelle question de la vraie nature des tumeurs à myéloplaxes.

En présence de l'incertitude du même histologiste lyonnais qui me semble caractéristique de cette difficulté histologique, je demande à M. Moulonguet, dont j'apprécie plus que quiconque la haute compétence, de bien vouloir répondre à ces deux questions : 1° quelle est la vraie nature des tumeurs à myéloplaxes ; 2° existe-t-il au début un critère histologique certain des tumeurs à myéloplaxes ?

M. **Moulonguet** : Je répondrai à M. Sauvé que la nature de la tumeur à myéloplaxes véritable, bénigne, m'échappe comme à nous tous, mais qu'il semble bien qu'il faille la chercher parmi les dystrophies.

Son identification histologique est plus accessible. Dans le cas que je viens de rappeler, que j'ai publié avec le regretté Gandy, les monstruosités nucléaires des éléments de la trame étaient frappantes et nous avaient fait, dès la première biopsie, exposer aux parents de l'enfant nos craintes qui se sont, hélas ! vérifiées. Dans cette analyse histologique ce ne sont pas les caractères des myéloplaxes qui comptent : ils sont toujours identiques, mais bien (comme Lecène y insistait) ceux du stroma, du tissu de fond. C'est un tissu de bourgeon charnu dans la lésion bénigne ; c'est un tissu sarcomateux dans les tumeurs d'emblée malignes (quoique à évolution lente), comme celle que nos collègues lyonnais nous apportent aujourd'hui.

## Séance du 3 Décembre 1947.

*Présidence de* M. Pierre Brocq, *président.*

## RAPPORTS

### *Maladie de Recklinghausen et épithélioma de la parathyroïde,*

par MM. R. Goyer et Cady (Angers).

Rapport de M. Jacques Leveuf.

MM. Goyer et Cady nous ont envoyé une très intéressante observation de maladie de Recklinghausen où l'intervention a montré la présence d'un épithélioma de la parathyroïde.

Voici cette observation qui est remarquablement complète.

Observation. — M. B... est actuellement âgé de cinquante-trois ans. Dès 1939, il ressentait de fortes douleurs dans les jambes, mises sur le compte d'un rhumatisme. Au mois de juillet 1941, à la suite d'une chute sur le verglas, il se fractura le col du fémur gauche. A ce moment, le radiographe avait noté une « grande décalcification osseuse ». Cette fracture fut traitée par immobilisation plâtrée. A l'ablation du plâtre il ne put marcher, et, à la surprise générale, on s'est aperçu qu'il avait perdu 10 centimètres de sa taille. Il se levait péniblement, se traînant d'une chaise à son fauteuil, et, c'est au cours d'un de ses déplacements que son bras ayant glissé, un matin de juillet 1941, il s'est fracturé l'humérus gauche. De nouvelles radiographies furent faites au mois d'août 1941, et sur la radiographie du bassin apparaissait alors une fracture du col du fémur droit passée inaperçue et qui s'était consolidée toute seule. La série de clichés n° 1 objective ces lésions.

Celui d'entre nous qui l'a examiné à cette période, avait été frappé par la petite taille du malade. Son état général était médiocre : il présentait des signes d'intoxication éthylique profonde. Il urinait deux litres par jour. Il fut impossible alors d'effectuer les examens de laboratoire désirés. En plus d'une médication générale, cet homme fut traité par des injections de « paratyrone Byla », en ampoules de 20 unités par centimètre cube, à raison de 1 c. c. à 1 c. c. 1/2 par jour ; ceci vingt jours par mois durant six mois, associé à une médication calcique par voie buccale et des stérols à assez fortes doses.

Vingt jours après le début de cette médication, le malade pouvait remuer ses deux membres inférieurs et ses douleurs névralgiques disparurent. En octobre 1941, il commençait à marcher avec une béquille et une canne et pouvait descendre l'escalier un mois plus tard.

Durant l'année 1942, son état s'améliora très rapidement et à ce moment, il pouvait effectuer facilement, avec deux cannes, une marche d'environ 3 kilomètres.

Le traitement par la paratyrone fut continué pendant les premiers mois de 1942 et ne fut repris qu'en 1946.

En janvier 1946, en effet, son état général déclinant, perdant ses forces aux membres supérieurs, marchant difficilement, sa femme reprit d'elle-même les injections d'extrait parathyroïdien qui, cette fois, ne donnèrent aucun résultat.

A cette époque, le malade fut de nouveau confiné au lit, son état général était lamentable ; on notait une atrophie musculaire considérable, avec diminution très importante de la force musculaire. De plus, étaient apparus depuis quelques mois sur les faces d'extension des deux membres inférieurs, ainsi qu'au niveau du bras droit et de la région frontale, des tuméfactions de consistance assez molle mais non douloureuses.

L'un de nous fit faire alors une série de clichés (série n° 2), qui font penser à la maladie de Recklinghausen. Des examens de sang et d'urines furent pratiqués.

1° *Sang :*

| | |
|---|---|
| Taux de l'urée sanguine | 0 gr. 32 par litre. |
| Temps de saignement | 3 minutes. |
| Temps de coagulation | 22 minutes. |

Vitesse de sédimentation :

| | |
|---|---|
| 1 heure | 11 millimètres. |
| 2 heures | 27 millimètres. |
| 24 heures | 74 millimètres. |
| Calcémie | 152 milligrammes. |
| Phosphatasémie | 49,8 unités Bodansky. |

Sérologie :

| | |
|---|---|
| Réaction de Wassermann | Négative. |
| Réaction de Meinicke | Négative. |
| Réaction de Kahn | Négative. |

2° *Urine :*

| | |
|---|---|
| Calciurie | 255 milligrammes Ca par litre. |
| Volume d'urines en vingt-quatre heures | 2 lit. 375. |
| Calcium éliminé par jour | 606 milligrammes. |
| Albumine | 0 gr. 15 p. 100. |
| Sucre | Néant. |
| Albuminosurie de Bence Jones | 0 |

Fin décembre 1946, M. B... est grabataire, sans force musculaire, son état général est mauvais et il présente des douleurs diffuses aux membres supérieurs et inférieurs.

A ce moment Goyer, se basant sur l'histoire clinique, sur la lecture des radiographies, sur les examens de laboratoire, porte le diagnostic de maladie de Recklinghausen. Malgré une palpation très attentive de la région cervicale, on ne perçoit aucune formation tumorale.

Néamoins l'intervention sur les parathyroïdes est proposée et acceptée.

Après les précautions habituelles et l'injection pendant quarante-huit heures de gluconate de calcium intraveineux, l'opération a lieu le 6 janvier 1947, sous anesthésie générale à l'éther précédée d'une anesthésie de base au rectanol.

Incision en cravate. Exploration de la face postérieure du lobe droit du corps thyroïde où l'on ne note rien d'anormal. Sur le lobe gauche, après avoir récliné son bord externe, on perçoit très bas et en profondeur une tumeur extrêmement dure, adhérente à la face postérieure du lobe.

Cette tumeur est extirpée assez péniblement. Elle pèse 28 grammes : elle est quasiment ronde et d'un diamètre d'environ 55 centimètres. Ouverte, elle présente l'aspect qui apparaît sur la photographie avec des zones de consistance et de coloration différentes.

*Examen histologique* (professeur agrégé Delarue).

*Tumeur parathyroïdienne gauche.*

L'étude histologique de ce fragment montre qu'il comprend au sein d'un tissu fibreux parsemé de vaisseaux assez volumineux et au contact d'un corps thyroïde atteint de lésions inflammatoires interstitielles, de larges plages de travées cellulaires irrégulières, disséminées sans ordre dans la sclérose. Ce sont des cellules ordonnées pour la plupart en travées grêles séparées par des capillaires sinusoïdes, souvent très larges. Les éléments cellulaires groupés en travées réalisent parfois l'aspect typique d'une ordination parathyroïdienne, avec quelques formations vésiculaires, mais, plus souvent, ce sont des cellules plus volumineuses, parfois irrégulières, avec des mitoses et des monstruosités nucléaires parmi elles.

On doit conclure que l'on se trouve ici en présence de l'un des cas rares connus d'épithélioma parathyroïdien.

Lorsque Goyer me fit part de cette observation, je lui conseillai de faire une biopsie osseuse au niveau d'un kyste du tibia droit. Voici le résultat de cette biopsie.

*Examen histologique* (professeur agrégé Delarue).

*Biopsie d'une tumeur osseuse du tibia.*

Les deux fragments soumis à l'examen sont constitués par un tissu osseux profondément modifié.

Ces modifications portent tout d'abord sur la structure et la constitution même de l'os. Celui-ci est formé par des travées ostéoïdes non calcifiées (la décalcification des fragments n'a pas été nécessaire), dans lesquelles se dessinent cependant parfois des mosaïques basophiles d'un processus d'halistérèse. Toutes ces travées de substance fondamentale d'osséine non calcifiée sont bordées par des rangées continues d'ostéoblastes. Entre elles, des lacunes médullaires de cet os spongieux sont transformées et un mésenchyme fibreux très riche en vaisseaux congestionnés et parsemés de macrophages chargés de pigment d'hémolyse. En bordure de l'un des fragments s'observent quelques phénomènes de désintégration apparemment nécrobiotiques qui peuvent traduire la présence d'un kyste de voisinage.

Cette image histologique réalise l'aspect typique d'un processus d'halistérèse « d'ostéite

fibreuse » correspondant exactement à l'aspect de l'ostéose parathyroïdienne de v. Recklinghausen. On n'observe pas ici de prolifération histiocytaire, substratum des « tumeurs brunes » de la maladie.

Ces fragments sont en somme l'expression des altérations osseuses du syndrome. On n'y met en évidence aucun signe de métastase de la tumeur parathyroïdienne étudiée antérieurement.

*Examen chimique d'un fragment d'os : tibia.*

1° Composition centésimale de l'os brut :

| | | |
|---|---|---|
| Eau | 65,40 | p. 100 |
| Matières organiques (graisses-osséine) | 23,50 | — |
| Sels minéraux | 10,06 | — |
| Indosé | 1,04 | — |

2° Analyse des sels minéraux contenus dans l'os malade.

| | | |
|---|---|---|
| Chaux (CaO) | 54,20 | p. 100 |
| Phosphates exprimés en $P^2O^5$ | 38,80 | — |
| Matières volatiles (chlore, fluor, gaz carbonique) et autres produits décomposables par la chaleur | 7,00 | — |

3° Pourcentage des principaux éléments constitutifs :

| | | |
|---|---|---|
| Eau | 65,40 | p. 100 |
| Matières organiques (graisses-osséine) | 23,50 | — |
| Sels minéraux | 10.06 | — |
| CaO | 54,2 | — |
| $P^2O^5$ | 38,8 | — |
| Matières volatiles | 7 | — |
| Pertes-indosé | 1,04 | — |

D'après ces résultats, il apparaît :

4° D'après ces résultats, il apparaît :

*a*) Que le pourcentage en sels minéraux est diminué de plus de moitié dans l'os malade : 10,06 p. 100 au lieu de 21,85 p. 100 dans l'os normal. Donc, baisse très nette de la teneur des sels minéraux.

*b*) Une augmentation du taux d'hydratation de l'os malade : 65,4 p. 100 au lieu de 50 p. 100, soit 15,40 p. 100 d'augmentation.

*c*) Que le rapport entre les différents éléments constituant le résidu minéral est à peu de chose près inchangé.

$$\frac{CaO}{P^2O^5} = \frac{54,2}{38,8} = 1,4 \text{ dans l'os malade.}$$

$$\frac{CaO}{P^2O^5} = \frac{52}{40,3} = 1,2 \text{ dans l'os normal.}$$

En conclusion nous pouvons dire que la teneur en eau a augmenté, que la teneur en sels minéraux phosphates et chaux a diminué de plus de moitié (2,17 exactement), mais le rapport

$$\frac{\text{Calcium}}{\text{Phosphates}} = \frac{CaO}{P^2O^5}$$

est à peu de chose près inchangé et aurait tendance à augmenter par suite d'une plus grande perte en $P^2\ O^5$.

*Suites opératoires.* — Les suites opératoires immédiates ont été caractérisées par :

1° Une complication pulmonaire à type œdème aigu du poumon.

2° Une diminution considérable de la diurèse qui, expliquée au début par la complication pulmonaire, a persisté après sa guérison et dure encore : peut-être est-elle en rapport avec la baisse de la calcémie. Dépassant 2 litres avant l'intervention, elle est maintenant stabilisée aux environs de 1.000 à 1.200 grammes.

3° Une baisse rapide de la calcémie (méthode de Guillaumin) qui, de 152 milligrammes avant l'intervention, est tombée à 134 milligrammes le 9 janvier, trois jours après l'intervention, puis à 104 milligrammes le 11 janvier, c'est-à-dire huit jours après l'intervention. Depuis, cette calcémie, régulièrement suivie, s'est maintenue aux environs de 80 milligrammes jusqu'au 27 février ; à partir de ce moment et jusqu'à maintenant, elle s'est stabilisée entre 95 et 100 milligrammes.

Le quinzième jour après l'opération, le malade est rentré chez lui complètement apyré-

tique, avec une paralysie récurrentielle gauche, mais incapable de faire un mouvement et présentant une fracture presque complète de la diaphyse fémorale droite (série de clichés n° 3).

Celui d'entre nous qui le surveillait a assisté à une amélioration progressive de son état général, avec réapparition de la force musculaire. Au début de mai, M. B... commence à se lever et marche avec des cannes. Les radiographies pratiquées à ce moment-là (série IV) mettent en évidence l'apparition d'un cal au niveau de la diaphyse fémorale, là où les parois du kyste osseux s'étaient fracturées. La lecture des clichés permet de constater au niveau des tibias en particulier, l'apparition de trabécules qui sont peut-être l'indice d'une recalcification locale.

En résumé, nous nous trouvons donc en présence d'une maladie de Recklinghausen nettement caractérisée et indiscutable du fait de la biopsie osseuse. Un autre fait non moins certain, puisque vérifié par l'histologie, est l'existence d'un épithélioma de la parathyroïde.

Ces faits sont exceptionnels. Ils ont été bien étudiés dans la thèse de Barbet (Paris, 1939) intitulée : « Sur un cas d'épithélioma de la parathyroïde » et faite sous l'inspiration de Huguenin.

Dans cette étude on note que les épithéliomas de la parathyroïde sont encore actuellement une rareté clinique.

C'est aussi l'opinion de Snapper qui n'en a rencontré aucun cas.

Dans l'observation de Goyer et Cady comme dans celle de Huguenin la malignité de la tumeur parathyroïdienne n'a été prouvée que par l'histologie. Cliniquement, l'évolution du syndrome est en tout point comparable à celle d'une maladie de Recklinghausen ». Mais ici, contrairement à ce qui s'est passé pour le malade de Huguenin, la calcémie est rapidement retombée à la normale après l'opération et s'y maintient depuis cinq mois.

Il est à remarquer, comme cela a été signalé au début de l'observation, que le malade, considéré comme atteint probablement de maladie de Paget, a reçu des injections de paratyrone à la dose de 20 unités par jour, vingt jours par mois pendant six mois.

Jadis des expériences ont été réalisées sur l'animal pour mettre en évidence les résorptions osseuses et les kystes après administration prolongée de paratyrone. Mais les doses étaient bien supérieures à celles qui ont été pratiquées chez ce malade et nous ne pensons pas que ces extraits parathyroïdiens aient eu une influence considérable dans le développement de cette ostéite fibro-kystique.

Snapper déclare d'ailleurs que les injections d'hormone parathyroïdienne ne modifient pas le taux de la calcémie chez les pagétiques. Au surplus, la lecture attentive de l'observation et des premiers clichés prouvent, sans doute possible, que la maladie a débuté avant les injections d'extraits parathyroïdiens.

Reste l'action possible, mais c'est là une hypothèse que l'on peut soulever sans insister davantage.

L'évolution ultérieure de ce cas de maladie de Recklinghausen est un autre élément intéressant de l'observation. Le peu de temps écoulé depuis l'intervention ne permet pas de dire, en dehors de l'action immédiate sur l'hypercalcémie, ce qu'il adviendra en pareil cas. Nous demanderons à Goyer de nous donner, le moment voulu, une note complémentaire sur ce point.

Je vous propose de remercier MM. Goyer et Cady de nous avoir adressé cette intéressante observation que je demande de publier en détail dans nos Mémoires.

Permettez-moi de vous rappeler que Goyer est un chirurgien distingué, qui nous a adressé de nombreux travaux. Vous voudrez bien vous souvenir de son nom lors de nos prochaines élections.

## *Un cas de sinus pericranii occipital,*

par M. **Jean Barcat.**

Rapport de M. Marcel Fèvre.

L'observation de M. Barcat tire son intérêt du *siège occipital* de la lésion, siège assez rare, qui expose à *l'erreur de diagnostic avec la méningocèle*. Barcat a bien vu ces deux points, laissons-lui donc la parole :

« Nous avons eu l'occasion d'observer dans le Service de notre maître, le professeur agrégé Fèvre, un nouveau cas de sinus pericranii qui s'ajoute aux 65 cas rassemblés par MM. Fèvre et Modec en 1936 et aux 2 observations présentées à cette tribune par M. Fèvre le 6 mars 1946.

L'enfant B... (Maurice), âgé de huit ans, entre à l'hôpital Saint-Louis, le 28 novembre 1945, pour une tuméfaction liquidienne de la région de la nuque. La date de son apparition ne peut être précisée par les parents. Il semble seulement qu'elle soit assez récente, et que nul traumatisme n'ait présidé à sa formation.

Cette tuméfaction, du volume d'une noix, siège au niveau de la ligne courbe occipitale supérieure, à droite de la ligne médiane, mais très près de la protubérance occipitale externe. A son niveau, la consistance et la coloration du cuir chevelu ne sont absolument pas modifiées. Elle est nettement fluctuante à la palpation. En dehors, elle est limitée par l'élargissement d'une crête sensiblement transversale, dont les versants inférieur et supérieur se prolongent en pente douce avec l'occipital, et dont l'extrémité interne se termine par un mur abrupt où s'arrête la tumeur. En dedans, par contre, on ne relève aucune saillie osseuse perceptible. Cette tumeur fluctuante est presque totalement réductible par une pression prolongée, et subit à la toux une impulsion manifeste. On ne constate aucune arborisation vasculaire à son pourtour. Au-dessus d'elle, sur la ligne de suture des deux pariétaux, existe une saillie osseuse longitudinale qui donne au sommet du crâne un aspect un peu ogival.

Des radiographies sont aussitôt pratiquées, qui montrent :

*Sur le cliché de face :* Une image très nette des deux sinus latéraux qui viennent confluer au niveau du pressoir d'Hérophile ; à droite de la ligne médiane, celui-ci est notablement élargi et l'on distingue, à son niveau, une série de petites taches claires arrondies ; deux d'entre elles se projettent dans l'aire du sinus, les autres à quelque distance de ses bords supérieur et inférieur.

*Sur le cliché de profil :* La corticale est en quelque sorte dédoublée au niveau de la tumeur pour former une cavité aplatie, dont la paroi superficielle est mince et peut-être incomplète.

Nous avons quelque peine à donner de ces images radiologiques une interprétation satisfaisante. Mais le siège occipital de cette tumeur liquidienne, l'aspct normal de la peau qui la recouvre et ses autres caractères cliniques, nous font penser à une méningocèle, et c'est avec cette idée que nous décidons d'opérer.

L'intervention a lieu le 6 décembre 1945 sous anesthésie générale à l'éther. Avant de l'entreprendre, et nous conformant aux préceptes de prudence qui sont de règle dans le service, nous avons fait préparer la cire de Delbet pour parer à toute éventualité.

L'incision verticale du cuir chevelu et de l'aponévrose épicranienne conduit sur la paroi bleutée de la poche ; à son contact, on trouve un plan de clivage qui permet d'atteindre rapidement le périoste. Utilisant la manœuvre classique de Krause, on l'incise et, en le ruginant de dehors en dedans, on passe sous la tumeur que l'on refoule progressivement en dedans. Cette manœuvre découvre tout à coup un orifice osseux par lequel sort un jet de sang veineux. On obture au doigt, puis à la cire cet orifice qui mesure à peu près 3 millimètres de diamètre ; après quelques secondes d'attente, l'obturation paraît définitive, et l'on poursuit sous le périoste la libération de la face profonde de la tumeur. Elle découvre un second orifice plus petit, situé en arrière du premier, que l'on obture de la même façon. Après quoi, la libération s'achève sans incident, et l'on peut enlever en bloc la poche vasculaire sans avoir trouvé d'autre orifice de communication et sans avoir constaté l'existence d'aucun tronc veineux efférent. On ne peut suturer le périoste qui a été enlevé en masse avec la tumeur, et on se contente de refermer le cuir chevelu par quelques points en X complétés de points d'affrontement direct. On n'a pas touché à la crête osseuse qui limitait en dehors le lit de la tumeur.

Il s'agissait donc, non pas d'une méningocèle, mais d'un sinus pericranii et, comme il est de règle, l'évolution post-opératoire fut des plus simples, apyrétique.

L'enfant est revu le 30 janvier 1946 en excellent état.

L'examen histologique est pratiqué par le Dr Rubens-Duval qui donne le compte rendu suivant :

« Ce sinus ne présente pas de paroi propre bien individualisée. Les limites du canal sanguin sont constituées, à la manière d'un processus disséquant, par le refoulement du tissu conjonctif ambiant, celui-ci étant plus ou moins infiltré d'hématies et de leucocytes. D'un côté, la paroi du sinus est constituée par un tissu fibreux assez dense, tassé autour d'une veine de moyen calibre ; de l'autre, elle est seulement formée par du tissu cellulo-adipeux refoulé et tassé. »

Ce sinus pericranii représentait donc la plus élémentaire des deux formes anatomiques classiques : il s'agissait « d'une poche simple », sans revêtement endothélial, développée sous l'aponévrose épicranienne, et contenant du sang veineux. On sait que ces poches simples sont un peu plus fréquentes que les tumeurs angiomateuses, qui constituent le second type de la lésion. Comme il est classique, elle présentait avec le sinus intracranien une communication canaliculaire, et nous avons trouvé deux de ces canaux de communication.

L'origine de la malformation est un peu anormale, puisqu'il ne s'agissait vraisemblablement pas du sinus longitudinal supérieur, mais de la terminaison du sinus latéral ou peut-être du pressoir d'Hérophile lui-même.

Ces caractères anatomiques ne jettent pas une lumière bien nette sur la pathogénie de la malformation. Nous n'avons pu obtenir la notion d'une lésion existant depuis la naissance ; pas davantage celle d'un traumatisme dans les antécédents. On doit donc la ranger, sans grand enthousiasme, dans le cadre trop vague des sinus pericranii dits « spontanés » qui, selon toute vraisemblance, sont consécutifs à une lésion congénitale minime qui en a constitué l'amorce. Notre observation fournit un argument d'une certaine valeur en faveur de cette dernière hypothèse : c'est l'existence sur les clichés radiographiques de ces petites taches lacunaires qui semblent bien correspondre à des canaux osseux, dont deux seulement — qui répondaient à l'aire d'un sinus vasculaire — communiquaient avec la poche exocranienne. On peut se demander si ces perforations de l'occipital sont le résultat d'un processus pathologique acquis ou d'une malformation congénitale. Mais il est séduisant de penser, en tout cas, que leur apparition en regard d'un sinus du crâne est un point d'appel à l'extériorisation de celui-ci et à l'établissement d'un diverticule vasculaire exocranien. Il faudrait évidemment réunir d'autres faits pour donner quelque valeur à cette hypothèse. Mais elle peut contribuer à éclaircir la genèse encore obscure des sinus pericranii spontanés.

Toutes ces considérations auraient dû nous orienter vers un diagnostic exact. Mais il faut bien avouer qu'elles nous sont apparues après coup, lorsque les constatations opératoires sont venues traduire les données cliniques. Et l'on doit reconnaître que celles-ci pouvaient prêter à confusion. En fait, comme dans une méningocèle, la tumeur était occipitale, assez volumineuse, fluctuante, réductible et impulsive aux efforts. La peau normale et sans arborisations vasculaires plaidait aussi en faveur de cette lésion. Nous pensons maintenant que nous aurions peut-être dû faire une transillumination qui, montrant l'opacité de la tumeur, nous aurait fait rejeter ce diagnostic.

Quant à l'intervention, elle aurait pu être beaucoup plus difficile à mener si nous n'avions pris la précaution d'avoir de la cire de Delbet à portée de la main ; grâce à celle-ci, le blocage des orifices de communication a été extrêmement facile, et cela confirme l'opinion émise par MM. Fèvre et Modec, suivant laquelle le plombage à la cire de l'orifice osseux, qui n'a cependant été utilisé qu'un petit nombre de fois, « est un procédé très simple, qui donne d'excellents résultats ».

Nous n'avons pas eu à compléter ce blocage en écrasant le rebord de l'orifice

osseux à la curette ou à la pince gouge ; nous n'étions pas très tenté d'employer ce procédé qui aurait forcément entraîné une durée d'hémorragie un peu plus longue, tandis que le blocage à la cire a été extrêmement rapide et efficace. »

Je vous propose, Messieurs, de remercier M. Barcat de cette intéressante contribution à l'étude du sinus pericranii.

## *Forme chronique d'invagination intestinale par diverticule de Meckel chez un adulte,*

par MM. **Chabrillat** et **Roux** (Marine).

Rapport de M. Marcel Fèvre.

Messieurs, voici la très précise et très consciencieuse observation de MM. Chabrillat et Roux :

M. D..., ingénieur mécanicien de la Marine, trente-neuf ans, entre dans le Service de Médecine de l'Hôpital Maritime de Lorient, le 30 janvier 1946, pour syndrome douloureux abdominal à répétition.

En novembre 1944, cet officier a présenté une première crise douloureuse, qu'il a attribuée au froid, et qui ne s'est pas renouvelée avant juillet 1945.

Depuis cette époque, il souffre de crises douloureuses abdominales dont les caractères généraux sont les suivants : début progressif en fin de matinée par une sensation de gêne au niveau du bas-ventre, précédant l'apparition d'une douleur très vive à début sus-pubien à droite, remontant ensuite vers l'ombilic, irradiations dorsales et en ceinture, avec paroxysmes intermittents de dix à vingt secondes, se renouvelant toutes les deux à trois minutes et accompagnés d'éructations. L'application de serviettes chaudes a généralement raison de ces crises qui cessent brusquement, mais en laissant persister une impression de pesanteur vésicale et des gargouillements. Pas de vomissements, mais à la fin de la crise, émission d'une petite selle mélanique.

Ces phénomènes se reproduisent suivant une périodicité variable, mais se rapprochant du rythme suivant : trois semaines, quinze jours, huit jours ; ils tendent à augmenter en durée et en intensité.

La durée moyenne des crises varie de une à deux heures, en général. Elles se produisent entre 11 heures et 13 heures, n'empêchant pas habituellement le malade de prendre son repas de midi et de continuer son service. Elles apparaissent après une fatigue physique, le malade pressent leur arrivée. Dans l'intervalle des crises, absence de tout syndrome anormal.

En novembre 1945, un examen radiologique du transit intestinal est fait à Nantes et ne montre rien d'anormal en dehors d'un certain degré de ptose intestinale. Une ceinture est portée sans effet.

Le malade a présenté ainsi une vingtaine d'épisodes douloureux.

A l'examen, il s'agit d'un sujet de bonne constitution pesant 62 kilogrammes. L'abdomen est très souple, sans surcharge adipeuse. Palpation, toucher rectal ne donnent aucun renseignement. Formule sanguine normale : 8.600 globules blancs, 65 p. 100 de polyneutrophiles. Ni sang, ni œufs de parasites dans les selles.

Un lavement baryté est effectué ; le déplissement du cadre colique est rapide et normal, la barrière iléo-cæcale s'est facilement laissée forcer ; large injection de l'iléon ; le malade n'accuse aucune douleur à la palpation ; sur film, rien d'organique n'est alors constaté.

Tous les examens étant négatifs, le malade sort après quelques jours d'observation.

Il ne revient que fin avril. Les crises ont continué à se reproduire suivant la même périodicité, trois, deux, une semaine, mais elles sont plus intenses et plus longues.

Le malade les décrit fort nettement. Succédant à une période d'énervement, la crise s'annonce le matin vers 8 heures, le pouls s'accélère, 100, 110 pulsations. Vers 10 h. 30, début des douleurs dont l'intensité croît progressivement ; en même temps impression d'algidité, froid aux pieds. Le malade se couche vers midi, il est apyrétique, le thermomètre n'a jamais dépassé 37°6. Les douleurs se manifestent par des spasmes de dix à vingt secondes, toutes les deux à trois minutes, et ce, pendant une durée de trois heures ; les compresses chaudes n'apportent plus qu'un très léger soulagement ; contrairement à la période précédente, les spasmes naissent dans la région ombilicale et se déplacent vers la fosse iliaque droite, en

même temps, irradiations lombaires. Arrêt des matières et des gaz au moment de la crise. Vers 15 heures, les douleurs s'atténuent, les spasmes moins pénibles, moins fréquents, ne disparaissent que vers 21 heures. Si la crise est très vive, il y a quelques vomissements pendant la période aiguë. *La fin de la crise est marquée par une petite débâcle intestinale avec du sang rouge ou des glaires sanguinolentes.*

Pendant cette journée, le malade ne peut rien absorber. Peu de sommeil la nuit qui suit, tout changement de position dans le lit est douloureux. Le lendemain, dans tout l'abdomen une douleur sourde persiste, le malade ne prend que des liquides en quantité peu importante. Le troisième jour, l'endolorissement qui ne persistait plus que dans l'étage inférieur disparaît, l'appétit revient, les fonctions digestives sont normales, d'abondantes évacuations de gaz ont lieu.

Un traitement contre l'aérocolie n'a eu aucun résultat. Le régime alimentaire paraît être sans influence, cependant le malade croit avoir observé un plus grand intervalle entre les crises par un régime normal (sauces, salades), alors qu'une alimentation à base de pâtes, purées, semble en augmenter la fréquence. Après chaque crise il constate une perte de poids de 2 à 3 kilogrammes qui sont rapidement récupérés. Poids actuel : 62 kilogr. 400.

En dehors des crises, il n'existe aucun malaise, les digestions sont faciles, les évacuations régulières, pas de sensation de fatigue, mais il s'installe un état d'énervement assez marqué, d'appréhension du retour de nouveaux épisodes douloureux.

L'examen somatique reste totalement négatif, les examens de laboratoire sont inchangés et le malade est dirigé par le Dr Roux sur le service chirurgical avec l'annotation suivante : « Crises douloureuses abdominales à type de subocclusion, épisodiques, séparées par des périodes absolument muettes. Les caractères très paroxystiques des crises font penser à la possibilité d'un obstacle mécanique intermittent (Meckel ? invagination ? bride ?) Une laparotomie à froid permettrait à la fois l'appendicectomie et un contrôle du diagnostic. »

Cet officier entre en chirurgie le 26 avril, l'accord étant fait pour cette exploration.

Jusqu'alors, aucune crise n'avait été observée pendant le séjour hospitalier. Le 28 avril au matin, à la suite d'une prise de sang pour dosage d'urée n'ayant réussi qu'après plusieurs ponctions veineuses, le malade présente un état d'excitation nerveuse qu'il nous dit être prémonitoire de ses crises habituelles. Il se couche et n'éprouve que de très faibles douleurs. La crise tourne court, il n'y a eu ni vomissements, ni selle sanglante ; la palpation d'un abdomen très souple n'a rien révélé.

Après cet épisode, étant donné d'une part, le nervosisme d'un homme fatigué par un service très actif qu'il assume depuis une longue période, anxieux, surveillant ses moindres malaises, modifiant continuellement son régime alimentaire et, d'autre part, le caractère intermittent des crises, leur résolution spontanée, la négativité de tous les examens, le chirurgien juge préférable de proposer l'envoi en congé de convalescence pour un mois, afin de permettre à cet officier de se reposer, un traitement antispasmodique est conseillé pour cette période. Le malade quitte l'"hôpital le 2 mai, devant être revu à l'issu de son congé.

Il nous revient le 4 juin. Après la crise avortée que nous avons signalée, un mois entier s'est écoulé sans incidents, le malade absorbant régulièrement une petite dose de Bellergal. Mais, le 28 mai, après une promenade à bicyclette de 30 kilomètres, une crise apparaît à 13 h. 30, en cours de repas, elle dure trois heures, s'accompagne de vomissements alimentaires et cesse brusquement, le *malade émet une selle sanglante.*

Le malade qui, en trois semaines, avait récupéré 4 kilogr. 200, perd en deux jours pendant lesquels il n'absorbe aucune nourriture, 1 kilogr. 900.

L'exploration chirurgicale qui avait été ajournée est alors décidée. Le 8 juin, sous anesthésie générale au balsoforme, laparotomie exploratrice. Estomac, pylore, duodénum normaux, de même que les différentes portions du côlon. Le grêle est interrogé depuis l'angle duodéno-jéjunal, et l'on trouve une invagination iléo-iléale de 25 centimètres de longueur, qui se réduit sans difficultés. Le point de départ est constitué par un diverticule de Meckel, retourné en doigt de gant, gros long et flottant dans la lumière intestinale. L'implantation du diverticule se trouve à 60 centimètres de l'abouchement iléo-cæcal. En aval de cette implantation, le tube intestinal est hypertrophié et richement vascularisé. Le mésentère correspondant est épaissi et présente à sa surface quelques taches blanchâtres étoilées. Résection intestinale de 25 centimètres, anastomose termino-terminale en deux plans au fil de lin. Ablation d'un appendice long et flottant dans le petit bassin ; fermeture de la paroi en trois plans.

Suites opératoires banales, lever le quinzième jour. Le malade quitte l'hôpital ; revu le 29 juillet, il n'a plus présenté le moindre trouble, son état général est excellent, son poids normal.

Examen macroscopique de la pièce (photos 1 et 2 ; sur la photo n° 2 l'extrémité proximale de l'iléon a été ouverte pour mieux montrer le diverticule). La résection va de 5 centimètres

en amont de l'implantation diverticulaire, à 20 centimètres en aval. Extérieurement, l'attache du diverticule est marquée par une petite élévation ombiliquée. Il est absolument impossible de retourner le doigt de gant, les parois sont épaissies et la séreuse péritonéale ne forme pas une lumière, mais un axe plein. Le diverticule aux parois très épaissies constitue une formation en battant de cloche de 11 centimètres de longueur, de 1 cent. 1/2 de diamètre à sa base, de 3 centimètres à son extrémité, laquelle offre une zone d'aspect papillomateux. L'épaisseur des parois intestinales et le diamètre de l'iléon sont anormalement augmentés.

Examen anatomo-pathologique : « Diverticule à revêtement de type intestinal sans formations hétéro-topiques. La région papillomateuse répond à une réaction adénomateuse de la muqueuse. Muqueuse infiltrée par des plasmocytes et des éosinophiles. Œdème et congestion de la paroi, tendance à la formation de petits névromes au niveau des filets nerveux dans la musculeuse. » (Dr Geyer).

Laissons à MM. Chabrillat et Roux le mérite de leurs commentaires :

Depuis la publication de MM. Forgue et Riche sur le diverticule de Meckel dans laquelle 33 observations étaient présentées, les occlusions par invagination de ce diverticule ont fait l'objet de plusieurs communications à la Société et à l'Académie de Chirurgie (Bazy, 1920 ; Favre, rapport de Savariaud, 1920, 1054 ; Métivet, 1928, 1133 ; Voncken, rapport de Brocq, 1932, 49 ; De Langre, rapport de Sorrel, 1932, 925 ; rapport de Fèvre [observations de Salmon, Artaud, Granjon et trois observations personnelles], 1937, 1257 ; Nédelec, rapport de Brocq, 1937, 1331). Toutes ces dernières observations concernent des cas d'invagination intestinale aiguë.

L'intérêt de l'observation que nous venons de présenter et qui concerne un adulte, nous paraît résider dans la présence de crises épisodiques de subocclusion séparées par des périodes de calme complet. Les émissions rectales qui terminaient les crises, mélaniques lors des premiers accidents, glaires sanguinolentes ou petites débâcles avec sang rouge par la suite, représentent un signe important de diagnostic ; c'est grâce à lui que nous avons pu soupçonner, malgré l'indigence des autres signes objectifs, la nature de l'affection.

Il nous faut insister sur le fait que les 25 ou 30 crises présentées par le malade depuis le début s'étant toutes résolues spontanément, il y a lieu de supposer : soit que l'invagination iléo-iléale se réduisait d'elle-même (à aucun moment il n'a été perçu de boudin à la palpation, mais ce boudin pouvait se loger derrière la ceinture pelvienne) ; soit que l'invagination persistait, mais avec un moindre degré de tension et sans éveiller de douleur. Rappelons qu'au cours de l'intervention qui a eu lieu en période calme, nous avons trouvé une invagination de 25 centimètres de longueur, facile à réduire, mais sans que le grêle présente le moindre signe de souffrance.

Il est intéressant également de signaler qu'un examen rétrospectif du film fait lors du lavement baryté permet de reconnaître sur le grêle l'aspect classique en pince de homard, qui semble bien correspondre à la tête du diverticule invaginé. Ce lavement avait été pratiqué pour vérifier l'intégrité du côlon, et l'attention n'était pas encore attirée sur le grêle, la voie ascendante n'étant pas son procédé habituel d'investigation.

Notons enfin le déclanchement des crises qui surviennent après une fatigue physique alors qu'elle s'espacent en période de repos. Ce fait de l'épisodicité des crises a d'ailleurs conduit à différer une intervention qui aurait probablement été pratiquée plus tôt si le médecin ou le chirurgien traitants avaient pû assister aux crises décrites par le malade, et ce, bien que le diagnostic envisagé ait été celui de subocclusion par obstacle mécanique intermittent. »

Aux commentaires des auteurs j'ajouterai quelques remarques. Tout d'abord l'observation de MM. Chabrillat et Roux nous apporte une forme d'invagination chronique ou récidivante causée par le diverticule de Meckel et caractérisée par des *crises répétées et multiples.*

Cette quatrième forme s'ajoute ainsi aux trois plus fréquentes que nous avions ainsi schématisées en 1947 :

1° Tableau d'invagination aiguë du grêle chez le nourrisson ;
2° Syndrome d'occlusion du grêle chez un grand enfant ;
3° Syndrome abdominal douloureux et toxique.

La forme rencontrée par MM. Chabrillat et Roux n'est point pour surprendre, car, ainsi que nous l'avons écrit avec Semelaigne : « Le type de l'invagination par le diverticule de Meckel sera plus souvent celui de l'invagination du grand enfant, que la forme aiguë de l'invagination du nourrisson. » Or ces formes du grand enfant sont assez souvent chroniques ou récidivantes et se rapprochent de celles de l'adulte.

Le malade avait trente-neuf ans. On rencontre des invaginations du diverticule à tous les âges : l'opérée de Nédelec avait cinquante-deux ans, celle de Voncken soixante-deux.

L'invagination du diverticule de Meckel, cause de l'invagination du grêle reste la forme de beaucoup la plus fréquente de ces invaginations meckeliennes. Il est rare en effet que le diverticule, non retourné, siège à l'apex d'une invagination.

Cliniquement il nous semble que les différents médecins et chirurgiens qui ont vu successivement le malade n'ont pas accordé suffisamment de valeur à l'émission de sang par l'anus. Elle accompagnait des crises douloureuses récidivantes, basses et non gastriques. Elle devait évoquer soit l'invagination, soit l'ulcère meckelien et déterminer beaucoup plus facilement à l'intervention.

La radiographie indique bien une image en pince de homard sur le grêle, mais nous comprenons qu'elle ait pu ne pas frapper, car elle n'est pas aussi schématique que celles de nos livres classiques.

Etant donné le beau succès de MM. Chabrillat et Roux nous aurions mauvaise grâce à discuter leur traitement. Cependant, dans une exploration du grêle il vaut mieux commencer par l'angle iléo-cæcal que par l'angle duodéno-jéjunal, lorsqu'on soupçonne une invagination ou une lésion du diverticule de Meckel. L'éviscération, sauf cas exceptionnels, sera ainsi moins longue.

Il ne semble pas que les opérateurs aient essayé de réduire le diverticule invaginé. Ils n'auraient probablement pas réussi bien que la désinvagination diverticulaire ait parfois été obtenue. D'après leur description opératoire on peut se demander si la résection partielle, à la base du diverticule, en coin, n'aurait pas suffi, mais puisqu'ils ont jugé utile de faire une résection de 25 centimètres ils avaient vraisemblablement des raisons qu'ils ne nous ont pas exposées.

En tous cas remercions MM. Chabrillat et Roux de leur intéressante observation et félicitons-les de leur beau succès opératoire.

## *Dix cas de surrénalectomie pour artérite. Etude des résultats,*

par MM. **Lucien Leger** et **Serge Tchékoff.**

Rapport de M. Sylvain Blondin.

Notre collègue Lucien Leger, dont vous connaissez la valeur, et son interne M. Tchékoff, nous ont adressé 10 belles observations d'épinéphrectomie pour artérite. Ce travail est intéressant, car il me semble que l'opération d'Oppel n'a pas chez nous obtenu une grande diffusion, il faut reconnaître tout de suite, en outre, que les résultats de MM. Leger et Tchékoff sont particulièrement remarquables.

Voici les points essentiels de ces 10 observations :

Observation I. — Hol... (Gustave), quarante-deux ans, peintre en bâtiment, début des troubles en 1936, se présente le 10 janvier 1944 avec une artérite du membre inférieur

prédominant à gauche, se traduisant par une claudication intermittente, ayant abouti à un tableau typique de gangrène par artérite (octobre 1943) avec douleur intolérable de tout l'avant-pied (surtout nocturne), gangrène de l'extrémité du 3e orteil, et ulcération de la face dorsale de l'avant-pied, de la taille d'une pièce de 1 franc. Diminution des oscillations à la cheville droite, ainsi qu'à la jambe gauche ; disparition totale de celles-ci à la cheville gauche. Tension artérielle, 15-10.

Surrénalectomie gauche le 12 janvier 1944. La surrénale est de consistance cartonnée, mais d'histologie normale ; suites opératoires simples ; disparition immédiate des douleurs.

Le 22 avril, le malade recommence à souffrir ; infiltrations anesthésiques du sympathique lombaire. Au bout d'un an et demi, l'exacerbation des douleurs rend la marche impossible ; en octobre 1946, amélioration, reprise de la marche, sans cependant permettre la reprise d'une activité normale.

Obs. II. — Voi... (Fernand), quarante et un ans, courtier. Le début des troubles du membre inférieur gauche remonte à décembre 1942 ; douleurs nocturnes ; claudication intermittente ; gangrène sèche du 5e orteil gauche. Tension artérielle, 13-7. Oscillations nulles à la cheville.

Surrénalectomie gauche le 24 juin 1943. Glande histologiquement normale.

Amélioration considérable dès le soir de l'opération. Jambes et pieds chauds ; l'orteil est moins douloureux. Le 29 août : amputation de l'orteil gangréné.

Revu le 8 février 1944, le malade ne souffre plus spontanément, ni la nuit ; il peut dormir ; la cicatrice du 5e orteil est fermée.

Revu le 5 avril 1946 : quelques fourmillements dans le décubitus ; il subit une sympathectomie péri-fémorale qui ne change en rien son état.

Revu le 11 février 1947 : le malade ne souffre plus du tout la nuit ; il se plaint de quelques crampes à la marche, dans le mollet droit. Son état s'était stabilisé après la surrénalectomie et n'a pas été modifié par l'opération sympathique.

Obs. III. — Jar... (Louis), cinquante-deux ans, menuisier. Artérite du membre inférieur ayant débuté en décembre 1942, par des picotements dans les jambes et la plante des pieds, et sensation de froid.

En janvier 1942, claudication intermittente, douleurs vives dans les mollets gauche, puis droit ; érythrose de déclivité.

A l'examen, le 2 novembre 1943, abolition des battements artériels aux deux tibiales postérieures, aucune oscillation aux jambes. A la cuisse, simple diminution d'amplitude oscillométrique. Tension artérielle, 14,5-8.

Surrénalectomie gauche, le 11 novembre 1943 : glande histologiquement normale.

Diminution immédiate des douleurs.

Le 8 février 1944, persistance de la claudication intermittente (50 mètres), sans amélioration ; cependant diminution des douleurs spontanées.

Revu le 14 mars 1944 : le malade peut marcher ; ne souffre plus la nuit, et dort ; il reprend son travail. En mai 1945, le malade peut faire 100 mètres, sans ressentir de crampe.

En janvier 1947, amélioration très marquée ; le malade peut faire d'assez longues marches en prenant la précaution de marcher doucement, travaille sans encombre, ne souffre plus jamais la nuit.

Obs. IV. — Mah... (Corneille), soixante ans. Vu le 3 janvier 1945 pour artérite du membre inférieur bilatérale, prédominant à droite, claudication intermittente (150 mètres) et crampes nocturnes ; oscillations à la cheville droite abolies, à la cheville gauche très diminuées.

Précédemment le malade avait subi une artériectomie qui avait supprimé les crampes du mollet pendant un certain temps ; puis réapparition de tous les signes. tension artérielle, 22-10.

Surrénalectomie gauche le 3 février 1945 (Desfosses). Glande histologiquement normale. Disparition des douleurs. Le malade est très amélioré et, au mois de mai 1945, il peut marcher 1.500 mètres, alors qu'avant l'intervention, il ne pouvait pas faire plus de 150 mètres.

Revu au début de 1947, il confirme l'amélioration.

Obs. V. — Bou... (Charles), trente et un ans, cycliste. Artérite du membre inférieur gauche ayant débuté en décembre 1943 par cryesthésies, fourmillements, claudication intermittente (200 mètres). En janvier 1945, apparition d'une ulcération atone du 5e orteil gauche. Oscillations très diminuées à gauche. L'aortographie montre une oblitération du tronc tibiopéronier gauche.

Surrénalectomie gauche le 19 mai 1945, avec section des splanchniques et ablation de la corne externe du ganglion semi-lunaire gauche. Glande histologiquement normale.

Disparition des douleurs de décubitus, le pied redevient chaud, les oscillations réapparaissent à la partie inférieure de la jambe.

Revu le 21 janvier 1947, le malade ne souffre plus, marche 800 mètres au lieu de 200 mètres, et peut faire de très longues courses à bicyclette, sans gêne.

Obs. VI. — Hol... (Maurice), cinquante-trois ans. Artérite du membre inférieur ayant débuté en 1944. Claudication intermittente apparaissant au bout de 100 mètres ; oscillations diminuées à droite, presque inexistantes dans tout le membre inférieur gauche.

Surrénalectomie gauche, le 13 mars 1946. Amélioration immédiate des signes fonctionnels ; oscillations inchangées.

Revu le 11 février 1947 : a un rythme lent, il peut marcher indéfiniment sans troubles ; a une marche rapide, ne peut parcourir qu'une centaine de mètres ; pas de douleurs spontanées, légère amélioration oscillométrique.

Obs. VII. — Tur... (Emilien), cinquante-trois ans. Artérite du membre inférieur gauche avec douleurs, claudication intermittente (200 mètres). Oscillations subnormales à droite, très aplaties à gauche. Tension artérielle, 14-8.

Surrénalectomie gauche le 1er juin 1946 : la glande contient un petit nodule du volume d'une cerise, de consistance ferme ; à la coupe, le tissu glandulaire y est anormalement ferme.

*Examen histologique* (Gauthier-Villars) : corticale hyperplasique avec grosses cellules toutes de type spongiocytaire. Le nodule est formé de tissu cortical, avec les mêmes aspects ; on peut parler d'adénome dans le sens d'une hyperplasie nodulaire.

Trois jours après l'opération, sensation de chaleur dans le talon.

Revu le 21 janvier 1947, ne souffre pas la nuit. Peut marcher 1 kilomètre au lieu de 150 mètres.

Obs. VIII. — Dec... (Gaston), cinquante-trois ans, couvreur. Artérite du membre inférieur ayant commencé à se manifester deux mois et demi auparavant par douleur, claudication intermittente (50 à 100 mètres). Pas d'oscillations dans la jambe droite. Malade hypertendu.

Surrénalectomie le 21 juin 1946 (Desfosses).

Revu le 21 janvier 1947 : plus de douleur spontanée la nuit ; marche 200 mètres. Oscillations : indice 0,5.

Obs. IX. — Ren... (Robert), quarante-cinq ans, monteur. Artérite du membre inférieur ayant débuté en 1944 par douleurs, claudication intermittente (100 mètres).

Oscillations abolies à la jambe droite ; l'aortographie montre une imperméabilité de l'extrémité inférieure de la poplitée droite.

Surrénalectomie gauche le 28 juin 1946 (Léandri) : dès le lendemain, affaiblissement des amplitudes des oscillations dans le membre gauche. A droite, au contraire, on constate des oscillations jusque-là inexistantes.

Revu le 21 janvier 1947 : marche maintenant 150 à 200 mètres. Marche mieux et souffre moins par temps froid.

Obs. X. — Gui... (Jean), cinquante-trois ans, chauffeur. Entre pour artérite unilatérale du membre inférieur gauche, ayant débuté en 1939 et ayant abouti, à l'heure actuelle, à une claudication intermittente survenant après 500 mètres de marche. Quelques douleurs nocturnes et troubles de l'érection (le malade accusant une impuissance génitale totale). Les signes se localisent au membre inférieur gauche avec intégrité du membre droit. L'aortographie montre à la cuisse une circulation collatérale qui se développe, coïncidant avec une perméabilité partielle de la voie principale ; à la jambe, une obstruction des deux tibiales sans que la circulation collatérale semble particulièrement développée.

Surrénalectomie droite sans incidents.

Nous ne connaissons encore que les suites rapprochées (six mois) : l'amélioration a été considérable, le malade n'a pratiquement plus de claudication intermittente, il parcourt plus de 2 kilomètres d'une traite, sans gêne et sans avoir besoin de s'arrêter. Fait remarquable, il a noté la réapparition des érections.

Après avoir rappelé les travaux d'Oppel et de ses élèves, de Leriche et de son école, et les quelques observations qui furent présentées ici même, Leger et Tchékoff ajoutent les remarques suivantes :

Ces dix observations présentent entre elles un certain air de parenté.

La maladie a évolué chez des sujets jeunes, trente et un ans, quarante et

un, quarante-deux, quarante-cinq, cinquante-trois (4 cas), et le plus âgé des sujets avait soixante ans.

L'étiologie syphilitique ou diabétique n'a été relevée dans aucun cas.

Aucune de ces observations ne présentait les caractères cliniques ou évolutifs de la maladie de Buerger, en particulier on ne retrouve nulle part la notion d'une atteinte veineuse, ni le syndrome humoral très particulier de cette affection.

Et, à ce point de vue, notre série nous paraît présenter une analogie frappante avec celle de Léchelle, Ancelin et Capron, présentée à la *Société Médicale des Hôpitaux*, le 14 janvier 1944 ; comme ces auteurs, nous estimons que la fréquence de ces artérites de type assez particulier, pendant la guerre et l'après-guerre, mérite d'être soulignée, sans cependant que l'on puisse incriminer avec précision quelque raison de circonstance : carence ou intoxication.

Dans l'ensemble, le début des troubles était relativment récent, remontant à un ou deux ans en moyenne. Le tableau s'était complété rapidement et c'est alors que les malades accusaient déjà douleurs et claudication intermittente que nous les avons vus.

Certains d'entre eux (n^os^ I, IV et IX) présentaient déjà une gangrène sèche des extrémités.

Les phénomènes parfois bilatéraux, prédominaient plus souvent d'un seul côté. Un de nos malades (obs. X) avait une circulation absolument normale dans le membre opposé ; le même patient présentait par contre une impuissance génitale qui a cédé d'ailleurs à la surrénalectomie.

Nous insisterons aussi sur le caractère localisé des thromboses artérielles, objectivé par quelques artériographies, leur installation assez rapide, l'importance des troubles fonctionnels chez ces malades, dans l'ensemble jeunes.

Tous nos opérés ont ressenti, immédiatement après la surrénalectomie, une amélioration très souvent spectaculaire. Le membre se réchauffait, les douleurs disparaissaient. Cette amélioration du début a persisté parfois intégralement ; le plus souvent, quelques troubles ont réapparu, mais avec une intensité moindre, et l'état s'est stabilisé.

Voici le détail de ces améliorations :

*Obs. I.* — Trois ans après l'intervention, amélioration ne permettant cependans pas la reprise de l'activité antérieure.

*Obs. II.* — Suivi depuis deux ans, amélioration marquée, qu'on a essayé de parfaire par une sympathectomie péri-fémorale, qui n'a pas été efficace. La gangrène de l'orteil, antérieure à la surrénalectomie, a obligé à une amputation dont la plaie opératoire s'est bien refermée. Etat, dans l'ensemble, très satisfaisant.

*Obs. III.* — Revu trois ans plus tard, est très amélioré et, fait intéressant, l'amélioration a constamment progressé.

*Obs. IV.* — Deux ans après, est très amélioré.

*Obs. V.* — Vingt mois après, est très amélioré.

*Obs. VI.* — Onze mois après l'intervention, patient très amélioré, mais ne peut marcher rapidement.

*Obs. VII.* — Six mois plus tard, ne souffre plus.

*Obs. VIII et IX.* — Six mois plus tard, ne souffre plus, mais conserve une claudication intermittente, beaucoup plus discrète d'ailleurs.

*Obs. X.* — Six mois après, le malade ne ressent plus aucun trouble, a repris son métier de coiffeur qui l'oblige à rester debout toute la journée ; il marche indéfiniment ; réapparition des érections disparues depuis deux ans.

Si nous étudions l'action de l'opération sur les différents symptômes, nous voyons que :

La claudication intermittente n'est complètement supprimée que chez notre dernier malade. Chez tous les autres, la crampe survient après une marche plus longue qu'avant l'intervention, rendant aux opérés une possibilité d'activité qu'ils avaient perdue.

Les douleurs ont complètement disparu chez 3 de nos malades. D'autres souffrent encore, mais beaucoup moins, en particulier ne souffrent plus la nuit, et trouvent leur état parfaitement supportable.

Fait à souligner, jusqu'ici, aucun de nos malades n'a présenté de gangrène postérieurement à la surrénalectomie, qui nous semble avoir agi comme un excellent moyen prophylactique de cette redoutable complication.

Quant aux oscillations, elles demeurent dans l'ensemble peu modifiées, ce qui n'est guère surprenant.

Globalement, nous pouvons dire que dans cette série de 10 surrénalectomies pour artérite, nous n'avons eu à déplorer aucune mort ; nous avons enregistré un échec (obs. I) et 9 améliorations très notables. C'est à dessein qu'à aucun de nos opérés nous n'appliquons le mot de guérison.

Si enfin 9 des surrénales enlevées étaient macroscopiquement normales — et aussi microscopiquement, autant que nous permettent de l'affirmer les connaissances histologiques actuelles — dans un cas, au contraire (obs. VII), la glande contenait un petit noyau de la taille d'une cerise et de consistance ferme que M^lle^ Gauthier-Villars identifie comme un adénome de la corticale.

Je dois dire qu'il faut féliciter MM. Leger et Tchékoff de leurs beaux résultats ; comme ils ont bien voulu se souvenir d'une de mes observations, qui date déjà de quatorze ans, qu'avait rapportée à la *Société Nationale de Chirurgie* mon maître Louis Bazy, j'ai réuni les 11 cas d'épinéphrectomies que j'ai pratiquées depuis 1933. Mes résultats me donnent une amère déception :

Observation I. — Doï..., trente-trois ans, maladie de Buerger. Epinéphrectomie, 1933. Echec, morphine. Amputation de Syme, novembre 1935. Amputation de cuisse, janvier 1936. Meurt, tuberculeux et morphinomane, à Brévannes, dans le courant de 1936.

Obs. II. — Fra..., soixante et un ans, artérite de type sénile. En 1933, sympathectomie lombaire par le professeur Cadenat, très bon résultat pendant six ans. Le 6 novembre 1940, épinéphrectomie. Suites inconnues.

Obs. III. — Fau..., quarante-deux ans, sphacèle des orteils 1^er^ et 3^e^ après gelures. Artériectomie de la fémorale superficielle en juillet 1941. Epinéphrectomie en septembre 1941, dans le but d'abaisser le niveau de l'amputation inévitable : désarticulation de Lisfranc gauche, désarticulation du gros orteil droit. Sort cicatrisé, n'a pas été revu.

Obs. IV. — Gia..., quarante-deux ans, maladie de Buerger, atrocement douloureuse avec phlébites migratrices, et ulcère sous-unguéal. En 1941, sympathectomie lombaire gauche par Ameline, échec. En janvier 1942, épinéphrectomie. Juillet 1942, amputation de Syme gauche. Mai 1943, amputation cuisse gauche. Avril 1945, amputation cuisse droite.

Obs. V. — Anc..., trente-deux ans, artérite juvénile. En janvier 1939, sympathectomie lombaire par André Sicard ; amélioration de quelques semaines. En mars 1942, épinéphrectomie. En juillet 1942, reprise des douleurs, œdèmes, ulcères : Syme gauche. Revu en décembre 1942, marche bien, se déclare satisfait.

Obs. VI. — Guy..., trente et un ans, artérite juvénile ayant débuté à l'âge de vingt-cinq ans ; sphacèle des orteils. Une sympathectomie lombaire faite à Saint-Denis l'améliore quelques semaines. Epinéphrectomie en mai 1943. Disparition des douleurs, momification de la jambe ; opération de Gritti en juillet 1943.

Obs. VII. — Cam..., quarante-huit ans, gangrène présénile avec sphacèle du dos du pied. En juin 1944, sympathectomie lombaire gauche, splanchnicectomie, épinéphrectomie, pour

abaisser le niveau d'amputation. Fin juin 1944, amputation de jambe, puis de cuisse. En novembre 1945, sympathectomie lombaire droite, pour continuation d'évolution des lésions.

Obs. VIII. — Baum..., quarante-trois ans, gelure en 1930, gangrène du 5e orteil droit. Janvier 1945, épinéphrectomie. En mars 1945, amputation de la cuisse droite.

Obs. IX. — Pue..., cinquante-deux ans, gangrène des orteils, sympathectomie périfémorale en juin 1946, sympathectomie lombaire et épinéphrectomie en août 1946, puis en mars 1947, amputation de jambe.

Obs. X. — Koli..., soixante et un ans, déjà amputé de cuisse gauche, épinéphrectomie et sympathectomie lombaire en septembre 1946. Amputation de jambe droite en janvier 1947.

Obs. XI. — Boud..., quarante-six ans, maladie de Buerger avec nécrose du gros orteil, les douleurs et l'insomnie ont disparu avec 25 millions d'U. O. de pénicilline. Epinéphrectomie en septembre 1947, puis sympathectomie lombaire droite et désarticulation de l'orteil. Sort cicatrisé, ne souffrant plus.

Tous mes malades, qui se présentèrent avec des gangrènes, ont subi une mutilation. Tous ont été artériographiés. L'épinéphrectomie a un résultat admirable, immédiat sur les douleurs, la pénicilline, dans un cas récent, a également permis de supprimer la morphine. Mais je n'ai pas eu la joie de voir se maintenir ces résultats ; je persiste à croire, qu'en présence de cas moins avancés, l'opération d'Oppel permettra d'obtenir d'aussi beaux succès que ceux que nous apportent Leger et Tchékoff, je les félicite de leur belle statistique et vous propose d'insérer dans nos *Mémoires* leurs observations.

M. **H. Welti** : J'ai revu récemment 20 malades chez qui j'ai pratiqué au cours de ces dernières années des sympathectomies lombaires pour artérite des membres inférieurs. Ces cas avaient été sélectionnés par le professeur Lian et ils constituent une statistique homogène (1). Je pensais que mes résultats seraient décevants. Or, à ma grande satisfaction, l'impression qui se dégage de mon étude est réconfortante. Six fois, c'est-à-dire chez près d'un tiers de mes opérés, la sympathectomie fut suivie de guérisons durables qui se maintiennent depuis plusieurs années. Il s'agit alors le plus souvent de malades jeunes et de patients dont les lésions vasculaires étaient peu étendues ou encore de cas dans lesquels l'artérite évoluait avec lenteur. Au contraire, pour les artérites diffuses, en particulier chez les malades âgés, les résultats sont décevants. Ainsi, dans 3 cas de gangrène la sympathectomie n'eut aucune action favorable et chez un malade elle sembla même déclencher une aggravation des nécroses. Certes, dans les cas évolués, sans influencer la claudication intermittente, la sympathectomie atténue souvent les douleurs de décubitus. En réchauffant le pied, elle retarde l'apparition des gangrènes. Egalement, en améliorant la vascularisation dans les zones encore peu touchées, elle permet des amputations plus économiques et assure une meilleure vitalité des moignons. Pour ces formes avancées de la maladie, il est cependant nécessaire d'être réservé dans les indications. Il en est particulièrement ainsi lorsque les lésions d'artérite intéressent les deux membres inférieurs et la bifurcation aortique. Pour 11 cas de cet ordre nous ne relevons que 2 succès alors que pour 9 cas avec lésions unilatérales nous en relevons 4. A mon avis, les malades de Blondin avaient des lésions trop étendues d'où ses échecs. La sympathectomie, pour être utile, doit être faite au stade initial de la maladie.

La surrénalectomie complémentaire sera de même suivie de résultats plus satisfaisants dans les artérites encore peu évoluées. Pour 1 cas de cet ordre, et

(1) L'étude complète de cette statistique est faite dans le numéro du 29 novembre 1947 du *Journal Suisse de Médecine*, année 77, n° 48, 1245-1247, Benno Scwabe et Cie, éditeurs, Bâle.

après échec d'une surrénalectomie, j'ai obtenu un beau succès par l'ablation unilatérale des parathyroïdes. Avec mon élève et ami brésilien Xavier da Silveira, dès 1935, nous avions noté un résultat remarquable de la parathyroïdectomie chez un homme de couleur qui, atteint de thrombo-angéite oblitérante, présentait des nécroses étendues des orteils des deux pieds. L'amputation fut évitée, les douleurs disparurent, la cicatrisation fut rapide, et le malade resta guéri pour mourir quatre ans plus tard d'une affection intercurrente, un typhus exanthématique.

Les parathyroïdes ont une indiscutable action régulatrice de la contractilité vasculaire. Dans l'insuffisance parathyroïdienne aiguë, des phénomènes très intenses de vaso-constriction précèdent et accompagnent les crises de tétanie et nous concevons qu'une déficience parathyroïdienne plus légère puisse au contraire provoquer d'utiles vaso-dilatations. En tout cas, la parathyroïdectomie unilatérale est souvent plus efficace que la surrénalectomie. Lorsque les oblitérations des artères principales des membres ne sont pas encore trop étendues, cette intervention plus que l'ablation des surrénales mérite de retenir toute notre attention.

M. **Sylvain Blondin** : Je remercie MM. Leriche, Fontaine et Welti. Pour dissiper toute ambiguïté, je dirai très nettement mon sentiment. Tout d'abord mon admiration pour les beaux résultats de Leger. Ensuite, à M. Leriche, que je suis persuadé que la voie qu'il nous a tracée est bonne : si mes épinéphrectomies ne m'ont pas favorisé, et si certains trouvent que leurs résultats sont décevants, je crois que mes indications, de nécessité, furent trop généreuses : l'action de l'épinéphrectomie, immédiate, est d'importance dans notre détermination, l'histologie pourra nous expliquer, un jour, les raisons des succès ou des échecs. Je persiste à croire à la valeur de cette opération, dans certains cas, mieux choisis, moins avancés.

---

## PRÉSENTATION DE PIÈCE

### *Enorme rate pesant, vide de sang, 2 kilogr. 500, enlevée pour une maladie de Banti,*

par MM. **Georges Rouhier** et **Henri Fucs**.

Cette pièce est relativement banale, nous vous la présentons surtout parce qu'elle appelle certaines remarques au point de vue de la technique chirurgicale de l'extirpation des grosses rates.

Le porteur est un homme de cinquante-six ans, patron d'un bar-restaurant, ayant beaucoup bu pendant une période de sa vie et qui présentait avec un très gros foie, débordant largement les limites normales, cette énorme rate massive, ayant conservé sa forme classique et son bord antérieur incisuré. Elle descendait dans le ventre, dont elle occupait toute la moitié gauche, jusque dans la fosse iliaque, sans être ptosée, car elle déterminait une large zone de matité dans l'hypocondre gauche et elle était solidement maintenue à la voûte diaphragmatique par un ligament court et solide comme une véritable corde qui a empêché l'extériorisation du pôle supérieur tant qu'il n'a pas été sectionné.

Laparotomie médiane sus- et sous-ombilicale pour permettre l'exploration du ventre et particulièrement du foie, dont le lobe droit descend presque aussi bas que la rate, mais qui a conservé sa couleur et sa consistance à peu près normales. La rate est ardoisée, dure et ne paraît pas s'être contractée beaucoup sous

l'influence de l'injection d'adrénaline faite au début de l'opération. En place et pleine de sang, elle ne doit pas peser beaucoup moins de 4 kilogrammes. Le pôle inférieur se laisse assez facilement dégager, la face externe est sans adhérences, mais le pôle supérieur est très solidement fixé et ne peut être extériorisé. Il faut prolonger l'incision très haut, jusqu'à l'appendice xiphoïde, pour arriver à dégager suffisamment ce pôle supérieur, à isoler la corde d'amarrage au diaphragme, à la saisir entre deux clamps à mors courts et à la sectionner. On peut alors amener au dehors les deux pôles et la plus grande partie de l'organe et dégager son pédicule. Celui-ci est entièrement masqué par l'estomac qui adhère à la face interne de la rate. On le décolle avec précaution et on arrive à libérer l'épiploon gastro-splénique dans une étendue suffisante pour y placer des pinces par couples, l'une du côté de la rate, l'autre du côté de l'estomac et le sectionner entre les deux avec la gastro-épiploïque droite et les vaisseaux courts. On se trouve alors en face du pédicule principal qui est extrêmement étendu en éventail, d'un pôle à l'autre de la rate, mais excessivement bref, composé de vaisseaux énormes et dangereusement fragiles. On a l'impression qu'ils vont se rompre ou s'arracher de l'organe au moindre mouvement imprimé à ce bloc lourd et compact, difficile à manœuvrer, aussi se hâte-t-on de le prendre par étages entre des couples de clamps à mors courts et de le sectionner à mesure. Une grosse veine se déchire et peut heureusement être aussitôt repincée. Pour ces manœuvres, les pinces à annexes de J.-L. Faure sont commodes mais un peu courtes et fragiles. Nous avons employé les pinces à hystérectomie vaginales de Pozzi, plus robustes et à mors encliquetés un peu plus longs, qui ne dérapent jamais et nous ont été d'un précieux secours. Débarrassés de la rate, nous avons pu procéder facilement à la ligature soigneuse de tous les étages pédiculaires.

A ce moment, où l'hémostase paraît définitivement assurée, nous nous apercevons avec surprise que du sang vient encore de la profondeur. Nous procédons à une revue des organes de la région, et nous nous apercevons qu'il existe une déchirure du grand cul-de-sac de l'estomac, longue de 6 centimètres environ et qui est la source de cette hémorragie. Quand et comment s'est faite cette déchirure ? Nous n'en avons aucune idée. Si l'estomac avait été pris dans un des clamps pédiculaires, nous nous en serions aperçus au cours de la ligature de chaque faisceau. D'ailleurs, les pinces ont été placées si près de la rate que, les clamps enlevés du côté de celle-ci, le segment splénique des vaisseaux s'est rétracté au point que la face interne de la pièce ne présente que des trous successifs et aucun segment hilaire flottant.

Il faut admettre que l'estomac, fort mince et étiré, fragilisé lui aussi dans son segment adjacent et adhérent à la rate, a dû se déchirer au niveau d'une adhérence inaperçue, pendant la mobilisation du lourd bloc splénique. Cette déchirure a pu, d'ailleurs, être facilement réparée, en 2 plans, muqueux et musculo-séreux et la suture a été recouverte par précaution supplémentaire d'une épiplooplastie.

L'opération a semblé parfaitement supportée par le malade, qui, dix heures après présentait un pouls parfait et un état général rassurant. Mais le lendemain matin, nous l'avons trouvé très défaillant, angoissé, dyspnéique, avec un pouls petit et rapide. Sûrs de notre hémostase, nous ne nous sommes pas affolés devant cette situation qu'une transfusion sanguine de 300 grammes a tout le suite fait rentrer dans l'ordre. Actuellement, au bout de quatre jours, son état est parfait.

L'un de nous, au cours de sa carrière chirurgicale, a eu plusieurs fois l'occasion d'enlever de ces grosses rates hypertrophiques. Ce sont presque toujours des opérations difficiles et angoissantes où l'on a le sentiment qu'une maladresse ou un peu de malchance pourrait déterminer la catastrophe immédiate et irréparable, surtout avec les pédicules larges et courts, à cause de la brièveté, de l'énormité et de la fragilité des vaisseaux. L'extirpation des grosses rates n'est

facile que lorsqu'elles sont encore plus ptosées qu'hypertrophiques avec élongation du pédicule. Les suites en sont rarement très simples, elles sont souvent traversées d'incidents qui nécessitent une surveillance et des soins très attentifs.

Ce sont des opérations qui n'ont pas le moindre rapport avec l'extirpation d'une rate petite et saine, plus ou moins brisée par un traumatisme chez un sujet jeune ou un adulte sain. Pour celle-ci, tout le danger est dans la spoliation sanguine qu'a séjà subie le blessé avant l'opération. L'un de nous a décrit ici même, en 1936, la technique qu'il a souvent employée, et toujours avec succès, dans de tels cas qui deviennent, grâce à elle, très faciles. Ces petites rates saines sont liées à la grosse tubérosité de l'estomac comme une épaulette à l'épaule d'un soldat. Il est facile, avec ces estomacs jeunes, sains et résistants, en attirant doucement et fermement à droite le corps de l'estomac, d'abaisser la grosse tubérosité dans une plaie de laparotomie médiane sus-ombilicale. La rate sort avec elle sans qu'on ait besoin de tirer sur elle, et il est alors facile, en faisant maintenir l'estomac par un aide, de pédiculiser cette rate et de l'enlever et, en même temps, de vérifier l'état de l'estomac lui-même qui a pu être blessé dans le même traumatisme (1).

Il en va tout aurement pour l'extirpation de ces rates massives, lourdes, souvent adhérentes, chez des malades chroniques et souvent âgés, bloc dur auquel sont liés, par des vaisseaux de gros calibre et fragiles, des viscères eux-mêmes fragilisés. Il faut donc se donner du jour par de très larges voies d'abord pour éviter des tractions sur les vaisseaux et sur des viscères hors d'état de les supporter.

Une large laparotomie sus- et sous-ombilicale nous a suffi dans le cas présent, mais nous avions sur notre table un écarteur de Tuffier, et nous étions prêts à brancher sur elle en cas de besoin l'incision de la thoraco-phréno-lapaqu'a décrite Jean Quénu.

---

## VACANCES DE NOËL ET DU JOUR DE L'AN

La dernière séance de l'année aura lieu le **mercredi 17 décembre.**
La séance de rentrée est fixée au **mercredi 14 janvier 1948.**


(1) Rouhier (G.). Technique de l'extirpation de la rate brisée dans les traumatismes hypochondraux. *Bull. et Mém. de l'Acad. de Chir.*, 1936, 62, 1042.

---

*Le Secrétaire annuel* : Marcel Boppe.

*Le Gérant* : G. Masson.

Dépôt légal 1947. — 4e trimestre. — Numéro d'ordre 503. — *Masson et Cie*, éditeurs, Paris.
Imprimé par l'Ancne Imprimerie de la Cour d'Appel, 1, rue Cassette, à Paris (France).




# MÉMOIRES DE L'ACADÉMIE DE CHIRURGIL


**Séance du 10 Décembre 1947.**

*Présidence de* M. Pierre Brocq, *président.*

## RAPPORT

## *L'iléo-transversostomie préventive dans les péritonites généralisées appendiculaires,*

par MM. **Badelon** et **Renon** (Marine).

Rapport de M. Barbier.

Un nouveau plaidoyer en faveur de l'iléo-tranversostomie dans les appendicites compliquées nous est adressé par MM. Badelon et Renon. Mais, alors que la grande majorité de ces cas apportés ici depuis le premier rapport de M. Quénu (Acad. de Chirurgie, 28 mai 1941) étaient des occlusions post-opératoires, plus ou moins précoces, dans lesquelles l'*élément mécanique au niveau du foyer opératoire* jouait le rôle prédominant, les observations de MM. Badelon et Renon concernent des malades atteints de péritonite qu'ils estiment *généralisée ;* et, devant les mauvais résultats obtenus par l'anastomose faite secondairement au stade de péritonite confirmée, ils préconisent, dans certains cas où la diffusion de l'infection est à redouter, l'*établissement préventif* de la dérivation du grêle dans le gros intestin. De ces deux points relève l'originalité de leur travail.

Après avoir signalé les conditions, particulières à la Marine, susceptibles de retarder le diagnostic et le traitement d'urgence de la crise d'appendicite, ils font état de 4 observations que l'on peut grouper deux par deux.

Premier groupe : *Iléo-transversostomie secondaire.*

Observation I. — Crise de soixante heures. Aspect de péritonite diffuse. A l'intervention : liquide séro-purulent abondant. Appendice gangrené ; anses rouges, distendues, immobiles. Large drainage ; pénicilline et sulfamides ; aspiration duodénale continue. L'iléus ne cédant pas, trois jours plus tard : iléo-transversostomie au bouton. *Mort* dans les vingt-quatre heures.

Obs. II. — Crise de quarante-huit heures, de forme sévère. A l'intervention : grosse collection méso-cœliaque fétide, cloisonnée en haut par des adhérences ; appendice sphacélé et perforé. Large drainage ; pénicilline locale et intramusculaire ; aspiration duodénale. Amélioration passagère, puis reprise des signes d'occlusion, malgré une fistulisation spontanée de l'intestin dans la plaie opératoire. Le douzième jour : iléo-transversostomie au bouton. *Mort* cinq jours plus tard.

Deuxième groupe : *Iléo-transversostomie préventive au cours de l'appendicectomie.*

Obs. III. — Crise de soixante-douze heures, à forme ambulatoire, de diagnostic incertain. Laparotomie médiane : appendice pelvien gangrené. Pus libre dans le ventre. Fausses membranes sur tout le grêle et le transverse. Appendicectomie et iléo-transversostomie immédiate au bouton ; drainage large. Pénicilline locale et intramusculaire. Rétablissement du transit intestinal le deuxième jour. *Guérison* sans diarrhée.

Obs. IV. — Crise de quarante-huit heures. A l'intervention : collection fétide rétro-cæcale dans laquelle baigne un énorme appendice gangrené. Cæcum, dernière anse iléale et péritoine




Publication périodique mensuelle.

**pariétal œdématiés et de couleur violacée ; abcès fétide du Douglas. Appendicectomie. Le transverse est attiré dans la plaie et iléo-transversostomie au bouton ; large drainage. Rétablissement rapide du transit ; *Guérison*.**

Dans les commentaires qui siuvent leurs observations, MM. Badelon et Renon rappellent l'importance du facteur *distension intestinale* dans le pronostic des péritonites, l'utilité de la vidange de cet intestin distendu et, faisant la comparaison entre l'iléostomie et l'anastomose, donnent leur préférence à cette dernière sous forme d'une *iléo-tranversostomie rapide au bouton*. Enfin, comparant leurs résultats (2 iléo-transversostomies secondaires avec 2 morts, contre 2 iléo-transversostomies préventives avec 2 guérisons) ils proposent de « faire systématiquement cette dernière dans les cas bien évidents de diffusion du processus péritonitique, sans, bien entendu, vouloir en généraliser l'emploi à toute péritonite appendiculaire au début ».

*
* *

Ces observations et ces commentaires appellent quelques réflexions.

Tout d'abord, je voudrais bien mettre en relief la différence fondamentale qui existe entre les cas de MM. Badelon et Renon, et ceux qui ont été rapportés ici, par M. Quénu, par moi-même et par d'autres. Dans les premiers, autour de lésions appendiculaires graves, gangréneuses, on trouve du pus libre, des abcès fétides, des plaques de sphacèle, des anses grêles rouges, œdématiées, couenneuses, immobiles ; en somme tout un ensemble où le *facteur infectieux* est beaucoup plus important que l'obstacle mécanique. Dans les seconds, au contraire, à la suite d'une appendicectomie faite à chaud, à tiède ou même à froid, se constitue plus ou moins précocément un bloc inflammatoire d'anses agglutinées, où la parésie, les adhérences, les plicatures, les compressions interviennent dans une proportion variable, mais où le *facteur mécanique* joue le rôle essentiel, avec, en amont, des anses grêles peu ou pas enflammées, mais progressivement distendues, pleines de gaz et de liquides, conservant longtemps leur contractilité et le pouvoir d'évacuer leur contenu par le court-circuit de l'anastomose. Il n'est pas certain qu'un même traitement convienne à des situations aussi dissemblables.

Ceci dit, je ferai une première réserve, au sujet du titre même du travail de MM. Badelon et Renon : au terme de péritonite *généralisée* qu'ils adoptent, je préférerais celui de *péritonite diffuse* ou *extensive*. Des deux observations du premier groupe, où l'iléo-transversostomie fut pratiquée secondairement parce que les signes d'occlusion persistaient, la deuxième ne peut être appelée péritonite généralisée ; de même pour la deuxième observation du second groupe.

Analysons maintenant les résultats de MM. Badelon et Renon. Les deux malades du premier groupe, réopérés au stade de péritonite diffuse, sont morts, l'un vingt-quatre heures, l'autre, cinq jours après la réintervention, sans que l'on ait pu apprécier le bénéfice tiré de l'anastomose. Cela n'a rien d'étonnant : à ce stade d'iléus paralytique des péritonites diffuses où les anses intestinales uniformément distendues n'ont plus aucune force contractile d'expulsion, où le côlon lui-même est paralysé, l'anastomose grêle-côlon ne peut guère avoir d'efficacité.

L'iléostomie que l'on a parfois pratiquée comme soupape de décharge est, elle aussi, à peu près abandonnée parce qu'on a reconnu son inutilité habituelle.

Si quelques succès ont été enregistrés, tel celui rapporté ici par M. Brocq, d'un enfant traité en pleine péritonite, par iléo-sigmoïdostomie, et guéri, il semble bien qu'à ce stade, la réintervention constitue une opération *inutile*.

Elle ne paraît pas non plus *sans aléas* : sur ces anses altérées et friables, les fils risquent fort de couper, la suture de lâcher. Le bouton qu'ont systématiquement employé MM. Badelon et Renon est peut-être, dans ce cas spécial, préférable. En tous cas, pour que l'anastomose soit légitime, deux conditions

paraissent s'imposer : il faut que l'intestin ait conservé une certaine contractilité et que sa paroi soit assez solide pour supporter sans déchirure les points de suture. Sampson Handley (1), dans un intéressant travail déjà ancien sur le traitement de la péritonite aiguë, admet, un peu schématiquement peut-être, 3 stades successifs dans l'extension de la péritonite : un stade *pelvien* dans lequel seuls sont atteints le côlon pelvien et les dernières anses iléales ; un stade *hypogastrique*, où la distension atteint tout l'iléon ; un stade *généralisé*, où jéjunum, estomac et côlon transverse sont frappés à leur tour. Au premier stade, il pratique une iléo-cæcostomie avec drainage du cæcum ; au second, une cæcostomie avec anastomose du *jéjunum* dans le côlon transverse ; au stade généralisé, aucune dérivation ne lui paraît plus être efficace.

Somme toute, l'aspiration duodénale continue et, si possible, l'aspiration jéjunale au tube de Miller-Abbot réalisent à moins de frais, avec la réhydratation massive, la rechloruration et les méthodes antibiotiques, le traitement de choix des péritonites diffuses appendiculaires ; l'iléo-transversostomie ne semble pas constituer un complément thérapeutique bien efficace.



MM. Badelon et Renon s'en sont bien rendu compte. Aussi dans leurs deux dernières observations, c'est *préventivement*, au cours même de l'appendicectomie, qu'ils ont pratiqué l'iléo-transversostomie, par voie médiane dans un cas, par l'incision iliaque dans l'autre, et leurs deux malades ont guéri. Leur but est de combattre la distension paralytique de l'intestin *dès son début* et d'éviter ainsi l'iléus complet et irréversible.

C'est ce même but qu'ont recherché Gaudier en préconisant l'iléostomie préventive et, plus récemment, Laffite, Suire et Des Mesnards (2) avec leur drainage iléal trans-cæco-valvulaire. MM. Badelon et Renon estiment, avec raison semble-t-il, que, si ce dernier procédé a l'avantage d'une plus grande simplicité, il a, par contre, l'inconvénient de drainer un segment trop court et trop bas situé de l'iléon. Aussi lui préfèrent-ils l'iléo-transversostomie exécutée, soit *in situ*, en attirant dans la plaie iliaque le côlon transverse, soit par une petite incision sus-ombilicale complémentaire.

Leur raisonnement peut paraître juste. Mais alors, puisqu'ils nous disent qu'il n'est pas dans leur intention d'en généraliser les indications à toute péritonite appendiculaire au début, dans quels cas, sur quels signes, sur quelles constatations opératoires l'iléo-tranversostomie sera-t-elle jugée nécessaire ? C'est là un problème qu'il me paraît difficile de résoudre.

L'observation III (contracture abdominale généralisée, anses grêles dilatées, exsudats fibrino-purulents jusqu'au côlon transverse) concerne manifestement une péritonite diffuse. Mais dans l'observation IV, ce sont les lésions gangréneuses rétro-cæcales qui ont motivé l'anastomose, les anses grêles voisines seules étant dilatées. Or, nombre de cas semblables ont évolué favorablement à la suite de la seule appendicectomie et d'un drainage correct, surtout depuis que l'aspiration duodénale continue systématique est venue transformer les suites immédiates et le pronostic des affections à tendance occlusive. Il faudrait donc, à mon avis, un nombre de cas plus considérable que les deux succès de MM. Badelon et Renon pour faire admettre la légitimité de l'iléo-tranversostomie préventive dans le traitement d'urgence des appendicites graves ; et je continuerai, pour ma part, à réserver cette intervention aux *occlusions post-opératoires confirmées* et rebelles aux procédés habituels.

Il n'en reste pas moins vrai que leurs deux malades ont guéri, que le transit

(1) Sampson Handley. *British journal of Surgery*, 12, janvier 1925.
(2) Laffitte, Suire et Des Mesnards. Acad. de Chirurgie, 7 novembre 1945.

intestinal s'est rétabli dans les quarante-huit heures, et que, si difficile que soit l'appréciation de l'efficacité d'une opération préventive, ces deux malades ont paru bénéficier de l'iléo-tranversostomie complémentaire.

Aussi, en dépit des réserves que j'ai cru devoir formuler à la proposition de MM. Badelon et Renon, j'estime que leur travail constitue un apport intéressant à la question des applications de l'iléo-tranversostomie aux occlusions intestinales aiguës et je vous propose de les remercier de nous l'avoir adressé.

M. **Jacques Leveuf** : Dans les péritonites diffuses post-appendiculaires, la stase iléale est consécutive à la paralysie des anses intestinales. Toute anastomose, où qu'elle siège, est parfaitement illogique. Elle peut, en outre, être nocive. Un tel procédé doit être rejeté, d'autant que nous disposons maintenant de l'aspiration continue selon Wangensteen qui lutte avec succès contre la stase iléale, la stase haute en particulier, qui est le point de départ des résorptions les plus toxiques.

M. **Brocq** : Comme Leveuf, je crois que ces opérations d'anastomoses, pratiquées pour prévenir un iléus paralytique au cours des péritonites appendiculaires, ont perdu beaucoup de leur intérêt depuis que les chirurgiens américains, en particulier Wangensteen, nous ont appris les avantages de l'aspiration duodénale.

Personnellement, avec mes assistants, j'ai vu s'améliorer de façon saisissante le pronostic des péritonites appendiculaires par l'emploi précoce et prolongé de l'aspiration duodénale suivant les modalités que j'ai décrites ici et dans *La Presse Médicale* avec Iselin et Eudel.

---

## COMMUNICATIONS

### *Contribution à l'étude biochimique des phlébites et à leur traitement chirurgical* (*),

par M. **René Fontaine,** Associé national,
avec la collaboration de MM. **P. Mandel** et **G. Apprill.**

Des nombreux travaux qui, à l'heure actuelle, sont consacrés aux phlébites, on peut retirer l'impression que le traitement de cette affection est, sinon résolu, tout au moins tout près de l'être. Des statistiques impressionnantes n'ont-elles pas été publiées, montrant la diminution de fréquence des complications veineuses sous l'influence des deux anticoagulants modernes : l'*héparine* et la dicoumarine, dont l'usage peut être scientifiquement contrôlé par la recherche systématique du temps de coagulation respectif du temps de la prothrombine dit « temps de Quick ».

Mais à en juger par notre propre expérience, nous n'avons pas l'impression que ces deux produits solutionnent toute la question de la prophylaxie et du traitement des phlébites débutantes. Et nous ne sommes pas seuls de cet avis. Thébaut et Ward (1) n'ont-ils pas écrit récemment : « Nous avons été découragés par les résultats de l'héparino- et de la dicoumarinothérapie chez des malades chez lesquels une embolie pulmonaire s'était déjà produite .»

Pourquoi en est-il ainsi ? Nous pensons que les échecs de cette médication

(*) Communication faite à la séance du 3 décembre 1947.

(1) Thébaut (B. R.) et Ward (Ch. S.). *Surgery Gynecology Obstetrics*, avril 1947, **84**, n° 4, 385-401.

s'expliquent par le fait que *le temps de coagulation*, que l'on recherche chez les malades traités par l'héparine, et *le temps de prothrombine*, par lequel se contrôle l'emploi de la dicoumarine, ne nous éclairent pas suffisamment sur ce qui se passe en réalité. Voici sur quoi nous basons notre opinion :

### I. — Le contrôle biochimique des phlébites.

Premier cas. — Le 2 mai 1946, Mme S..., âgée de trente-quatre ans, qui avait été opérée d'une appendicite gangréneuse le 19 avril précédent, fait une phlébite droite reconnue au stade de l'œdème périmalléolaire discret. Le taux de la prothrombine est à 150 p. 100 ; la dicoumarine est employée aussitôt (600 milligrammes). Chute impressionnante de la prothrombine qui, en quatre jours, tombe de 150 p. 100 à 12 p. 100, de sorte que nous administrons d'urgence de la vitamine K. Aucun accident hémorragique n'apparaît malgré cette hypoprothrombinémie très marquée. La phlébite progresse, le membre inférieur devenant rapidement énorme, atteint d'un œdème qui persistera d'ailleurs par la suite.

Deuxième cas. — Il en est de même chez Mme K... : appendicite gangréneuse. Phlébite gauche reconnue dès le début. Dicoumarine. La phlébite continue et pourtant la prothrombine, de 109 p. 100 le jour où la phlébite s'est déclarée, a passé en cinq jours à 35 p. 100.

Troisième cas. — Voici, par contre, le cas de M. O... atteint d'un néoplasme du côlon gauche que nous devions laparotomiser. La veille de l'opération il se plaint d'une légère douleur dans le mollet. Œdème périmalléolaire qui augmente le lendemain. La prothrombinémie au départ, avant la dicoumarine, est de 67 p. 100 seulement. Sous l'influence de l'anathrombase, elle tombe rapidement à 27 p. 100 puis à 23 p. 100, et pourtant la phlébite continue une dizaine de jours sans toutefois aboutir à un œdème marqué.

Nous bornerons là l'énumération de nos cas. Ils établissent deux faits :

1° On peut faire une phlébite avec une prothrombinémie faible au départ, nettement en dessous de la normale (voir cas 3).

2° Une hyperprothrombinémie initiale peut parfaitement être ramenée à un chiffre bas, même dangereusement bas, par de la dicoumarine sans que la marche de la phlébite ne soit, en quoi que ce soit, modifiée.

Une notion pratique importante s'en dégage : la prothrombinémie ne constitue pas, à elle seule, un guide suffisant nous permettant d'apprécier la marche d'une phlébite sous l'influence de la dicoumarine.

C'est pourtant à cet examen que se limitent, en général, ceux qui utilisent les anticoagulants. Et encore le plus souvent ne déterminent-ils que le *temps de Quick*. Dans notre expérience personnelle cette épreuve s'est montrée moins utile que la recherche du *taux de la prothrombine* et nous conseillons vivement de toujours pratiquer ces deux examens. Mais cela ne suffit pas, nous venons de le voir. Même pour les cas traités à la dicoumarine, la détermination répétée du *temps de la coagulation* que l'on réserve, en général, aux malades héparinisés, a son importance qu'on ne saurait négliger.

Puis *la recherche de la plaquettose* a certainement été trop dénigrée dans sa valeur. Trop volontiers on dit que ses résultats n'offrent pas grand intérêt. Tel n'est pas notre avis. De fait, deux de nos malades chez lesquels une première petite embolie avait permis de diagnostiquer une phlébite emboligène furent héparinés dès le début des accidents pulmonaires. L'héparine n'empêcha pas l'embolie de se produire. Les malades furent guéris par la désobstruction de la veine. Chez les deux la plaquettose était restée élevée malgré l'héparine, mais elle est redescendue à la normale en quelques jours après la thrombectomie.

Il y a enfin une dernière épreuve biologique dont l'importance nous est apparue très grande au cours de ces derniers mois et sur laquelle nous désirons attirer votre attention. Il s'agit de la réaction de la *dégradation de la thrombine* que nous devons au professeur Lenggenhager, de Berne, dont les travaux sur la coagulation sanguine font autorité. Lenggenhager a décrit sa méthode sous le nom de « Thrombinabbaureaktion ». Guère employée en France, elle ne

semble, en dehors de nous, ne l'avoir été jusqu'ici que par Ivan Bertrand. D. Quivy, J. Debeyre et S. Braillard qui, l'an dernier, lui ont consacré une courte note à la Société de Biologie (2). On y trouvera la technique.

Etudions, à l'aide de cette épreuve, ce qui se passe chez nos malades. Je ne vous montrerai que 3 graphiques correspondant aux 3 malades de tout à l'heure. Intentionnellement nous les avons simplifiés en supprimant la courbe des plaquettes, en négligeant celle du temps de Quick, pour ne conserver que celle du taux de la prothrombine et celle du premier temps de la réaction de Lenggenhager (T L 1) recueilli au bout de trente minutes, celle qui correspond à soixante minutes (T L 2) étant strictement parallèle.

Dans notre premier cas, le jour où commença la phlébite, la prothrombine était à 150 p. 100 ; T. L. 1 à seize secondes au lieu de cinquante secondes qui est la normale, donc très notablement raccourci par un excès de thrombine. Nous donnons de l'anathrombase ; la prothrombine passe à 12 p. 100, chiffre qui devrait logiquement nous inspirer des inquiétudes quant à des accidents hémorragiques éventuels et nous incite à recourir à la vitamine K. Rien d'anormal ne se passe, bien au contraire, la phlébite continue. Regardons T. L. 1, il s'allonge un peu, mais reste notablement en-dessous de la normale, autour de 40 à 45. Donc, malgré une prothrombinémie très basse, l'hypercoagulabilité, démontrée par un T. L. raccourci, persiste en conformité avec la marche clinique de l'affection qui montre une aggravation de la phlébite.

Les constatations sont un peu différentes *dans le deuxième cas.* La phlébite commence avec une hyperprothrombinémie légère (109 p. 100) et malgré T. L. 1 un peu allongé, soixante secondes au lieu de cinquante. Malgré l'anathrombase, la phlébite s'aggrave et aboutit rapidement à un œdème persistant, énorme en dépit d'une hypoprothrombinémie à 53 p. 100. Le T. L. 1 qui s'est notablement raccourci jusqu'à trente-cinq secondes correspond donc, dans ce cas aussi, bien mieux à la marche clinique de l'affection.

Reprenons maintenant *notre troisième cas :* celui qui fit une phlébite spontanée au cours d'un cancer du côlon.

La phlébite commence avec un taux très bas de prothrombine à 67 p. 100. A ce moment, T. L. 1 est à vingt-huit secondes, donc thrombine très augmentée, mais rapidement les deux courbes retournent à la normale. Cliniquement, la phlébite tourne court, permettant la laparotomie quinze jours après son début. Là encore le T. L. a été plus fidèle que la prothrombine.

Nous pourrions multiplier ces exemples, ceux choisis nous paraissent suffisamment démonstratifs pour nous permettre de conclure :

1° Qu'il existe des phlébites par *hypercoagulabilité,* alors que la *prothrombine est normale, voire diminuée.*

2° *Que les malades initialement hyperprothrombinémiques peuvent voir, malgré une hypoprothrombinémie importante, artificiellement provoquée par la dicoumarine, leur phlébite continuer à évoluer et à s'aggraver parce qu'ils gardent dans leur sang un excès de thrombine active.*

Comment cela peut-il s'expliquer ?

La thrombine correspond à la prothrombine activée. Si son taux ne dépendait uniquement que de celui de la prothrombine, les deux courbes : T L et taux de la prothrombine devraient être strictement parallèles. Mais dans l'activation de la prothrombine interviennent deux autres facteurs :

1° *Les sels de calcium,* certainement négligeables puisqu'il y en a assez dans le sang circulant, et

2° La *thromboplastine,* encore appelée « thrombokinase ».

Or, quand on détermine la prothrombine aussi bien par le temps de Quick que par la recherche directe de son taux, on opère avec un excès de thromboplastine ajouté au plasma examiné. Le facteur thromboplastine du malade lui-même se trouve donc éliminé. Dans l'épreuve de Lenggenhager il n'en est pas de même. Un excès de thromboplastine dans le sang circulant peut, malgré un

(2) *C. R. de la Soc. de Biol.,* juin 1946, **140**, nos 11-12, 344.

taux diminué de prothrombine, donner un excès de thrombine active d'où hypercoagulabilité. Nous pensons donc que le manque de parallélisme que nous avons observé dans certains cas de phlébite soit au départ, soit après traitement par la dicoumarine, entre le T L et le taux de la prothrombine, s'explique par un taux exagéré de thromboplastine dans le sang. *En d'autres termes s'il y a des phlébites par hyperprothrombinémie, il y en a vraisemblablement aussi par hyperthromboplastinémie d'où l'intérêt de la recherche systématique de la plaquettose sur laquelle nous avons insisté plus haut. Les plaquettes constituant une des sources importantes de la thromboplastine.*

Plus nous nous penchons sur le problème des phlébites, plus il nous apparaît donc que les choses sont bien moins simples qu'elles ne paraissaient *a priori*. Il ne suffit pas, pour prévenir une phlébite ou faire avorter une complication veineuse débutante, d'allonger le taux de coagulation par l'héparine ou de diminuer le taux de la prothrombine par la dicoumarine. Nous estimons, au contraire, que toute complication veineuse mérite un contrôle biologique précis qui doit comporter à l'heure actuelle la détermination régulière :

1° De la plaquettose ;

2° Du temps de coagulation ;

3° De la prothrombine, en recherchant aussi bien le taux de prothrombine que le temps de Quick ;

4° Le temps de Lenggenhager qui, par opposition avec les examens précédents, permet de prévoir ce qui se passe du côté de la thromboplastine.

Il serait souhaitable enfin que le taux de la thromboplastine puisse être directement déterminé.

Tels sont les faits qui découlent de nos études biochimiques de la thrombose veineuse. S'ils sont loin de nous permettre de comprendre dans son ensemble ce vaste problème de la pathologie chirurgicale, ils nous expliquent déjà pourquoi la thérapeutique anticoagulante connaît et doit connaître des échecs. Ceux-ci ne diminuent en rien la valeur des anticoagulants modernes dont il serait puéril de nier l'intérêt. Il faut donc continuer d'utiliser et l'héparine et la dicoumarine surtout comme prophylactiques des complications veineuses. Ce n'est que lorsque ces substances se sont montrées incapables soit de prévenir une phlébite, soit de la faire avorter à son début qu'une thérapeutique différente peut entrer en ligne de compte. Le moment nous semble donc venu pour vous exposer brièvement la place qu nous reconnaissons au traitement chirurgical dans cette affection et les résultats que nous en avons obtenus.

## II. — Le traitement chirurgical des phlébites.

Le traitement chirurgical doit, à notre avis, intervenir si une phlébite se déclare malgré l'usage préventif des anticoagulants précités ou, si reconnue et traitée dès le début, elle ne s'améliore pas très rapidement avec retour à la normale des différentes épreuves que nous avons énumérées.

Les raisons d'intervenir ne sont d'ailleurs pas les mêmes dans tous les cas :

1° *Les phlébites emboligènes* que les Américains appellent « Phlébothrombosis », doivent être opérées pour barrer la route aux embolies. Il faut s'estimer très heureux quand on a pu reconnaître cette variété de phlébite, ordinairement si discrète, à l'occasion d'une petite embolie qui, trop souvent hélas, n'est que le prélude d'une plus grave. Craignant le pire, il faut alors se hâter d'opérer. En deux ans nous sommes intervenus trois fois pour phlébites emboligènes. Les 3 cas ont été traités par des thrombectomies à partir des veines fémorale primitive ou iliaque externe. Deux fois nous avons, en fin d'opération, réséqué le court segment veineux ayant servi à la phlébotomie, une fois nous avons suturé la veine. Deux choses nous ont étonnés au cours de ces trois interventions :

*a*) La longueur des caillots retirés qui mesuraient de 20 à 35 centimètres.

Elle montre combien est juste l'enseignement de notre maître le professeur Géry concernant l'anatomie pathologique des phlébites (3).

*b*) Nous avons été surpris par la facilité avec laquelle nous avons pu retirer ces caillots. Même au bout de plusieurs semaines, ils n'adhéraient guère à la paroi, alors que dans les cas de *phlegmatia alba dolens* que nous avons opérés, les caillots collaient toujours intimement à la paroi et s'extrayaient avec difficultés, par fragments, nécessitant parfois un véritable curettage. Dans les phlébites emboligènes rien de tel. Nous avons toujours pu enlever les caillots entièrement en une ou deux fois par une phlébotomie très limitée avec la pince à calculs du cholédoque et en nous aidant parfois de l'aspiration complémentaire. Deux faits prouvent que l'extraction du thrombus est complète :

A. L'extrémité céphalique du caillot cruorique est surmontée du caillot blanc qui tranche par sa forme en tête de serpent et par sa couleur sur le reste du thrombus.

B. Un volumineux jet de sang veineux du bout supérieur prouve la liberté de la veine dès que le caillot est entièrement retiré.

Ces deux postulats ont bien été réalisés chez nos trois malades. Comme exemple de ce que l'on peut obtenir dans ces conditions nous citerons très brièvement une seule observation, celle de notre premier malade.

Obs. IV. — Un homme de trente-deux ans est admis pour une fracture ouverte du coude droit le 30 mars 1946. Alors qu'il allait bien, une petite embolie survenue le 15 avril 1946 signe la phlébite emboligène. Traitement par l'héparine. L'hyperplaquettose persiste et de petites embolies se répètent encore deux fois. La température est élevée. Le 4 mai 1946, nous intervenons : découverte des veines fémorales et iliaques qui sont thrombosées à partir du milieu de la cuisse ; la thrombose semble s'étendre sur tout le parcours des veines iliaques, externe et primitive. Incision de la veine fémorale primitive. Extraction facile d'un très long caillot blanc et suivie aussitôt d'un jet de sang veineux important. Le système veineux est désobstrué, résection d'un court segment de la veine fémorale au niveau de la phlébotomie. La plaquettose qui, malgré l'héparine était restée très élevée (520.000), descend à la normale en quelques jours (275.000) ; la température en même temps disparaît et l'œdème de la jambe survenu dès la deuxième embolie cède. Revu au bout de quatorze mois : aucune séquelle de phlébite. Le malade très sportif continue sans fatigue ni œdème résiduel ses ascensions en montagne.

Nous possédons deux autres observations analogues. Dans les deux cas l'amélioration fut tout aussi rapide et spectaculaire. Ces deux malades demeurent guéris, un seul garde au bout d'un an un léger œdème vespéral.

En conséquence, nous estimons qu'il faut être très large d'indications dans les phlébites emboligènes et les opérer dès la première embolie surtout si les réactions biologiques montrent une hypercoagulabilité persistante.

2° Il faut également opérer sans tarder *les phlébites accompagnées d'artériospasme.* L'an dernier nous sommes intervenus dans ces conditions chez un mineur du bassin de la Lorraine, âgé de quarante ans qui, à la suite d'une chute les deux jambes écartées, présentait un syndrome de « phlébite bleue ». La résection d'un segment veineux entièrement thrombosé, long de 11 centimètres et provenant des veines iliaque externe et fémorale primitive, amena la disparition rapide du syndrome ischémique et la régression progressive de l'œdème. Excellent résultat au bout d'un an.

3° Nous arrivons aux indications opératoires *dans les phlébites adhésives, type « phlegmatia alba dolens »*, appelées par les Américains « trombophlébites » ou encore « Milk leg ». Dans ces cas, si le danger d'embolie n'est pas négligeable, il n'en apparaît pas moins comme bien moins grand, car comme nous l'avons déjà dit, les caillots adhèrent alors très rapidement et très intimement à la paroi veineuse. Opératoirement il existe donc bien deux variétés anato-

(3) Voir notre rapport avec H. Redon, au Congrès français de Chirurgie de 1946.

miques de phlébites : l'une caractérisée par des caillots qui restent longtemps flottants, qui donne peu d'œdème mais expose, par contre, aux embolies, et l'autre dans laquelle les thrombus adhèrent vite et qui réalise cliniquement dans sa forme typique la *phlegmatia alba dolens.* A notre avis la crainte des séquelles commande alors l'opération. Ces séquelles sont fréquentes, souvent importantes et toujours ennuyeuses. Chose curieuse, elles semblent augmenter de fréquence à mesure qu'on s'éloigne de la date de la phlébite : réexaminant 100 phlébitiques anciens, non traités chirurgicalement et provenant de la période préhéparinique, G. Bauer de Marienstad trouve :

a) *Des œdèmes* dans tous les cas ;

b) *Des lésions d'induration :* Après cinq ans dans 45 p. 100, après dix ans dans 72 p. 100, après plus de dix ans dans 91 p. 100 des cas.

c) *Des ulcères chroniques :* Après cinq ans dans 20 p. 100, après dix ans dans 52 p. 100, après plus de dix ans dans 79 p. 100 des cas (4).

Selon nos collègues Suédois la fréquence et la gravité de ces séquelles auraient considérablement diminué à la suite du traitement des phlébites par l'héparine, nous l'admettons volontiers. Mais pour les cas qui résistent au traitement anticoagulant, dont il est question ici, l'existence même de ces séquelles nous paraît un argument puissant en faveur du traitement chirurgical de la phlébite.

Aussi nous semble-t-il, un peu schématiquement il est vrai, que le chirurgien doit viser dans *la phlébite emboligène avant tout la prophylaxie de l'embolie massive et dans les phlébites adhésives type* « Phlégmatia alba dolens » *surtout la prévention des séquelles.*

Jusqu'ici nous sommes intervenus précocement dans 5 cas de *Phlegmatia alba :* trois fois nous avons essayé de désobstruer la veine ; une fois dans une phlébite, survenue onze jours après une appendicite gangrèneuse, nous sommes intervenus par voie fémorale le sixième jour après échec de l'anathrombase. La thrombose intéressait les veines fémorales, iliaques, remontant très loin, nous n'avons pas pu déboucher complètement la veine, la plaie appendiculaire largement suppurée nous empêchant de poursuivre notre incision au delà de l'arcade de Fallope. Nous nous sommes donc contentés d'une résection de la veine fémorale superficielle passant, autant vers le bas que vers le haut, en pleine région thrombosée. L'œdème ne régresse que très lentement et très imparfaitement. Six mois plus tard la malade garde un œdème énorme.

Deux fois nous avons réussi à désobstruer complètement les veines bouchées. Ces deux cas comportent des vérifications autopsiques : Dans le premier cas il s'agissait de phlébites cancéreuses spontanées au cours d'un cancer de l'ampoule de Vater avec métastases hépatiques. Successivement, à quelques semaines d'intervalle, les veines fémorales droites puis gauches furent désobstruées. Peu de temps après la malade mourut de sa tumeur maligne. A l'autopsie les veines étaient libres de tout caillot. Il en fut de même pour la deuxième malade :

Phlébite spontanée chez une hypertendue. Thrombectomie à partir de la fémorale superficielle. Excellent résultat. Treize jours plus tard mort brutale en quelques minutes. A l'autopsie pas d'embolie, système veineux libre, mais hémorragie cérébelleuse droite massive avec inondation ventriculaire en rapport avec l'hypertension.

Ces deux observations prouvent qu'il est parfaitement possible de désobstruer par une thrombectomie des veines bouchées sans que celles-ci dans la suite ne se thrombosent à nouveau.

Les deux autres malades ont été phlébectomisées.

Obs. V. — Une malade atteinte de phlébite de la veine fémorale superficielle subit la résection de ce vaisseau depuis le canal de Hunter jusqu'à l'embouchure de la veine fémorale pro-

(4) Bauer (G.). *The Lancet*, 30 mars 1946, 447.

fonde. Résection en terrain sain des deux côtés. Il sagissait d'une grosse phlébite survenue après une cholécystectomie. Après l'opération, disparition rapide de l'œdème. Au bout de six mois, la guérison se maintient sans séquelles.

Obs. VI. — La deuxième malade constitue le seul échec opératoire que nous ayons enregistré dans nos 18 interventions pour phlébites. Femme de soixante-cinq ans souffrant d'un syndrome subocclusif. Le 6 novembre 1946, phlébite spontanée gauche. Le 13 novembre 1946, intervention : découverte des veines fémorale primitive et iliaque qui sont complètement thrombosées. L'artère iliaque primitive adhère fortement à la veine. Au cours de la libération, petite déchirure de l'artère qui doit être suturée latéralement. Résection veineuse sur 12 centimètres. Mort par choc quelques heures après l'opération.

*En somme* : Chaque fois que nous avons pu soit désobstruer complètement la veine, soit réséquer complètement le segment oblitéré, les malades ont vu leurs phlébites s'arrêter et l'œdème disparaître. Quand l'opération demeura incomplète, l'influence de l'opération fut peu marquée, voire nulle.

4° *Phlébites anciennes :* Nous avons opéré tardivement 8 phlébites déjà anciennes dont le début se situait entre six mois et plusieurs années auparavant. Tous ces malades, traités initialement par les méthodes conservatrices, avaient gardé des œdèmes, certains présentaient des lésions d'induration, d'autres des ulcères. Nos interventions ont porté tantôt sur la fémorale superficielle, tantôt sur la primitive, voire sur les veines iliaques. Nos interventions nous ont appris que la phlébite ancienne se traduit macroscopiquement par un aspect blanc nacré du vaisseau qui tranche sur sa couleur bleutée naturelle. Les veines sont aplaties mais, chose importante, elles ne sont que rarement oblitérées. Le plus souvent il persiste une légère lumière latérale qui laisse suinter du sang ou encore le caillot s'est reperméabilisé. A l'intervention on a donc souvent l'impression que l'obstruction est incomplète. Aussi au début de nos recherches, nous est-il arrivé de ne pas avoir le courage de réséquer une veine qui nous paraissait encore partiellement perméable. Trois fois nous nous sommes contentés de la libérer et de terminer par une sympathectomie périartérielle. Tous ces cas, après une amélioration passagère, ont récidivé.

Actuellement nous n'hésitons plus à faire la phlébectomie dans ces cas. L'étendue à donner à la résection est parfois difficile à apprécier car la limite de la zone malade n'est jamais très nette ; la thrombose ne se terminant jamais brusquement. Après vérification trois fois sur cinq phlébectomies, nous pouvons affirmer que les résections furent complètes. Ces 3 malades ont eu d'excellents résultats à distance, contrôlés de six mois à un an et demi après l'opération. Au contraire deux résections incomplètes ont donné un échec total et une améliorations insignifiante.

5° Nous avons enfin opéré *une phlébite suppurée* chez un malade atteint d'un cancer du rectum. La résection de la veine fémorale superficielle suppurée suivie de l'évacuation des caillots qui se prolongeaient jusqu'aux veines iliaques fut suivie d'un succès complet et rapide.

Tels sont nos résultats. Nous en concluons que lorsque la thérapeutique conservatrice a échoué, l'opération est indiquée et qu'il vaut mieux alors opérer le plus rapidement possible, dans les phlébites emboligènes pour barrer la route aux embolies et dans la *Phlegmatia* afin de minimiser les séquelles post-phlébitiques. Mais quelle intervention convient-il alors de faire ?

*Choix de l'intervention.* — Théoriquement nous avons le choix entre : a) *les ligatures veineuses*, b) *les phlébectomies* et c) *les thrombectomies.*

*Les ligatures veineuses* après avoir été autrefois préconisées en France et en Allemagne, nous reviennent maintenant des Etats-Unis où elles sont couramment pratiquées, à titre prophylactique. Mais ce sont surtout *les ligatures veineuses pour phlébites déclarées qui nous intéressent*. Théoriquement l'indication du niveau de la ligature est facile : il faut lier au-dessus du segment thrombosé ; pratiquement le siège de la thrombose n'est pas toujours facile à fixer. Aussi

la *veinographie* apparaît-elle comme indispensable. Nous la pratiquons dans tous les cas.

Dans le but de dépasser, à coup sûr, la limite supérieure de la thrombose, beaucoup de nos collègues américains (Gaston et Folsom (5), Northway et Buxton (6), Veal et Hussey (7), Linton (8), O'Neil (9), Moses (10), Thébaut et Ward (11), d'autres encore, pratiquent maintenant presque systématiquement *la ligature de la veine cave inférieure.* En rapportant 6 observation personnelles Leger et Oudot (12) ont récemment introduit cette méthode en France. Pour nous *la ligature de la veine cave inférieure est uniquement indiquée dans les phlébites emboligènes hautes* lorsque chez des malades gravement atteints on ne vise qu'à une seule chose : les mettre à l'abri de l'embolie massive par une intervention, à la fois facile et rapide. Mais jamais à notre avis ses résultats ne vaudront ceux des thrombectomies réussies. Déjà Allen (13) signale parmi les 13 ligatures de Linton, 3 ulcères post-phlébitiques et on sait qu'en dépit de la ligature de la veine cave certains malades ont vu la phlébite survenir ou continuer en aval. Si donc nous admettons, à la rigueur, la ligature de ce vaisseau, techniquement facile, anatomiquement permise, mais physiologiquement certainement pas indifférente, comme une intervention de nécessité dans les phlébites emboligènes hautes, nous estimons souhaitable de l'éviter chaque fois que faire se peut. Dans les phlébites adhésives pour lesquelles doit primer le souci des séquelles ultérieures, nous ne comprenons pas son intérêt.

Pour nous *la thrombectomie* constitue donc l'opération de choix, aussi bien dans la forme emboligène que, surtout, dans la forme adhésive des phlébites. Du point de vue technique elle est indiscutablement plus longue et plus difficile que la ligature de la veine cave inférieure, facile à pratiquer par voie sous-péritonéale et c'est là la raison pour laquelle nous voudrions la voir réservée aux menacés d'embolies massives. La thrombectomie par contre, s'impose par l'excellence de ses résultats immédiats et tardifs. Chaque fois que nous avons pu la réaliser complètement, les malades ont guéri avec un minimum de séquelles. L'opération vaut donc la peine qu'on s'y attache.

Très vite dans les phlébites adhésives, la thrombectomie peut devenir difficile, sinon irréalisable du fait de l'étendue de la thrombose et de l'adhérence des caillots.

*La phlébectomie*, que M. Leriche a introduit dans la thérapeutique doit alors remplacer la thrombectomie. A condition d'emporter la totalité du segment thrombosé, elle donnera d'excellents résultats. Il ne faut donc pas hésiter à la faire très étendue et dans ce but pratiquer des incisions très longues. Si la phlébographie montre que l'oblitération commence au niveau de la fémorale superficielle, nous dénudons ce vaisseau sur toute l'étendue du triangle de Scarpa. Si ensuite nous nous apercevons que la thrombose, débordant ce segment, atteint la fémorale primitive nous n'hésitons pas à fendre l'arcade, à désinsérer les muscles abdominaux et à isoler les vaisseaux par voie sous-péritonéale jusqu'à la veine cave inférieure.

*En vue d'une thrombectomie* nous incisons alors suivant le cas soit la veine fémorale superficielle, soit la primitive, soit l'iliaque externe sur un très court segment isolé par un fil d'attente. L'extraction du caillot se fait par une pince

(5) Gaston et Folsom (H. N.). *N. England J. M.*, 1945, **233**, 229.
(6) Northway (R. O.) et Buxton (R. W.). *Surgery*, 1945, **18**, 85.
(7) Veal (J. R.) et Hussey (H. H.). *Surgery*, 1945, **17**, 218.
(8) Linton, cité d'après Allen.
(9) O'Neil (E. E. N.). *England J. M.*, **232**, 641.
(10) Moses (W. R.). *N. England J. M.*, 1946, **235**, 1.
(11) Thébaut (B. R.) et Ward (Ch. S.). *Loc. cit.*
(12) Leger et Oudot. *La Presse Médicale*, 4 juin 1947, n° 33, 374
(13) Allen (A. W.). *S. G.*, avril 1947, **84**, n° 4, 519-527.

à cholédoque délicatement manœuvrée et en s'aidant de l'aspirateur en cas de fragmentatiton des caillots. Après débouchage la veine est soit suturée, soit réséquée sur le segment incisé. *En cas de phlébectomie*, au contraire, nous réséquons autant que possible le segment oblitéré y compris les zones de thrombose latérale.

*
* *

Voilà où nous en sommes du traitement chirurgical des phlébites. Nous n'avons pas la prétention de vous en apporter la solution définitive. De longues et patientes recherches sont encore nécessaires pour la modifier. Notre intention était plus modeste. Nous avons essayé de faire le point.

(*Travail de la Clinique de Thérapeutique chirurgicale de Strasbourg*, professeur R. Fontaine.)

## *Anatomie pathologique et traitement des fractures du plateau tibial externe,*

par M. **J. Gosset.**

Nous avons eu l'occasion d'opérer précocément 8 fractures récentes des plateaux tibiaux. La première intervention eut pour objet une fracture comminutive des deux plateaux. Son résultat fut nettement mauvais : ce cas n'aurait pas dû être opéré. Les 7 dernières fractures récentes que nous avons traitées chirurgicalement intéressaient uniquement le plateau tibial externe. Toutes étaient des fractures avec écartement et enfoncement associés dont nous avons pu apprécier très exactement le type au cours de l'opération. Les lésions étaient toujours de même nature avec, bien entendu, des variantes individuelles. Tous ces cas furent opérés selon la même technique. Tous nous ont donné des résultats fonctionnels parfaits que nous avons contrôlés en revoyant récemment tous nos anciens opérés. Par résultat fonctionnel parfait, nous entendons une marche sans boiterie, facile et indolore même en terrain inégal, un genou solide, sans mobilité anormale, une flexion dépassant largement l'angle droit, une station aisée à cloche-pied sur le membre atteint.

L'homogénéité de cette série nous a incité à vous présenter ces cas et à proposer quelques conclusions relatives à l'anatomie pathologique, au mécanisme, au traitement chirurgical et, enfin, au traitement post-opératoire de ces fractures.

L'étude des radiographies de face montre toujours facilement un trait à peu près vertical détachant le tiers exerne du plateau tibial externe et aboutissant en bas, un peu au-dessous de l'articulation tibio-péronière. Aucun de nos cas ne s'accompagnait d'une fracture de l'extrémité supérieure du péroné. Le fragment s'écarte toujours en dehors ; un diastasis se crée entre le fragment et le reste de l'épiphyse tibiale, diastasis que l'on peut mesurer sur le cliché en notant la distance que sépare le bord externe du plateau fracturé du plan vertical tangent au condyle externe du fémur. Mais ce qu'il est essentiel de noter, c'est que le fragment tibial détaché, écarté en dehors, n'était abaissé dans aucun de nos cas. Il restait rigoureusement de niveau avec le plateau tibial interne.

A un examen superficiel, les radiographies de nos opérés semblent correspondre à des lésions différentes, les unes étant essentiellement des fractures-séparation avec écrasement trabéculaire, les autres des fractures avec séparation et enfoncement de la surface articulaire pour prendre l'excellente terminologie adoptée par Gérard Marchant dans son rapport au Congrès d'Orthopédie. Or, l'étude attentive des clichés, et surtout l'exploration opératoire, nous ont montré qu'il existait toujours un fragment important de la partie centrale de la surface

articulaire qui s'était enfoncé dans l'espace dièdre, ouvert en haut, qui sépare l'épiphyse tibiale du fragment principal marginal. En un mot, ces 7 fractures étaient toutes des fractures mixtes avec séparation et enfoncement, et il n'est pas nécessaire de dire que c'est l'anatomie de ces fractures articulaires qui conditionne leur pronostic fonctionnel et doit régir le choix des procédés thérapeutiques. Un assez grand nombre de fractures du plateau tibial externe qui ont été rapportées comme étant des fractures-séparation sans enfoncement, n'ont pas été explorées chirurgicalement. L'examen de certains clichés nous a convaincu qu'il existait presque toujours des fragments médians enfoncés qui étaient passés inaperçus, car l'interprétation de ces radiographies est souvent délicate. Tantôt le fragment articulaire abaissé est très petit : dans ce cas sa face supérieure reste souvent horizontale et apparaît comme un petit trait barrant transversalement l'hiatus fracturaire. On le voit alors sur la radiographie de face. Tantôt le fragment intermédiaire enfoncé représente une pastille grande comme une pièce de 1 à 2 francs et qui, en s'enfonçant, a pris une direction oblique, sa face supérieure regardant généralement en avant et en dehors. C'est alors sur la radiographie de profil qu'on le découvre le mieux. La densité osseuse de la surface articulaire donne à ce fragment enfoncé l'aspect d'une ligne oblique sombre en pleine épiphyse. Au-dessous de lui, des fragments de tissu spongieux épiphysaire irréguliers, écrasés, se dessinent sous forme de taches, plus ou moins sombres qui ne permettent d'acquérir qu'une idée très approximative des tassements épiphysaires.

Tels sont, selon nous, les renseignements fournis par une attentive lecture des clichés. En fait, c'est l'exploration opératoire qui nous a fourni de réelles précisions sur l'anatomie pathologique de nos 7 cas. Du point de vue osseux, 3 éléments sont à considérer.

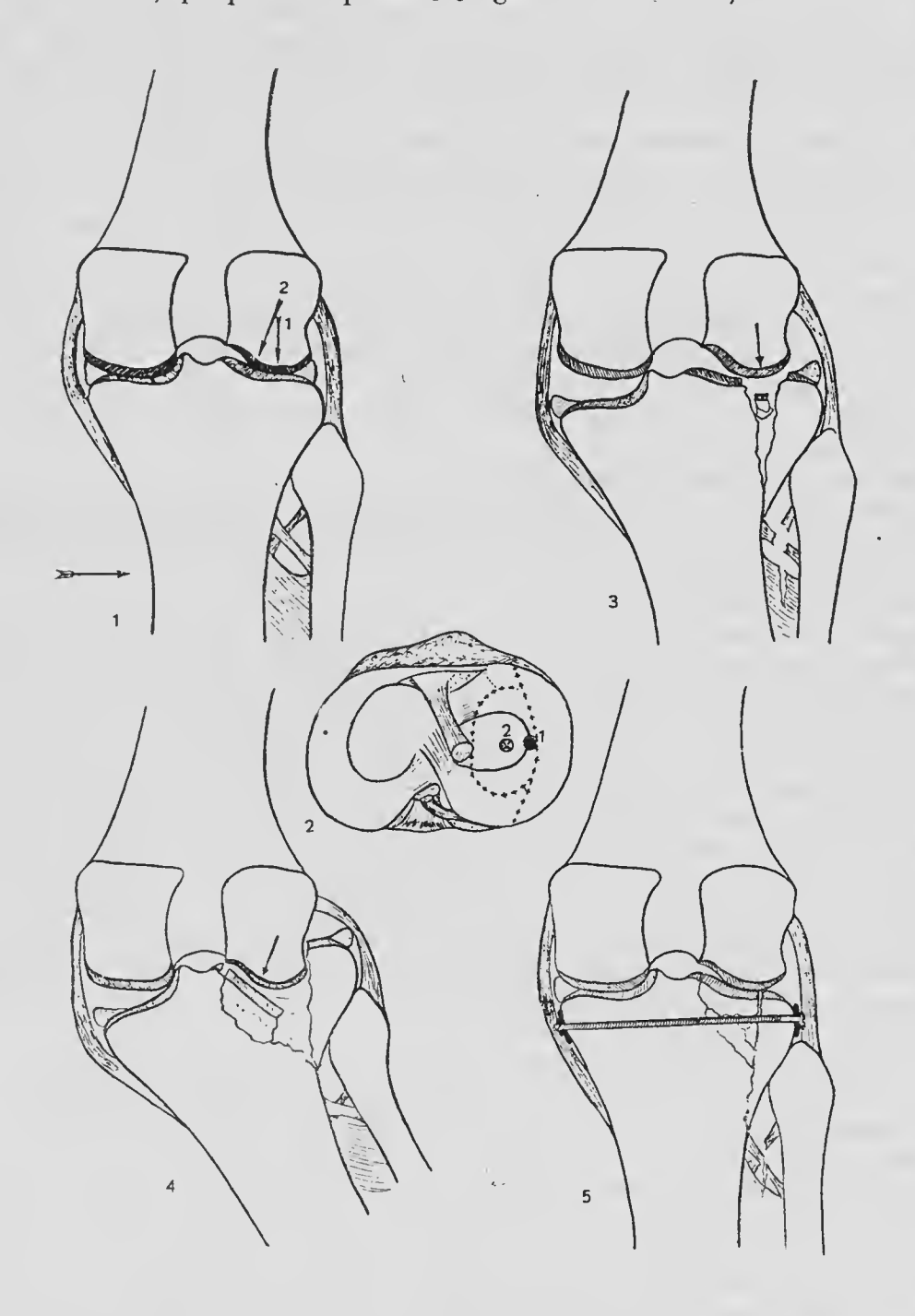
D'abord le fragment externe écarté. C'est une écaille plus ou moins étendue en hauteur, plus ou moins épaisse qui est constituée par la face externe de l'épiphyse tibiale. Le trait descend verticalement, généralement un peu en arrière ou juste au niveau du tubercule de Gerdy. L'exploration opératoire ne nous a, bien entendu, pas permis de nous rendre compte exactement de sa partie inférieure sous-jacente à l'articulation tibio-péronière, et encore moins, de son trajet postérieur. Par contre l'arthrotomie montre la forme du trait articulaire (fig. 2). Il n'est pas sagittal, antéro-postérieur mais, au contraire, semi circulaire, concave en dedans, épousant d'assez près le contour du bord interne du ménisque. En un mot, le fragment détaché a un peu l'aspect d'un demi cône creux à base supérieure. Autrement dit, le fragment écarté en dehors et non abaissé correspond à la partie de la surface articulaire qui est recouverte par le ménisque. Par contre, la zone articulaire enfoncée correspond à la zone centrale du plateau, zone d'appui direct du condyle fémoral.

Le mécanisme générateur de ces fractures est simple, d'ailleurs parfaitement connu, sauf peut-être dans certains détails que nous voudrions souligner. Pour bien le comprendre, il faut se remémorer l'aspect anatomique exact d'une coupe frontale du genou (fig. 1). Tandis que le condyle interne a une large surface d'appui peu convexe sur le plateau tibial, le condyle fémoral externe, très convexe, a une zone d'appui beaucoup plus étroite sur le plateau externe. Dans un mouvement d'abduction violent et si le ligament latéral interne résiste, le plateau tibial externe va percuter de bas en haut contre le condyle fémoral. La résistance s'exerce verticalement selon la direction 1. Il en résulte d'abord un trait vertical avec début de bâillement entre l'épiphyse et le fragment marginal (fig. 3). Si le mouvement d'abduction s'exagère, le condyle fémoral va s'appuyer contre la partie interne du plateau tibial et le comprimer selon la direction oblique indiquée par la flèche *2*. Il en résulte une fracture en pastille de la surface articulaire puis un enfoncement de celle-ci, enfoncement qui accentue encore l'écartement en dehors du fragment externe, à la manière d'un coin que l'on enfonce dans une souche de bois. (fig. 3). Cette description est évidemment schématique et il est

probable que dans la réalité, les deux lésions, la fissure verticale et l'enfoncement central, sont pratiquement simultanées.

Quand, après l'abduction forcée, le membre revient en place (fig. 4), l'enfoncement articulaire persiste et maintient le bâillement fracturaire et l'abduction du fragment marginal.

De cette étude, qui pourrait paraître exagérément détaillée, découlent des faits

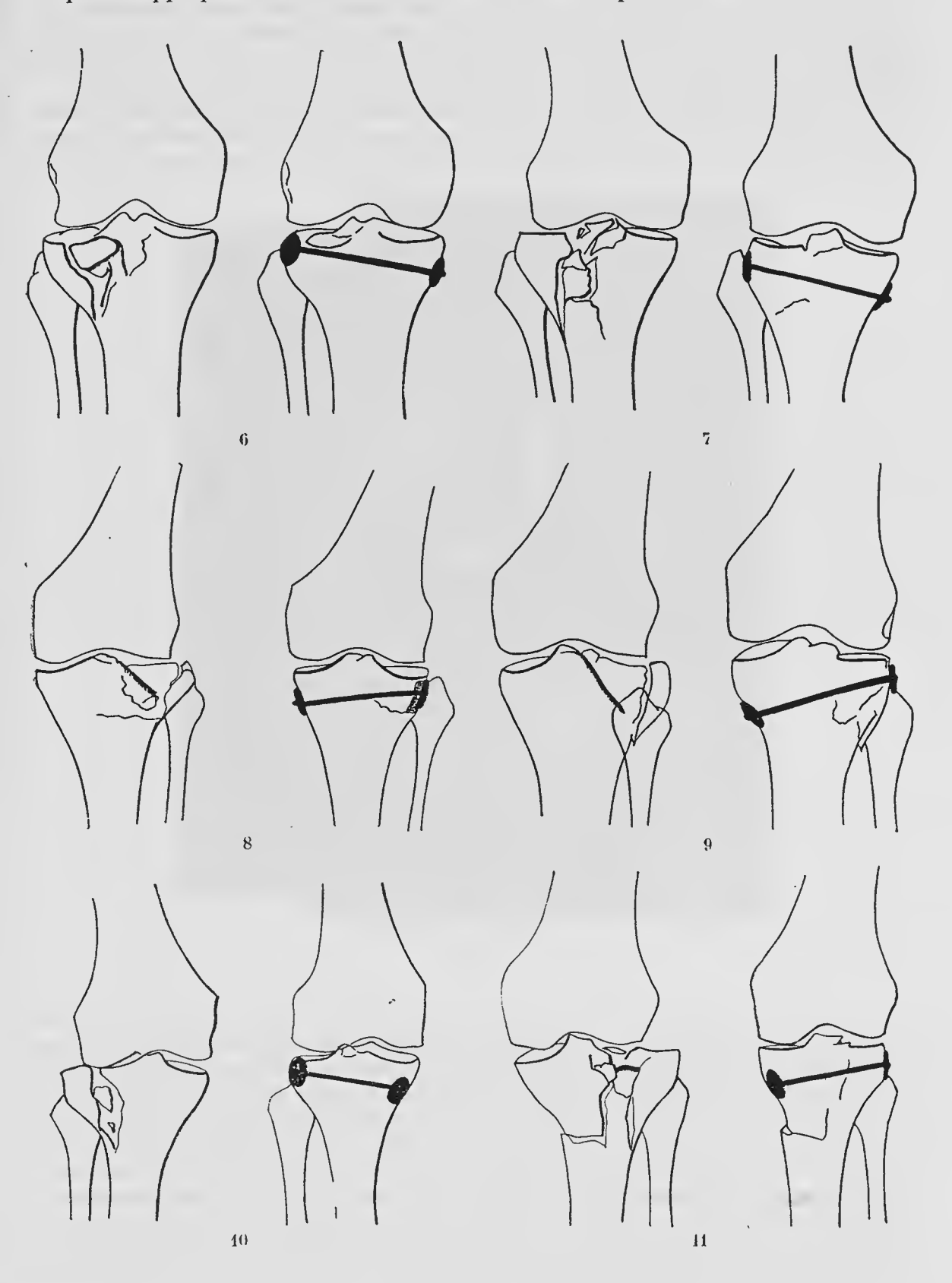



d'importance. Si l'on ne réduit pas la fracture, le condyle fémoral externe n'a plus d'appui tibial ou, plutôt, s'appuiera dans l'écart interfragmentaire que la pression tendra à accentuer.

Toute réduction orthopédique sera vaine car les fragments enfoncés forment coin et s'opposent au rapprochement du fragment marginal et du bloc épiphysaire.

Une reposition chirurgicale tardive est aussi impraticable. La méthode

défendue et appliquée avec succès par Merle l'Aubigné dans les fractures en écuelle ne peut s'appliquer à des lésions semblables à celles que nous avons rencontrées




dans nos 7 cas. On sait que cette méthode consiste à pratiquer tardivement, après consolidation de la fracture, une ostéotomie horizontale sous-articulaire externe. Tout le bloc externe abaissé est relevé puis maintenu en place par des

greffons glissés dans l'ostéotomie. Or, dans tous nos cas, la marge tibiale n'était pas abaissée. L'enfoncement était exclusivement central. Une intervention tardive aurait été irréalisable et surtout un relèvement en bloc du segment épiphysaire externe n'aurait fait qu'aggraver l'état fonctionnel puisque son seul résultat aurait été de créer un varus en laissant persister un vide sous le condyle fémoral.

Il ne nous semble exister qu'un traitement logique, l'intervention chirurgicale précoce. Dans tous nos cas, cette intervention nous a permis d'obtenir une reconstruction presque parfaite de l'épiphyse tibiale, comme en témoignent

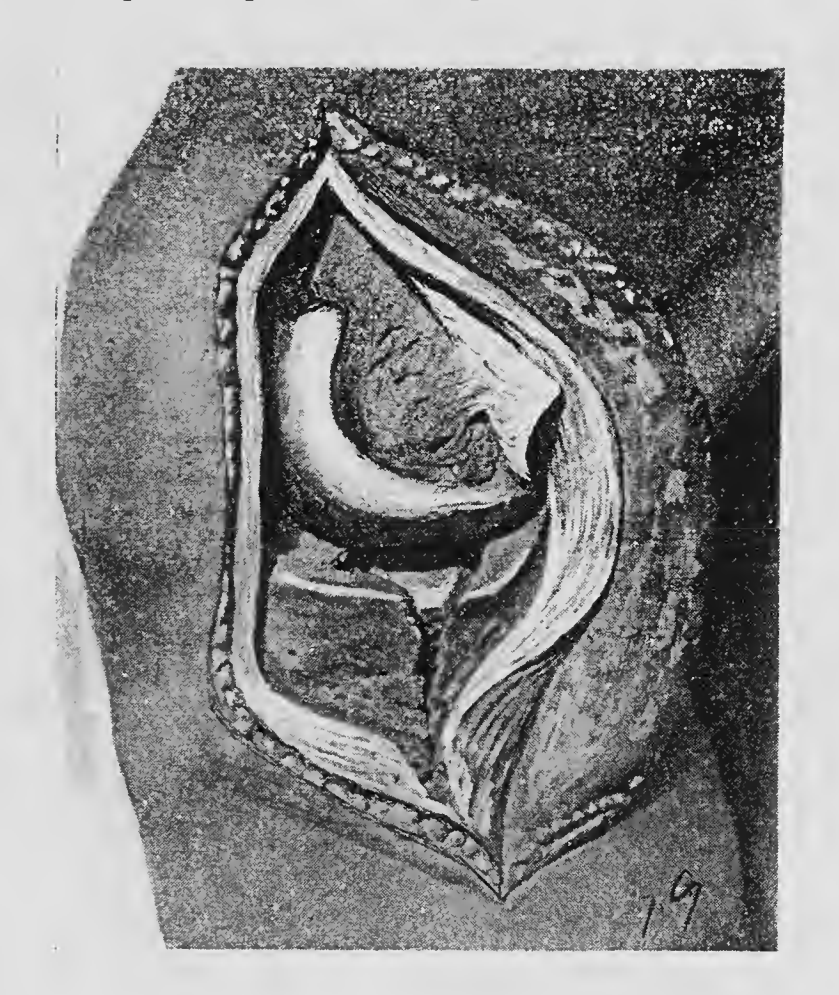


Fig. 12.

les schémas ci-joints et un résultat fonctionnel excellent. Parmi nos observations nous comptons 4 femmes, respectivement de trente-sept, soixante, trente-huit et quarante-trois ans opérées, les deux premières en mars et juillet 1946 à l'Hôtel-Dieu dans le service du professeur Brocq, les deux dernières en juillet 1947 à l'hôpital Chantin ; 3 hommes de trente-quatre, trente-six et soixante et un ans, opérés, le premier à la Salpêtrière, les deux derniers à l'Hôtel-Dieu. Les résultats fonctionnels étant identiques dans tous ces cas, nous ne les décrirons pas individuellement et nous les avons définis au début de ce travail. Ajoutons que tous ces malades ont été aussi radiographiés et photographiés par nous en octobre 1947. Il ne manque à ces 7 dossiers que la radiographie initiale d'un de nos opérés de la Salpêtrière, détruite pendant la guerre, mais dont nous possédons heureusement un calque.

Dans tous les cas, l'opération fut pratiquée de dix à vingt jours après l'accident et conduite de la manière suivante :

Incision verticale pararotulienne externe dont les extrémités se recourbent légèrement en arrière. En haut elle commence à deux travers de doigt au-dessus du bord supérieur de la rotule.

En bas, elle s'arrête à deux travers de doigt au-dessous du tubercule de Gerdy. Dissociation verticale du *fascia lata* et de l'expansion des vastes — ruginage de l'épiphyse tibiale et découverte du fragment marginal. Arthrotomie en équerre avec une branche verticale pararotulienne et une branche horizontale sus-méniscale s'arrêtant en arrière avant le ligament latéral externe que l'on ne voit

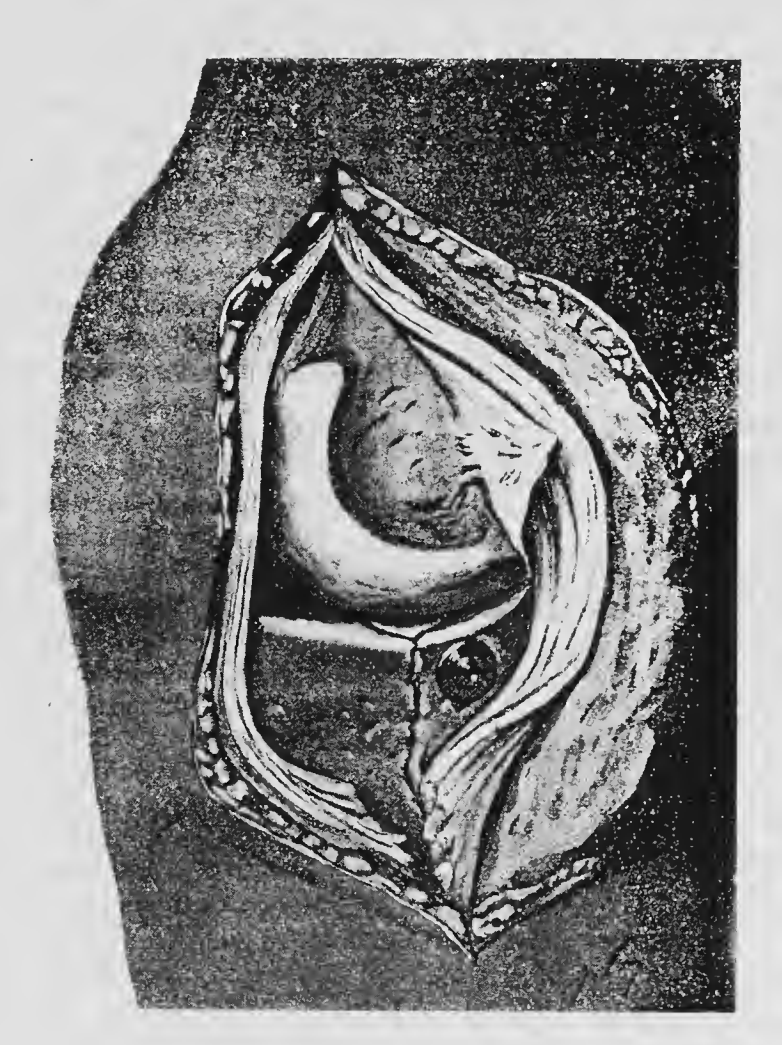


Fig .13.

même pas. Méniscectomie. Ce n'est qu'alors que le foyer de fracture apparaît nettement, surtout en subluxant la rotule en dedans (fig. 12). En s'aidant d'une rugine ou d'un levier quelconque on exagère le baillement du fragment externe et l'on recherche le fragment articulaire abaissé, enfoncé, encastré dans l'épiphyse. Dans 6 cas ce fragment recouvert de cartilage était unique, dans 1 cas, il était divisé en deux. On le soulève, le remet en place où on le coince entre le fragment interne épiphyso-diaphysaire et le fragment externe marginal. Le fragment marginal sera fixé au bloc épiphysaire interne par notre boulon à larges rondelles oscillantes qui donnent un appui solide sur les corticales (fig. 13). Ce qui est frappant, c'est la solidité de la contention que le boulonnage assure non seulement pour le fragment marginal, mais encore pour le fragment articulaire. Que le boulon supprime tout diastasis, c'est évident. Qu'il assure une parfaite fixation du fragment enfoncé, nous n'osions l'espérer. En réalité, il le fait et de deux façons.

D'une part, le fragment articulaire est serré entre les deux fragments principaux, comme une planchette dans un étau. D'autre part, la tige du boulon passant juste au-dessous de la pastille articulaire lui donne un solide soutien (fig. 5). Quoi qu'il en soit, la réduction reste maintenue avec une solidité qui nous a heureusement surpris.

Deux questions subsidiaires peuvent être soulevées. D'abord, y a-t-il lieu de combler systématiquement, à l'aide de greffons, le vide épiphysaire que le tassement trabéculaire a créé et qui apparaît après relèvement du fragment articulaire central ? Sur 7 cas nous ne l'avons fait que trois fois, deux fois avec des greffons ostéopériostiques, une fois avec des greffons iliaques spongieux. Nous sommes loin d'être persuadé de la nécessité absolue de ce comblement. Le boulonnage est-il toujours possible ? Souvent, en effet, la corticale marginale présente des fissures multiples. Six fois nous avons trouvé un fragment externe assez important et solide pour donner un bon appui au boulon. Une fois le fragment externe présentait tellement de traits de refend que le boulonnage habituel s'avérait impossible. Nous avons alors recouru à un artifice. Nous avons prélevé à la face interne du tibia une plaquette osseuse ovoïde qui nous a permis de reconstruire un solide contrefort tibial externe et c'est au centre de cette plaquette que nous avons fait passer notre boulon.

Reconstitution des plans capsulo-ligamentaires aux fils non résorbables. Immobilisation sur attelle de Beckel ou sous plâtre.

Notre technique n'a pas varié et comme jusqu'ici elle nous a donné pleine satisfaction tant par ses résultats immédiats qu'éloignés, nous serions tenté de de ne pas la modifier. Nous savons pourtant qu'on nous reprochera sans doute de faire une arthrotomie sus-méniscale et une méniscectomie systématique. Peut-être vaut-il mieux faire une arthrotomie sous-méniscale et conserver le ménisque quand il n'est pas lésé. Nous l'ignorons. Nous l'essaierons, mais nous nous demandons si l'on peut obtenir ainsi une exploration intra-articulaire aussi parfaite et aisée que celle que donne l'incision que nous avons adoptée.

Selon nous, l'intervention n'est que la partie spectaculaire de la thérapeutique de ces fractures. Les soins post-opératoires ont une importance au moins égale et c'est à leur conduite rigoureuse que nous rapportons la qualité de nos résultats fonctionnels. Toute physiothérapie passive, massages ou mobilisation, a été proscrite chez nos opérés, non que nous méprisions ces procédés, mais parce que nous ne disposions pas de physiothérapeutes assez parfaits pour les appliquer certainement sans fausses manœuvres dangereuses. Tout se borna donc à une mobilisation active réalisée par le malade lui-même. Dès le huitième jour on commence les contractions statiques du quadriceps. Au bout de vingt jours, les flexions et extensions semi-passives de la manière suivante : le malade est couché à plat ventre sur son lit, une corde est fixée par un lac au pied du côté opéré. Elle se réfléchit sur une poulie fixée à la tête du lit puis revient s'attacher au pied sain. La longueur est calculée de telle sorte que la jambe saine soit fléchie quand la jambe fracturée est étendue. Dans ces conditions toute extension de la jambe saine entraîne ou aide la flexion du genou fracturé. Les mouvements sont exclusivement commandés par la volonté du malade. Ils sont donc progressifs, actifs, indolores. A cette période, le seul rôle du chirurgien est de créer l'ambiance psychologique qui éveille chez le malade la volonté de guérir. De ce point de vue, l'invention d'un artifice simple, dû à notre excellent externe Stern, s'est avéré très remarquable. La corde entraîne un index qui se déplace à la tête du lit le long d'une règle graduée. Le malade mesure donc et observe jour après jour ses progrès. Il tient lui-même un graphique de ses progrès et ce petit moyen nous a prouvé à l'évidence qu'il multipliait chez l'opéré le désir de guérir et de regagner vite une fonction parfaite. Deux fois une stagnation en palier du graphique nous a montré qu'un obstacle semblait limiter les progrès. Sous anesthésie intraveineuse, nous avons nous-même procédé à une mobilisation forcée très prudente et, peu de temps

après les malades atteignaient, puis dépassaient l'angle droit. A ce moment il importe d'intensifier les exercices et de faire développer le quadriceps. C'est vers le quarante-cinquième jour que les extensions actives contre un poids sont instituées. Assis au bord d'une table, le malade a son pied ramené en arrière par une corde qui se réfléchit sur des poulies et porte un poids variant de 500 grammes à 5 kilogrammes. La traction aide à la flexion, l'extension active exige d'autant plus de puissance que le poids est plus lourd. La reprise de la marche a été instituée en moyenne vers le soixante-quinzième jour, parfois au soixante-cinquième, plus souvent vers la fin du troisième mois. Nous allongerions exagérément ce travail si nous voulions détailler ici toutes les règles et toutes les précautions de cette mobilisation active dont dépend essentiellement la qualité du résultat fonctionnel. Disons seulement qu'elle s'adresse plus à la volonté du malade et à sa récupération musculaire qu'à son jeu articulaire qui paraît se développer comme par surcroît.

Pour conclure, nous croyons pouvoir formuler les opinions suivantes :

1° Il est de nombreuses fractures du plateau tibial externe qui s'accompagnent d'un enfoncement de la partie centrale de la glène avec abduction du fragment marginal non abaissé.

2° La reposition sanglante précoce par voie combinée intra- et extra-articulaire n'est pas difficile à réaliser. Le boulonnage épiphysaire la maintient solidement.

3° Des soins post-opératoires attentifs nous ont permis d'obtenir une récupération fonctionnelle complète dans les 7 cas que nous avons traités et qui représentent notre statistique intégrale.

M. **Merle d'Aubigné** : Je tiens d'abord à féliciter mon ami Jean Gosset de son intéressante communication et des beaux résultats qu'il nous a présentés. Ils prouveraient, si nous avions encore besoin d'être édifiés sur ce point, son habileté chirurgicale, particulièrement nécessaire dans ces cas que je considère comme difficiles. Mais ce n'est pas, certainement, ce qu'il a cherché à démontrer. A la lumière des cas observés, il nous présente des idées personnelles sur l'anatomie des fractures du plateau tibial externe sur lesquelles je ne suis pas complètement d'accord avec lui.

En premier lieu, dans le type de fracture que nous a montré Jean Gosset, et qui est un des plus fréquents, l'opération qu'il indique peut parfaitement réussir, comme dans les clichés que je vous présente. Mais cette technique n'est pas toujours efficace, comme vous pouvez le voir par cette observation :

Il s'agit d'un cas où il existait bien une lame externe solide sur laquelle j'ai pu appuyer le boulon, mais la zone déprimée centrale était formée, non par un grand fragment, mais par une véritable bouillie osseuse. Le boulonnage a été inefficace : les mouvements de latéralité ont persisté et il a fallu réopérer secondairement par une greffe.

En second lieu, il existe des types tout à fait différents de fracture du plateau tibial externe et je n'ai eu qu'à regarder les diapositifs de ma collection pour en trouver plusieurs exemples, que je vous montre maintenant. La fracture-séparation à trait vertical evec fragment entier n'est pas rare. Elle peut être traitée sans ouvrir le foyer de fracture, par un simple boulonnage, comme le montrent indiscutablement ces radiographies.

Il existe d'autre part des cas dans lesquels le plateau tibial externe est détaché non plus par un trait vertical, mais par une véritable fracture comminutive. Ces cas peuvent parfois être traités par manœuvres externes, en combinant l'adduction de la jambe sur la cuisse à des pressions directes sur le fragment. Voici les radiographies d'une réduction particulièrement satisfaisante obtenue chez un confrère dans les heures qui suivirent l'accident. Dans ces variétés de fractures, le fragment tibial fracturé ne peut être remis en place qu'en créant au-dessous de lui un vide, une perte de substance : le fragment a tendance à

redescendre et à combler ce vide, le boulonnage n'est pas toujours suffisant pour l'empêcher, car la tige filetée, insuffisamment rigide, peut se plier. Voici des radiographies qui le prouvent. Là encore, les mouvements de latéralité persistèrent et une greffe dut être placée sous le plateau tibial.

Enfin, il existe un dernier type de fracture du plateau tibial, dans lequel on a affaire à un affaissement en masse, sans fragment bien délimité. Ces fractures ne peuvent pas être relevées par une opération précoce, car il s'agit, répétons-le, d'écrasement et non de fragment détaché. Il faut attendre que les petits fragments osseux se soient fusionnés par une amorce de consolidation. Au bout de six semaines, il est possible de relever le plateau tibial et de le soutenir par un greffon tibial cunéiforme, suivant la technique que j'ai décrite dans la thèse de Chalochet et dont je vous montre les schémas.

J'avais insisté, dans cette thèse de Chalochet, dans une communication à cette tribune et lors de la discussion au Congrès d'Orthopédie sur le rapport de Gérard-Marchand, sur une distinction que j'estime capitale entre les fractures sous-ligamentaires, dans lesquelles le fragment détaché est relié au fémur dont il reste solidaire par le ligament latéral interne (pour la tubérosité interne), par les fibres antérieures du ligament latéral externe et par la capsule dans les fractures du plateau tibial externe. Ces fractures peuvent être réduites en corrigeant simplement le déplacement de la jambe en varus ou en valgus. Leur traitement est purement orthopédique. L'intervention n'est jamais nécessaire, lorsqu'elles ont été convenablement traitées précocement. Lorsqu'elles n'ont pas été traitées, elles se traduisent, non par une laxité ligamentaire, mais par un véritable cal vicieux, en varus, pour le plateau interne ; en valgus, pour le plateau externe : cette déformation ne peut être corrigée que par une ostéotomie sous tubérositaire.

Au contraire, les fractures supra-ligamentaires se font en quelques sorte à l'intérieur de l'articulation. Leur réduction orthopédique est rarement possible. Leur réduction sanglante précoce est possible lorsqu'il y a un gros fragment et un éclat marginal suffisant pour appuyer un boulon. Les cas que nous a montré Jean Gosset et celui que je viens de projeter le prouvent. Mais dans beaucoup de cas, il n'existe pas de gros fragment, mais de multiples petits fragments et il y a tout avantage à attendre, comme je l'ai montré, après Hulten, cinq à six semaines un début de consolidation pour remonter le plateau basculé et le soutenir par une greffe. J'ajoute que dans ces cas, l'arthrotomie peut être utile pour vérifier l'état des surfaces articulaires, mais je considère comme absolument contre-indiquée l'ablation du ménisque, qui a été défendue par beaucoup d'auteurs. Le danger de déplacement du ménisque est nul après ces fractures qui n'ont qu'une tendance, celle de fixer le fibro-cartillage. D'autre part, celui-ci est très utile pour couvrir et régulariser une surface articulaire abîmée par le traumatisme et éviter les raideurs ou l'arthrite que l'atteinte de ces surfaces risquent de provoquer.

M. **Boppe** : Je voudrais seulement dire que j'approuve les conclusions de Merle d'Aubigné. Dans certains cas de petit fragment intermédiaire enfoncé, on peut reconstituer par boulonnage simple la surface articulaire, le petit fragment restant noyé dans la profondeur de l'épiphyse. D'autre part, certaines fractures communitives peuvent être reconstituées par modelage orthopédique (étau de Böhler). Il faut enfin être aussi ménager que possible du ménisque, son ablation pouvant ultérieurement provoquer des phénomènes d'arthrite déformante douloureuse.

M. **Jean Gosset** : Nous remercions M. d'Aubigné qui a bien voulu souligner la qualité des résultats de nos interventions, mais nous voudrions cependant répondre aux quelques réserves que notre communication lui a suggérées. La question est d'importance, car, si nous avons bien compris notre collègue, il

pense que le type de fracture que nous avons pris comme sujet d'étude est assez rare et que c'est le hasard des séries qui nous a amené à en observer et en opérer 7 cas. Tel n'est certainement pas le cas. Il y a en réalité deux types courants de fractures du plateau tibial externe : la fracture en écuelle avec abaissement en bloc de tout le plateau, forcément associée à une fracture de la tête ou du col du péroné, fracture de pronostic relativement favorable et la fracture avec séparation et enfoncement, qui est celle que nous avons étudiée, fracture grave, de mauvais pronostic fonctionnel. Pour la première, Watson Jones (*Fractures et traumatismes articulaires*, p. 738, édit. 1944) conseille exclusivement le traitement orthopédique. S'il échoue, ou si la fracture n'est vue que tardivement, l'ostéotomie de d'Aubigné avec relèvement et greffe est évidemment une thérapeutique idéale. Pour la seconde, Watson Jones conseille d'essayer d'abord la réduction avec l'étau de Phelps-Gocht. Mais la radiographie qu'il publie démontre l'insuffisance de la méthode, du point de vue anatomique tout au moins, et il n'est pas étonnant que l'auteur anglais insiste sur la gravité du pronostic de ces fractures. Il va jusqu'à dire que si on ne les voit que tardivement on peut être conduit à faire une arthrodèse du genou. C'est pourquoi il reconnaît l'utilité de la reposition sanglante précoce (*avec méniscectomie*), mais omet la fixation qui nous semble essentielle. Bölher insiste de même sur ce type de fractures (p. 1198-1199 et 1202 de l'édition allemande de 1943) et donne la photographie d'une pièce d'autopsie qui montre excellemment l'aspect des lésions articulaires.

Notre seul but était de démontrer la qualité remarquable des résultats que l'on peut attendre d'une réduction chirurgicale précoce avec boulonnage dans ces fractures, car d'autres que nous, Watson Jones et Böhler en particulier, ont assez démontré leur fréquence, leur gravité et l'inefficacité relative des méthodes habituelles de traitement.

---

## ÉLECTION DU BUREAU DE L'ACADÉMIE POUR 1948

*Président* :

Nombre de votants : 56.

| | | |
|---|---|---|
| M. | Sauvé | 53 voix. Elu. |
| | Bulletins blancs | 2 |
| | Bulletin nul | 1 |

*Vice-président* :

Nombre de votants : 56.

| | | |
|---|---|---|
| MM. | Küss | 49 voix. Elu. |
| | Picot | 2 — |
| | Bulletins blancs | 4 |
| | Bulletin nul | 1 |

*Secrétaires annuels* :

MM. Oudard et Raoul-Charles Monod sont nommés secrétaires annuels par acclamations.

M. René Toupet, *trésorier* et M. Henri Redon. *archiviste*, sont maintenus dans leurs fonctions par acclamations.

---

Séance du 17 Décembre 1947.

*Présidence de* M. Pierre Brocq, *président.*

## A PROPOS DU PROCÈS-VERBAL

### *A propos des fractures du plateau tibial externe,*

par M. G. Küss.

M. Charles Lenormant, à la séance du 6 décembre 1933 de notre Compagnie, rapportait deux observations de M. Arnaud concernant des fractures du plateau tibial externe traitées avec succès par la reposition sanglante et la greffe osseuse. Ménégaux, à notre tribune, le 6 novembre 1935, rapportait une observation de Roques enregistrant un succès grâce à cette méthode. Lenormant, à la suite de ce rapport, vous communiquait un cas personnel : même intervention, même succès. René Leriche, le 10 janvier 1934, déclarait rester plutôt fidèle à la reposition sans arthrotomie et déniait aux greffes osseuses utilisées seules, en pareil cas, le rôle important de synthèse que leur attribuaient Lenormant et Arnaud. Notre regretté collègue Jacques-Charles Bloch vous communiquait, le 18 mars 1936, une très intéressante observation d'affaissement de la tubérosité tibiale externe après fracture traitée par vissage ; opération plastique secondaire, arthrotomie, replacement du fragment et comblement de la cavité sous-jacente par une greffe osseuse « *restitutio ad integrum* ». Leriche, le 29 avril 1936, reposait la question : « A propos de 8 observations de traitement sanglant de fractures du plateau tibial. Arthrotomie ou non ? Greffes ou vissage ? » L'analyse de 6 observations lui permettait de dire « qu'il n'est pas légitime d'enseigner que, seule, l'arthrotomie permet une bonne *réduction* des fractures du plateau tibial, puisque (dit-il) j'en ai eu de très bonnes sans ouvrir le genou six fois sur six ». En ce qui concerne le choix entre les greffes ou le vissage, Leriche établit nettement « que la greffe plaît par son apparence de biologie. Mais dans ces questions le problème *mécanique domine* tout d'abord le problème *biologique*. C'est la position inverse de celle que j'indiquais tout à l'heure — dit Leriche — au sujet de l'arthrotomie, où le fait biologique domine le fait opératoire ». Et Leriche concluait : « Pour réussir dans la chirurgie réparatrice des épiphyses, ce n'est pas une greffe qu'il faut, mais une extrême rigueur de réduction et de fixation : la greffe toute seule ne permet qu'un à peu près ». *Pour fixer*, Leriche préfère donc le vissage au seul emploi des greffes.

Personnellement, et malgré les divergences d'opinions des auteurs de ces rapports et de ces communications, j'étais et restais convaincu que seule, la reposition sanglante, après arthrotomie suivie d'enclouage et mieux de vissage de la tubérosité tibiale abaissée du fait de la fracture (et de la tubérosité *interne* aussi bien que de la tubérosité *externe*), pouvait rétablir la restitution intégrale anatomique et fonctionnelle du genou et mettre aussi, ultérieurement, le malade à l'abri des troubles fonctionnels à distance que l'on observe du côté de l'articulation tibio-tarsienne, lorsqu'une fracture d'une tubérosité tibiale n'est pas rigoureusement réduite, du fait du *genu valgum* (fracture du condyle externe) ou du *genu varum* (fracture du condyle interne) qui accompagne cette insuffisance de réduction.

Il est capital, en effet, dans tout mode de traitement des fractures du fémur ou du tibia, de mettre les trois articulations du membre inférieur (hanche, genou, tibio-tarsienne) à même de fonctionner dans des plans rigoureusement parallèles, de les rétablir en ces plans alors que, du fait d'une frac-

ture, ce parallélisme est détruit en totalité ou en partie. Les articulations du membre inférieur se peuvent comparer à la ferrure d'une porte composée de trois pentures. Lorsque l'axe d'un gond est dévié ou que la surface de rotation de la paumelle d'une seule de ces pentures présente une déclinaison anormale, les deux autres pentures n'étant plus de niveau avec elle, en souffrent et s'usent dans leurs éléments respectifs.

Tous les chirurgiens savent et peuvent prévoir sûrement, par exemple, de quel côté interne ou externe de l'articulation tibio-tarsienne se produiront souffrances, douleurs, lésions articulaires, usure des cartilages articulaires, tassement, éculement du tissu osseux, selon que la fracture intéresse la partie externe ou interne du plateau tibial. Seule, à notre avis, la reposition sanglante de la tubérosité tibiale fracturée et affaissée, reposition qui doit être faite, pour être bien faite, sous le contrôle de la vue et qui doit être absolument parfaite, amènera sûrement la *restitutio ad integrum* fonctionnelle du genou parce qu'il y aura eu restitution anatomique parfaite et garantira également l'intégrité fonctionnelle et anatomique des articulations voisines.

Sans arthrotomie, comment peut-on se rendre compte, comment peut-on *voir* que la restitution anatomique est parfaite ? L'arthrotomie permet, en outre, de *voir* les lésions articulaires connexes qui peuvent accompagner les fractures du plateau tibial et d'y remédier. Ce n'est que dans sa deuxième opération, après échec de la première, ce n'est qu'après l'arthrotomie que J.-Charles Bloch, et après méniscectomie, put voir et enlever « une couche de fibro-cartilage *irrégulier* qui recouvrait le tableau tibial ». L'arthrotomie seule permet de voir les lésions des ménisques qui accompagnent parfois les fractures du plateau tibial et, ces lésions reconnues, d'y obvier par une méniscectomie le plus souvent. C'est là également l'opinion de Roux-Berger qui a publié les résultats de ses opérations dans la thèse de son élève Politis. Brocq qualifie également de *nécessaire* l'arthrotomie dans les fractures condyliennes du tibia.

C'est en partisan convaincu de l'arthrotomie que j'ai, depuis 1936 et jusqu'en 1939, dans mon service de la Pitié, toujours opéré par reposition sanglante et vissage, sans méniscectomie, les fractures des tubérosités tibiales externes ou internes (1 externe et 2 internes) que j'ai eu à traiter et celà avec des résultats excellents et sans avoir eu à enregistrer les « souffrances » anatomiques et fonctionnelles que j'avais toujours observées au niveau de l'articulation tibio-tarsienne quand je me bornais à faire (?) une réduction par des manœuvres externes, dites à tort *orthopédiques*. Car ces manœuvres ne remettent rien *droit*, c'est-à-dire à sa juste place et, en vérité, quand elles réduisent, elles réduisent si mal et si incomplètement qu'on peut dire qu'elles ne réduisent pas.

En conclusion, je suis et reste donc, pour ces variétés de fractures, partisan déterminé de la reposition sanglante après arthrotomie — quant à leur *réduction*, et en ce qui concerne leur *contention*, après réduction à ciel ouvert, je reste partisan du vissage, pour les mêmes raisons mécaniques que Leriche. Les greffes osseuses ne suffisent pas à elles seules à maintenir, à fixer le fragment reposé. Elles ne sauraient être considérées comme un moyen de synthèse suffisant réduit à lui-même. Elles peuvent être employées pour boucher la cavité sous-jacente au fragment tibial remis à son niveau normal dans le cas où cette cavité est de grandes dimensions ; peronnellement, je n'ai pas eu à les employer et mes résultats ont été, néanmoins, excellents.

---

## RAPPORT

### *Quatre cas de fractures graves de la ceinture pelvienne traités par la mobilisation active immédiate,*

par MM. **J. Huguier** et **R. Chevillotte.**

Rapport de M. J. Braine.

MM. Huguier et Chevillotte vous ont présenté ici même, à la séance du 10 décembre, 4 malades entrés dans le service de notre regretté collègue P.-A. Huet et porteurs de fractures interrompant la continuité de la ceinture pelvienne ; un résultat fonctionnel très satisfaisant a été obtenu chez eux, dans des délais très rapides.

L'un présentait une fracture à traits verticaux intéressant les 2 pubis, les 2 branches ischio-pubiennes et l'aileron sacré ; elle avait entraîné une rupture intrapéritonéale de la vessie, qui nécessita une laparotomie et une suture vésicale immédiate.

Parmi les trois autres cas, deux fois un trait intéressait la cavité cotyloïde et deux fois il s'agissait d'une disjonction très importante de la symphyse, associée à une fracture du pubis et de la branche ischio-pubienne (par choc direct).

Mis à part le premier malade pour lequel on n'a pu obtenir une mobilisation active des membres inférieurs qu'au bout de trois semaines, les trois autres sont parvenus à décoller le pied du plan du lit très rapidement. Le lever fut autorisé dès la disparition de toute douleur entre trente-deux à quarante-cinq jours après l'accident ; seul le premier malade n'a marché qu'au soixantième jour.

Le résultat, tel qu'il se présente après six mois, pour 3 de ces malades, est excellent ; ils ont retrouvé l'intégrité de leurs mouvements sans séquelle et ont repris leurs occupations normalement ; le premier, mobilisé plus tardivement, conserve une légère boiterie, du fait d'un raccourcissement de 4 centimètres, bien compensé par une semelle ; il présente quelques douleurs à la marche prolongée.

Les auteurs concluent à l'heureux résultat de leur thérapeutique par la mobilisation précoce ; c'est une donnée intéressante comparativement à ce que nous apportaient les statistiques des compagnies d'assurances. On relève en effet que, pour de telles fractures, la durée d'invalidité complète variait entre deux cents et cent vingt-quatre jours, avec une incapacité permanente partielle de 39 p. 100 à 21 p. 100.

Les auteurs insistent d'autre part sur la fréquence relative des fractures du cotyle et des disjonctions symphysaires ; MM. Huguier et Chatelin, dans leurs statistiques récentes, les évaluent respectivement à 14 p. 100 et 17 p. 100 ; les fractures classiques doubles verticales du bassin ne sont relevées que dans 7 p. 100 des cas.

Nous saurons gré à MM. Huguier et Chevillotte de nous avoir apporté leurs observations avec les radiographies et montré leurs malades guéris. Il semble bien que de gros dégâts osseux avec déplacements importants et large interruption de l'anneau pelvien, puissent être guéris rapidement, avec restauration fonctionnelle à peu près intégrale, grâce à la mobilisation très rapide des membres inférieurs que ces auteurs préconisent.

---

## COMMUNICATION

### *Traitement chirurgical et résultats dans 61 cas de pseudarthrose du membre inférieur,*

par M. **Merle d'Aubigné.**

J'ai communiqué à cette tribune, il y a deux ans, en vous présentant quelques malades, les résultats de notre expérience dans les pertes de substance du membre supérieur. J'avais annoncé alors qu'un plus long délai était nécessaire pour apprécier les résultats au niveau du membre inférieur, en raison de la fréquence des infections graves, de la longue durée des consolidations.

Nous disposons aujourd'hui de 61 observations complètes comportant l'expérience de trois ans au Centre de Chirurgie réparatrice. Au cours de cette période, nous avons pu améliorer progressivement nos indications et notre technique, grâce à l'étude serrée des suites opératoires et surtout des échecs et des complications.

Je me suis limité à l'étude des pseudarthroses diaphysaires, l'étude des réparations d'extrémités articulaires constituant un chapitre tout à fait différent.

Par contre, j'ai cru devoir réunir les pseudarthroses avec ou sans pertes de substance, non que leur traitement soit identique, mais parce que ces deux catégories ne sont pas aussi rigoureusement séparées qu'on pourrait le croire.

En effet, au membre inférieur, dans de nombreux cas, une perte de substance limitée peut être supprimée par rapprochement des extrémités osseuses, en faisant au besoin, à la jambe, une ostéotomie du péroné. Lorsque la perte de substance est trop importante, il y a intérêt, pour éviter un raccourissement trop grand du membre, à maintenir ou même à augmenter l'écart des fragments au moyen de la greffe osseuse. Nous classons donc comme pertes de substance celles dans lesquelles cet écart a été maintenu et, comme pseudarthroses simples, des cas dont la plupart présentèrent cependant une perte de substance, mais où les extrémités des fragments principaux ont été mises ou sont restées en contact.

Ceci posé, notre matériel se décompose de la façon suivante :

| | PSEUDARTHROSES simples | PERTES DE SUBSTANCE | TOTAL |
|---|---|---|---|
| Fémur | 16 cas. | 4 cas. | 20 cas. |
| Tibia | 28 cas. | 13 cas. | 41 cas. |
| Total | 44 cas. | 17 cas. | 61 cas. |

L'étiologie et la gravité des cas est indiquée par le tableau suivant :

TABLEAU I.

| | FRACTURES OUVERTES | | | FRACTURES FERMÉES | | |
|---|---|---|---|---|---|---|
| | simples | opérées | infectées | simples | opérées | opérées et infectées |
| Fémur | 1 | 3 | 7 | 5 | 3 | 2 |
| Tibia | 3 | 7 | 16 | 5 | 9 | 2 |

Au total, sur 61 cas, nous trouvons seulement 10 fractures simples, les 51 autres ayant été ouvertes par le traumatisme et opérées ailleurs, souvent plusieurs fois, et 26 gravement infectées.

Sur les 20 fractures du fémur, 11 accidents et 9 fractures par balle ou éclat.

Sur les 41 tibias, 19 accidents et 22 fractures de guerre.

Ces chiffres confirment la notion qu'avec les fractures de guerre et les broiements de la pratique civile, les *ostéosynthèses* manquées sont une cause très importante des pseudarthroses.

Principes généraux de traitement. — Le traitement des pseudarthroses des membres inférieurs est, dans l'ensemble, beaucoup plus difficile qu'au membre supérieur : les réveils infectieux sont plus fréquents et plus graves, le shock est à redouter, les échecs sont plus fréquents. C'est dire que la technique du traitement doit être encore plus rigoureuse. Les points suivants nous semblent d'importance capitale :

*Moment de l'intervention.* — Il faut attendre au moins quatre mois, pour la jambe, six mois pour le fémur, après la fermeture complète de la peau.

*Préparation du malade.* — Du point de vue général, le blessé doit être parfaitement préparé : « l'impression clinique » nous paraît aussi importante à ce point de vue que les examens de laboratoire, en particulier l'indispensable étude de la protéinémie ; il faut attendre, envoyer ces blessés en convalescence, les soumettre à un régime hyperalbuminé si nécessaire avant de les opérer.

Du point de vue local, le revêtement cutané doit être parfait. A la jambe, l'expérience nous a montré que le mauvais état de la cicatrice est la principale cause d'échec. Nous pratiquons toujours, à la jambe, dans un premier temps, l'excision des cicatrices cutanées et leur remplacement par un lambeau pédiculé pris sur l'autre mollet : la technique de cette transplantation doit être parfaite. Il ne faut pas opérer avant que la cicatrice ne soit devenue souple et bien vivante, sous peine de voir survenir un sphacèle du lambeau, ce qui signifierait un échec presque certain. Deux mois sont un délai minimum entre l'opératon cutanée et l'opération osseuse.

*Conditions de l'opération osseuse.* — Il s'agit, surtout au fémur, d'opérations longues et shockantes. Si les conditions ne sont pas parfaites, le risque vital est important. Sur 36 interventions pour cals vicieux ou pseudarthroses du fémur, la plupart très graves, nous n'avons eu aucun décès. Ce résultat est dû, pour la plus grande part, au bon examen préalable des malades par notre Chef de Laboratoire, Le D[r] Lassner, et à l'excellente organisation d'anesthésie et de réanimation sous la direction de notre ami le D[r] Kern. L'anesthésie au pentothal-protoxyde d'azote, complétée au besoin par le curare, est parfaite dans ces cas. Mais le point capital est de parer à la perte de sang, toujours très importante dans ces interventions sur le fémur : nous opérons sous aspiration et le sang perdu est restitué pendant l'intervention sous forme de plasma et de sang conservé. Nous avons l'impression très forte, sinon la certitude, qu'au moins 2 ou 3 de nos opérés n'auraient pas survécu à l'intervention sans ces précautions.

Enfin, nous croyons fermement qu'il est capital d'employer une technique aussi peu traumatisante que possible, d'opérer à bout d'instrument, en réduisant au minimum les manœuvres de force.

*Résection osseuse.* — Il est presque toujours nécessaire pour arriver à remettre bout à bout des extrémités osseuses saines, de réséquer un peu de chaque fragment. Cette résection doit obéir à deux principes :

1° Elle doit être aussi économique que possible, afin qu'après réduction, les deux fragments exercent une *forte pression* l'un sur l'autre ;

2° Elle doit obtenir *la plus large surface de contact* possible des surfaces avivées : toutes les fois qu'un chevauchement ne peut pas être corrigé, il faut tailler les fragments en biseau ; pour cette taille, dont l'angle doit être très exactement calculé, la scie électrique alternative rend les plus grands services.

Par contre, lorsque les fragments sont bout à bout et correctement alignés comme dans les pseudarthroses après ostéosynthèse), il est inutile de faire aucune résection ni avivement des extrémités : la greffe peut être appliquée sur une face latérale avivée.

Méthodes de traitement. — Nous avons employé tantôt l'ostéosynthèse simple, en particulier par enclouage médullaire, tantôt la greffe osseuse seule, tantôt l'ostéosynthèse combinée à la greffe.

C'est par l'étude des résultats obtenus que nous voudrions démontrer la valeur respective de ces méthodes.

Nous les étudierons successivement :

I. Dans les pseudarthroses simples, avec contact des extrémités ;

II. Dans les comblements de pertes de substance.

I. Pseudarthroses simples (fragments en contact). — A. *Fémur.*

Tableau II. — Pseudarthroses du fémur (16 cas) traitées sans allongement.

| | Nombre d'opérations | Consolidation | | | | |
|---|---|---|---|---|---|---|
| | | normale | retardée avec incidents | p. 100 | Echecs | Durée moyenne en mois |
| Ostéosynthèse métallique : | | | | | | |
| Cercles | 1 | 1 | » | » | » | 5 |
| Clou de Kuntscher | 10 | 7 | 2 | 90 | 1 (1) | 5 |
| Greffe : | | | | | | |
| Iliaque | 1 (après clou). | 1 | » | » | » | 3 |
| Tibiale | 1 | 1 | » | » | » | 5 |
| Par glissement | 1 | 1 | » | » | » | 3 |
| Clou de Kuntscher + greffe tibiale. | 3 | 3 | » | » | » | 3 |
| Total : | | | | | | |
| Opérations | 17 | 14 | 2 | 94 | 1 | |
| Cas | 16 | 13 | 2 | 93 | 1 | |

(1) Marche avec un cal douloureux et radiologiquement médiocre.

L'ostéosynthèse par clou de Küntscher nous paraît supérieure aux plaques vissées, tant par la simplicité de son emploi que par la solidité de son montage. Elle évite une dénudation trop étendue des fragments. Elle permet la mobilisation assez précoce des articulations, avantage capital chez ces blessés qui ont déjà subi, le plus souvent, de nombreux mois d'immobilisation plâtrée.

Cependant, sur les 10 cas où il a été employé seul, nous trouvons, à côté de 7 consolidations rapides, 3 cas moins satisfaisants. Dans 2 cas, il s'est produit, au cinquième et septième mois, une *fracture du clou*, avec légère inflexion : il fallut enlever les fragments du clou et faire une greffe complémentaire qui aboutit, enfin, à la consolidation. Le troisième cas, après ablation d'un clou légèrement incurvé, au huitième mois, garde un cal médiocre et douloureux, quoique assez solide pour l'appui.

La greffe seule est moins satisfaisante, en raison du danger considérable de fracture du greffon qui rend nécessaire une immobilisation plâtrée très prolongée. Elle n'est indiquée qu'aux points où le clou n'est pas utilisable, près des extrémités supérieure et inférieure.

Le clou combiné d'emblée à la greffe nous paraît la méthode de choix : il ne nous a donné que des succès.

B. *Jambe.*

TABLEAU III. — **Pseudarthroses du tibia (28 cas) sans pertes de substance importantes.**

| | NOMBRE d'opérations | CONSOLIDATION | | | ÉCHECS | DURÉE moyenne de consolidation en mois |
|---|---|---|---|---|---|---|
| | | normale | retardée ou avec incidents | p. 100 | | |
| Ostéosynthèse métallique : | | | | | | |
| Plaque | 4 | 4 | » | » | » | 5 |
| Clou | 2 | 1 | » | » | 1 | » |
| Boutons ou vis | 2 | 2 | » | » | » | 3 |
| Greffe : | | | | | | |
| Par glissement | 12 | 7 | 3 | 83 | 2 | 6 |
| Tibiale côté opposé | 6 | 6 | » | 100 | » | 4 |
| Iliaque | 3 | 3 | » | » | » | 6 |
| Clou + greffe | 1 | 1 | » | » | » | 5 |
| Total : | | | | | | |
| Opérations | 30 | 24 | 3 | 90 | 3 | |
| Cas | 28 | 25 | 2 | 96 | 1 | |

*L'ostéosynthèse simple* par vis plutôt que par cercles donne des succès réguliers quand les fragments présentent un long biseau ; c'est exceptionnel.

Le clou nous a paru peu indiqué à la jambe : son introduction est difficile dans les fragments raréfiés. Il ne nous a donné qu'un succès sur 2 cas. Associé à la greffe, il peut rendre service dans les pseudarthroses haut situées.

Dans tous les autres cas, *la greffe tibiale rigide* est la méthode de choix ; nous employons toujours la greffe exactement encastrée. Nous considérons la greffe prise du côté opposé, qui ne nous a donné que des succès, comme supérieure à la greffe par glissement qui n'a réussi que dix fois sur douze dont trois fois avec des incidents (fractures du greffon) qui ont beaucoup retardé la guérison.

II. PERTES DE SUBSTANCE. — Quand la perte de substance est telle qu'il faut absolument la combler sous peine d'un raccourcissement excessif, le problème est beaucoup plus difficile.

Nous avons employé deux techniques :

1° Le clou de Küntscher associé à des greffes de tissu spongieux placées dans la perte de substance ;

2° La greffe tibiale rigide combinée à des greffons spongieux iliaques.

*Le clou de Küntscher associé aux greffes iliaques* ne nous a donné qu'un succès et deux demi-succès sur 5 cas. Dans *tous* les cas, il s'est produit un réveil infectieux grave, avec élimination de greffons. Dans les 2 cas de fémur, ce réveil s'est accompagné de signes généraux graves ; le membre et même la vie de ces blessés ont été en grand danger pendant plusieurs mois. Finalement, des deux fémurs, l'un est consolidé et fermé ; j'ai le plaisir de vous le présenter aujourd'hui ; l'autre garde une fistule et un cal insuffisant.

Des trois jambes, l'une a comblé sa perte de substance, mais sa consolidation est encore incomplète, malgré une deuxième greffe ; une deuxième a été amputée ; la troisième, après un échec complet, a été réopérée et est aujourd'hui consolidée.

TABLEAU IV. — **Pseudarthroses du tibia (13 cas) avec pertes de substance importantes.**

| | NOMBRE d'opérations | CONSOLIDATION normale | CONSOLIDATION retardée ou avec incidents | CONSOLIDATION p. 100 | ÉCHECS | DURÉE moyenne de consolidation |
|---|---|---|---|---|---|---|
| Greffe iliaque : | | | | | | |
| Seule | 1 | » | » | » | 1 | Réopéré. |
| + clou de K | 3 | 0 | 1 (1) | 35 | 2 | 1 amputation. |
| Greffe tibiale : | | | | | | |
| Encastrée | 1 | » | 1 (1) | » | » | 1 réopéré |
| Par glissement | 1 | 1 | » | » | » | 8 mois. |
| Greffe tibiale + greffe spongieuse. | 10 | 9 | » | 90 | 1 | 6 mois (1 en traitement). |
| Total : | | | | | | |
| Opérations | 16 | 9 | 3 | 64 | 4 | 1 en traitement. |
| Cas | 14 | 10 | 2 | 83 | 2 | 1 en traitement. |

(1) Greffe iliaque complémentaire.

TABLEAU V. — **Pseudarthroses du fémur (3 cas) traitées avec allongement.**

| MÉTHODE EMPLOYÉE | SUITES OPÉRATOIRES | RÉSULTATS |
|---|---|---|
| 1° *Clou de Kuntscher + greffe iliaque* : | | |
| Obs. Men... Perte de substance : 12 centimètres. | Réveil infectieux très grave. Suppuration profonde et prolongée jusqu'à l'ablation de clou. Élimination d'une partie des greffons. | Consolidation 15 mois. |
| Obs. Drou... Perte de substance : 12 centimètres. | | Consolidation 14 mois. |
| 2° *Greffe tibiale + greffe iliaque* : | | |
| Obs. Ham... Perte de substance : 10 centimètres. | Simples. Pas de réveil infectieux. | Consolidation en 5 mois. 6e mois : fracture du greffon sous culotte plâtrée. Nouvelle greffe. Actuellement consolidé. |

Au contraire *la greffe tibiale associée aux greffes spongieuses* figure dans notre statistique pour 12 cas (2 fémurs et 10 tibias) avec 11 consolidations satisfaisantes.

Je vous présente l'un de ces fémurs qui avait une perte de substance sous-trochantérienne de 12 centimètres : il a aujourd'hui un membre solide avec seulement 5 centimètres de raccourcissement.

Sur les 8 tibias, 1 échec a été dû à un réveil infectieux par sphacèle d'un lambeau cutané insuffisant. Les 7 autres ont consolidé rapidement. Voici leurs radiographies.

Or, toutes ces pertes de substance osseuse correspondent à des cas graves, qui ont toujours été profondément et gravement infectés, ont subi des interventions multiples pour ostéite et présentaient de sérieuses lésions musculaires ou nerveuses associées (2 grandes pertes de substance du nerf sciatique sur 4 fémurs, 5 lésions d'un des paquets vasculo-nerveux jambiers sur 8.

La valeur comparée et les indications des différentes méthodes de traitement me semblent se dégager facilement des résultats de cette série de cas homogènes. Elles sont encore plus nettes si on place ces résultats dans le cadre des résultats d'ensemble portant sur toutes les localisations et si nous ajoutons aux pseudarthroses, les ostéotomies pour cal vicieux, que les fréquentes difficultés de consolidation nous font considérer comme des pseudarthroses en puissance.

Tableau VI. — **Pseudarthroses sans perte de substance et cals vicieux.**

| | Humérus | | Radius + Cubitus | | Fémur | | Tibia | | Total | |
|---|---|---|---|---|---|---|---|---|---|---|
| | Nombre | Consolidation p. 100 | Nombre | Consolidation p. 100 | Nombre | Consolidation p. 100 | Nombre | Consolidation p. 100 | Nombre | Consolidation p. 100 |
| Clou seul | 4 | 50 | 9 | 78 | 20 | 70 | 4 | 50 | 37 | 70 |
| Greffe seule | 18 | 72 | 35 | 92 | 1 | » | 23 | 86 | 77 | 85 |
| Clou et greffe | 8 | 100 | 6 | 100 | 7 | 100 | 1 | » | 22 | 100 |
| Total | 30 | | 50 | | 28 | | 28 | | 136 | |

Tableau VII. — **Pertes de subtance.**

| | Humérus | | Avant-bras | | Fémur | | Tibia | | Total | |
|---|---|---|---|---|---|---|---|---|---|---|
| | Nombre | Consolidation p. 100 | Nombre | Consolidation p. 100 | Nombre | Consolidation p. 100 | Nombre | Consolidation p. 100 | Nombre | Consolidation p. 100 |
| Clou et greffes spongieuses | 2 | 100 | » | » | 2 | 50 | 3 | 0 | 7 | 71 |
| Greffe tibiale et greffes spongieuses | 3 | 100 | 11 | 100 | 2 | 100 | 8 | 88 | 24 | 96 |
| Total | 5 | | 11 | | 4 | | 11 | | 31 | |

Sur ces résultats, voici les conclusions que je vous proposerais :

1° La greffe osseuse doit être toujours utilisée dans le traitement des pseudarthroses. Elle doit être fermement appliquée contre une des faces de l'os préalablement et soigneusement avivée. La greffe tibiale rigide prélevée sur le tibia sain donne les meilleurs résultats ; la fixation par vis ou par encastrement très exact semble supérieure aux autres méthodes.

2° Elle est avantageusement complétée par un enclouage médullaire, surtout au fémur et à l'humérus ; ce perfectionnement très important évite le risque de fracture du greffon au quatrième mois et permet une mobilisation plus précoce du membre. Dans ces cas, un greffon spongieux peut être utilisé.

3° Par contre, l'enclouage médullaire seul est moins sûr, en raison du risque d'inflexion ou de fracture du clou, si un cal solide ne s'est pas formé avant le quatrième mois.

4° Dans les grandes pertes de substance des membres inférieurs, l'enclouage combiné aux greffes spongieuses (qui donne des succès à l'humérus) doit être

rejeté. La meilleure méthode, d'après notre expérience, est celle qui utilise le greffon tibial rigide combiné avec des greffes de tissu spongieux.

M. **Paul Mathieu** : Le traitement des pseudarthroses et cals vicieux du membre inférieur présente un intérêt assez considérable pour que la question soit étudiée par l'Académie, après présentation détaillée des cas de notre pratique personnelle, que je vous présenterai prochainement avec mon ami Padovani.

M. **J. Sénèque** : A propos de la communication de Merle d'Aubigné je vous présente les radiographies de 2 cas de pseudarthrose de jambe avec perte de substance que j'ai eu l'occasion de traiter à la clinique de Vaugirard :

Le premier cas concerne un homme de trente-neuf ans, blessé dans la Somme le 18 juin 1940. Traitement d'urgence de la plaie des parties molles et esquillectomie. Le 28 juillet 1941 il est dirigé sur un centre de chirurgie osseuse où on lui fait une greffe d'Albee suivie d'immobilisation plâtrée. Le greffon était sans doute de trop petites dimensions car il y eut dans les suites une lyse complète de la greffe et ce blessé vint me demander mon avis. Après m'être assuré qu'il ne présentait aucune tare générale je l'ai opéré le 21 septembre 1944 : avivement des surfaces osseuses et prélèvement d'une longue et large greffe du côté blessé. Fixation du greffon par un simple catgut en haut et en bas et immobilisation plâtrée consécutive pendant un an. A cette date la marche est autorisée ; le 6 mars 1946 survient une fracture du greffon sans aucun déplacement ; le blessé est alors plâtré dans un appareil de marche pendant six mois. Sur les dernières radiographies pratiquées le 7 novembre 1947 on peut voir que la guérison est complète ; le greffon est entièrement réhabité ; ce blessé marche parfaitement sans canne et son genou a conservé tous ses mouvements.

Le deuxième cas est un blessé civil accidenté lors d'un traumatisme important : chute d'un camion : fracture ouverte de jambe au tiers supérieur et fracture de la rotule ; il est conduit dans un hôpital de banlieue où on pratique une intervention suivie d'ostéosynthèse avec fil, plaque et vis, ce matériel n'assurant du reste qu'une très mauvaise coaptation des surfaces fracturées. Je vois ce blessé à la clinique de Vaugirard porteur d'une pseudarthrose infectée. Premier temps : ablation du matériel de synthèse et désinfection. Deuxième temps : greffe d'Albee par glissement tout comme dans l'observation précédente ; cette deuxième intervention a lieu le 29 janvier 1945 ; immobilisation plâtrée pendant un an et traitement antisyphilitique, ce blessé étant en cours de traitement lors de son accident. On peut suivre sur les radiographies l'évolution du greffon ; je n'ai pas eu dans ce deuxième cas à déplorer de fracture du greffon et ce blessé a maintenant un membre inférieur parfaitement solide. Par contre il présentait quand il est venu me trouver une ankylose partielle du genou à la suite de sa fracture de la rotule et cette ankylose partielle persiste.

---

## PRÉSENTATION D'INSTRUMENT

### *Sonde à double tubulure pour gastrectomie,*

par M. **P. P. Prat** (de Nice).

Présentation de M. F. d'Allaines.

Mon ami le Dr P. P. Prat me prie de vous présenter cette sonde à double tubulure : cette double sonde comporte un tube court gastrique de 130 centimètres de long et un tube long intestinal de 150 centimètres. Ces deux tubes accolés

sur toute leur longueur, ont un diamètre total à peine plus grand que celui des sondes de Levine ou d'Eudel. Un mandrin semi rigide introduit dans le tube long intestinal permet, au cours de l'intervention, la mise en place facile de l'ensemble.

La sonde est mise en place de préférence avant l'intervention, et elle est réglée au cours de l'opération au moment de la confection de l'anastomose. La branche longue est conduite dans l'anse grêle anastomotique, la branche courte aspiratrice reste dans la cavité gastrique juste au-dessus de l'anastomose.

Les avantages de cette sonde sont évidents. Par le tube court gastrique, on réalise l'aspiration continue de la cavité gastrique résiduelle. La sonde intestinale permet une alimentation et une hydratation très précoces, supprimant toute injection aqueuse, sous-cutanée ou intraveineuse. Le tube intestinal permet de connaître le moment exact où commence à fonctionner la bouche anastomotique. Il suffit d'aspirer deux fois par jour par ce tube : dès que la bile est trouvée dans l'intestin, on peut retirer sans crainte le tube et alimenter l'opéré. Enfin, l'intubation double permet un contrôle constant du fonctionnement de la bouche. En cas d'incident, il est très facile d'injecter au choix dans l'estomac ou dans l'intestin quelques centimètres cube de bouillie barytée fluide et de constater sous écran ce qui se passe au niveau de la bouche.

La sonde de M. P. P. Prat est très ingénieuse. Il est probable que des modèles analogues ont déjà été inventés. Je crois qu'elle peut rendre de très grands services en chirurgie gastrique.

---

## PRÉSENTATIONS DE MALADES

### *Résultat définitif d'une résection diaphysaire pour ostéomyélite de l'extrémité inférieure du fémur,*

par M. **Jacques Leveuf.**

La jeune fille de dix-huit ans que je vous présente aujourd'hui paraît normale à tous égards. Ses membres inférieurs en particulier jouissent d'une forme et d'une fonction parfaites. Et cependant elle a été traitée en 1941, à l'âge de onze ans et demi pour une grave ostéomyélite aiguë à staphylocoques dorés de l'extrémité inférieure du fémur gauche, consécutive, semble-t-il, à une petite excoriation du talon.

A la suite d'une immobilisation plâtrée initiale, j'ai incisé un volumineux abcès périfémoral au dixième jour. La température ne revenant pas à la normale j'ai exécuté au vingt-sixième jour une résection de la moitié inférieure de la diaphyse fémorale s'étendant en bas jusqu'au cartilage de conjugaison.

La guérison a été obtenue après élimination spontanée de 2 séquestres à la partie supérieure de l'incision.

A l'époque le raccourcissement était de 3 centimètres. Le genou présentait seulement quelques degrés de flexion.

Il a fallu deux années de traitement dont deux séjours à Dax pour voir cette articulation récupérer une mobilité complète.

Le raccourcissement était compensé par le port d'une talonnette.

A l'âge de dix-sept ans, la guérison était restée intégrale, mais le raccourcissement avait considérablement augmenté pour atteindre 8 centimètres. La compensation d'un tel raccourcissement était impossible.

C'est pourquoi j'ai exécuté en novembre 1946 un raccourcissement du fémur sain de 8 centimètres exactement. La continuité de l'os a été rétablie par un clou de Küntscher. Mais le membre a dû être immobilisé dans un appareil plâtré car l'extrémté inférieure du clou tenait mal dans le tissu spongieux de la

métaphyse inférieure et les fragments de fémur avaient de ce fait une certaine tendance à s'écarter.

La marche a été reprise au deuxième mois et le clou enlevé à la fin du quatrième mois.

Aujourd'hui, plus d'un an après l'opération, vous pouvez constater l'état définitif qui est vraiment excellent.

Chez cette jeune fille la cuisse était très longue du côté sain, sinon le raccourcissement de 8 centimètres que j'ai dû exécuter n'aurait pas donné un résultat esthétique aussi satisfaisant.

## *Imperforation anale avec fistule recto-urétrale,*

par M. **Jacques Leveuf.**

Le petit garçon que vous voyez en ce moment est né le 13 décembre 1946 avec une imperforation anale dont on ne s'est aperçu que trois jours après. Heureusement qu'il existait une fistule urétrale : du méconium s'écoulait avec l'urine, ce qui a pallié aux accidents d'occlusion aiguë.

Je l'ai opéré le quatrième jour sous anesthésie locale. Une longue incision antéro-postérieure m'a permis d'abord de reconnaître les deux moitiés du sphincter.

J'ai ensuite disséqué le rectum, en me dirigeant vers l'urètre repéré par une sonde. J'ai été conduit progressivement sur la fistule que j'ai liée et coupée au ras de l'urètre.

Puis j'ai abordé le temps principal de l'opération qui consiste à mobiliser le rectum en le dégageant de la prostate en avant et des releveurs sur les côtés. J'ai même dû inciser le péritoine pour obtenir un abaissement satisfaisant.

L'opération a été terminée en suturant les releveurs en arrière du rectum, en reconstituant le sphincter et en suturant l'anus à la peau.

Aucun drainage n'a été fait. La sonde vésicale a été laissée en place quarante-huit heures.

100.000 U. de pénicilline ont été injectées pendant trois jours.

Il a suffi de quelques dilatations anales répétées pendant un mois pour obtenir un orifice excellent et qui paraît continent autant que l'âge de l'enfant permet de le dire.

Je voudrais insister sur les avantages de cette technique que nous devons en grande partie à la belle étude de deux Américains Gross et Ladd.

C'est une opération bien réglée qui donne en moyenne des résultats excellents.

Le point capital, sur lequel n'insistent pas les auteurs américains, est de se porter toujours en avant pour libérer complètement le rectum de la prostate et de la vessie (du vagin et de l'utérus chez la fille). C'est cette partie antérieure de l'ampoule rectale (qui répondait à la fistule dans le cas particulier) qu'il faut abaisser entre les deux moitiés du sphincter.

La suture des releveurs dont ne parlent pas les auteurs américains, me paraît un élément important pour garantir une continence satisfaisante.

## *Cancer du cardio-œsophage enlevé par voie thoracique gauche. Guérison opératoire,*

par M. **Rudler.**

Dans la séance du 5 novembre, je vous ai présenté un malade au dix-neuvième jour après l'exérèse d'un cancer du cardio-œsophage. En voici un autre, fort semblable au précédent. Je l'ai opéré le 27 novembre, il y a trois

semaines, par voie thoracique trans-pleuro-diaphragmatique gauche, grâce à une anesthésie générale (intubation trachéale, cyclopropane) parfaitement donnée par M^lle^ Anglès, qui a dirigé en même temps la réanimation per- et post-opératoire, et avec l'aide de mes amis Perrotin et Faurel, et de M^lle^ Hanra, instrumentiste. Mais cette fois il s'agit d'un homme de soixante-douze ans, ce qui rendait l'entreprise plus hasardeuse. Le néoplasme occupait le cinquième supérieur de l'estomac, et remontait sur l'œsophage jusqu'à 4 centimètres, au-dessus du diaphragme (radiographie). J'ai pu garder le quart inférieur de l'estomac, et l'ai anastomosé avec l'œsophage très peu au-dessous de la crosse aortique. Les suites ont été remarquablement simples, comme le montre la feuille de température ; celle-ci a atteint 38° le lendemain de l'opération, pour revenir presque aussitôt à la normale. Ablation du drain le troisième jour, lever le quatrième jour. Alimentation liquide à partir du neuvième jour, progressivement épaissie. Actuellement le malade se nourrit avec satisfaction de viande hachée, purées et compotes. Il mangera « comme tout le monde » dans quelques jours. La bouche anastomotique et l'estomac thoracique assurent facilement le transit, comme vous le montre cette radiographie prise hier.

(*Clinique chirurgicale de l'Hôtel-Dieu, professeur* P. Brocq.)

## *Radicotomie pour angine de poitrine,*

par MM. **H. Welti** et **P. Oury.**

Un homme de trente-huit ans souffre depuis trois mois de crises subintrantes d'angine de poitrine. La douleur débute à la face interne de la main gauche. Elle remonte le long du bras pour gagner la région rétro-sternale et devient alors atroce. S le malade ne prend pas de trinitrine, la douleur, d'une intensité extrême, gagne le bras droit. Electrocardiogramme : réduction de l'amplitude de l'onde T dans les quatre dérivations, en outre onde Q 3. Des infiltrations stellaires à la novocaïne ne donnent aucun résultat.

Le 5 décembre 1947, après laminectomie, section des racines postérieures sensitives D 1, D 2, D 3, D 4, D 5 du côté gauche. La section de D 1, facile à identifier en raison de son volume, réveille la douleur dans la zone de départ des crises au membre supérieur gauche. La section de D 4 provoque une vive douleur thoracique à l'endroit même de la sensation de « torsion par une tenaille » ressentie pendant les crises. Par précaution nous sectionnons alors D 5

Les crises angineuses ont complètement disparu depuis l'opération. Le malade est transformé et il a pu reprendre une alimentation normale : les douleurs avaient une telle intensité qu'il hésitait à se nourrir. L'étude de la sensibilité montre une anesthésie complète des 2^e^, 3^e^ et 4^e^ espaces intercostaux, du creux axillaire, de la face interne du bras et de l'avant-bras gauches. Quant aux sensations paresthésiques si pénibles après radicotomie bilatérale, elles ont été discrètes et transitoires. Il est prématuré de parler de guérison définitive mais le résultat immédiat est supérieur à celui de la plupart des stellectomies.

Les avantages de la radicotomie postérieure sont les suivants :

1° Elle interrompt les fibres sensitives à myéline des nerfs cardiaques sans intéresser les filets accélérateurs et vaso-moteurs — certains sont vaso-dilatateurs — qui quittent la moelle par la racine antéreure pour rejoindre ensuite les ganglions juxta-vertébraux par les rameaux communicants gris.

2° Elle permet de sectionner plus facilement que par une sympathectomie thoracique les filets sensitifs cardiaques qui, avant de rejoindre la moelle, gagnent directement les 2^e^, 3° et 4° ganglions thoraciques sans traverser le ganglion étoilé. Elle confirme l'existence de ces filets.

3° En supprimant la sensibilité cutanée dans la zone d'irradiation de la douleur viscérale elle semble avoir une action importante.

Dans une communication ultérieure nous chercherons à préciser les indications et les possibilités de cette nouvelle thérapeutique en discutant les indications respectives des radicotomies uni et bilatérales.

M. **Petit-Dutaillis :** Pour conclure sur l'efficacité de la radicotomie, il faudrait un délai plus long. Le malade qui vient de nous être montré n'est opéré que depuis dix jours.

J'ai vu un malade qui présentait un syndrome d'angine de poitrine évoluant depuis trois ans. J'ai fait une radicotomie en repérant chaque racine. J'avais largement dépassé le champ d'irradiation des douleurs. Le résultat immédiat fut excellent. Je pensais le malade guéri complètement ; il quitta la maison de santé le vingtième jour dans un état d'euphorie qu'il ne connaissait pas depuis trois ans.

Malheureusement, six semaines plus tard, j'apprenais que toutes les douleurs avaient réapparu, le syndrome s'était reproduit. Par conséquent, je crois qu'il faut être prudent avant de conclure sur l'efficacité de la radicotomie. Pour ma part, j'attends pour me prononcer sur la valeur de cette méthode.

## *Rupture sous-cutanée du tendon du long extenseur du pouce,*

par M. **E. Sorrel.**

M^lle^ P... Francine, dix-huit ans, étudiante en médecine, que j'ai l'honneur de vous présenter, eût une rupture sous-cutanée du tendon long extenseur du pouce, dans les circonstances suivantes :

Le 2 octobre dernier, dans une chute de cheval, elle se fit une fracture par tassement, sans aucun déplacement, de l'extrémité inférieure des deux radius. Malgré l'apparition d'une ecchymose et d'un œdème assez importants, on crut qu'il ne s'agissait que d'une double entorse et Mlle P... se contenta de faire des massages et une immobilisation sommaire pendant trois semaines ; au bout de ce temps l'œdème, l'ecchymose, les douleurs avaient disparu ; les mouvements du poignet et des doigts étaient tout à fait normaux, à tel point que Mlle P... put à nouveau monter à cheval. Mais trois jours plus tard, le 1er novembre 1947, à l'occasion d'un effort minime (elle voulut « border » son lit) elle ressentit une très légère douleur au pouce gauche et s'aperçut que le pouce se plaçait en flexion et qu'elle ne pouvait plus l'étendre. Je l'ai vu le 3 novembre. La 1re et la 2e phalange du pouce gauche étaient en effet fléchies de façon permanente et leur extension active était totalement impossible, alors que rien ne gênait l'extension passive. Il existait, évidemment, une rupture sous-cutanée du tendon long extenseur. Mais comme la 1re phalange ne pouvait pas plus s'étendre que la 2e et qu'elle restait fléchie sur le métacarpien, tout autant que la 2e phalange l'était sur la 1re, je crus qu'il y avait également une rupture du tendon court fléchisseur, et le Dr Humbert, électro-radiologiste de l'hôpital Trousseau, qui est pourtant particulièrement expert en électrisation des muscles et auquel j'ai demandé un examen de ma malade, me répondit, sans hésiter davantage que moi, qu'il y avait bien une rupture des *deux* tendons. C'était une erreur de notre part ; seul, comme à l'habitude (car à ma connaissance la rupture simultanée des deux tendons n'a jamais été signalée), le tendon du long extenseur était rompu. L'opération, que je fis, le 8 novembre, permit de le constater. La rupture s'était faite au point où le tendon abandonnait le muscle, juste avant l'entrée dans la coulisse fibreuse ; la rupture n'était pas franche. Le bout périphérique du tendon était effiloché, il avait certainement été distendu, mais il ne paraissait atteint d'aucun processus dégénératif. Le bout central était extrêmement court, entouré encore de fibres musculaires ; il s'était soudé avec le corps musculaire voisin de l'extenseur propre de l'index dont j'eus quelque peine à le séparer. Lorsque j'y fus parvenu, je constatai que les deux extrémités du tendon restaient distantes de 2 centimètres environ et que leur suture bout à bout était impossible. Je les ai réunies par un tendon de veau, conservé dans de l'alcool, de même grosseur qu'elles, et qui fut fixé

à chacune d'elles par des points de soie, la longueur du tendon ayant été calculée de telle sorte que le pouce, en dehors de toute contracture du muscle, se trouvait normalement en extension. Un plâtre maintint le pouce dans cette position pendant trois semaines, sans aucun incident. Lorsqu'il fut enlevé, j'ai constaté que les mouvements du pouce se faisaient normalement ; et actuellement, quarante jours après l'opération, vous pouvez constater que l'extension active est complète, qu'elle s'exécute avec force et que le retour de la fonction est intégral.

Les ruptures sous-cutanées du tendon du long extenseur du pouce ne sont pas très fréquentes. A propos d'une observation personnelle, qu'il relatait ici même en mars 1933, M. Guimbellot, qui fit à son propos une étude très poussée de la question, nous a dit qu'il n'y avait à cette époque que 6 cas publiés en France, y compris le sien, et dont 3 seulement avaient été opérés. En novembre de la même année, M. Soupault en publia une autre et, depuis cette époque, je n'ai retrouvé dans nos bulletins que deux observations du Médecin Commandant Georges Bonnet, le 18 avril 1934 et une autre de MM. Laéderich, Mialaret, Verstraete et Mme Debaine, dont M. Petit-Dutaillis fut rapporteur, le 11 juin 1941. assez différente d'ailleurs car il s'agissait d'une rupture au cours d'une arthrite infectieuse. M. Albert Mouchet en a publié une dans *La Presse Médicale* de 1937 : il me semble donc bien, qu'en France tout au moins,c'est une lésion rare ; elle l'est peut-être moins dans d'autres pays, car la littérature étrangère est assez riche sur ce sujet ; dans un article fort documenté de *La Presse Médicale* du 23 mars 1932, M. Lapeyre avait pu citer une bibliographie assez importante, et Harry Platt, de Manchester, relatant, le 11 avril 1931 dans le *British Medical Journal*, les observations de ruptures des divers tendons qu'il avait observées, en citait 7, concernant la rupture du long extenseur du pouce.

Quoiqu'il en soit, la technique à suivre dans ces ruptures ne semble pas encore établi de façon formelle. Beaucoup n'ont pas été opérées. Pour d'autres, lorsque la suture des deux bouts n'a pas été possible, et cela a été bien fréquent. on a employé pour les réunir un matériel fort variable : des fragments d'aponévroses, des soies, etc., ici, le tendon de veau a permis de façon très simple un résultat qui paraît vraiment excellent, et c'est pourquoi j'ai cru devoir vous présenter cette malade.

M. **E. Sorrel** : La remarque fort intéressante que vient de faire M. Gosset montre bien, comme je le disais tout à l'heure. que la technique à suivre en ces cas de rupture tendineuse n'est pas encore bien établie. Je ne doute pas que l'on puisse obtenir, par le procédé auquel il a eu recours, un beau résultat : mais cette technique me semble avoir l'inconvénient de supprimer la fonction du muscle long extenseur du pouce pour la confier au muscle voisin qui a déjà une autre fonction personnelle et, en principe, il me semble préférable de laisser à chaque muscle le rôle qui lui est primitivement dévolu.

---

## PRESENTATION DE RADIOGRAPHIES

### *Radiographie du duodénum au cours d'une pancréatite aiguë* (*),

par M. **Picot**.

Avec mon ami, le Dr Levassor, je vous présente une radiographie qui a été faite chez une femme atteinte de pancréatite aiguë.

La radiographie montre un élargissement considérable de l'anneau duodénal

(*) Présentation de radiographies faite à la séance du 10 décembre.



Fig. 1.

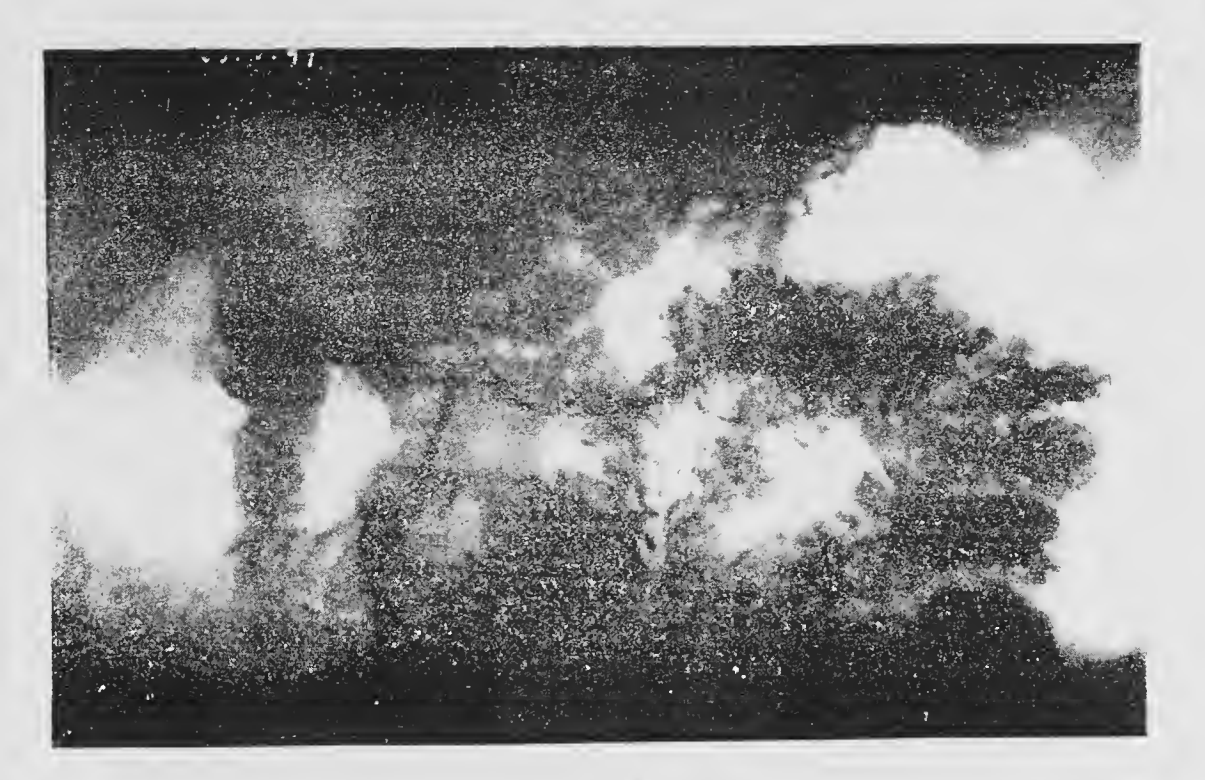


Fig. 2.

traduisant l'augmentation de volume de la tête du pancréas. La distension de la deuxième partie du duodénum témoigne d'une compression ou d'un spasme de la troisième partie. L'élévation de l'estomac, largement détaché de l'angle duodéno-jéjunal traduit l'augmentation de volume du corps.

La seconde radiographie, faite trois mois après la guérison, montre un duodénum normal et un angle duodéno-jéjunal en situation normale par rapport avec l'estomac.

Cliniquement cette malade présentait, après un début très aigu, une tuméfaction épigastrique, un léger subictère, et a guéri par un traitement médical à base d'atropine.

La prochaine séance aura lieu le ***mercredi 14 janvier 1948.***

# TABLE ALPHABETIQUE DES MATIÈRES

## POUR L'ANNÉE 1947

---

### A

## B



## C

## D



## E

## H



## I

## J



## K



## L



## M

## N



## O

## R

## S

## T



## U

## V

## Z



---

# TABLE ALPHABÉTIQUE DES AUTEURS

## POUR L'ANNÉE 1947 (1)



(1) Les chiffres en italiques se rapportent aux rapports, communications, lectures et présentations.

## D



## E



## F



## G



## H



## I



## J



## K



## L

## M



## N



## O



## P



## Q



## R

*Le Secrétaire annuel* : MARCEL BOPPE.

*Le Gérant* : G. MASSON.

Dépôt légal. — 1948. — 1er trimestre. — Numéro d'ordre 503. — *Masson et Cie*, éditeurs, Paris.
Imprimé par l'Ancne Imprimerie de la Cour d'Appel, 1, rue Cassette, à Paris (France).